Digitized by Google
Original from
UNIVERSITY OF CALIFORNIA
Generated on 2019-10-24 14:24 GMT / http://hdl.handle.net/2027/uc1.b3252763
Public Domain in the United States, Google-digitized / http://www.hathitrust.org/access_use#pd-us-google



Digitized by Google
Original from UNIVERSITY OF CALIFORNIA
Generated on 2019-10-24 14:24 GMT / http://hdl.handle.net/2027/uc1.b3252763
Public Domain in the United States, Google-digitized / http://www.hathitrust.org/access_use#pd-us-google

Generated on 2019-10-24 14:24 GMT / http://hdl.handle.net/2027/uc1.b3252763
Public Domain in the United States, Google-digitized / http://www.hathitrust.org/access_use#pd-us-google

Digitized by Google

Original from
UNIVERSITY OF CALIFORNIA

Generated on 2019-10-24 14:24 GMT / http://hdl.handle.net/2027/uc1.b3252763
Public Domain in the United States, Google-digitized / http://www.hathitrust.org/access_use#pd-us-google

Digitized by Google

Original from
UNIVERSITY OF CALIFORNIA

Generated on 2019-10-24 14:24 GMT / http://hdl.handle.net/2027/uc1.b3252763
Public Domain in the United States, Google-digitized / http://www.hathitrust.org/access_use#pd-us-google

Digitized by Google

Original from
UNIVERSITY OF CALIFORNIA

Generated on 2019-10-24 14:24 GMT / http://hdl.handle.net/2027/uc1.b3252763
Public Domain in the United States, Google-digitized / http://www.hathitrust.org/access_use#pd-us-google

Digitized by Google

Original from
UNIVERSITY OF CALIFORNIA

Monatsschrift

für

Ohrenheilkunde

und

Laryngo-Rhinologie.

Organ der Österreichischen otologischen Gesellschaft, der Wiener laryngo-rhinologischen Gesellschaft und der Münchener laryngo-otologischen Gesellschaft.

Mitbegründet von

GRUBER, RÜDINGER, VOLTOLINI, WEBER-LIEL, L. v. SCHRÖTTER, E. ZUCKERKANDL.

Unter Mitwirkung von

Prof. Dr. G. ALEXANDER (Wien), Prof. Dr. F. ALT (Wien), Priv.-Doz. Dr. R. BÁRÁNY (Wien), Dr. O. BECK (Wien), Prof. Dr. A. BING (Wien), Priv.-Doz. Dr. G. BONDY (Wien), Prof. Dr. G. BRÜHL (Berlin), Prof. Dr. H. BURGER (Amsterdam), Prof. D. DEMETRIADES (Athen), Prof. Dr. J. FEIN (Wien), Priv.-Doz. Dr. H. FREY (Wien), Dr. E. FRÖSCHELS (Wien), Dr. V. FRÜHWALD (Wien), Dr. S. GATSCHER (Wien), Priv.-Doz. Dr. E. GLAS (Wien), Dr. Otto GLOGAU (New-York), Prof. Dr. B. GOMPERZ (Wien), Prof. Dr. M. GROSSMANN (Wien), Prof. Dr. M. HAJEK (Wien), Prof. Dr. V. HAMMERSCHLAG (Wien), Dr. HEINZE (Leipzig), Prof. Dr. HEYMANN (Berlin), Prof. Dr. R. HOFFMANN (Dresden), Prof. Dr. HOPMANN (Köln), Prof. Dr. O. KAHLER (Freiburg i. Br.), Priv.-Doz. Dr. J. KATZENSTEIN (Berlin), Dr. KELLER (Köln), Hofrat Dr. KIRCHNER (Würzburg), Dr. K. KOFLER (Wien), Prof. Dr. H. KOSCHIER (Wien), Prof. Dr. LICHTENBERG (Budapest), Dr. LUBLINSKI (Berlin), Dr. L. MAHLER (Kopenhagen), Dr. Fr. NEUMANN (Wien), Prof. Dr. H. NEUMANN (Wien), Prof. Dr. H. NEUMAYER (München), Prof. Dr. ONODI (Budapest), Prof. Dr. PAULSEN (Kiel), Prof. Dr. P. PIENIAZEK (Krakau), Dr. Max RAUCH (Wien), Prof. Dr. L. RÉTHI (Wien), Dr. Ed. RIMINI (Triest), Prof. Dr. W. ROTH (Wien), Priv.-Doz. Dr. E. RUTTIN (Wien), Dr. J. SAFRANEK (Budapest), Dr. F. SCHLEMMER (Wien), Prof. Dr. A. SCHÖNEMANN (Bern), Dr. H. v. SCHRÖTTER (Wien), Dr. A. SIKKEL (Haag), Dr. SPIRA (Krakau), Dr. H. STERN (Wien), Prof. Dr. STRÜBING (Greifswald), Dr. M. SUGAR (Budapest), Dr. A. THOST (Hamburg), Dr. WEIL (Stuttgart), Dr. M. WEIL (Wien), Dr. ZIEM (Danzig)

herausgegeben von

O. CHIARI
Wien,

A. JURASZ
Lemberg,

V. URBANTSCHITSCH
Wien.

Redakteure:

für Laryngo-Rhinologie:
Priv.-Doz. Dr. Hermann Marschik
Wien.

für Ohrenheilkunde:
Priv.-Doz. Dr. Ernst Urbantschitsch
Wien.

XLIX. Jahrgang.

URBAN & SCHWARZENBERG

BERLIN
N., FRIEDRICHSTRASSE 105b

WIEN
I., MAXIMILIANSTRASSE 4

1915.

Digitized by Google
Original from UNIVERSITY OF CALIFORNIA
Generated on 2019-10-24 14:24 GMT / http://hdl.handle.net/2027/uc1.b3252763
Public Domain in the United States, Google-digitized / http://www.hathitrust.org/access_use#pd-us-google

Alle Rechte vorbehalten.

Generated on 2019-10-24 14:25 GMT / http://hdl.handle.net/2027/uc1.b3252763
Public Domain in the United States, Google-digitized / http://www.hathitrust.org/access_use#pd-us-google

Digitized by Google

Original from
UNIVERSITY OF CALIFORNIA

Hauptregister für den XLIX. Jahrgang.

Otologischer Teil.

Original-Artikel.

(Die Ziffern bedeuten die Seitenzahl, die Originalarbeiten sind im Autoren- und Sachregister durch fetten Druck angezeigt.)

Dimitriadis: Über Verwundungen an den Ohren, der Nase und dem Kehlkopf aus den beiden letzten Kriegen Griechenlands 1912—1913 **353**.

Edgar: Klinische Untersuchungen über die Erkrankungen des Gehörganges bei Diabetes mellitus mit besonderer Berücksichtigung der Erkrankungen des inneren Ohres **225**.

Fröschels: Stottern und Nystagmus **161**.

Lang Jan: Über akute eitrige Mittelohrentzündung nach der Entfernung der Nasenrachentumoren mittelst der galvanokaustischen Schlinge **289**.

Mauthner: Kurzer Bericht über eine einjährige kriegsohrenärztliche Tätigkeit **673**.

Mayer O.: Über das Hörvermögen bei Labyrintheiterung **1**.

Rothe: Das erste Jahr in der Sonder-Elementarklasse für sprachkranke Kinder **168**.

Ruttin: Weitere Beiträge zur Klinik der Labyrinthfistel **393**, **457**.

Schuhmacher: Eine freigewordene Exostose im Bereiche des knöchernen Gehörganges mit häutigem Stiele **14**.

Skrowaczewski: Beitrag zur Behandlung der otitischen Sinuserkrankungen **514**.

Sachregister.

Absceß, Cerebralabsceß 17, 21, — und Fall von postoperativer Meningitis 22, otogen 25, Epiduralabsceß 21, Extraduralabsceß nach akuter Otitis 444, Hirnabsceß, Erfahrungen über den otitischen 284, Hirnabsceß, geheilter Fall von multiplem — 392, otogen im Frontallappen und im Parietallappen 561, Kleinhirnabsceß, linksseitiger 736, Abscessus lobi temporalis cerebri 273, Lungenabsceß 302, perisinosus 523, perisinosus ac extraduralis 528, retropharyngealer 387, Schädelgrubenabsceß, schleichend verlaufend, extradural 751, Schläfelappenabsceß 497, 503, traumatischer 447, durch Operation geheilt 552, multiloculärer 730.

Abtrennung, partielle des Gehörganges durch Gewehrschüsse 201.

Acusticusdegeneration, beiderseitige fortschreitende 505.

Acusticusgeschwulst, operiert 743.

Acusticusstamm, Erkrankung 569.

Acusticustumor 31, 545, translabyrinthäre Entfernung 306, 575.

Altersschwerhörigkeit, anatomische Veränderungen bei — 221.

Aluminiumprotektor, Demonstration eines verbesserten 549.

Anästhesie im Gebiete des rechten 2. Trigeminusastes 693.

Anakusie, Resultate 42.

Aneurysma traumaticum art. occipitalis externae 189.

Angioma cavernosum der rechten Gaumentonsille 747.

Anomalie, angeborene der Ohrmuschel 220.

58757

Digitized by Google

Original from UNIVERSITY OF CALIFORNIA

Generated on 2019-10-24 14:24 GMT / http://hdl.handle.net/2027/uc1.b3252763
Public Domain in the United States, Google-digitized / http://www.hathitrust.org/access_use#pd-us-google

Antiphon, ein praktisches 220.
Antrotomie 514, 516, 518, 523, 526, 528, 530.
Atresie des rechten Gehörganges 26, des äußeren Gehörganges 31.
Augen, vestibuläre Zwangsstellung 376.
Augenbrauen, Stellung bei peripherer Facialislähmung 507.
Augenmuskellähmungen bei Schädelschuß 428, Störung der Gegenrollung 508.
Ausfallserscheinungen, cerebellare nach Schädeltrauma 715.
Autoskopie 748.

Bahn, Zur fronto-pontinen-cerebellaren 208.
Bakteriämie 518.
Basisfraktur mit Einriß in den Cochlearis 31, mit Otitis kompliziert 722.
Bericht, kurzer über eine einjährige kriegsohrenärztliche Tätigkeit 673.
Bestrahlungen mit der Quarzlampe 278.
Bezolds Sektionsberichte über 73 Fälle von letaler Mittelohreiterung 564.
Blutung in die Kleinhirnbrückenwinkelgegend 440, durch Fraktur um die Pyramidenspitze 710.
Blutuntersuchungen bei Otitis media acuta 44.
Brustapertur, Steckschuß der oberen 702.
Bulbusthrombose 724, 728, Beitrag zum Studium 41.

Cancer pharyngis bei einem Kinde 110.
Carotis interna, Ligatur 737.
Chinin, spezif. Wirkung auf das Ganglion spirale 572.
Cholesteatom 535, Einbruch ins Labyrinth 213.
Cochlearerscheinungen bei Schädelschuß 428.
Commotio cerebelli et labyrinthi 188.
Cyste der Kleinhirnhemisphäre 23.

Deformatio aurium congenita 26, der Ohrmuschel 26, des Knorpels 33, Plastik des Ohres bei kongenitaler 433.
Dehiszenz im Mittelohr 549.
Dermoidcyste 25.
Destabilisation, galvanische 37.
Destructio acuta cholesteatomatis 535.
Detonationsschwerhörigkeit, 2 Fälle 382, Typus der reinen 383.
Diphtheritis, taubstumm nach — 30, Behandlung mit spezifischem Serum 312, bösartige, sehr toxische 313.
Dura, breite Verwachsung zwischen der mittleren und hinteren Schädelgrube 726.
Duradefekte, plastische Deckung 759.
Durchsichtigmachen menschlicher und tierischer Präparate 216.
Durchspülung, Technik der intravitalen 452.

Einspritzung, intratracheale von Gumenolöl 749.
Eiterung, suboccipitale 724, peribulbäre 728.
Emphysem, subcutanes bei Diphtherie 553.
Empyem, chronisches der rechten Oberkieferhöhle und der rechten Stirnhöhle 693.
Endocarditis, septische 385.
Entartung, absteigende im Labyrinth 545.
Epithelcyste in der vorderen Gehörgangswand 266.
Erfahrungen, einzelne bronchoskopische und ösophagoskopische 748.
Ernährung, moderne 752.
Essigsäure, Verätzungen 266.
Exostose, eine frei gewordene im Bereiche des knöchernen Gehörganges 14.

Facialislähmung, otogen 28, rasche Heilung 214, komplette 272, beiderseits 363, Stellung der Augenbrauen bei peripherer 507, infolge Operationen im Mittelohr und am Schläfebein 511, infolge Erkrankungen der Ohrmuschel 566, doppelseitige aus unbekannter Ursache 441, rechtseitige, leichtgradige 693, Dispositionen zur otogenen 703.
Fallbewegungen, Entstehung und klinische Bedeutung der vestibulären 570.
Feldarzt, Taschenbuch 278.
Felsenbein, Präparate 28, Mißbildung 443.
Fibrosarkom, operiertes 430.
Fistel, Plastik zum Verschluß der retroauriculären 190.
Fistelsymptom, Aufhören 28, bei kongenitaler Lues 267.
Fremdkörper im Ohr 132.
Fürsorge für ertaubte und schwerhörige Krieger 569.

Gaumentonsille, Angioma cavernosum der rechten 747.
Gegenrollung der Augen, Störungen 508.
Gehirnsyphilis mit Entartung des Gehörnervs 744.
Gehör, spontane Besserung bei Labyrinthtaubheit 36, Wiedererziehung 43, 557, Wiederkehr 210, Verlust durch eine Granatexplosion 211, — und Schule 390, gutes bei Flecktyphus 436.

Digitized by Google
Original from UNIVERSITY OF CALIFORNIA
Generated on 2019-10-24 14:24 GMT / http://hdl.handle.net/2027/uc1.b3252763
Public Domain in the United States, Google-digitized / http://www.hathitrust.org/access_use#pd-us-google

Gehörgang, Mangel der Öffnung des äußeren 33, partielle Abtrennung des knorpelig-membranösen vom knöchernen durch Gewehrschüsse 201, Syphilis 216, Parotisfisteln im äußeren 279, Durchschuß des äußeren 368, Streifschuß durch den äußeren 370, eitrige Entzündung des äußeren 498, Verletzung des knöchernen, äußeren 500, angeborene, einseitige Atresie 754.
Gehörorgan, Erkrankungen bei Diabetes mellitus 225, Über die Empfindlichkeit 281, indirekte traumatische Verletzung beider innerer 698.
Geschoß vor der Wirbelsäule 195.
Gesichtsschuß des Schädels 700.
Gewehrkugeldurchschuß des Kopfes 499, 700, des Schädels 692.
Gewehrspitzkugelsteckschuß des rechten Oberkiefers 697.
Gleichgewichtsstörung nach Gewaltwirkung auf den Kopf 551.
Granatschuß an der linken Schulter 263.
Granatwandsteckschuß d. mittleren Schädelgrube 497.
Grenzgebiete der Medizin und Zahnheilkunde 388.
Gumenolöl, intratracheale Einspritzung 749.
Gyergaischer Apparat 29.

Haematotympanum 440.
Herpes auriculae mit Erkrankung des N. acusticus 273.
Herzarhythmie durch Nasenbehandlung geheilt 551.
Hinterkopf, Streifschuß 505.
Hirnerscheinungen, auffallende 26.
Hirnhautentzündung durch akute Mittelohrentzündung 544.
Hirnprolapse, Abtragung 759.
Hirntumor in der Brückengegend 34.
Höhensonne, künstliche 278.
Hörbahn, Erkrankungen der zentralen 569.
Hörschärfe, bedeutende Herabsetzung 499.
Hörstörungen, über funktionelle 566, bei Erkrankungen der zentralen Hörbahn 569.
Hörvermögen bei Labyrintheiterung 1, gutes nach totaler Zertrümmerung des Warzenfortsatzes 271.
Hypoglossus, Lähmung 206, 364.
Hysterie 24.

Infektion mit Streptococcus mucosus 753.
Innenohraffektion, indirekte, beiderseitige, traumatische 368, 700, linkseitige 499.
Jugularis, Unterbindung 516, 518, 521, 526, 528, 529, 530, 532, 535.

Kleinhirn, Blutung in die Brückenwinkelgegend 440.
Kleinhirnbrückenwinkel, circumscripte seröse Meningitis 718.
Kleinhirnbrückenwinkeltumor 23, 716.
Kleinhirnhemisphäre, Cyste 23.
Knochenherde, Bildung otosklerotischer 280.
Knochenleitung, starke Verkürzung 436.
Koagulens, Gebrauch in der Ohren-, Nasen- und Rachenheilkunde 748.
Kolbenschlag gegen den Hinterkopf 188.
Kompression des Stirnlappens 207.
Kopfnystagmus 373.
Kopfschwarte, ausgedehnte Abhebung 724.
Korrosionspräparate des Schläfenbeines 28.
Krieger, Fürsorge für ertaubte und schwerhörige 569.
Kriegsschädigungen des inneren Ohres 197, am Ohr und an den oberen Luftwegen 573.
Kundtsche Staubfiguren, Wert für das Studium der Vokale 550.

Labyrinth, Prellung 189, Spätaffektion 269, traumatische Erkrankung des akustischen 363, 497, Unerregbarkeit des statischen 368, 500, 695, funktionelle Zerstörung 431, Durchspülung zur Fixierung 452, periodische Reizerscheinungen 499, vollständige Ausschaltung 505, Operation 24, 532, absteigende Entartung 545, Reflexe 546, tonische Reflexe auf die Augenmuskeln 746, Prüfung 570, Verminderung der Reflexerregbarkeit beider statischen 701.
Labyrintherkrankungen, Klinik 280.
Labyrinthfisteln 26, Weitere Beiträge zur Klinik 393, 457.
Labyrinthitis, 3 Fälle von akuter eitriger 19, während des Verlaufes von Otitis media suppurativa 21, Erscheinungen einer akuten 24, Entstehung der tympanogenen 754.
Labyrinthtaubheit, familiäre 751.
Ligatur der Carotis interna 737.
Lokalanästhesie bei Operationen am äußeren Gehörgang und im Mittelohr 219.
Luftduschen ins Ohr nach Politzer 750.
Lumbalpunktion 516.
Lupus 549.
Lymphosarkom des Rachens 373, der Mandel 752.

Massage der Ohrtrompete 565.
Mastoiditis, jugodigastrica 40, bei Variola 381, eitrig 500, purulenta acuta 514,

Digitized by Google
Original from UNIVERSITY OF CALIFORNIA
Generated on 2019-10-24 14:24 GMT / http://hdl.handle.net/2027/uc1.b3252763
Public Domain in the United States, Google-digitized / http://www.hathitrust.org/access_use#pd-us-google

dextra 516, acuta sinistra 526, 530, acuta dextra 528, chronica 529.
Medizin, Grenzgebiet zur Zahnheilkunde 388.
Meningitis 385, subakut, otogen 17, postoperativ und Hirnabsceß 22, cerebrospinalis serosa 34, otogen mit foudroyantem Verlauf 41, otogen mit langsamem Verlauf 42, serös 45, geheilt otogen 433, otogen 42, 454, 553, eitrige 497, 526, Behandlung in der Ohrenklinik des Krankenhauses Sabbatsberg in Stockholm 1910—1914 556, serosa nach Mastoidoperation 706, circumscripte seröse des Kleinhirnbrückenwinkels 718.
Mesothorium und Taubheit 749.
Metallsplitter, Einschuß zahlreicher bei Gesichtsschuß des Schädels 700.
Mittelohr, Durchschuß 368, Dehiszenz 549.
Mittelohreiterung, Bezolds Sektionsberichte 73, letale Fälle 564, linkseitige subakute 698, — und multiple Sklerose 708, linkseitig chronisch 728, 730, — und Streptococcus mucosus 749.
Mittelohrentzündung durch Diphtheriebacillen hervorgerufen 25, eitrig 31, 498, akute, eitrige 289, rechtseitige subakute, eitrige 500.
Mittelohrkatarrh, operative Behandlung des hochgradigen chronischen 44.
Mittelohrmuskeln, Funktion bei Walfischen 744.
Moure, modifizierte Operation nach 548.
Mucosusotitis 446, mit letal verlaufender Meningitis 18.
Muskelkrämpfe, idiopathische 24.
Mystik in der Heilkunde 449.

Nachdenken, etwas zum 279.
Nahschußverletzung des Ohres 442.
Nasenlupus, konservative Behandlung 747.
Nerventaubheit rechtseitige 709.
Nervus facialis, isolierte Lähmung der Mundäste 576, Zerstörung des Kanals durch Cholesteatom 751.
Nervus vestibularis, isolierte Reizung 372.
Neubildungen, bösartige, in den oberen Luftwegen und im Ohr 133, 135.
Noma des Ohres 730.
Nystagmus, kalorisch 32, und Stottern 161, als diagnostisches Element 218, zentraler nach schwerer Asphyxie 709.

Oberkieferhöhle, chronisches Empyem der rechten 693.
Oberkieferhöhleneiterung, rechtseitige 697.
Ohr, Kriegsschädigungen des inneren 197, Lehrbuch der Krankheiten 214, Erkrankungen des inneren 225, traumatische Erkrankungen des linken inneren 274, 495, 501, des rechten inneren 695, eigentümliche Läsion des inneren 266, plastische Operationen 307, Handbuch der speziellen Chirurgie 312, Verwundungen aus den Kriegen Griechenlands 1912/13 353, seltene Mißbildung des rechten 372, Schußverletzung in der Umgebung 381, Plastik bei kongenitaler Deformation 433, Wirkung einer Nahschußverletzung 442, Verletzung als Betriebsunfall 507, Schädigungen des inneren durch Geschoßwirkung 511, Fremdkörper 132, Neubildungen 133, 135, Kriegsverletzungen 573, beiderseits traumatische Erkrankung des inneren 692, 701, Noma 730, Luftduschen 750.
Ohrenarzt bei einer Sanitätskompanie 507.
Ohrenfälle, einige mit Radium behandelte 279.
Ohrenmangel, angeboren 26.
Ohrensausen, durch Schlingenbildung der Carotis interna 374.
Ohrerkrankungen, Bericht über eine Familie mit auffallend vielen und schweren 274.
Ohrmuschel, neue Formen von angeborener Anomalie 220, plastische Operationen 220, traumatische Entzündung der linken 368, Mißbildung 443.
Ohrstäbchen aus Eisendraht 562.
Ohrtrompete, Striche bei der Massage 565.
Ohrwurm 111.
Operation, modifizierte nach Moure 548.
Orbitalrand, Streifschuß am äußeren linken 189.
Osteoperiostitis processus mastoidei 523, 535.
Otitiden, über dyskrasische, akute 391.
Otitis externa infolge Ohrwurm 36, kombiniert mit Erkrankung des Abducens und Trigeminus 41, media acuta infolge Streptococcus mucosus 220, media, konservative Behandlung der chronisch-eitrigen 220, media suppurativa acuta sinistra 385, 514, 526, 530, 535, media suppurativa acuta dextra 516, 518, 521, 523, 528, media suppurativa chronica dextra 302, 529, 532, 535, media chronica suppurativa sinistra 724, media, geheilt 560.
Otologie, Fortschritte im Jahre 1912 31.
Otoophthalmotrop 29.

Digitized by Google
Original from UNIVERSITY OF CALIFORNIA
Generated on 2019-10-24 14:24 GMT / http://hdl.handle.net/2027/uc1.b3252763
Public Domain in the United States, Google-digitized / http://www.hathitrust.org/access_use#pd-us-google

Otosklerose, neuere Auffassung über die Pathogenese 222, Beitrag zur Pathologie 567.

Pachymeningitis 21, externa und interna eitrig 434, externa 514, 516, 521, 529.
Panlabyrinthitis, einseitige 712.
Parotisfisteln im äußeren Gehörgang 279.
Pathogenese der Otosklerose 222.
Paukenbein, Splitterfraktur 498, Zerstörung des rechten 500.
Phenoval 43.
Phlebitis sinus sigmoidei sinistri 514, et thrombosis sinus sigmoidei 516.
Pneumokokkenotitiden, zur Kenntnis 44.
Ponstumor 311, Diagnose 732.
Präparate vom normalen und pathologischen Labyrinth 25, von Felsenbeinen 28.
Processus mastoideus, Beitrag zur Kenntnis der Entwicklung 546, einfache Aufmeißelung 557.
Pyämie 521, infolge Phlebitis der linken Vena jugul. int. 195.

Quarzlampe, Bestrahlungen mit 278.
Querschuß am Hals 263.

Radikaloperation 498, 532, 535, konservative 428, mit plastischer Deckung des Frakturdefekts 500.
Reaktionsbewegungen 505.
Reizerscheinungen, periodisch auftretende des statischen Labyrinth 499, Heilung der labyrinthären 499.
Romberg - Phänomen bei traumatischer Neurose 209.

Salicylsäure, spezielle Wirkung auf das Ganglion spirale 572.
Sarkom der knorpeligen Tube 37, des Kehlkopfes 747.
Schädelgrube, zur Diagnose der Tumoren der mittleren 383, Granatwandsteckschuß der mittleren 497.
Schädelschuß mit Cochlearerscheinungen 428.
Schläfebein, Korrosionspräparate 28, Fraktur 447, Durchschuß 692.
Schrapnelldestruktion des Mittelohres 705.
Schrapnellfüllkugeldurchschuß des Schädels 498, 500.
Schrapnellfüllkugelsteckschuß im rechten Oberhalse 693, 701, an der Halsmuskulatur 695, der linken Nasenseite nach Durchschuß des linken Mittelohres 698, des rechten Ohres 699.
Schrapnellsteckschuß 362, 367.
Schrapnellverletzungen, multiple der linken Kopfseite 368.
Schule und Gehör 390.
Schußverletzung durch die Zunge 206, des Kopfes mit Labyrinthaffektion 210, in der Umgebung des Ohres 381, primäre Wundnaht 452, am Kopfe 102, 106.
Schußwunden, zur Frage der primären Okklusion 452.
Schwerhörigkeit, Beitrag zur Anatomie der erworbenen 281, Statistik in den Volksschulen Amsterdams 547, linkseitige hochgradige 701.
Sektionsberichte Bezolds über 73 letale Fälle von Mittelohreiterung 564.
Sensibilitätsstörungen des rechten Obergesichtes 260.
Sepsis, Übergang in Pyämie 269.
Septicaemia 518, 523, 526, 528, 530.
Septum im Sinus sagittalis 202.
Sequester 27.
Sinus, Freilegung und Eröffnung 516, 523, 526, 532, 535.
Sinusblutungen 503, Gefahren und Behandlung 283.
Sinuserkrankungen, Beitrag zur Behandlung der otitischen 514.
Sinusphlebitis 530, 6 Fälle bei geheilter Otitis media 560.
Sinusthrombose 302, 724, 728, im Anschluß an Streptokokkenotitis 446.
Sinus transverus, verletzt 28.
Sklerose multiple und akute Mittelohreiterung 708.
Spätaffektion des Labyrinths bzw. der Hörnerven 269.
Spätmeningitis, otogene 223.
Spekulation in der Heilkunde 449.
Splitterfraktur des Paukenbeines 498.
Sprache Taubstummer 436.
Sprachkranke Kinder, das 1. Jahr in der Sonder-Elementarklasse 168.
Sprachtaubheit, plötzliche beiderseitige 728.
Spülflüssigkeit bei Meningitisoperationen 555.
Spulwurm, Ausstoßung aus dem Ohr 36.
Starkdruckflammen, Beziehung zur funktionellen otiatrischen Diagnostik 565.
Starkstromverletzungen der akustischen Zentren 391.
Statistik der Schwerhörigen der Volksschulen in Amsterdam 547.
Staubfiguren, Kundtsche 550.
Steckschuß 443, des linken Warzenfortsatzes 264, Schrapnell— 362, einer

Digitized by Google
Original from UNIVERSITY OF CALIFORNIA
Generated on 2019-10-24 14:24 GMT / http://hdl.handle.net/2027/uc1.b3252763
Public Domain in the United States, Google-digitized / http://www.hathitrust.org/access_use#pd-us-google

Schrapnellfüllkugel 367, der Ohrregion 368, der oberen Brustapertur 702.
Stenose, hochgradige, komplette Behebung 266, des äußeren Gehörganges 498.
Stickstoffoxydulnarkose in der Oto-Laryngologie 557.
Stimmgabelversuche, Kritisches und diagnostische Wertung 752.
Stirnhirnverletzung, Vestibularbefund bei 439.
Stirnhöhle, chronisches Empyem der rechten 693.
Stirnlappen, Kompression 207.
Stottern und Nystagmus 161.
Streifschuß am äußeren linken Orbitalrand 189, am Hinterkopf 505.
Streptococcus mucosus und Mittelohreiterung 749, Beitrag zur Infektion 753.
Streptokokkenotitis 446.
Sympathicus, Lähmung 206.
Syphilis der Unschuldigen 43, des Gehörganges 216.

Tätigkeit, kurzer Bericht über eine einjährige kriegsohrenärztliche 673.
Taschenbuch des Feldarztes 278.
Taubheit, hysterische bei Mädchen 36, zur Diagnose 206, nach Durchschuß durch den Warzenfortsatz 210, totale 272, beiderseitige 439, rechtseitige 500, Beitrag zur Anatomie der angeborenen 509, und Mesothorium 749.
Taubstummheit nach Diphtheritis 30, Sprache 436, nach Granatexplosion 713.
Thrombophlebitis sinus sigmoidei 521, 526, 529, sinus sigmoidei ac transversi 532, 535.
Thrombus, Entfernung 516, 521, 523, 529, 532, 535.
Töne, dominierende der Vokale der isozonalen Untersuchungswörter 742.
Tonmessungen, objektive 550.
Totalaufmeißelung 40, der Mittelohrräume 428.
Tränenwege, Verstopfung 745, Anatomie und Physiologie 746.
Trepanation des linken Warzenfortsatzes 27.
Trommelfell, traumatische Ruptur 272, traumatische Durchlöcherung beider 501, Zerreißung des linken 500.
Trommelfellcyste, eigenartige mit colloidähnlichem Inhalt 390.
Trommelfellperforation, dreifache 31.
Tuberkulose des Ohrlabyrinthes 45, Behandlung mit Lichtbädern 275.
Tumor, cerebelli 310, der mittleren Schädelgrube 383, cerebri im Anfangsstadium 443.
Typhusbacillen im Warzenfortsatz 387.

Unerregbarkeit, beiderseitige d. chochlearen und vestibularen Apparate 381.
Untersuchungswörter, dominierende Töne der Vokale der isozonalen 742.

Vegetationen, adenoide 27.
Verätzung mit Essigsäure 266, des Ohres als Betriebsunfall 507.
Verschluß, plastischer, einer retroauriculären Öffnung 307.
Vertigo nasalis 548.
Verwachsung, breite, zwischen Dura der mittleren und hinteren Schädelgrube 726.
Verwundungen an Ohren, Nasen und Kehlkopf aus den Kriegen Griechenlands 1912/13 353.
Vestibularapparat, neuere Methoden zur Untersuchung 34, beiderseitige Unerregbarkeit bei Leukämie 381.
Vestibularbefund bei Stirnhirnverletzung 439.

Wange, Einschuß an der rechten 693.
Warzenfortsatz, Trepanation des linken 27, eröffnet 28, operative Eingriffe 29, Nachbehandlung bei Operationen 37, Taubheit nach Durchschuß mit Wiederkehr des Gehörs 210, Sequestrotomie 264, 363, gutes Hörvermögen nach totaler Zertrümmerung 271, 1100 Operationen 282, Entzündung, ohne Aufmeißelung geheilt 290, Entzündung, mit Aufmeißelung geheilt 290, Einschuß im linken 363, eitrige Entzündung 363, Durchschuß 368, Typhusbacillen 387, Durchschnitte 743.
West, Operation bei Verstopfung der Tränenwege 745.
Wundnaht, primäre bei Schußverletzungen 452.

Zahnheilkunde, Grenzgebiete zur Medizin 388.
Zentralwindung, isolierte Verletzung der hinteren 379.
Zentren, Starkstromverletzungen der akustischen 391.
Zwangsstellung, vestibulare der Augen 376, 732.

Digitized by Google
Original from UNIVERSITY OF CALIFORNIA
Generated on 2019-10-24 14:24 GMT / http://hdl.handle.net/2027/uc1.b3252763
Public Domain in the United States, Google-digitized / http://www.hathitrust.org/access_use#pd-us-google

Autorenregister.

Abranovitsch 508.
Alberti 551.
Alexander 190, 195, 196, 223, 260, 263, 264, 363, 364, 365, 366, 367, 368, 370, 390, 495, 497, 498, 499, 500, 501, 692, 693, 695, 697, 698, 699, 700, 701, 702.

Bach 278.
Bárány 452.
Beck K. 452.
Beck O. 197, 198, 199, 200, 207, 208, 209, 210, 270, 271, 272, 376, 379, 381, 387, 391, 428, 430, 439, 440, 441, 442, 443, 708, 709, 710, 712, 732.
Benjamins 550, 745, 746, 747.
Bergell 43.
Berggren 555.
Berlstein 31.
Bing 752.
Blegvad 277, 307, 557.
Bleyl 44.
Blumenfeld 312.
Bobone 220. 222.
Boivie 561.
Bondy 190, 433, 434, 503.
Borgheggiani 218.
Botey 157.
Braat 747, 748.
Brindel 36.
Broeckaert 41.
Brogmann 45.
Brünings 214.
Brunner 135.
Büttner 388.
Buhl 22.
Burger 547, 551.
Buys 37.
Bychowski 26.

Coussien 36.
Czarnecki 28.

Denis 41.
Denker 214, 573.
Dimitriadis 353.

Edgar 245.
Egger 42.
Eschweiler 391.

Fröschels 161, 436.
Frühwald 106.
Fuld 388.

Gantvoort 752.
Gatscher 706.
Gerber 43, 282.
Gignoux 41.
Goercke 283.
Goldmann 188, 189, 211, 382, 431, 505.
Gording 561.
Gradenigo 281.
Gruber 278.
Grudzinski 157.
Gudden 278.
Guisez 127.
Guttmann 388.

Habermann 45.
Haenlein 569.
Halle 220.
Harms 392.
Hartog 749.
Hasslauer 278.
Hejmann 29.
Hellmann 562.
Henck 278.
Hennebert 37.
Herzfeld 388.
Higier 23.
Hindhach 752.
Hineberg 572.
Hoeggeström 560.
Hoffmann 313.
Holmgren 556.

Jacobsohn 549.
Jacod 37, 42.
Jacques 42.
Jaehme 221.
Jakubowski 135.
Jerson von 553.

Kan 552, 748, 749, 751.
Karbowski 25, 26.
Kleyn 546, 746, 751.
Kölsch 388.
König 507.
Körner 507, 511, 566, 576.
Kretschmann 279.
Kron 388.
Krukowski 23, 24, 45.

Lagerlöf 557.
Lang 158, 289.
Lannois 41, 42.
Laval 36.
Ledermann 388.
Leipen 102, 210.
Lennhof 388.
Leonhard van d. Hoeven 546, 548, 549, 759, 766.
Lewkowicz 34.
Linck 219.
Littauer 134.
Littmann 278.
Lombard 128.
Lubliner 24, 25, 26.

Mahn 40.
Maier 284.
Matte 279.
Mauthner 673.
Mayer O. 1, 381, 713, 715, 716, 718, 737, 759.
Megias 313.
Meyjes 749.
Mie Le 128.
Mikulski 33,
Mink 565.
Minkema 549.
Misch 388.
Mossé 36.
Mouret 40.
Mühsam 388.
Müller v. 449.
Mygind 111, 273, 454, 553, 557.

Nepven 128.
Neumann H. 206.
Nielsen 21.
Nörregaard 111.

Oppikofer 509.

Panse 281, 570.
Parrel de 42.
Paszkiewiecz 23.
Pietre 116.
Preysing 312.

Quix 544, 545, 551, 743, 744, 747, 751.

Ranzi 452.
Raoult 127.
Rappaport 25.
Reinhold 30, 31.
Rhese 569, 570.

Digitized by Google
Original from UNIVERSITY OF CALIFORNIA
Generated on 2019-10-24 14:24 GMT / http://hdl.handle.net/2027/uc1.b3252763
Public Domain in the United States, Google-digitized / http://www.hathitrust.org/access_use#pd-us-google

Richnau 558.
Rogalski 34.
Rothe 168.
Rothfeld 29.
Ruttin 44, 201, 202, 206, 213, 214, 266, 267, 269, 375, 376, 383, 385, 393, 433, 443, 444, 446, 447, 457, 722, 724, 726, 728, 730.

Salzer 278.
Schäfer 65.
Scheibe 564.
Schlesinger 511.
Schmiegelow 17, 18, 19, 108, 110, 306, 375.
Schoetz 280.
Schousboe 273, 274.
Schroeder 572.
Schuhmacher 14.
Sedziak 132, 133, 135.
Senator 507.
Siemens 549.
Singer 362.
Skrowaczewski 29, 514.
Smurzlo 25, 26.
Smuzynski 158.
Soage 157.
Spalteholz 216.
Spielmeyer 278.
Strandberg 275.
Streit 220.
Struycken 748.
Stütz 220.
Suchanek 189, 374.
Szasz 566.

Takanarita 754.
Terier 128.
Thierry 562.
Thornval 22, 310, 311.
Tugendreich 388.
Uebermann 302, 561, 564.
Urbantschitsch E. 269, 372, 373, 387, 390 428, 436, 703, 705, 736.
Urbantschitsch V. 206, 279.

Vacher 41.

Waller 306.
Weichardt 278.
Weinberg 44.
Weismann 37.
Wetterstad 558.
Weyers 552.
Winckler 753.
Wolff 567.

Zalewski 32.
Zamenhof 24, 280.
Zange 754.
Zebrowski 27, 28.
Zwaardemaker 550, 742.

Vereinsberichte.

Seite

Österreichische Otologische Gesellschaft: Sitzung vom 14. Dezember 1914 188
„ „ 25. Januar 1915 207
„ „ 22. Februar 1915 260
„ „ 26. April 1915 362
„ „ 31. Mai 1915 428
„ „ 28. Juni 1915 . . . . 436, 495
„ „ 25. Oktober 1915 692
II. Nordischer Oto-Laryngologen-Kongreß zu Stockholm, 26. und 27. Juni 1914 . . 553
Niederländische Gesellschaft für Hals-, Nasen- und Ohrenheilkunde. XXIII. Versammlung in Amsterdam, 22. und 23. November 1913 544
XXIV. Versammlung am 21. und 22. November 1914 in Utrecht 742
Verhandlungen der Dänischen oto-laryngologischen Gesellschaft.
92. Sitzung vom 1. April 1914 17
93. „ „ 7. Oktober 1914 168
94. „ „ 4. November 1914 273
95. „ „ 2. Dezember 1914 306
Oto-laryngologischer Verein in Norwegen. Sitzung vom 12. Oktober 1914 302
Französischer Kongreß für Oto-Rhino-Laryngologie. Jahressitzung in Paris vom 11. bis 15. Mai 1914 . . . . . 35, 112
Verhandlungen polnischer medizinischer Gesellschaften im Jahre 1913:
Warschauer ärztliche Gesellschaft 23
Lodzier „ „ 29
Lemberger ärztlicher Verein 29
Lemberger polnische oto-laryngologische Gesellschaft 30
Kulparkower Anstaltsärzte 33
Krakauer ärztliche Gesellschaft 34

Generated on 2019-10-24 14:24 GMT / http://hdl.handle.net/2027/uc1.b3252763
Public Domain in the United States, Google-digitized / http://www.hathitrust.org/access_use#pd-us-google
Digitized by Google
Original from UNIVERSITY OF CALIFORNIA

Laryngo-Rhinologischer Teil.

Original-Artikel.

Bergh: Über primäre Nasendiphtherie **584**.

Chiari: Über die zirkuläre Resektion und Naht der Trachea und die plastische Rekonstruktion größerer Defekte der Trachea **337**.

— Extraktion einer Rundkugel aus dem linken Hauptbronchus mittelst der oberen Bronchoskopie ein Jahr nach ihrem Eindringen von der rechten Schulter aus. (Mit 2 Skiagrammen) **577**.

— Aus dem Kapitel „Tracheotomie" der bei Ferd. Enke in Druck befindlichen „Chirurgie des Kehlkopfes und der Luftröhre" **641**.

Glas: Laryngologisches vom Verbandplatze **99**.

Kofler: Neue Instrumente. (Mit 18 Fig.) **599**.

Lang: Über akute eitrige Mittelohrentzündung nach Entfernung der Nasenrachenraumtumoren mittelst der galvanokaustischen Schlinge **289**.

Schumacher: Ein neues Instrument für die Punktion der Kieferhöhle vom unteren Nasengang aus. (Mit 2 Fig.) **47**.

Sachregister.

Absceß, peritonsillärer 152; retropharyngealer 147.
Acetonerbrechen nach Adenotomie 116.
Acusticustumor 306.
Adamantinom 149, 350.
Adenocarcinom der Nase 82.
Adenoide Vegetationen 146; in den Tropen 670; und Zähneknirschen 671.
Adenotomie, infektiöse Komplikationen 664; Ursache von Acetonerbrechen 110.
Ätiologie der tuberkulösen Thyreosen **334**.
Amyloidtumor des Kehlkopfes 634.
Anästhesie bei Laryngektomie 331.
Angina Plaut-Vincenti, Therapie bei 84; als Ursache von Meningitis 86.
Angiom 118; cavernosum der hinteren Pharynxwand 670; des Rachens 87; der Tonsille 324.
Ankylose, Behandlung veralteter 349.
Aortenaneurysma, Broncho-Oesophagusfistel bei 91.
Aphonie 127; spastische 107.
Aphthen, rezidivierende des Mundes 324.
Aspiration einer Roggenähre 638.
Asthma bronchiale 132; Beziehungen zur Rachitis der Nase 81, 140.
Atmung, Störung derselben 52.
Atresie der Nase 298.
Azima 67.

Bakterienflora der Nase 144.
Basedowsche Krankheit 335.
Bindegewebsgeschwulst, retropharyngeale 632.
Bronchialasthma, Behandlung mit Dr. Bayers Vibro-Inhalationsapparat 63; Theorie 90.
Bronchien, primärer Krebs der 127.
Bronchoskopie 333; neues Sicherungsverfahren 352.
Bronchostenose 91.
Bronchus, Rundkugel im **577**.

Cancer pharyngis bei einem Kinde 110.
Carcinom des Rachens beim Kind 110.
Chirurgie der oberen Luft- und Speisewege 61.
Choanalatresie, rechtseitig 549.
Coagulen Kocher-Fonio in der Rhinologie 69.
Cyste am Nasenflügel 82; des Oberkiefers **321**.
Cystoide Entartung am Tuberculum septi narium 319.

Generated on 2019-10-24 14:24 GMT / http://hdl.handle.net/2027/uc1.b3252763
Public Domain in the United States, Google-digitized / http://www.hathitrust.org/access_use#pd-us-google
Digitized by Google
Original from UNIVERSITY OF CALIFORNIA

Diphtherie, Behandlung mit spezifischem Serum 312; bösartige toxische 313; der Nase 584.
Durchschuß, Hals 664.
Dysphagie, Behandlung bei Larynxtuberkulose 155.
Dysphonie bei Mutation 119.

Elektrolyse, Reynsche, zur Behandlung tuberkulöser Leiden der Schleimhäute der oberen Luftwege 131.
Endotheliom, Begriff und Histogenese 131; Epiglottis 329.
Entzündungen, hyperplastische des Kehlkopfes 327.
Epistaxis, Behandlung nach Carrel 303.
Epitheliom der Epiglottis 329; der Kieferhöhle und des Siebbeins 117.
Epithelperlen im harten Gaumen 323.
Epulis 147.
Ethmoidalabschnitt, Furchen- u. Lamellenbildungen 561.
Exstirpation, Kehlkopf 153.

Fibrom 107; Nasenhöhle 73, 323; Nasenrachenraumbehandlung mit Elektrolyse 119.
Follicularcysten 630.
Fremdkörper, in der Fossa pterygopalatina mit Mundsperre 190, im Kehlkopf 274, in den oberen Luftwegen, Digestionstrakte, Ohren 132; Methode der Extraktion 92; in der Speiseröhre 552, im rechten Hautbronchus 552, in den Luftwegen und im Oesophagus 157, im Rachen 118, Fälle aus dem Krankenhause Sabbatsberg in Stockholm 558.
Furchen des Ethmoidalabschnittes 561.

Gaumenbogen, eitrige Entzündungen des hinteren 148.
Gingivitis, chronisch-hyperplastische 350.

Haken, Tonsillektomie 323.
Halsfisteln, angeborene 614; mediane 94.
Halsschuß 663.
Hämatom, traumatisches des Larynx 328; im Mediastinum 639.
Haemostaticum Uteramin Zyma 65.
Heißluftbehandlung in der Laryngologie 634.
Heißluftinhalationen 64, 316.
Heufieber, Behandlung mit Chlorcalcium 81.
Hypernephrom im Larynx 635; Metastasen in der Nasenhöhle 72.
Hypophysengeschwulst, Exstirpation 95.
Hypophysentumor, Trepanation bei 335; Behandlung des 639.
Hypophysis cerebri, Chirurgie bei 160; Operation 317.

Inhalation, Heißluft 316.
Instrumentarium nach Botey zur Intercricothyreotomie 549.
Instrumente, neue 599.
Intercricothyreotomie, Technik 89, Instrumentarium nach Botey 549.
Intubation 156; bei Oesophaguskrebs 127.

Jodmedikation 159.

Kanüle von Butlin-Poirier, Gebrauch in der Mundchirurgie 129.
Kauterisation, Reflexneurosenbehandlung mit 141.
Kehlkopf, Amyloidtumor 634; Exstirpation 153; Indikation und Technik zur Exstirpation 119; Fisteln 634; Hinken 127; Innervation, Lokalisation des 87; Krebs 332; Polypenentfernung 636; Schußverletzungen 636; Spasmus, Behandlung bei Kindern 154; Tuberkulose 153; Tuberkulosenbehandlung mit Hochfrequenzströmen 62; -Tuberkulose, Erfahrung mit Mesbé 64; primäre Tuberkulose 635; Tuberkulose und Schwangerschaft 327; Verletzungen 635, 636, 637; perforierende Verletzungen 227; Zentrum 332.
Keilbeinhöhle 549; Beziehungen zu den Nerven 627; Präparate 549.
Keuchhusten, Aetiologie 67.
Kiefercysten 73.
Kiefereiterungen nach Schußverletzung 659.
Kieferhöhle, neue Instrumente für die Punktion 47; Tränennasengang 628; Eiterung 116; Epitheliom 117; Eröffnung bei Eiterung 627; Technik der Operation 318.
Knochenpräparate der Stirnhöhlen 548.
Krebs, primärer der Bronchien 127; des Rachens 632; der unteren Muschel 553; der Zunge 612; Kautschukintubation bei Oesophagus 129.
Krebsgeschwulst der Regio thyreoidea 302.
Kropfstenose 93.

Lamellenbildung des Ethmoidalabschnittes 561.
Laryngektomie, Indikation und Technik 119; bei Kehlkopfkrebs 329; Lokalanästhesie bei 126.
Laryngitis, Thermotherapie derselben 126.

Digitized by Google
Original from UNIVERSITY OF CALIFORNIA
Generated on 2019-10-24 14:24 GMT / http://hdl.handle.net/2027/uc1.b3252763
Public Domain in the United States, Google-digitized / http://www.hathitrust.org/access_use#pd-us-google

Laryngologie, Heißluftbehandlung in der 634.
Laryngologisches vom Verbandplatze 99.
Laryngostomie 126.
Laryngotomia media mit Fensterresektion 564.
Larynxexstirpation 666.
Larynx, Hypernephrom des 635.
Larynxstenose, chirurgische Behandlung 330; posttyphöse 298.
Lichtenergie, Behandlung interner Tuberkulose mit 132.
Lingualislähmung, linkseitig 364.
Lipoma myxomatosum 326.
Lokalanästhesie bei Laryngektomie 126.
Luftröhre, Transplantation der 315.
Luftwege, Lehrbuch der Krankheiten 214, Handbuch der speziellen Chirurgie 312, Plasmazelluläre Erkrankungen der oberen 313, Fremdkörper 132, Bösartige Neubildungen 133, Gutartige Neubildungen 135. Kriegsverletzungen 573, Gicht der 613.
Lungenheilstätten 615.
Lungenkollapstherapie 130.
Lungenspitzenphthise, Entstehung der 619, 623.
Lungentuberkulose, Behandlung 621; Behandlung mit Plombierung 619; klimatischer Einfluß bei 617; Eiweißreaktion 617; Hochgebirgsindikation 129; Indikation des Pneumothorax bei 623; spezifische Mittel bei 622; Pneumothorax bei 615; Therapie im Hochgebirge 129; Therapie bei 616; prognostischer Wert des Temperaturverlaufes bei 667.
Luxation, Behandlung veralteter 349.
Lymphbahnen des oberen Nasenabschnittes 630.

Mailebrein, Behandlung infektiöser Erkrankungen mit 64.
Mandelchirurgie 146.
Mandelsteine 147.
Meningitis nach Angina 86.
Migräne, nasalen Ursprunges 115.
Militärdiensttauglichkeit, Bedeutung der Erkrankungen der oberen Luftwege für die 63.
Moro-Doganoffsche Reaktion 315.
Mundhöhlenboden, Durchschuß 364.
Mundsperre 363, 495, 498, 499, fast vollständige 260, Heilung 499.
Mutation 119.
Mykose, Fränkelsche 671.

Naevus vascularis der oberen Luftwege 82.
Nase, Adenocarcinom 82; Beziehungen zum Gebiß 71; Difformitätenbehandlung 115; primäre Diphtherie 584.
Nasenblutungen, postoperative 82.
Naseneingang, Mißbildung des 115.
Nasenenge, Behandlung der 115.
Nasenersatz 77, 82.
Nasenflügel, Cystenbildung am 82.
Nasenhöhle, Eröffnung nach Partsch 320; Fibrom 73; Hypernephrommetastase 72.
Nasenhöhlenschleimhaut, Entzündungsformen der 668.
Nasenkorrektur 115.
Nasenlupus 79.
Nasennebenhöhlen 73.
Nasenoperation gegen Kopfschmerz 80.
Nasenpapillom 629.
Nasenplastik 76.
Nasenpolypen 27.
Nasenrachenhöhle, bösartige Geschwulst 549.
Nasenrachenraum, Endotheliome 86; Fibrome 119, 325; Tamponade 150.
Nasenrachitis 81.
Nasenstauung 552.
Nasensteine 80.
Nebenhöhlenaffektionen, Komplikationen 143.
Nebenhöhleneiterung, Behandlung 322.
Nebenhöhlenempyem, Stimmgabelversuch 320.
Nebenhöhlenspülung 322.
Nebenhöhlensuppurationen und Ozaena 558.
Necrosis sinus sphenoidalis 306.
Neosalvarsan, Anwendung bei Ozaena 116.
Neubildungen, bösartige 123, 144; gutartige 135.
Neuralgie nasalen Ursprunges 115.
Neuritis retrobulbaris 144.
Noviform in der Rhinologie 61.

Oberkiefercysten 321; Osteofibrom 613; neue Methode der Resektion 116.
Oesophagoskopie 128, 157; mit konstanter Aspiration 128; Lehrbuch 59.
Oesophagotomia thoracalis 333.
Oesophagus, Krebs 127, entzündliche Stenose 128, 2 Riesenpolypen 128, Fremdkörper 157, Radiodiagnostik der Verengerungen 157, Zylinderepithelherde in der Schleimhaut des oberen Abschnittes 158, Kasuistik narbiger Stenosen 158, Kautschukintubation bei Krebs 127; Riesenpolypen 128; entzündliche Ste-

Digitized by Google
Original from UNIVERSITY OF CALIFORNIA
Generated on 2019-10-24 14:24 GMT / http://hdl.handle.net/2027/uc1.b3252763
Public Domain in the United States, Google-digitized / http://www.hathitrust.org/access_use#pd-us-google

nosen 128; Radiodiagnostik der Verengerung 157.
Ohrspeicheldrüse, Sekretionsanomalie 352.
Oleum sinapis, Anwendung bei Krankheiten der Mund- und Nasenhöhle 314.
Operationen, plastische an Nase und Ohr 307.
Ortizon 68.
Osteofibrom 613.
Osteomyelitis 662; des Schädeldaches 317; des Stirnbeines 668.
Ozaena 77; Ätiologie 78, 625; Behandlung 75, 80; Geruchsvermögen 116; Neosalvarsanbehandlung 116; Serodiagnose 628; Therapie mittelst Paraffininjektionen 74, 277; Vorkommen bei Wehrpflichtigen 318; und Nebenhöhlensuppurationen 558.
Ozena e tubercolosi 130.

Pansinuitis gangraenosa 320.
Papillome der Nase 71, 629.
Paraffininjektionen bei Ozaenatherapie 74.
Permuköse Resektion 548.
Pharynx, Sporotrichosis 83.
Phonetik 54.
Plastik, Nase und Ohr 306.
Pleuritis, Therapie 66.
Pneumothorax bei Lungentuberkulose 615.
Polypen des Kehlkopfes, Entfernung 636; des Oesophagus 128.
Polyposis beider Nasenhöhlen 207.
Posticuslähmung beiderseits nach Diphtherie 672.
Posticusparalyse, neue Behandlungsmethoden der kompletten 300; linkseitig 111; Recurrensparalyse rechts 111.
Pyämie, rhinogene 82.

Rachen, Carcinom beim Kind 110; Fremdkörper im 118; bronchopulmonale Komplikationen bei Chirurgie des 113; Krebs 623.
Rachenangiome 87.
Rachenmandel, Lehre von der 326.
Radiodiagnostik bei Oesophagusverengerung 157.
Recurrens, Lähmung 206, traumatische Durchschneidung 127, 3 Fälle von doppelseitiger Parese 108, rechtseitige Paralyse 111.
Recurrenslähmung beiderseits nach Diphtherie 672.
Recurrensparalyse rechts, Posticusparalyse links 111.
Recurrensparese 108.
Recurrensverletzung 127.
Reflexneurosen, nasale 143.
Rekonstruktion, plastische, größerer Defekte der Trachea 337.
Resektion, permuköse des Septums 548, des Fensters 564; und Naht der Trachea 337.
Rhachitis, Beziehungen zum Asthma bronchiale 140.
Rheumatosen, ihre Beziehungen zu nasalen Erkrankungen 65.
Rhinitis, atrophica 137; posterior im Säuglingsalter 75.
Rhinoplastik 136.
Röhrenspatel, elliptische 104.
Rundkugel im Bronchus 577.

Säugetierkehlkopf, vergleichende Studien 352.
Sarkom der Zunge 670.
Schilddrüse 159; intratrachealer Knoten der 95; Wirbelsäulenmetastasen bei Carcinom der 94.
Schildknorpel, Infraktion 635.
Schleimhautlupus der Nase 79.
Schrapnellkugel, retropharyngealer Sitz 270, Entfernung aus dem mittleren Nasengange 376.
Schußverletzungen im Gesicht 51; des Kehlkopfes 105, 635, 637; des Kopfes 102, 106.
Schwangerschaft und Kehlkopftuberkulose 327.
Schwebelaryngoskopie 154, 332; Modifikationen 128; Modifikationen des Spatelhakens für die 89.
Sekretionsanomalien der Ohrspeicheldrüse 352.
Siebbeineiterung 626; endonasale Behandlung 113.
Siebbein, Epitheliom 117.
Sinusitis gonokokkischen Ursprunges 73.
Sklerom, Bacillus, Morphologie und Biologie 134, Behandlung mit Autovaccine 135, epidemiologische Bedeutung 315; Bacillen, Morphologie und Biologie 134.
Speichelsteine 111, 631.
Speiseröhre, Fremdkörper in der 92, 552; Krankheiten 93.
Spülung der Nebenhöhlen 322.
Steckschuß am Halse 195, 206, einer Gewehrkugel des rechten Oberkiefers 196, 495, in der rechten Fossa pterygopalatina 260, des linken Oberkiefers 363, einer Gewehrkugel des rechten Unterkiefers 365, multiple des Nackens und der Halswirbelsäule 370, Granatwunde

Generated on 2019-10-24 14:24 GMT / http://hdl.handle.net/2027/uc1.b3252763
Public Domain in the United States, Google-digitized / http://www.hathitrust.org/access_use#pd-us-google
Digitized by Google
Original from UNIVERSITY OF CALIFORNIA

der mittleren Schädelgrube 497; im hinteren Mediastinum 655.
Stenosen, Behandlung kindlicher 154; narbige des Oesophagus und Magens 158; ulcerative der Bronchien 309; nach Typhus 299.
Stenosis oesophagi, 3 Fälle 22.
Stimmband, Doppelbildung 352; habituelle Lähmung 88.
Stirnhöhle, Eiterung 612, endonasale Behandlung bei Eiterung 113; Therapie bei Eiterung 80; cerebrale Wand der 626; Fehlen des Ausführungsganges 625; Behandlung der Erkrankung 83; Knochenpräparate 548.
Stirnhöhleneiterung mit Fistelbildung 375.
Stomatitis ulcerosa 87.
Struma baseos linguae 87.
Synechien, neue Behandlung 118; brückenförmige des Stimmbandes 658.

Tamponade des Nasenrachenraumes 150.
Teratoid des Rachens 151.
Thermotherapie bei Laryngitis 126.
Thyreoiditis 93, 111.
Tonsillarabsceß, Behandlung 670.
Tonsilla linguae lateralis 350.
Tonsillektomie 85, 152; Blutung nach 117; Gefahren der 85; Haken 323; Komplikationen 147.
Tonsillen, Bedeutung der Streptokokken für 84; Konkrement der 633; Lymphosarkom der 634.
Tonsillitis chronica 151.
Tonsillotomie und Tonsillektomie 551, 552.
Totalexstirpation des Larynx 666.
Trachea, Neubildungen 638; traumatische Durchschneidung 127; Verletzung 127.
Trachealkanülen 638.
Tracheotomie 641.
Transplantation der Luftröhre 315.
Tränennasengang und Kieferhöhle 628.
Tränensack, Eröffnung 661; nasale Entfernung von Resten 665; Tuberkulom 662.
Tränensackeröffnung von der Nase 69.
Tränenwege, Operation der 349.
Tuberculum septi narium, cystoide Entartung 319.
Tuberkelbacillen, Bedeutung und Auftreten derselben nach Tuberkulininjektionen 313; Morphologie 621; Vorkommen im strömenden Blute und in der Milch 66.
Tuberkulinbehandlung 67; Verminderung der Bazillen 67.
Tuberkulom 611; der Choane 301; des Tränensackes 662.
Tuberkulose, Bekämpfung 616; Chemotherapie 66; Gicht 620; primäre — des Kehlkopfes 635; Behandlung der Komplikationen 624; der Lungen 132.
Tumor cerebelli 310; der linken Plica aryepiglottica 302; pontis 311.
Typhusstenose 299.

Überdruck, Verwendung bei Trachealstenosen 334.
Unterkieferfrakturen, Behandlung 612.
Untersuchungsmethoden, direkte 68.
Uteramin Zyma 65.

Verletzungen des Kehlkopfes 635; perforierende 327.
Volksheilstätten, Dauererfolge der 666.

Zahnchirurgie 631.
Zähneknirschen und adenoide Vegetationen 631.
Zungenkrebs 612, 631.
Zungensarkom 670.
Zungenstruma 633.
Zylinderepithelherde 158.

Autorenregister.

Albanus 62.

Baldenweck 118.
Bergh 584.
Bichaton 116.
Blegvad 306.
Bourguet 115.

Castex 113.
Chavanne 128.
Chiari 337, 577, 641.
Cohn 349.

Dinolt 61.

Elsaesser 64.

Fein 51.
Fiocre 113.
Frühwald 106, 107, 579.

Galtung 611.
Garel 118, 127.
Gatscher 658.
Gault 127.
Gerber 63.
Glas 99, 659.
Gluck 61.
Guisez 127.

Hanszel 298.

Digitized by Google
Original from UNIVERSITY OF CALIFORNIA
Generated on 2019-10-24 14:24 GMT / http://hdl.handle.net/2027/uc1.b3252763
Public Domain in the United States, Google-digitized / http://www.hathitrust.org/access_use#pd-us-google

Herkert 350.
Hölscher 63.

Jacques 118.
Jankauer 352.

Kofler 104, 105, 299, 300, 599, 603, 661, 662.
Kraus 350.

Lafite-Dupont 116, 117.
Langer 289.
Lautenschläger 352.
Lavrand 116.
Leipen 102.
Lemaitre 126.
Levinstein 350, 352.
Lombard 119, 128.

Mayer 66, 664, 665, 666.
Meissen 66.
Mignon 115.
Mossé 116.
Moure 126.
Mouret 113.
Mygind 111.

Némai 351.
Nepven 128.
Nörregaard 111,

Pantal 119.
Penetiere 119.
Pistre 116.
Preindlsberger 349.

Raoult 115, 127.
Roepke 64.

Sargnon 115, 119, 126.
Schmiegelow 108, 110, 306.
Schumacher 47.
Senator 65.
Stark 59.

Texier 128.
Thornval 309, 310, 311.
Trêtrop 115.

Uchermann 302, 303, 612.

Vacher 117.

Waller 306.
Weil 52, 107, 301.

Vereinsberichte.

Seite

Dänische oto-laryngologische Gesellschaft: 92. Sitzung am 1. April 1914 17
93. „ „ 7. Oktober 1914 . . . 108
94. „ „ 4. November 1914 . . 273
95. „ „ 2. Dezember 1914 . . 306
Französischer Kongreß für Oto-Rhino-Laryngologie, Paris (11.—15. Mai) 112
I. Internationaler Kongreß für experimentelle Phonetik (Hamburg) 19.—22. April . 54
Niederländische Gesellschaft für Hals-, Nasen- und Ohrenheilkunde. XXIII. Versammlung in Amsterdam vom 22.—23. November 1913 544
II. Nordischer Oto-Laryngologen-Kongreß zu Stockholm 26.—27. Juni 1914 . . . 553
Oto-Laryngologischer Verein in Norwegen: Sitzung vom 12. Oktober 1914 302
„ „ 16. November 1914 . . 303
„ „ April 1915 611
Verhandlungen polnischer medizinischer Gesellschaften 23
Wiener Laryngo-rhinologische Gesellschaft: Sitzung vom 2. Dezember 1914 . . . 51
Hauptversammlung vom 3. Februar 1915 101
Sitzung vom 14. April 1915 298
„ „ 3. November 1915 . . . 655
„ „ 1. Dezember 1915 . . . 660

Druck von Gottlieb Gistel & Cie., Wien.

Digitized by Google
Original from UNIVERSITY OF CALIFORNIA
Generated on 2019-10-24 14:24 GMT / http://hdl.handle.net/2027/uc1.b3252763
Public Domain in the United States, Google-digitized / http://www.hathitrust.org/access_use#pd-us-google

MONATSSCHRIFT FÜR OHRENHEILKUNDE
UND
LARYNGO-RHINOLOGIE.

XLIX. Jahrg. 1915. 1. Heft.

Nachdruck verboten.

Otologischer Teil.

Original-Artikel.

Aus der oto-laryngologischen Abteilung des Kaiser-Jubiläumsspitales in Wien.

Über das Hörvermögen bei Labyrintheiterung.

Von Primararzt Privatdozent Dr. **Otto Mayer.**

(Mit 8 Figuren.)

Die Frage, ob bei einer Labyrintheiterung Hörvermögen vorhanden sein könne, wurde von dem größten Teil der Otologen dahin beantwortet, daß bei einer Labyrintheiterung, an der die Schnecke selbst nicht wesentlich beteiligt ist, Hörvermögen vorhanden sei. Es wurde diese Ansicht zuerst von Jansen[1]) ausgesprochen auf Grund der klinischen Beobachtung von Fällen, bei welchen die Operation eine Bogengangsfistel aufgedeckt hatte und bei welchen ein Hörvermögen zu konstatieren war.

Dieser Ansicht war Scheibe[2]) entgegengetreten, der auf Grund von drei sehr sorgfältig klinisch untersuchten Fällen von Mittelohreiterung mit Durchbruch in das Labyrinth die Behauptung aussprach, daß bei jeder Labyrintheiterung Taubheit vorhanden sei, und zwar genüge schon eine ganz geringgradige Entzündung in einem Teil der Schnecke, um Taubheit hervorzurufen. Scheibe vertrat damit den Standpunkt Bezolds.[3])

Später unternahm es Herzog[4]), die von Scheibe-Bezold aufgestellte Behauptung zu stützen. Er wandte sich insbesondere gegen die von Jansen vertretene Ansicht mit der Begründung, daß ein Bogengangsdefekt lediglich eine Usur der Knochenwand bei intaktem Endost bedeuten oder daß er neben einer abgelaufenen Labyrinthitis bestehen könne; „an dieser Auffassung", sagt Herzog, „müssen wir nach unseren früheren Erörterungen über die Auf-

[1]) Jansen, Verh. D. otol. Ges. 1898. S. 133.
[2]) Scheibe, Ebendort. 1898. S. 135.
[3]) Bezold, Ebendort. 1903. S. 24.
[4]) Herzog, Labyrintheiterung und Gehör. München 1907.

Digitized by Google
Original from UNIVERSITY OF CALIFORNIA
Generated on 2019-10-24 14:24 GMT / http://hdl.handle.net/2027/uc1.b3252763
Public Domain in the United States, Google-digitized / http://www.hathitrust.org/access_use#pd-us-google

hebung der Schneckenfunktion bei entzündlicher Erkrankung des Labyrinthinnern solange festhalten, bis der Beweis erbracht ist, daß in den Fällen von Bogengangsfisteln mit funktionsfähiger Schnecke auch tatsächlich eine Labyrinthitis vorliegt."

Die von Herzog ausgesprochene Ansicht, daß in den Fällen von Bogengangsfisteln mit Hörvermögen lediglich eine Usur der Knochenwand ohne entzündliche Veränderungen im Bogengangslumen vorliege, wurde später durch zwei von Wagener untersuchte Fälle gestützt, bei welchen der knöcherne Bogengang usuriert, das Endost völlig intakt und das Labyrinth vollkommen frei von entzündlichen Erscheinungen war.

Andrerseits sind einige Fälle von Labyrintheiterung beschrieben worden, bei welchen Hörvermögen vorhanden war, welchen Fällen aber insgesamt aus verschiedenen Gründen von den Gegnern die Beweiskraft abgesprochen wurde.

So teilte Uffenorde[1]) einen sehr interessanten Fall mit; die Funktionsprüfung ergab: Erhaltensein der Knochenleitung, Lateralisation der Stimmgabel vom Scheitel nach der kranken Seite. Stark negativer Rinne. Die Perzeptionsdauer war normal. Die Uhr wird 7 *cm* vor der Ohrmuschel gehört. Untere Tongrenze D. Eine 2 Monate später, kurz vor einer Labyrinthoperation vorgenommene Prüfung ergab: „Dieselbe normale Perzeptionsdauer. Der Webersche Versuch zeigte keine Lateralisation mehr nach der kranken Seite, Knochenleitung erhalten. Monochord wird ganz gehört, nach unten wird alles bis g' gehört. Die Uhr wird 9 *cm* sicher vor dem Ohre gehört." Bei der Labyrinthoperation konstatierte Uffenorde eine umschriebene Eiterung im Vorhof und in den Bogengängen, die sich durch den Ductus endolymphaticus fortpflanzte, ein Saccusempyem setzte, einen Kleinhirnabsceß und Meningitis hervorrief, die zum Exitus führte. So interessant die Mitteilung Uffenordes auch tatsächlich ist, scheint sie doch darauf hinzuweisen, daß auch bei einer umschriebenen Labyrinthitis ein Kleinhirnabsceß induziert werden kann, so fehlt dem Falle doch die Beweiskraft schon dadurch, daß eine vollständige histologische Untersuchung wegen der Labyrinthoperation nicht vorgenommen werden konnte. Außerdem scheint mir auch die Gehörprüfung, wenigstens soweit sie publiziert ist, nicht so vollständig ausreichend zu sein.

Von G. Alexander[2]) wurde ein Fall veröffentlicht, bei welchem es leider auch nicht sicher festgestellt wurde, ob Hörvermögen vorhanden war; es ist dies um so mehr zu bedauern, als die genaue histologische Untersuchung einen interessanten Befund ergab.

---

[1]) Uffenorde, Verh. D. otol. Ges. 1910. S. 132.

[2]) Alexander, Über chronische circumscripte Labyrinthitis. Zschr. f. Ohrhlk. 61. S. 254.

Digitized by Google
Original from UNIVERSITY OF CALIFORNIA
Generated on 2019-10-24 14:24 GMT / http://hdl.handle.net/2027/uc1.b3252763
Public Domain in the United States, Google-digitized / http://www.hathitrust.org/access_use#pd-us-google

Brock[1]) konnte in einem Falle von Labyrinthentzündung ein Hörvermögen von 60 *cm* für Flüstersprache konstatieren, doch bezweifelt Brock selbst die Richtigkeit dieses Prüfungsresultates.

Ruttin demonstrierte auf der Versammlung der Deutschen Otologischen Gesellschaft 1913 die Präparate eines Falles, von dem er aber nur mitteilte, daß er bei der ersten Untersuchung „hörte, kalorische Reaktion zeigte und das Fistelsymptom hatte“ und $1^1/_2$ Monate später kein Fistelsymptom mehr zeigte, während leider nicht mitgeteilt wird, ob und wie der Kranke kurz vor dem Tode hörte.

Fälle von ausgeheilter Labyrintheiterung mit circumscripten Residuen sind schon in größerer Anzahl untersucht worden; hierher gehört auch ein von Habermann publizierter. Aber diese Fälle sind nach Herzog deshalb nicht beweisend, weil circumscripte, entzündliche Residuen nicht gleichbedeutend sind mit circumscripter Eiterung. Denn es kann im Verlaufe einer primär diffusen serofibrinösen Entzündung sekundär zu graduellen Unterschieden in einzelnen Abschnitten des Labyrinths kommen.

Es liegt also tatsächlich kein vollkommen einwandfreier Fall von histologisch festgestellter circumscripter Labyrinthitis vor, bei dem Hörvermögen nachgewiesen worden ist. Ich teile deshalb einen histologisch und klinisch genau untersuchten Fall hier ausführlicher mit, nachdem ich farbige Photographien der Präparate dieses Falles bereits auf der Versammlung der Deutschen Otologischen Gesellschaft in Kiel 1914 demonstriert habe.

Anamnese vom 21. IV. 1913: 21jähriger Mann mit schwerer Phthise leidet seit einem Jahr an schmerzlos aufgetretener Ohreiterung rechterseits. Seit 2 Tagen ist heftiger Drehschwindel aufgetreten. Er wird deshalb von der II. medizinischen Abteilung des Kaiser-Jubiläumsspitals (Vorstand: Prim. Dr. Zaffron) zur Untersuchung übersandt.

Befund: Links: Narben und Verkalkung des Trommelfells.

Rechts: Trommelfell bis auf einen vorn und unten erhaltenen Rand vollständig zerstört, Paukenschleimhaut mit Eiter belegt, Sekretion profus.

Die Gehörprüfung ergibt am linken Ohr: Die Uhr wird auf 2 *m*, die Flüstersprache auf 7 *m*, c (128) vom Warzenfortsatz 15″, nach dem Abklingen daselbst vors Ohr gehalten noch 30″ gehört, die Hördauer für c^4 ist normal; die untere Tongrenze bei C (32), die obere Tongrenze (mit dem Monochord [Struyken-Schäffer] bestimmt) ergibt als Hörgrenze in Luftleitung Saitenlänge 17 *cm*, in Knochenleitung 15 *cm* Saitenlänge.

Am rechten Ohr: Die Uhr wird in Luftleitung nicht gehört. Flüstersprache auf 2 *m*, c (128) vom Warzenfortsatz 15″, Rinne negativ, c (128)

[1]) Brock, Klinische und pathologisch-anatomische Studien über die Frage der Labyrintheiterung. Bergmann. 1912.

Digitized by Google
Original from UNIVERSITY OF CALIFORNIA
Generated on 2019-10-24 14:25 GMT / http://hdl.handle.net/2027/uc1.b3252763
Public Domain in the United States, Google-digitized / http://www.hathitrust.org/access_use#pd-us-google

wird in Luftleitung 7″ gehört, c^4 wird um 22″ kürzer gehört wie normal. Untere Tongrenze C (64), obere Tongrenze: Monochord in Luftleitung bei 22 *cm* Saitenlänge, in Knochenleitung bei 17 *cm* Saitenlänge.

W
AD/ AS
0 H 2·0
V
2·0 v 7·0

15″ cM 15″
— R + 30″
+ cA
—22 c^4 normal
C_{64} LJ C_{32}
22 *cm*—17 *cm* LS 17 *cm*—15 *cm*.

Es besteht kein Spontannystagmus, auch nicht nach Bücken, hingegen wird subjektiv Drehschwindel empfunden. Schon bei Berührung des Tragus rechterseits tritt heftiger Schwindel und deutlicher Nystagmus auf. Bei Luftverdichtung mittelst Ballons tritt horizontaler Nystagmus nach rechts ein, bei Aspiration undeutlicher Nystagmus nach links.

Bei der kalorischen Prüfung des rechten Ohres mit dem Brünings'schen Apparat tritt sofort im Beginne der Spülung horizontaler Nystagmus nach rechts ein, der allmählich in einen typischen horizontalen Nystagmus nach links übergeht.

Nach 10 Umdrehungen auf dem Bárányschen Drehstuhl erfolgt nach Rechtsdrehung ein typischer Nachnystagmus nach links von 10″ Dauer. Nach Linksdrehung kein deutlicher Nachnystagmus nach rechts.

Unter täglicher Spülung mit Borwasser und Einblasen von Jodoformpulver in die Paukenhöhle nimmt die Sekretion allmählich ab. Am 10. V. 1913 ist folgender Befund notiert: Sekretion mäßig. Kein Schwindel. Fistelsymptom nicht auslösbar. Kalorische Reaktion auslösbar, jedoch erst nach 2 Gefäßen (1 *l*) Wasser von 20° C. Drehreaktion: Nachnystagmus nach links 10″, Nachnystagmus nach rechts: nur einige Zuckungen der Bulbi. Gehör für Flüstersprache sicher 1 *m* (Báránys Lärmapparat).

Infolge Verschlechterung des Allgemeinbefindens wurde der Pat. bettlägerig, so daß er nicht mehr in das Ambulatorium kommen konnte, er wurde jedoch von mir wiederholt auf der Abteilung untersucht und konnte ich zwei Tage vor dem Tode feststellen, daß auf dem kranken Ohr Gehör für Flüsterstimme auf ca. 1 *m* vorhanden war. Der Mann starb am 25. V. 1913 um halb 9 Uhr abends und wurde am 26. V. 10 Uhr vormittags obduziert, wonach das rechte Schläfebein sofort in Held-Wittmaacksche Lösung eingelegt wurde.

Der histologische Befund ist folgender: Das Trommelfell fehlt fast vollständig, nur vorn ist ein schmaler Rand erhalten, der mit Epidermis

Digitized by Google
Original from UNIVERSITY OF CALIFORNIA
Generated on 2019-10-24 14:25 GMT / http://hdl.handle.net/2027/uc1.b3252763
Public Domain in the United States, Google-digitized / http://www.hathitrust.org/access_use#pd-us-google

bekleidet ist, die sich in die Paukenhöhle hinein fortsetzt, hinten ist die Perforationrand ständig und setzt sich daselbst die Epidermis weit hinein bis in den Aditus und in das Antrum fort. Die Gehörknöchelchen sind bis auf geringe Reste, die in zum Teil verkästes Granulationsgewebe eingebettet sind, geschwunden. In der Nische des ovalen Fensters und am Promontorium ist die Schleimhaut verdickt und dicht mit Rundzellen infiltriert. Das Epithel ist daselbst teilweise erhalten: die Nische des runden Fensters ist mit Bindegewebe erfüllt, das unmittelbar unter der Fenstermembran, die selbst vollkommen normal erscheint, zellärmer und derber ist und cystische Hohlräume aufweist, nach unten zu allmählich in ein zellreiches Granulationsgewebe übergeht. An der medialen Wand der Paukenhöhle, namentlich am Promontorium und in den Fensternischen, ist der Knochen nicht verändert. Im Gegensatz zu diesem Befunde an der medialen Wand der Paukenhöhle sind die knöchernen Wände des Aditus ad antrum hochgradig cariös. Der Knochen ist daselbst in größere und kleinere, unregelmäßig konturierte Bälkchen zerteilt, die in zum Teil nekrotisches, zum Teil mit Epitheloid- und Riesenzellentuberkel durchsetztes Gewebe eingebettet liegen. Auch der knöcherne Facialiskanal ist von oben her arrodiert, und durch die Lücke ist Granulationsgewebe in den Nerven selbst eingedrungen und hat einen Teil der Nervenbündel zerstört, während der größere Teil intakt geblieben ist. Der horizontale Bogengang ist an seinem äußersten Schenkel, dort, wo derselbe am weitesten lateralwärts liegt, arrodiert. Die Lücke im Knochen ist an der weitesten Stelle genau 750 μ hoch und ungefähr 3—4 *mm* lang. Dieser Defekt ist mit Granulationsgewebe überzogen, das dicht infiltriert ist und Riesenzellen enthält; unmittelbar über dem Defekt befindet sich ein Hohlraum in dem Granulationsgewebe. Der Knochen hat am Rande des Defekts keine Schichtung, er enthält große Knochenzellen, färbt sich mit Eosin stärker rot und grenzt sich scharf gegen den darunter liegenden Knochen ab, so daß wir es hier wohl zweifellos mit einem neugebildeten Knochen zu tun haben; derselbe überzieht die Oberfläche der Ränder des Defekts, bildet aber auch daselbst dünne Spongiosablättchen, die zum Teil über den Defekt vorgewachsen sind. Der knöcherne Defekt wird verschlossen durch zellreiches Bindegewebe, welches in seiner mittleren Lage, die als Fortsetzung des Endosts anzusehen ist, mit van Gieson sich leuchtend rot färbende, derbe Fasern enthält, die aber keinen kontinuierlichen Strang bilden, sondern ziemlich locker zusammenhängen und stellenweise ganz fehlen. Nach innen von dieser Schichte liegt Granulationsgewebe, mit welchem die Wand des häutigen Bogenganges verlötet ist, und zwar stellenweise mit einem Drittel, stellenweise mit fast der Hälfte seines Umfanges. Deshalb ist seine Form eine verschiedene, teils fast dreieckig, teils ganz flach, und hat dann ein längliches, schmales Lumen. Der häutige Bogengang ist an seiner Oberfläche von einer dünnen Schichte von Granulationsgewebe überzogen, wodurch seine Wand verdickt er-

Digitized by Google
Original from UNIVERSITY OF CALIFORNIA
Generated on 2019-10-24 14:25 GMT / http://hdl.handle.net/2027/uc1.b3252763
Public Domain in the United States, Google-digitized / http://www.hathitrust.org/access_use#pd-us-google

scheint. An seiner freien Oberfläche befindet sich ein mit Hämatoxylin-Eosin sich rötlich und schmutzigblau färbendes hyalines, stellenweise feine Körnchen

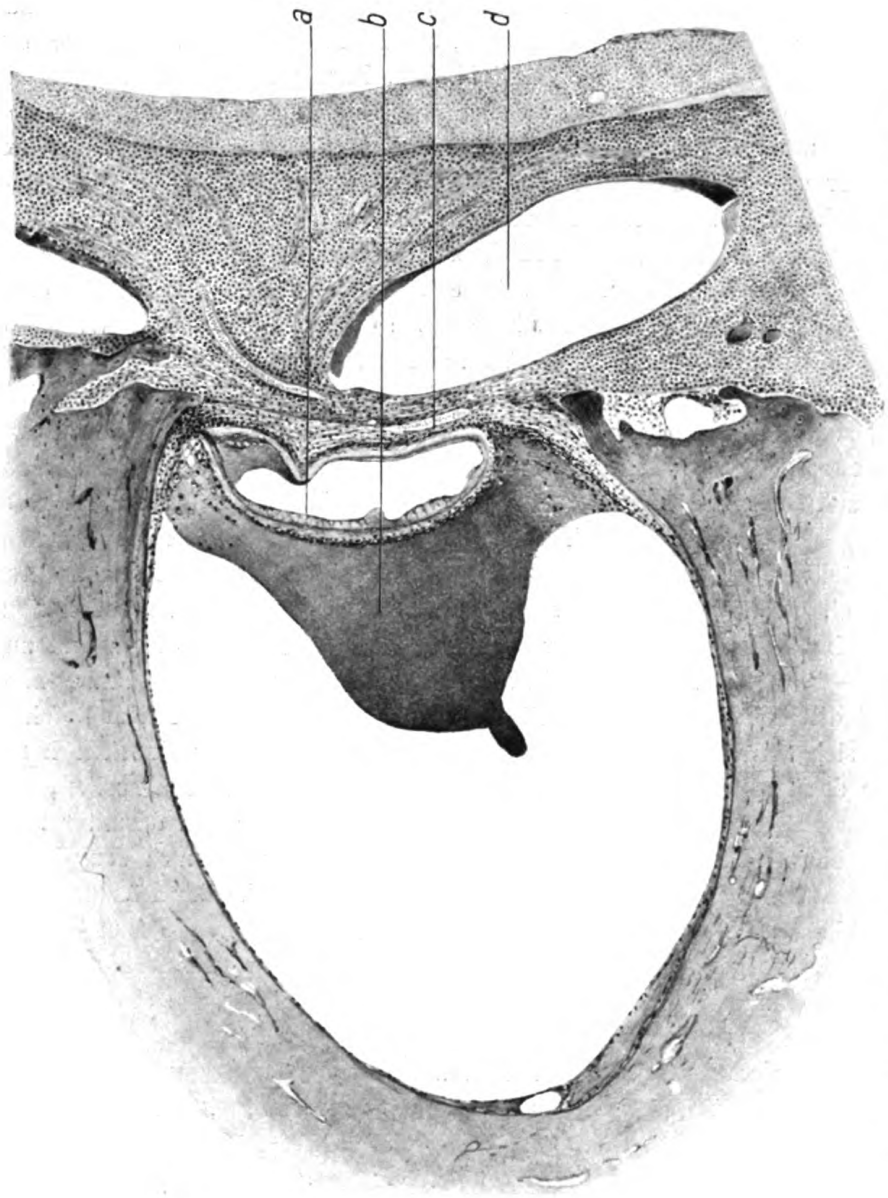

Fig. 1.

Querschnitt des lateralen Schenkels des horizontalen Bogenganges in der Höhe der Usur.
a Lumen des häutigen Bogenganges, *b* Exsudat im perilymphatischen Raum, *c* Verlötung des häutigen Bogenganges mit dem Granulationsgewebe im Bereich der Usur, *d* Hohlraum im Granulationsgewebe über der Usur.

enthaltendes Exsudat, das polynukleäre Leukocyten, Lymphocyten und Resorptionszellen in verschiedener, jedoch nirgends sehr bedeutender Menge enthält.

Digitized by Google
Original from UNIVERSITY OF CALIFORNIA
Generated on 2019-10-24 14:25 GMT / http://hdl.handle.net/2027/uc1.b3252763
Public Domain in the United States, Google-digitized / http://www.hathitrust.org/access_use#pd-us-google

Dieses Exsudat füllt nirgends den perilymphatischen Raum vollkommen aus. Das perilymphatische Gewebe im Bogengang ist etwas verdickt, es enthält zwischen seinen Maschen hyalines Exsudat mit spärlichen Rundzellen.

Fig. 2.

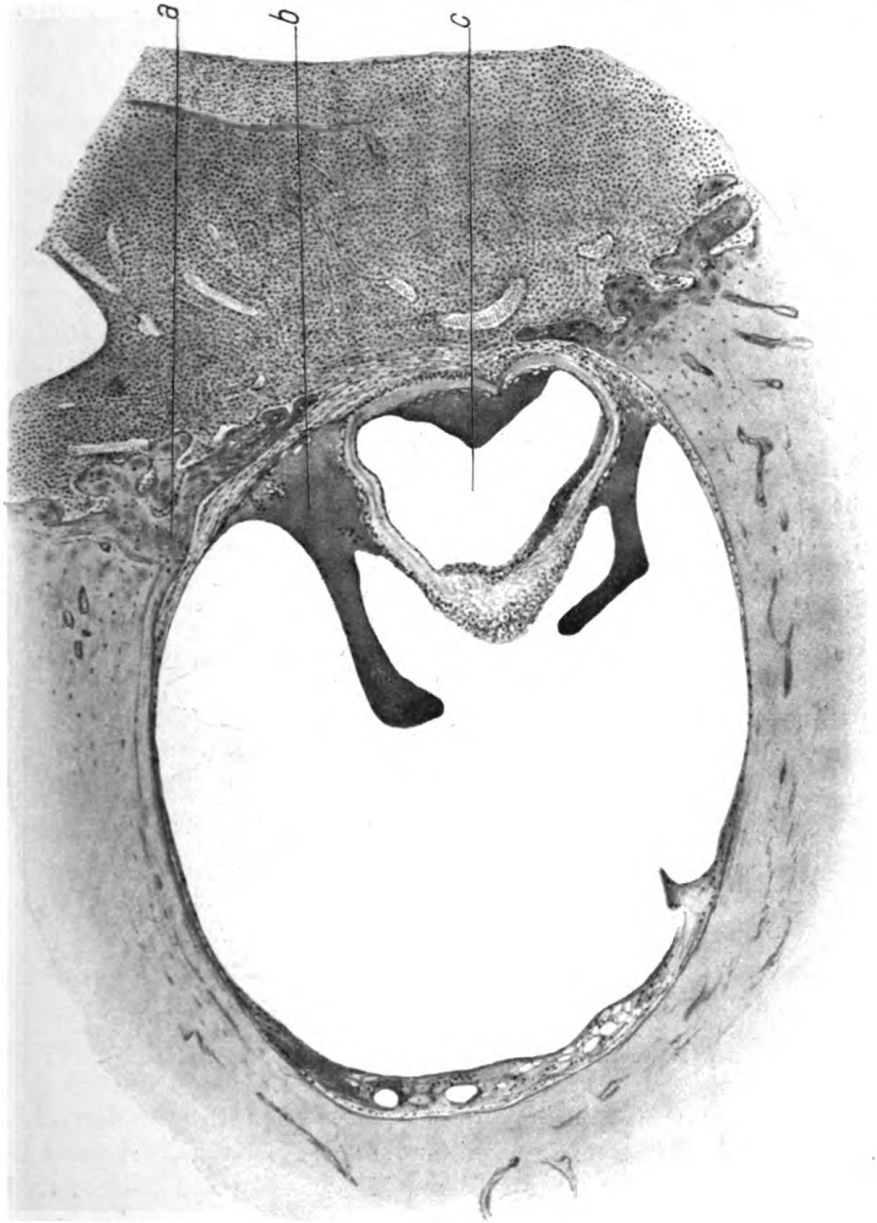

Querschnitt durch den lateralen Schenkel des horizontalen Bogenganges am vorderen Rande der Usur. *a* neugebildeter Knochen am Rande des Defektes, *b* Exsudat im perilymphatischen Raum, *c* Lumen des häutigen Bogenganges (endolymphatischer Raum), daselbst ebenfalls Exsudat.

Im Lumen des häutigen Bogenganges befindet sich wandständig hyalines Exsudat, das fast keine Rundzellen enthält. Die innere hyaline Schichte des häutigen Bogenganges erscheint gequollen.

Digitized by Google
Original from UNIVERSITY OF CALIFORNIA
Generated on 2019-10-24 14:25 GMT / http://hdl.handle.net/2027/uc1.b3252763
Public Domain in the United States, Google-digitized / http://www.hathitrust.org/access_use#pd-us-google

In den übrigen Bogengängen und im Vestibulum ist überall dasselbe zu finden: Im perilymphatischen Raum homogenes Exsudat mit geringem Gehalt an Lympho- und Leukocyten, namentlich in den Maschen des perilymphatischen Gewebes. Im endolymphatischen Raum finden sich zellfreie, hyaline, randständige Gerinnsel.

Fig. 3.

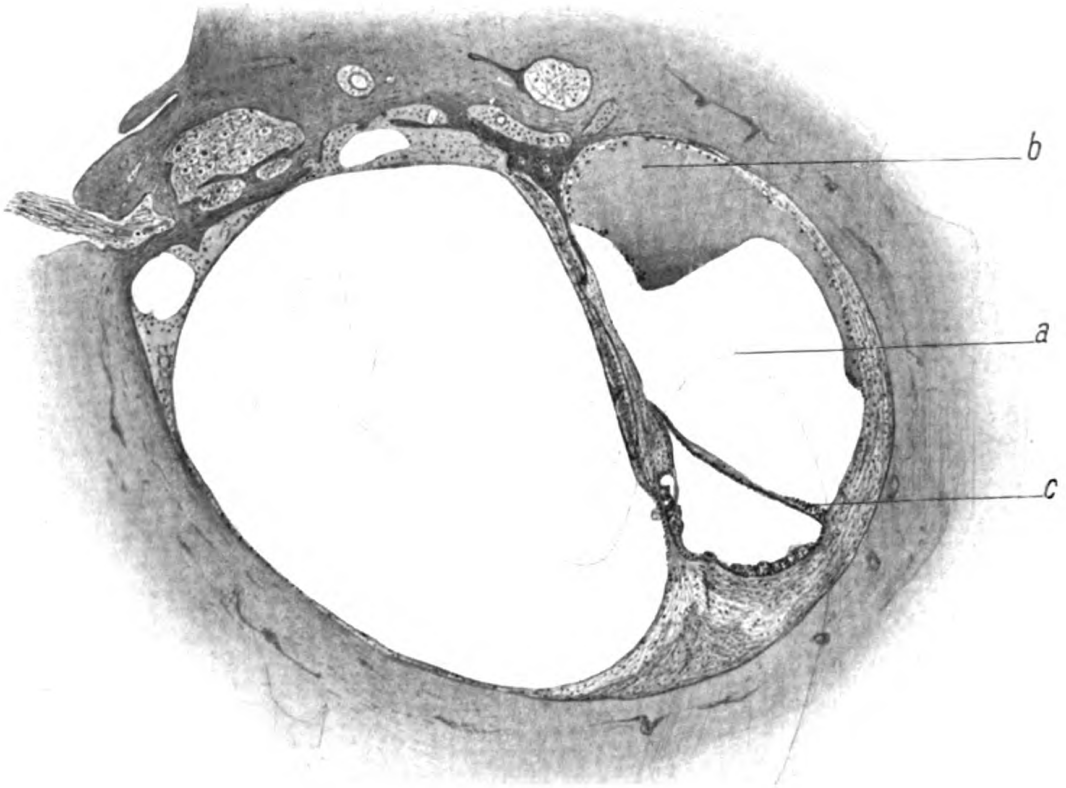

Querschnitt der basalen Schneckenwindung.
a Scala vestibuli, *b* hyalines Exsudat mit Rundzellen, *c* Rundzellen auf der Reissnerschen Membran.

In der Schnecke finden sich im perilymphatischen Raum größere Sicheln von zellhaltigem Exsudat, auf der Reissnerschen Membran der basalen Windung eine Auflagerung von einer größeren Menge von polynukleären Leukocyten. Im Ductus cochlearis ist überall hyalines Exsudat zu finden, welches stellenweise den ganzen Ductus ausfüllt. Die Reissnersche Membran ist oft wellig, mit der Cortischen Membran durch Exsudat verklebt, in der Spitze ist der Ductus vollkommen verödet durch Kollaps der Membran, nur in der

Digitized by Google
Original from UNIVERSITY OF CALIFORNIA
Generated on 2019-10-24 14:25 GMT / http://hdl.handle.net/2027/uc1.b3252763
Public Domain in the United States, Google-digitized / http://www.hathitrust.org/access_use#pd-us-google

basalen Windung ist die Reissnersche Membran gerade gestreckt. Das Cortische Organ ist fast überall hochgradig aufgelockert, mit hyalinen Kugeln bedeckt, zeigt also Veränderungen, die postmortal entstanden sind.

Epikrise: Nach dem histologischen Befund ist hier kein Zweifel möglich, daß sich, ausgehend von einer Usur des lateralen Bogenganges, also von einem Defekt des Knochens, eine Entzündung im Bogengang selbst entwickelte. Es beweist dies das Vorhandensein eines rundzellhaltigen Exsudates, die Bildung eines Granulationsgewebes auf dem Endost des knöchernen Bogenganges und auf dem häutigen Bogengang selbst und schließlich die ausgedehnte Verlötung des häutigen Bogenganges mit dem den knöchernen Defekt füllenden Granulationsgewebe.

Aber abgesehen von dieser circumscripten Labyrinthitis, besteht auch eine diffuse, welche durch das Auftreten von sichelförmigen, wenige Rundzellen enthaltenden Exsudatmassen als sero-fibrinöse Labyrinthitis charakterisiert wird. Nur in der Scala vestibuli der basalen Windung ist das Exsudat zellreicher. Jedenfalls ist aber an der entzündlichen Natur dieser „Gerinnungen" wegen der vorhandenen Rundzellen nicht zu zweifeln. Ich betone dies besonders, weil ich mit Panse[1]), Wittmaack[2]) und Laurowitsch[3]) der Ansicht bin, daß Gerinnungen der Lymphe allein noch nichts beweisen.

Noch ist zu besprechen, ob nicht die Entzündung im Vestibulum und in der Schnecke auf eine Diffusion von Entzündungsprodukten durch die intakten Fenstermembranen zurückzuführen und daher als induzierte oder toxische aufzufassen ist. Dagegen ist einzuwenden, daß an der Innenseite des Ligamentum annulare stapedii sowohl, wie an der Innenseite der Membrana tympani secundaria kein Exsudat zu finden ist und daß auch an der Paukenhöhlenseite dieser Membranen, also in den Fensternischen, sich keine intensiven Entzündungsprozesse abspielen im Gegensatz zum Attik. Es ist demnach sicher, daß auch die diffuse fibrinöse Labyrinthitis vom Bogengang ihren Ausgang genommen hat.

Es liefert dieser Fall keinen Beweis für das Vorkommen einer primär circumscripten Labyrinthitis. Im Gegenteil zeigt er, daß auch bei einer sehr langsam fortschreitenden Erkrankung, wie bei der Tuberkulose, sich der Entzündungsprozeß von der Bogengangsläsion aus über größere Abschnitte des Labyrinths ausbreitet, ohne sich primär abzugrenzen, und bildet einen Beweis für die von Herzog ausgesprochene und auch von mir geteilte Ansicht, daß eine Labyrinthentzündung sich in der Regel im Anfangsstadium über einen

---

[1]) Panse, Präparate zur exsudativen Labyrinthentzündung. Verh. D. otol. Ges. 1909. S. 251.

[2]) Wittmaack, Diskussion zu Panses Vortrag. Ebendort.

[3]) Laurowitsch, Verh. D. otol. Ges. 1913. S. 278.

Digitized by Google
Original from UNIVERSITY OF CALIFORNIA
Generated on 2019-10-24 14:25 GMT / http://hdl.handle.net/2027/uc1.b3252763
Public Domain in the United States, Google-digitized / http://www.hathitrust.org/access_use#pd-us-google

größeren Abschnitt des Labyrinths ausdehnt; Herzog hat allerdings seither seine Ansicht von der uneingeschränkten Ausbreitung entzündlicher Vorgänge im Labyrinth fallen lassen und auf Grund experimenteller Untersuchungen die Ansicht ausgesprochen, daß bei geringer Intensität des Reizes eine Beschränkung der entzündlichen Reaktion auf die nächste Umgebung der Infektionsstelle resultieren, daß also die Entzündung primär circumscript bleiben kann. Diese Möglichkeit bestreite ich nicht. Aber es ist festzustellen, daß eine primär circumscripte Labyrinthitis bisher nicht histologisch nachgewiesen wurde.

Um so bedeutungsvoller ist die klinische Feststellung, daß der Patient mit diesem Ohr zweifellos gehört hat, denn nach der Ansicht Scheibes und wohl auch der Herzogs sollen schon ganz geringe entzündliche Prozesse in der Schnecke Taubheit hervorrufen.

Zur Ergänzung des Hörprüfungsbefundes füge ich noch hinzu, daß ich bei der Prüfung mit der Sprache das normal hörende Ohr stets von einem genau instruierten Arzte verschließen lasse; daß ich, um sicher zu gehen, das betreffende Ohr überdies noch mit feuchter Watte ausstopfe, stets den Versuch von Lucae-Dennert vornehme und das Ergebnis mit dem Lärmapparat nach Bárány kontrolliere.

Gegen den Lärmapparat ist von verschiedenen Seiten mit Recht eingewendet worden [Quix[1]), Scheibe], daß er keine vollkommen verläßlichen Resultate gibt; denn einerseits kann durch den Lärm ein noch vorhandener Hörrest verdeckt, andrerseits eine vollkommene Taubheit vorgetäuscht werden dadurch, daß er das hörende Ohr nicht vollkommen vom Hörakt ausschließt. Der Apparat ist also tatsächlich zum Nachweis von Hörresten praktisch nicht geeignet. Anders liegen die Verhältnisse in unserem Falle hier. Bei einem Hörvermögen von 1—2 *m* für Flüstersprache ist ein Irrtum ausgeschlossen, denn bei der Anwendung des Lärmapparates ist ein Hinüberhören von Flüstersprache auf das künstlich taube Ohr unmöglich.

Andrerseits ist die Gehörprüfung mit Stimmgabeln und mit dem Monochord eine wertvolle Ergänzung der Gehörprüfung mit der Sprache. Da der tiefste, von unserem Patienten auf dem kranken Ohr gehörte Ton das C mit 64 Doppelschwingungen war, so ist dadurch schon das Vorhandensein von Hörvermögen sicher, da dieser Ton nicht auf das andere Ohr hinübergehört werden kann. Die übrige Gehörprüfung stimmt vollkommen zu dem, was nach dem klinischen Befund zu erwarten ist. Daß der Rinne negativ ausfiel, hängt mit der Mittelohreiterung zusammen. Die Verkürzung der Knochenleitung, die Herabsetzung der oberen Tongrenze und das schlechte Gehör für hohe Töne (c^4) ist durch den entzündlichen Prozeß im inneren Ohr bedingt.

---

[1]) Quix, Die Feststellung einseitiger Taubheit. Passows Beitr. 1912. Nr. 5. S. 5.

Digitized by Google
Original from UNIVERSITY OF CALIFORNIA
Generated on 2019-10-24 14:25 GMT / http://hdl.handle.net/2027/uc1.b3252763
Public Domain in the United States, Google-digitized / http://www.hathitrust.org/access_use#pd-us-google

Die Erörterung des Hörprüfungsergebnisses scheint mir erstens bei der Wichtigkeit für die Beurteilung des Falles, andrerseits auch aus anderen Gründen geboten, ist doch gerade in der letzten Zeit von mancher Seite der Wert unserer Hörprüfungen in Frage gestellt worden. Gewiß ist zuzugeben, daß die Feststellung von einseitiger vollständiger Taubheit und von Gehörresten großen, wie es scheint, unüberwindbaren Schwierigkeiten unterliegt. Quix ist zweifellos im Recht, wenn er der Spiegelbildmethode Bezolds vorwirft, daß es durch diese nicht gelingen kann, eine Hörinsel in der Strecke zwischen dem a^1 und der mehr oder weniger verkürzten oberen Grenze bei normal hörendem anderen Ohr festzustellen, „falls die Gehörschärfe für die erhaltenen Stimmgabeltöne unterhalb der Hördauer für die des Spiegelbildes gesunken ist". Andrerseits ist zuzugeben, daß durch die Methode der künstlichen Taubheit eine totale Taubheit vorgetäuscht werden kann.

Aber gerade in solchen zweifelhaften Fällen werden sich die beiden Methoden häufig in ausgezeichneter Weise ergänzen. Quix selbst führt einen Fall an, bei dem die zwei Wege zur Feststellung einseitiger Taubheit divergente Resultate gaben, aber gerade dies spricht nach meiner Ansicht nicht gegen, sondern für die Brauchbarkeit der Methoden, von denen jede ihren Wert, aber auch ihre Schwächen hat. Denn wenn in dem von Quix erwähnten Falle mit dem Bárányschen Lärmapparat kein Laut mehr gehört wurde, dabei die untere Tongrenze aber c (128) war, so ist wohl kein Zweifel, daß hier ein Hörrest vorhanden war, der aber entweder durch den Lärm verdeckt wurde oder so gering war, daß er zum Gehör für die Sprache nicht genügte. Es wäre auch wissenswert, ob in dem Falle von Quix auch einzelne Vokale nicht mehr gehört wurden. Es ist gewiß sehr bedauerlich, daß es uns bis heute an einer Methode mangelt, die uns gestattet, auch geringe Hörreste einwandfrei festzustellen. Es ist nur die Frage, ob die Feststellung derartiger Hörreste eine klinische Bedeutung besitzt, wie Quix meint. Er sagt: „Bei Labyrintheiterungen entschließt man sich ja nur erst dann zur vollständigen Öffnung des inneren Ohres, wenn die Gehör- und Vestibularreaktion vollkommen erloschen ist."

Dies ist nun nicht die Ansicht aller Operateure, auch nicht derjenigen, die den Ausfall der Funktionsprüfung zum alleinigen Kriterium bei der Inditionsstellung zur Labyrinthoperation machen, wie z. B. Ruttin. Dieser Autor sagt allerdings in seiner Monographie bei der theoretischen Erörterung der Funktionsprüfung[1]): „Die Sprachtaubheit allein genügt aber nicht, um zu eruieren, daß der cochleare Apparat vollständig seine Funktion eingestellt hat. Zu diesem Zwecke muß auch noch die Taubheit mit Stimmgabeln nachgewiesen werden." Praktisch aber genügt ihm die Prüfung mit dem Bárányschen Lärm-

[1]) Ruttin, Labyrinthentzündungen. Wien 1912. S. 6.

Digitized by Google
Original from UNIVERSITY OF CALIFORNIA
Generated on 2019-10-24 14:25 GMT / http://hdl.handle.net/2027/uc1.b3252763
Public Domain in the United States, Google-digitized / http://www.hathitrust.org/access_use#pd-us-google

apparat, wenn er sagt[1]): „Man prüft, indem man den Lärmapparat auf der gesunden Seite appliziert, durch den Verband das Hörvermögen, und wenn bei dieser Prüfung nicht gehört wird, dann nochmals in derselben Weise nach Abnahme des Verbandes."

Schießlich ist noch zu bedenken, daß wir über das Hörvermögen bei Labyrinthentzündungen bisher sehr wenig Positives wissen.

Kehren wir wieder zu unserem Falle zurück, so ist also nach dem Gesagten wohl kein Zweifel möglich, daß der Untersuchte gehört hat. Bei der zweifellos nachgewiesenen Entzündung im Labyrinth ist also die von der Schule Bezold ausgegangene These, daß jede, auch geringe Entzündung im Labyrinth Taubheit hervorrufe, widerlegt.

Ob es sich hier um eine Ausnahme von der Regel oder um eine Regel selbst handelt, ist natürlich nach diesem einen Fall nicht zu sagen. Immerhin gibt der Fall im Zusammenhalt mit den Mitteilungen von Uffenorde und von Brock, insbesondere aber bei Berücksichtigung der experimentellen Untersuchungen von Herzog zu denken. Allerdings konnte letzterer bei der experimentellen Labyrinthitis nur den Bogengangsapparat funktionell prüfen. Aber es ist, wie wir sehen werden, ein Schluß auf die Funktion der Schnecke wohl gerechtfertigt. Herzog kam zu dem Ergebnis, daß die Ursache des Reaktionsausfalles für den kalorischen Reiz in den Frühstadien der serösen Labyrinthitis nicht so sehr in den entzündlichen Schädigungen des Sinnesepithels zu suchen sei, als in den Veränderungen der Labyrinthflüssigkeit, in ihrer Unfähigkeit, durch Strömung dem Endorgan Reize zu übermitteln.[2]) Andrerseits fand Herzog, daß die kalorische Erregbarkeit eitriges Exsudat innerhalb des Labyrinths nicht ausschließe, wenigstens nicht bei der Infektion des Labyrinths vom Bogengangssystem aus. Kurz gesagt: Bei eitrigem Exsudat im Labyrinth kann die kalorische Reaktion positiv, bei sero-fibrinösem Exsudat negativ sein. Es ist dies eine Tatsache, deren Möglichkeit schon auf Grund klinischer Erfahrung von Bárány bereits betont worden ist.

Wie steht es nun mit der Funktion der Schnecke? Wie beim Bogengangsapparat die Endolymphe, ist bei der Schnecke die Perilymphe für die Funktionsfähigkeit maßgebend (Ruttin). Ist der perilymphatische Raum der Schnecke mit fibrinösen Massen gefüllt und die Membrana basilaris nicht schwingungsfähig, so wird Taubheit auch bei nicht geschädigtem Cortischen Organ zu erwarten sein. Hingegen dürfte eitriges Exsudat, wenigstens bei geringer Menge, die Funktion nicht vollständig lähmen.

---

[1]) Derselbe, S. 58.

[2]) Bekanntlich wurde dies schon von Bárány auf Grund theoretischer Erwägungen angenommen. Brünings sprach diese Veränderungen der Endolymphe als „lymphokinetische Störungen" an.

Digitized by Google
Original from UNIVERSITY OF CALIFORNIA
Generated on 2019-10-24 14:25 GMT / http://hdl.handle.net/2027/uc1.b3252763
Public Domain in the United States, Google-digitized / http://www.hathitrust.org/access_use#pd-us-google

Es ist klar, daß dieser Nachweis von größter Bedeutung für die Indikationsstellung wäre. In dem hier mitgeteilten Falle ist allerdings in der Schnecke eitriges Exsudat vorhanden gewesen, aber doch nur in sehr geringer Menge. Außerdem handelte es sich um einen Fall von Tuberkulose; wir dürfen daher keine allzu weitgehenden Schlüsse aus demselben ziehen; es werden noch weitere Untersuchungen notwendig sein, um praktische Folgerungen ableiten zu können.

Einer Besprechung bedarf der Umstand, daß auf dem kranken Ohr außer dem Schalleitungshindernis eine typische nervöse Schwerhörigkeit nachzuweisen war. Da dieselbe nur auf dem kranken Ohr vorhanden war, ist es auszuschließen, daß sie durch die Phthise hervorgerufen wurde und daher als degenerative Neuritis auf tuberkulöser Basis anzusehen sei. Die Einseitigkeit spricht jedenfalls für eine lokale Ursache, als welche wir die Labyrinthentzündung anzusehen haben. In welcher Weise diese Labyrinthentzündung den Perzeptionsapparat geschädigt hat, ist wegen der nicht tadellosen Konservierung nicht sicher zu entscheiden.

Aber nicht nur das Hörvermögen bei bestehender Labyrinthitis macht den Fall zu einem interessanten, sondern auch die eigenartigen Prüfungsergebnisse der Vestibularfunktion und die entsprechenden histologischen Befunde, weshalb dieselben hier in Kürze erörtert werden sollen.

Was zunächst die kalorische Reaktion betrifft, so beweist der Fall neuerdings, daß trotz einer Labyrinthitis, ja sogar einer Entzündung im horizontalen Bogengang, bei welcher es zu Gerinnungen der Endolymphe und auffallenden Formveränderungen des häutigen Bogenganges gekommen war, die kalorische Reaktion positiv sein kann. Es ist dies schon von Herzog, Ruttin, Uffenorde, Zange und Brock gezeigt worden. Die kalorische Reaktion war bei den späteren Untersuchungen sehr träge auslösbar; es war dies wohl auf die Dicke des Granulationsgewebes an der Labyrinthwand der Paukenhöhle zurückzuführen, wie dies auch Bárány in seinen Fällen annahm.

Bei dem positiven Ausfall der kalorischen Reaktion war der negative Ausfall der Drehreaktion auffallend, denn der Drehreiz soll nach Ruttin stärker wirken wie der kalorische. Bei der Drehung auf dem Bárányschen Drehstuhl war bei etwas nach vorn gebeugtem Kopf kein Nachnystagmus zur kranken Seite zu erzeugen; es war dies sehr auffallend, denn auch bei einseitiger Labyrinthausschaltung tritt sonst bei Drehung zur gesunden Seite stets ein allerdings sehr kurzdauernder Nachnystagmus zur kranken Seite auf. Nach Wochen waren jedoch nach der Drehung einige Zuckungen der Bulbi zu konstatieren. Da bei den histologischen Untersuchungen nirgends im horizontalen Bogengang ein vollkommener Verschluß zu finden war, so ist es möglich, daß sich das anfänglich das Lumen des Bogenganges füllende Exsu-

Digitized by Google
Original from UNIVERSITY OF CALIFORNIA
Generated on 2019-10-24 14:25 GMT / http://hdl.handle.net/2027/uc1.b3252763
Public Domain in the United States, Google-digitized / http://www.hathitrust.org/access_use#pd-us-google

dat später retrahiert hat, wodurch die Zirkulation der Endolymphe wieder möglich war. Ich nehme dies eher an, als daß eine Kompensation eingetreten ist.

Von größerem Interesse ist das bei dem Patienten konstatierte sogenannte Fistelsymptom (Bárány) respektive der Kompressionsnystagmus (Alexander). Derselbe war sehr leicht auslösbar, schon Berührung des Tragus genügte, um Nystagmus zu erzeugen. Im Gegensatz hierzu war der Aspirationsnystagmus sehr gering und kaum auslösbar. Daß hier nicht bloß eine Usur, also ein Defekt des knöchernen Bogenganges, sondern eine wirkliche Fistel vorhanden war, beweist das histologische Verhalten des Endosts, das nur mehr spärlich erhalten und größtenteils von Granulationen durchwachsen ist. Die Frage, wieso der spätere Ausfall des Fistelsymptoms zu erklären ist, kann durch den Verschluß der Fistel durch junges Bindegewebe erklärt werden. Klinisch beobachtete Fälle von ausgeheilter Fistel sind mehrfach beschrieben worden (Alexander, E. Urbantschitsch u. a.). Auszuschließen ist es, daß eine Herabsetzung der Erregbarkeit die Ursache des negativen Ausfallens des Fistelsymptoms war, denn sonst wäre die kalorische Reaktion gleichzeitig wohl kaum positiv gewesen. Jedenfalls scheint der Schluß gerechtfertigt, daß die Usur des Knochens nicht in allen Fällen zur Auslösung des Kompressionsnystagmus genügt.

Eine frei gewordene Exostose im Bereiche des knöchernen Gehörganges mit häutigem Stiele.

Von weil. Dr. **Heinrich Schumacher**, supplierendem Leiter der oto-laryngologischen Universitätsklinik in Innsbruck.

(Mit 1 Figur.)

Vor einiger Zeit stellte sich mir ein Ohrenfall vor, der mir bemerkenswert genug erschien, um ihn zu veröffentlichen.

Ein 45 Jahre alter Lehrer kam mit der Angabe, seit einem Tage am linken Ohre schlechter zu hören; frühere Jahre sei hin und wieder etwas Ohrenschmalz aus demselben gekommen, sonst habe er nie etwas Besonderes bemerkt.

Die Inspektion zeigte in der Tiefe des knöchernen Gehörganges einen zirbelnußgroßen, epidermisierten Tumor, der den Gehörgang vollständig verschloß. Gegen den Boden des Gehörganges fand sich eine $^1/_2$ *mm* starke Cerumenschicht. Bei schwacher Sondenberührung trat sofort eine Blutung aus dem Tumor auf: es zeigte sich derselbe deutlich mobil und fühlte sich steinhart an.

Digitized by Google
Original from UNIVERSITY OF CALIFORNIA
Generated on 2019-10-24 14:25 GMT / http://hdl.handle.net/2027/uc1.b3252763
Public Domain in the United States, Google-digitized / http://www.hathitrust.org/access_use#pd-us-google

Ein mit der Fremdkörperpinzette nach Sexton vorgenommener Extraktionsversuch gelang ohne nennenswerte Beschwerden für den Pat.; der Tumor löste sich ohne Geräusch und gab weniger Widerstand als ein mäßig festsitzender Fremdkörper. An der vorderen oberen knöchernen Gehörgangswand in nächster Nähe des Trommelfells trat eine schwache Blutung auf, die nach kurzer Zeit stand. Das Trommelfell zeigte keine pathologischen Veränderungen, auch der Gehörgang nicht. Die Hörschärfe war normal. Der Tumor, der ungefähr die Größe und Form eines Zirbelnüßchens bot, zeigte an dem spitzen Pole einen ca. 1 *mm*² großen Defekt der Oberfläche, der sich aber nur auf die weiche Hülle des im übrigen vollständig glatten Tumors bezog. Derselbe maß in seiner Längsachse 11 *mm*, in seiner Querachse 6 *mm*. Ein Stück der häutigen Umhüllung wurde histologisch untersucht und es ergab sich, daß es sich um äußere Haut, die ziemlich dünn erscheint, handelte, deren Oberfläche aus Epidermis mit einem deutlichen Stratum corneum bestand, in deren Tiefe das bindegewebige Corium sich fand: das letztere besteht aus derben, dicht verflochtenen fibrillären Bündeln und zeigt nur spärlich Zellkerne: Papillen fehlen, ebenso Haare und Drüsen.

Fig. 1.

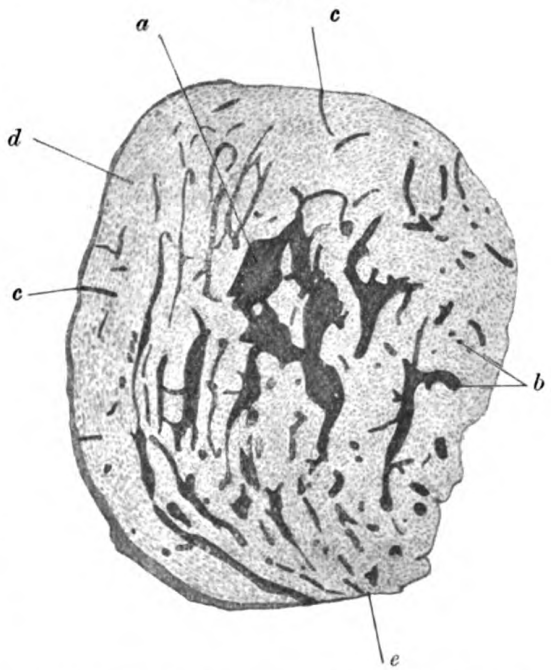

a Gefäßkanäle, *b* Haverssche Kanäle. *c* Volkmannsche Kanäle, *d* Grundlamelle, *e* unregelmäßig verlaufende Lamellen.

Aus dem harten Körper des Tumors wurde ein Schliff angefertigt (Fig. 1). Es zeigte sich, daß es sich um einen kompakten Knochen handelte: allerdings sieht man, namentlich im Inneren, auffallend weite, unregelmäßig gebuchtete und verzweigte Kanäle und Räume *(a)*, die aber doch nicht als Markräume, sondern als Gefäßkanäle aufzufassen sind. Gegen die Oberfläche werden die Gefäßkanäle enger und spärlicher; die Lamellen sind zum Teil konzentrisch *(b)* um die Gefäßkanäle angeordnet, so daß letztere demnach als Havers'sche Kanäle anzusprechen sind, zum Teil werden sie von den Kanälen durchbohrt (Volkmannsche Kanäle) *(c)*; derartige perforierende, sehr enge

Digitized by Google
Original from UNIVERSITY OF CALIFORNIA
Generated on 2019-10-24 14:25 GMT / http://hdl.handle.net/2027/uc1.b3252763
Public Domain in the United States, Google-digitized / http://www.hathitrust.org/access_use#pd-us-google

Kanäle finden sich namentlich in den Randpartien, wo sie in radiärer Richtung die Lamellen durchbrechen und an der Oberfläche sich öffnen. Im allgemeinen zeigt die Mehrzahl der Kanäle einen gegen eine bestimmte Stelle der Oberfläche gerichteten Verlauf. Bemerkenswert wäre noch, daß die Knochenlamellen an dem größten Teil der Oberfläche parallel zu dieser verlaufen, also als Grundlamellen *(d)* aufzufassen sind, und nur an jener Stelle, gegen welche, wie vorhin erwähnt, die Gefäßkanäle zustreben, und in deren Nachbarschaft zeigen die Lamellen einen mehr unregelmäßigen Verlauf *(e)*.

Es handelt sich demnach um einen Knochentumor in der Tiefe des knöchernen Gehörganges, ein Vorkommnis, das jedenfalls eine Seltenheit ist, ja in der vorliegenden Form vielleicht ein Unicum darstellt. Allerdings kommen bekanntlich Exostosen des knöchernen Gehörganges nicht allzu selten vor; von ausgesprochen knöchern gestielten sind bisher nur wenige Fälle beschrieben [Urbantschitsch[1]), Noltenius[2]), Körner[3])].

Von diesen Fällen saßen die Exostosen im Falle von Urbantschitsch an der hinteren Wand des knöchernen Gehörganges, im Falle von Noltenius an der vorderen knöchernen Wand, ebenso im Falle von Körner. Auch im knorpeligen Gehörgange sind einige Fälle von abgegrenzten Ossifikationen und gestielten Exostosen beschrieben (vide Urbantschisch, L. d. O., 205).

Ein Fall, der vielleicht dem von mir beschriebenen am ähnlichsten ist, wird von Szenes[4]) beschrieben. Szenes beobachtete ein walnußgroßes Knochenstück in einer Ausbuchtung der hinteren oberen Gehörgangswand; gleichzeitig bestand eine Eiterung; Szenes bezeichnet diesen Fall als Osteoma liberum und stellt sich vor, daß das Osteom aus einer Exostose infolge mechanischer Einwirkung entstanden sein dürfte. Leider hat Szenes seinen Tumor nicht histologisch untersucht. Wenn ich meinen Fall mit dem von Szenes beschriebenen vergleiche, ergeben sich beträchtliche Unterschiede. Abgesehen von der Größe und dem Sitze, der sich auch auf den knorpeligen Gehörgang erstreckt, ist jedenfalls die Komplikation mit einer Eiterung bemerkenswert.

Für die Genese des Knochentumors in meinem Falle kann das mikroskopische Bild bis zu einem gewissen Grade verwertet werden; nach der vorhin gegebenen Beschreibung scheint es am wahrscheinlichsten, daß ursprünglich eine gestielte Exostose des knöchernen Gehörganges vorhanden war, die sich entweder selbständig loslöste oder infolge von mechanischer Einwirkung den knöchernen Zusammenhang mit der Gehörgangswand verlor. Für diese Auffassung spricht namentlich der Verlauf der Gefäßkanäle, die, wie schon er-

---

[1]) L. d. O. 205.
[2]) M. f. O. 24. 257.
[3]) M. f. O. 28. 355.
[4]) A. 64. 7.

Digitized by Google
Original from UNIVERSITY OF CALIFORNIA
Generated on 2019-10-24 14:25 GMT / http://hdl.handle.net/2027/uc1.b3252763
Public Domain in the United States, Google-digitized / http://www.hathitrust.org/access_use#pd-us-google

DR. HENRY HORN
POST & CO. NT AVE

wähnt, gegen eine Stelle der Oberfläche hinstreben, welche den Verbindungsort des häutigen Überzuges des Tumors mit der inneren Bekleidung des Gehörganges darstellt; das deutet eben darauf, daß der Tumor von der Gehörgangswand ausgegangen ist und daß der ursprünglich knöcherne Stiel eben an jener Stelle saß. Ebenso weist die Anordnung der Lamellen auf diese Entstehungsweise hin.

Es handelt sich um einen Knochentumor, der mit dem Gehörgange keinerlei knöchernen Zusammenhang zeigt, was einerseits aus seiner leichten Beweglichkeit hervorgeht und andrerseits aus dem Umstande, daß bei der Entfernung kein Geräusch und kein großer Widerstand auftrat. Wohl ist aber anzunehmen, daß der häutige Überzug mit der häutigen Bekleidung des Gehörganges durch eine Art Stiel in Zusammenhang stand, da bei der Entfernung korrespondierende blutende Stellen am Gehörgange und an der Bekleidung des Tumors auftraten. Daß ein Zusammenhang mit dem Gehörgange bestand, geht übrigens schon daraus hervor, daß der Tumor gut vaskularisiert war und, wie schon erwähnt, bei der Sondierung leicht blutete. Ich möchte daher den Fall seiner wahrscheinlichen Genese entsprechend als eine frei gewordene Exostose im Bereiche des knöchernen Gehörganges mit häutigem Stiele bezeichnen.

Vereinsberichte.

Verhandlungen der Dänischen oto-laryngologischen Gesellschaft.

92. Sitzung am 1. April 1914.

Vorsitzender: Prof. Schmiegelow.
Schriftführer: Dr. Blegvad.

I. E. Schmiegelow: **Fall von subakuter otogener Meningitis und Cerebellarabsceß.**

Es handelt sich um eine eitrige Staphylokokkenmeningitis bei einem 7jährigen Knaben, wo trotz der bakterienhaltigen, eitrigen Lumbalflüssigkeit fast keine meningealen Erscheinungen vorhanden waren: erst nachdem die Krankheit 14 Tage lang bestanden hatte, entwickelten sich die meningealen Symptome, während gleichzeitig die Lumbalflüssigkeit steril wurde.

Der Knabe hatte während 6 Monate eine linkseitige Ohreiterung gehabt, 6 Wochen vor der Aufnahme hörte der Ausfluß auf, am 16. V. 1913 traten nach einer Angina Ohrschmerzen und Fieber auf und zwei Tage vor der am 20. V. stattgefundenen Aufnahme Ohrfluß; keine Cerebralien. Einige Schmerzen und Schwellung hinter dem linken Ohre. Es wurde Aufmeißelung gemacht, Antrum cariös erweitert, mit Eiter und übelriechenden breiigen Massen gefüllt; als aus der hinteren Hirngrube Eiter hervorsickert, wird diese eröffnet, die mit Granulationen bedeckte Dura gespalten und ein oberflächlicher Klein-

Digitized by Google
Original from UNIVERSITY OF CALIFORNIA
Generated on 2019-10-24 14:25 GMT / http://hdl.handle.net/2027/uc1.b3252763
Public Domain in the United States, Google-digitized / http://www.hathitrust.org/access_use#pd-us-google

hirnabsceß entleert. Temperatur während der folgenden Tage 39—40, übrigens verhältnismäßiges Wohlbefinden; kein Nystagmus; kalorische Reaktion nicht ganz sicher. Ophthalmoskopie normal. Als der Zustand sich nicht besserte, wurde am 27. V. Lumbalpunktion vorgenommen, wobei trübe Flüssigkeit unter starkem Druck entleert wurde. Es wurde jetzt Totalaufmeißelung gemacht; die Labyrinthwand gesund; der Temporallappen wurde entblößt und mit negativem Resultat punktiert; bei Impfung aus der Lumbalflüssigkeit Staphylokokken; Kernig, Babinski und Trousseau nicht vorhanden. Während der folgenden Tage Cerebellarprolaps; klagt über Kopfweh, Sensorium ungetrübt; am 30. V. positiver Kernig und Babinski. Pat. ist fortwährend klar und ruhig, mäßige Temperatursteigerung; am 4. VI. Nystagmus zur kranken Seite, ophthalmoskopisch wenig ausgesprochene Stauungspapille. Bei Lumbalpunktion getrübte Flüssigkeit unter erhöhtem Druck, enthält zahlreiche Leukocyten, jedoch mehr mononucleare Zellen wie früher; Impfung gibt kein Wachstum. Der Zustand wurde jetzt allmählich schlechter, am 18. VI. Exitus. Bei der Sektion sehr starke eitrige Basilarmeningitis, linke Kleinhirnhemisphäre eitrig eingeschmolzen, linker Sinus transversus eitergefüllt. Keine Labyrintheiterung.

Ein ähnliches Fehlen von meningealen Symptomen wurde auch bei einer später in der Klinik behandelten Pat. gefunden, wo stark getrübte Lumbalflüssigkeit unter sehr erhöhtem Druck entleert wurde und zahlreiche Leukocyten und Streptokokken enthielt. Es zeigen diese beiden Fälle sehr schön, daß eine eitrige Meningitis sozusagen symptomenlos verlaufen kann, so daß man sie erst bei der Lumbalpunktion entdeckt.

II. E. Schmiegelow: **3 Fälle von Mucosusotitis mit letal verlaufender Meningitis.**

1. 49jähriger Mann; die Krankengeschichte wird in dem nächstfolgenden Vortrag mitgeteilt.

2. Ein 70jähriger Mann wurde in bewußtlosem Zustande aufgenommen und verschied 2 Tage später. Er war 6 Wochen lang wegen einer akuten Ohreiterung behandelt worden; die Eiterung hatte jetzt aufgehört und das Trommelfell war abgeblaßt; vor 2 Tagen erkrankte er plötzlich mit Kopfweh, Frösteln und Erbrechen. Temp. 39·9, kalorischer Nystagmus auslösbar. Trommelfell: leichte Rötung dem Manubrium entlang. Bei der Lumbalpunktion milchige Flüssigkeit. Bei der Aufmeißelung eine geringe Menge schleimigen Eiters und Granulationen im Antrum; es wurde Kraniotomie und Hirnpunktion mit negativem Resultat gemacht; Sinus gesund. In der Lumbalflüssigkeit und in der Paukenhöhle wurde Streptococcus mucosus nachgewiesen. Bei der Sektion diffuse eitrige otogene Meningitis.

3. Unbekannter Mann, ca. 55 Jahre alt, war in einem Torweg bewußtlos gefunden. Linkseitige stinkende Ohreiterung mit großem Trommelfelldefekt. Temp. 40·1, deutliche Nackensteifigkeit; bei der Lumbalpunktion stark getrübte Flüssigkeit. Es wurde Totalaufmeißelung gemacht; Antrum erweitert, mit Eiter und Granulationen gefüllt, am horizontalen Bogengang eine Fistel; Sinus gesund; das Vestibulum wurde geöffnet, war mit Granulationen gefüllt. Zustand nach der Operation unverändert; an demselben Abend Exitus. In der Lumbalflüssigkeit wurde Streptococcus mucosus nachgewiesen.

Die durch Streptococcus mucosus hervorgerufenen Otitiden zeigen durchgehends geringe Neigung zur Heilung; nachdem die Paukenhöhle durch Paracentese oder spontane Perforation genügend drainiert worden ist, dauert die

Digitized by Google
Original from UNIVERSITY OF CALIFORNIA
Generated on 2019-10-24 14:25 GMT / http://hdl.handle.net/2027/uc1.b3252763
Public Domain in the United States, Google-digitized / http://www.hathitrust.org/access_use#pd-us-google

Eiterung mit nur geringen Symptomen fort; die Zerstörung des Knochengewebes schreitet ganz schleichend immer weiter, bis plötzlich entweder eine Senkung nach außen oder auch ein Durchbruch zum Labyrinth oder zur Schädelhöhle stattfindet.

III. E. Schmiegelow: **3 Fälle von akuter eitriger Labyrinthitis.**

1. 53jähriger Professor mit einer akuten rechtseitigen Ohreiterung, die trotz sorgfältiger Behandlung monatelang gedauert hatte. 2 Monate nach dem Anfang der Eiterung traten plötzlich heftige vestibulare und cochleare Erscheinungen auf, starke Schwindelanfälle, Erbrechen, horizontaler und rotatorischer Nystagmus sowie starke subjektive Geräusche. Der spontane Nystagmus wurde durch Blickrichtung nach links verstärkt; das rechte Ohr ertaubt. Es wurde Totalaufmeißelung gemacht; das Mittelohr mit Granulationen und Eiter gefüllt; der Bogengang nicht perforiert, das Lig. annulare dagegen von Granulationen durchbrochen und eine Sonde konnte in das Vestibulum eingeführt werden. Es wurde sowohl Vestibulum als Bogengänge und Schnecke aufgemeißelt. Der Schwindel hörte jetzt auf und nach 3 Monaten war die Eiterung geheilt und das Mittelohr überhäutet.

2. 24jähriger Mann, der vor 10 Wochen von starkem linkseitigen Kopfweh, Schwindel und Erbrechen ergriffen wurde. Der Schwindel war anfangs so stark, daß er kaum gehen konnte, später ließ er etwas nach; während der Krankheit auch linkseitige Ohreiterung. Gleich im Anfang der Krankheit wurde er unter der Diagnose Febris typhoidea in einem Provinzialkrankenhaus aufgenommen, als aber der eitrige Ausfluß sowie Nackensteifigkeit entdeckt wurde, wurde er zur Ohrenklinik des Reichshospitals überführt. Totale Taubheit links, vestibulare Reaktionen aufgehoben; beim Gehversuch mit geschlossenen Augen fällt er nach links. Bei der Aufmeißelung fand man eine Fistel im horizontalen Bogengang, aus der durch Druck auf den Steigbügel Eiter hervorgepreßt wurde. Das Labyrinth wurde breit eröffnet. Pat. wurde fünf Wochen nach der Operation schwindelfrei entlassen.

3. 49jähriger Mann, vor $2^1/_2$ Monaten akute rechtseitige Mittelohreiterung; fortwährender Ohrfluß, jedoch etwas abnehmend, übrigens Wohlbefinden, bis vor 5 Tagen Schwindelerscheinungen auftraten: seit gestern Kopfweh, Erbrechen und Neigung zum Fallen nach rechts. Totale Taubheit rechts, spontaner Nystagmus nach links, der durch Kaltwasserspülen unbeeinflußt bleibt. Es wurde Totalaufmeißelung gemacht; Antrum cariös erweitert, mit Granulationen gefüllt, am horizontalen Bogengang eine Fistel. Während der folgenden 3 Tage Wohlbefinden, Nystagmus nur bei Blickrichtung nach links; am Abend des dritten Tages aber Kopfschmerzen, Erbrechen, Nackensteifigkeit und Kernig, Temp. 39·9; bei Lumbalpunktion leicht getrübte Flüssigkeit. Es wurde sofort Labyrinthoperation gemacht, wobei man bis zum Meatus acust. int. vordringt. Trotz der Operation Zunehmen der meningealen Erscheinungen und Exitus 3 Tage später. Bei Impfung aus der Lumbalflüssigkeit wurde Streptococcus mucosus in Reinkultur gefunden.

Es geben diese drei Fälle typische Beispiele einer akuten Labyrinthitis, und zwar wurde dieselbe in den Fällen 1 und 3 durch eine akute Mittelohreiterung verursacht, während in dem Fall 2 wahrscheinlich eine chronische Eiterung vorlag, indem in dem Warzenfortsatze Cholesteatom vorhanden und die Ohrknöchelchen verschwunden waren. Für den otologisch ausgebildeten Arzt bieten diese Fälle kaum irgendwelche diagnostische Schwierigkeiten, anders dagegen für den praktischen Arzt, der, wie in dem Fall 2, sehr leicht

Digitized by Google
Original from UNIVERSITY OF CALIFORNIA
Generated on 2019-10-24 14:25 GMT / http://hdl.handle.net/2027/uc1.b3252763
Public Domain in the United States, Google-digitized / http://www.hathitrust.org/access_use#pd-us-google

irregeführt wird. Was die Behandlung betrifft, wurde leider nur in den zwei Fällen gleich im Anschluß an die Totalaufmeißelung auch das Labyrinth eröffnet; diese beiden Pat. wurden geheilt, während in dem dritten Falle, wo die Labyrinthoperation unterlassen wurde, die Eiterung sich dem N. acusticus entlang fortpflanzte und eine letale Meningitis herbeiführte. Man muß ganz entschieden in allen Fällen, wo eine wohl konstatierte Labyrinthitis vorliegt und sowohl das vestibulare als das cochleare Labyrinth zerstört ist, gleich im Anschluß an die Totalaufmeißelung auch eine ausgiebige Labyrinthoperation vornehmen, so daß der Eiter freien Ablauf erhält.

Diskussion.

N. Rh. Blegvad: Während bei einer infolge einer chronischen Ohreiterung einsetzenden akuten, diffusen, eitrigen Labyrinthitis entschieden Labyrinthoperation vorgenommen werden muß, ist die Sachlage etwas anders, wenn bei einer akuten Mittelohreiterung labyrinthäre Erscheinungen mit Aufhebung der Funktion des Ohres entstehen; in diesen Fällen handelt es sich doch vielfach nur um eine durch „Induktion", ohne gröbere Verletzungen der Labyrinthkapsel, entstandene seröse Labyrinthitis, und in diesen Fällen kann, wenn man nicht operativ vorgeht, sowohl das Gehör als die normale vestibulare Funktion nach Ablauf der Erkrankung zurückkehren; bei einer Labyrinthoperation aber zerstört man auf immer das Hörvermögen und es besteht obendrein die Gefahr einer postoperativen Meningitis; die meisten Otochirurgen machen deshalb bei akuten Mittelohreiterungen gewöhnlich nur dann Labyrinthoperation, wenn Symptome einer endokraniellen Erkrankung vorliegen.

Blegvad erwähnt einen Fall, in dem er vielleicht ohne Operation ein besseres Resultat erzielt hätte; es handelte sich um eine junge Frau mit beiderseitiger akuter Mittelohreiterung, bei der nach 2 Tagen beträchtliche Labyrinthsymptome entstanden; es war totale Taubheit auf dem einen Ohre vorhanden, starker rotatorischer Nystagmus zur anderen Seite und aufgehobene kalorische Reizbarkeit; die Lumbalflüssigkeit kristallklar. Es wurde Totalaufmeißelung, aber keine Labyrinthoperation gemacht. Am folgenden Tag starke Temperatursteigerung und Exitus. Sektion wurde verweigert. Blegvad meint, es haben in diesem Fall vielleicht die Meißelschläge dazu beigetragen, die Infektion zu verbreiten, so daß eine Meningitis entstand, und meint, daß man in solchen Fällen lieber konservativ vorgehen soll.

Schmiegelow meint, der Fall von Blegvad sei eher als eine Bestätigung seiner Indikationen aufzufassen; der Verlauf war ein ähnlicher wie in dem Fall von Schmiegelow, wo das Labyrinth auch nicht eröffnet wurde und infolgedessen eine labyrinthogene Meningitis entstand. Eine Labyrinthoperation bei einer nicht eitrigen Labyrinthitis wird das Leben des Pat. nicht gefährden und das Risiko ist deshalb viel geringer, wenn man vielleicht auch mal ein Labyrinth eröffnet, das keinen Eiter enthält, als wenn man bei einer Eiterung die Operation unterläßt; dagegen ist die vollständige Ausmeißelung des Felsenbeins mit Eröffnung des Meatus acust. int. nur in denjenigen Fällen angezeigt, wo schon meningeale Erscheinungen bestehen.

Blegvad findet fortwährend die von Schmiegelow aufgestellten Indikationen zu radikal; zwar wird bei der Eröffnung eines gesunden Labyrinthes das Leben des Pat. nicht gefährdet, dagegen aber ganz sicher sein Gehör, und man darf daher nur bei dringender Indikation diesen Eingriff vornehmen.

Generated on 2019-10-24 14:25 GMT / http://hdl.handle.net/2027/uc1.b3252763
Public Domain in the United States, Google-digitized / http://www.hathitrust.org/access_use#pd-us-google
Digitized by Google
Original from UNIVERSITY OF CALIFORNIA

IV. Edv. Nielsen: **Fall von Labyrinthitis während des Verlaufes einer Otitis media suppurativa.**

Eine 46jährige Frau hatte seit $3^1/_2$ Monaten eine linkseitge Ohreiterung, die mit starken Schmerzen angefangen hatte; während der letzten 14 Tage leichte Schmerzen hinter dem Ohre; bisweilen starke Schwindelanfälle, bei denen sie die Empfindung hat, daß sich das Zimmer um sie herum dreht, so daß sie sich hinlegen muß, um nicht zu fallen; außerdem starke subjektive Geräusche und beträchtliche Schwerhörigkeit. Bei der Untersuchung wurde ein großer Trommelfelldefekt gefunden; Weber nach rechts, Knochenleitung links aufgehoben; bei der Anwendung des Bárányschen Lärmapparates ergibt sich, daß komplette linkseitige Taubheit besteht. Rombergs Symptom nicht vorhanden; bei Kaltwasserspülen links kein Nystagmus, auch nicht bei Luftkompression bzw. Verdünnung. Es wurde Totalaufmeißelung gemacht: in der Antrumgegend geringe Osteitis, der Knochen sonst gesund; in der Paukenhöhle Granulationen, Hammer wird nicht gefunden; keine Labyrinthfistel sichtbar. Unmittelbar nach der Operation ausgesprochene Facialislähmung (die Wärterin gab an, daß während der vorhergehenden Nacht periodisch Schiefheit des Mundes sowie auch das linke Auge so „sonderbar aussah"). Während der folgenden Tage kleinere Schwindelanfälle, Temperatur normal, nach einigen Tagen aber vollständiges Wohlbefinden, nur noch einige subjektive Geräusche. 16 Tage nach der Operation wurde sie zur ambulatorischen Behandlung entlassen. Bei einer Untersuchung 4 Monate später Wundhöhle trocken; seit der Operation Wohlbefinden, kaum nennenswerte subjektive Geräusche; mit dem Bárányschen Apparat in dem rechten Ohre konnte sie Stimmgabel a^1 und Galtonpfeife hören sowie Sprechstimme in 2 *m* Entfernung; die Facialislähmung fast vollständig verschwunden.

Daß in diesem Falle ein Labyrinthleiden vorhanden gewesen, mag wohl unzweifelhaft sein, jedoch scheint es von leichterer Natur gewesen zu sein, vielleicht keine Eiterung. Die Totalaufmeißelung ist ja in solchen Fällen unbedingt angezeigt, anders verhält es sich aber mit der Labyrinthoperation; man wird doch etwas Bedenken hegen, die knöchernen Schranken zu durchbrechen, wenn nicht das Vorhandensein von Eiter im Labyrinth sehr wahrscheinlich ist oder meningitische Erscheinungen drohen; die Differentialdiagnose zwischen der serösen und der eitrigen Labyrinthitis ist in den meisten Fällen unmöglich.

V. Edv. Nielsen: **Fall von Epiduralabsceß, Pachymeningitis, Abscessus cerebri, bei einer chronischen Ohreiterung mit Cholesteatom.**

Ein 19jähriger, geistesschwacher Knecht hatte seit der frühesten Kindheit beiderseitiges Ohrlaufen; 8 Tage Schmerzen im rechten Ohre, 2 Tage Übelsein; bei der Aufnahme war er seit 24 Stunden soporös; bei Bewegungen des Kopfes starkes Aufschreien; Kernig nicht vorhanden; diffuse Schwellung der rechten Seite des Halses; im rechten Ohre stinkender Eiter und Cholesteatommassen: bei Kaltwasserspülung zweifelhafter Nystagmus. Es wurde Totalaufmeißelung gemacht; im Antrum und in der Paukenhöhle stinkender Eiter und Cholesteatommassen; der umgebende Knochen morsch; im oberen Teil des Antrums zwei kleine Fistelöffnungen, die in einen großen epiduralen Absceß hineinführte: Dura verfärbt, mit Eiter und Granulationen belegt, es wurden aber keine Fisteln gefunden. Nach der Operation erhebliche Besserung des Zustandes, das Sensorium wurde frei und es war kein Fieber vor-

Digitized by Google
Original from UNIVERSITY OF CALIFORNIA
Generated on 2019-10-24 14:25 GMT / http://hdl.handle.net/2027/uc1.b3252763
Public Domain in the United States, Google-digitized / http://www.hathitrust.org/access_use#pd-us-google

handen. 10 Tage nach der Operation Kopfweh, das aber nach einigen Tagen wieder verschwand. 4 Wochen nach der Operation wurde er zur Nachbehandlung in die Heimat entlassen, nach weiteren 8 Tagen wurde er aber in sehr leidendem Zustande wieder aufgenommen; starke Kopfschmerzen vorhanden, Puls 56, unregelmäßig, Temp. 37·8; ein paarmal Erbrechen. Es wurde bestimmt, ihn über Nacht von der Reise ausruhen zu lassen, um dann am folgenden Tag die Dura zu eröffnen, indem starker Verdacht eines Kleinhirnabscesses vorlag. Während der Nacht aber trat Kollaps und Exitus ein. Post mortem wurde ein Kleinhirnabsceß gefunden.

Der bei der Operation festgestellte Befund war genügend, um die vorhandenen Symptome zu erklären, und es lag daher kein zwingender Grund vor, um durch die eiterbelegte Dura einzugehen, wodurch man in Gefahr stand, eine Hirninfektion herbeizuführen. Der folgende, anscheinend ganz glatte Krankheitsverlauf schien auch das Vorhandensein eines Hirnabscesses auszuschließen.

VI. Thornval: **Fall von postoperativer Meningitis und Hirnabsceß. Operation. Heilung.**

Ein 25jähriger Kleinschmied wurde am 21. II. 1914 in die Ohrenklinik des Reichshospitals aufgenommen. Seit der frühesten Kindheit doppelseitige Ohreiterung; 5 Tage vor der Aufnahme Schmerzen im rechten Ohre und Druckempfindlichkeit des Warzenfortsatzes, keine Cerebralien. Bei der Aufnahme keine Schmerzen, Temp. normal; statische Funktion nicht geschädigt. 5 Tage später wurde Totalaufmeißelung rechts gemacht, wobei die Dura über das Antrum entblößt wurde; sie schien gesund zu sein. 2 Tage nach der Operation starke Kopfschmerzen und Erbrechen, leichte Nackensteifigkeit, Kernig +. Der Verband wurde gewechselt, das Aussehen der Wunde befriedigend; Lumbalpunktion gelang nicht; er bekam Hexamethylentetramin. Am folgenden Tage fortwährend starke Schmerzen, Nackensteifigkeit, Kernig +. Am 4. Tag Temp. 38·2—37·2, ausgesprochene Pulsverlangsamung, gleichzeitig vollständige Apathie statt der früheren Schmerzen; die Lumbalflüssigkeit enthält mononucleare Zellen, keine Leukocyten, keine Bakterien. Während der folgenden Tage Zustand ganz gut. Am 8. Tag fängt er an, ein bißchen soporös zu werden, am 9. Tag Zustand unverändert, Temp. normal, Puls 50—60, einmal Erbrechen, genießt fast nichts. Die Untersuchung ergibt: kein spontaner Nystagmus, spontanes Vorbeizeigen des rechten Arms nach links im Schultergelenk, nichts im Ellbogengelenk; kein Vorbeizeigen des linken Arms; kalorische Reaktion rechts normal; Augengrund normal; Lumbalflüssigkeit klar mit einzelnen Zellen. Es wurde Kraniotomie gemacht, Dura normal, zeigte überall Pulsation; bei Punktion findet man entsetzlich stinkenden Eiter und es wird demnächst eine 4 *cm* große Absceßhöhle geöffnet und drainiert; im Eiter wird Bac. Proteus nachgewiesen. Der spätere Verlauf befriedigend; wurde am 24. IV. als geheilt entlassen.

VII. Buhl: **Drei Fälle von Stenosis oesophagi (Cancer).**

Daß es sich in den hier zu erwähnenden Fällen um Krebsgeschwülste handelt, mag wohl ziemlich unzweifelhaft sein, fraglich ist nur, welche Behandlung zu instituieren sei, operativ oder nicht: Operation würde sehr weitgehende Eingriffe nötig machen und die Resultate dürften wohl ziemlich zweifelhaft sein.

1. 65jährige Frau hat seit August vorigen Jahres Beschwerden gefühlt, und zwar Trockenheit im Schlunde und Schluckbeschwerden. Bei der Laryngo-

Generated on 2019-10-24 14:25 GMT / http://hdl.handle.net/2027/uc1.b3252763
Public Domain in the United States, Google-digitized / http://www.hathitrust.org/access_use#pd-us-google
Digitized by Google
Original from UNIVERSITY OF CALIFORNIA

skopie findet man Röte und Schwellung der Arygegend, vorwiegend links, ferner linkseitige Recurrenslähmung; die Sonde bleibt 12 *cm* von der Zahnreihe stecken und es tritt etwas Blutung auf; bei der äußeren Untersuchung Schwellung und Empfindlichkeit an der linken Seite des Kehlkopfes.

2. 75jährige Witwe; seit vorigem Herbst Schluckbeschwerden, niemals Schmerzen; bei der Laryngoskopie nichts Besonderes; die Sonde bleibt 14 *cm* von der Zahnreihe stehen und es kommt leichte Blutung, eine dünnere Sonde passiert jedoch ganz leicht durch und bei wiederholtem Sondieren werden die Beschwerden etwas erleichtert.

3. 54jährige Frau; seit vorigem Herbst Schluckbeschwerden und Schmerzen. Diffuse Rötung und Schwellung der Kehlkopfschleimhaut, vorwiegend jedoch der Arygegend; hinter den Aryknorpeln sieht man geschwürige Tumormassen; die Sonde bleibt 12 *cm* von der Zahnreihe stehen; ab und zu Blutung; keine erheblicheren Drüsenschwellungen.

Diskussion.

Schmiegelow hat eine Anzahl von perilaryngealen Krebsgeschwülsten operiert; die Operation besteht in einer Totalresektion des Kehlkopfes, transverselle Resektion des Schlundes und Resektion des oberen Teils der Speiseröhre; nur wenn sich das Leiden zu tief nach unten dehnt, unterläßt Schmiegelow die Operation. Die unmittelbare Mortalität nach diesen Operationen ist eine sehr geringe, dagegen gelingt es nicht, späteren Rezidiven vorzubeugen.

Jörgen Möller.

Aus den Verhandlungen polnischer medizinischer Gesellschaften im Jahre 1913.

Aus den Sitzungen der Warschauer ärztlichen Gesellschaft im Jahre 1913.

Higier und Paszkiewicz: **Präparat einer einen Brückenwinkeltumor vortäuschenden Cyste der Kleinhirnhemisphäre.**

Pat., 22 Jahre alt, litt seit einem Jahr an Kopfschmerzen. Objektiv: Cerebellarer Gang, asynergische Symptome. Schwanken nach links. Beim Liegen auf der linken Seite Steigerung der Kopfschmerzen. Nystagmus beim Blick nach rechts. Cornealreflexe beiderseits aufgehoben. Stauungspapille. Wassermann positiv. Diagnose: Tumor in der hinteren Schädelgrube. Plötzlicher Exitus. Sektion ergab eine große Cyste in der linken Kleinhirnhemisphäre.

Krukowski stellt einen Pat. mit der Diagnose **Kleinhirn-Brückenwinkeltumor** vor.

Beginn vor 6 Monaten mit schwankendem Gang, nach einem Monat Gehörschwäche links, Geschmacksverlust auf der linken Zungenhälfte, schiefes Gesicht, dann Heiserkeit und seit einem Monat Kopfschmerzen, Schwindel und Erbrechen, Hyperämie der Sehscheiben, Nystagmus beim Blick seitwärts und aufwärts, Herabsetzung der Schmerz- und Tastempfindung auf der linken Hälfte des Gesichtes, der Lippen und der Mundhöhle. Parese und Kontraktion des Facialis links. Recurrenslähmung links. Babinski fehlt. Ataxie in den linken Extremitäten. Kopfschmerzen, Schwindel und Erbrechen lassen einen Kompressionsprozeß, wahrscheinlich eine Neubildung im Gehirn annehmen.

Digitized by Google
Original from UNIVERSITY OF CALIFORNIA
Generated on 2019-10-24 14:25 GMT / http://hdl.handle.net/2027/uc1.b3252763
Public Domain in the United States, Google-digitized / http://www.hathitrust.org/access_use#pd-us-google

Die einseitige Lähmung des Trigeminus, des Facialis und des Acusticus und schließlich die Cerebellarsymptome (Ataxie, Nystagmus) begründen die Lokalisation des Tumors im Kleinhirn-Brückenwinkel, die Lähmung des Sublingualis und des Vagus weisen auf die Entwicklung des Tumors in der Richtung der Medulla hin.

Diskussion.

Bregman meint, daß das erste Symptom bei dieser Krankheit die Abnahme des Gehörvermögens sein müßte, da diese Tumoren immer von den peripheren Nerven ausgehen, während Drucksymptome erst später hinzutreten. Die Operation gehört in dieser Krankheit zu den schwierigen, sowohl in bezug auf die Technik als auch in bezug auf das therapeutische Resultat.

Marcinkowski macht auf das Fehlen des kalorischen Nystagmus bei solchen Krankheiten aufmerksam.

Meyerson hebt hervor, daß Patienten mit einseitiger Schwerhörigkeit oft von ihrem Leiden nichts wissen und zum Arzt kommen, erst wenn auch das andere Ohr schwerhörig wird, weshalb das erste Stadium der besprochenen Krankheit oft der Beobachtung der Ohrenärzte entgeht.

Bregman erwidert auf entsprechende Anfragen, daß von den Symptomen des Vagus die Recurrenslähmung am häufigsten auffällt, vielleicht weil sie das am meisten objektive Symptom darstellt. Was die verschiedenen ataktischen Erscheinungen betrifft, ist die Fallrichtung in dieser Krankheit für die Diagnose nicht maßgebend, ebensowenig wie auch andere Punkte der Bárányschen Theorie.

Dobrowolski schließt sich der Ansicht betreffs der Bárányschen Theorie an, nämlich daß die Diagnose ausschließlich auf diese Symptome nicht gegründet werden kann.

Zamenhof stellt vor:

b) Einen Pat., der sich mit den **Erscheinungen einer akuten Labyrinthentzündung** vorstellte. Fehlen des Trommelfells, Granulationen in der Paukenhöhle, Nystagmus III. Grades nach der gesunden Seite, Fallen gegen die kranke Seite, Fehlen der kalorischen Reaktion und des Fistelsymptoms. Gehör bedeutend herabgesetzt. Radikaloperation mit Eröffnung des Vestibulums (das ovale Fenster war mit Granulationen ausgefüllt) nach der modifizierten Methode Neumanns. Pat. fühlt sich gegenwärtig wohl.

Lubliner beschreibt einen auf seiner Abteilung **am Labyrinth operierten Fall.**

23jähriger Pat., seit 2 Jahren rechtseitiger Ohrenfluß, seit vier Tagen Schwindel, Erbrechen, Fieber. Im äußeren Gehörgang viel Granulationen, Kopfschmerzen in der Occipitalgegend, schwankender Gang. Spontaner rotatorischer Nystagmus nach der gesunden Seite, bei Rechtsblick Horizontalnystagmus. Beim Gehen Fallen nach hinten. Radikaloperation. Aufdeckung einer Labyrinthfistel, der Knochen wird um die die Bogengänge und den Facialis einschließenden Teile abgemeißelt und die Dura wird im Trautmannschen Dreieck bloßgelegt. Probepunktion in das Cerebellum in verschiedenen Richtungen ohne Resultat.

Kurkowski: **Hysterie oder idiopathische Muskelkrämpfe.**

Kurkowski demonstriert eine 22jährige Pat., welche über Klopfen im Ohr und über unwillkürliche Bewegungen des Kehlkopfes und der Zunge klagt, die im Schlafe aufhören, bei Anstrengungen stärker werden. Pat. stammt von

Digitized by Google
Original from UNIVERSITY OF CALIFORNIA
Generated on 2019-10-24 14:25 GMT / http://hdl.handle.net/2027/uc1.b3252763
Public Domain in the United States, Google-digitized / http://www.hathitrust.org/access_use#pd-us-google

einer gesunden Familie, ein psychisches Trauma war nicht vorausgegangen. Bei der Untersuchung sieht man unwillkürliche, 100mal in der Minute erfolgende Hebung und Senkung des Kehlkopfes, rhythmische Bewegungen der Zunge von hinten nach vorn. Die Gaumenbögen nähern sich und gehen wieder auseinander. Mitunter hebt sich auch der rechte Mundwinkel. Bei Ablenkung der Aufmerksamkeit und bei Kompression des Kehlkopfes hören die Bewegungen momentan auf, um dann verstärkt wiederzukehren. Von der rechten Seite kann man in der Entfernung einen rhythmischen, klingenden Ton hören. Die Schleimhautreflexe sind erhalten, die Psyche ist normal. Suggestionsbehandlung bleibt erfolglos. Die Diagnose kann zwischen Hysterie und idiopathischen Muskelkrämpfen auf degenerativer Basis bei jugendlichen Individuen schwanken.

Rappaport zeigt eine **Dermoidcyste,** die einem $2^1/_2$jährigen Knaben von der **Ohrmuschel** entfernt worden ist.

Szmurło: **Über durch Diphtheriebacillen hervorgerufene Mittelohreiterung.**

Auf 60 Fälle von Mittelohreiterung fand Szmurło in 19 Fällen den Diphtheriebacillen entsprechende Stäbchen, die in der Mehrzahl der Fälle den virulenten Charakter verloren hatten. Szmurło schließt daraus, daß die Gegenwart der Löfflerschen Bacillen im Ohr durchaus nicht zu den Seltenheiten gehört.

Karbowski demonstriert **mikroskopische Präparate vom normalen und pathologischen Labyrinth.**

Lubliner führt die Krankengeschichte eines operierten Falles von **otogenem Hirnabsceß** an, betreffend ein 16jähriges Mädchen, welches vor einem Monat an einer linkseitigen Ohreiterung erkrankte, ohne je zuvor an einer Ohrenkrankheit gelitten zu haben. Die Untersuchung ergibt: Trommelfell perforiert, die hintere obere Gehörgangswand vorgewölbt, Warzenfortsatz empfindlich, über demselben ein Absceß. Temp. 37·4—38·6. Antrotomie. Abfall der Temperatur. Zwei Wochen später Kopfschmerzen, Temperatursteigerung. Temp. 37·8, Puls 66. Kein Erbrechen, Pupillen reagieren. Keine Nackensteifigkeit. Pat. hat den Namen vieler Gegenstände vergessen, schwacher horizontaler Nystagmus nach links. Diagnose: Schläfelappenabsceß. Radikaloperation. Nach Abmeißelung des Tegmen wird die bloßgelegte Dura punktiert, wobei sich viel Eiter entleert. Einführung eines Jodoformgazedrains. Im Verlaufe von 12 Tagen bei täglichem Verbandwechsel und reichlichem Eiterabfluß besserte sich der Zustand. Dann trat aber wieder Verschlimmerung auf. Somnolenz, Apathie. Es wurde eine Gegenöffnung im Schläfebein gemacht und dabei ein Eiterherd gefunden, welcher mit dem früheren kommunizierte. Keine Besserung, nach 5 Tagen Exitus letalis. Die Sektion deckte außer dem eröffneten Absceß einen zweiten, von dem ersten 5 *cm* entfernten im Scheitellappen auf.

Diskussion.

Heiman ist der Ansicht, daß der zweite Absceß ein sekundärer war, sonst wäre nach der ersten Operation keine Besserung eingetreten.

Lubliner ist anderer Ansicht und behauptet, daß die Besserung nach der ersten Operation nur eine scheinbare war, trotzdem die Temperatur fiel, denn die Amnesie blieb weiter bestehen, was zur Wiederholung der Präparation Anlaß gab.

Generated on 2019-10-24 14:25 GMT / http://hdl.handle.net/2027/uc1.b3252763
Public Domain in the United States, Google-digitized / http://www.hathitrust.org/access_use#pd-us-google
Digitized by Google
Original from UNIVERSITY OF CALIFORNIA

Oppenheim betont, daß die Amnesie nie auf einmal, sondern immer nur langsam zurücktritt, was Lubliner bestätigt. Heiman jedoch bestreitet dies und behauptet, daß die Amnesie schon nach 24 Stunden verschwindet.

Lubliner stellt einen 7jährigen Knaben mit **angeborenem Mangel beider Ohren** vor **(Deformatio aurium congenita).**

Pat. hört laute Sprache, ist von normaler Intelligenz und verfügt über einen großen Vorrat von Worten und Begriffen. Knochenleitung erhalten. Die Röntgenogramme zeigen, daß die Gehörknöchelchen links erhalten sind, rechts vollständig fehlen. Mit Rücksicht auf diesen Befund hat Lubliner die Absicht, eine Plastik am linken Ohr vorzunehmen.

Szmurło stellt ein 2monatliches Kind mit **Atresie des rechten Gehörganges und Deformation der Ohrmuschel** vor.

Das linke Ohr ist normal.

Diskussion.

Meyerson bemerkt zum Falle Lubliners, daß, da im linken Ohr die Knöchelchen erhalten sind, die Plastik ausgeführt werden sollte, denn das Gehör würde sich bedeutend bessern, wenn es gelänge, einen Gehörgang herzustellen.

Szumlanski hat vor Jahren einen ähnlichen Fall von doppelseitiger Atresie des Meatus beobachtet — es war in der Zeit vor der Entdeckung der Röntgenstrahlen —, in welchem Krajewski auf beiden Seiten die plastische Operation ausführte, mit negativem Resultat. Auf der einen Seite ist es nicht gelungen, den äußeren Gehörgang zu erhalten, auf der anderen war nur eine sehr geringe Besserung.

Karbowski erwähnt, daß in einigen ähnlichen Fällen, in denen das Gehör genau geprüft worden war, die untere Tongrenze in der kleinen eingestrichenen Oktave, die obere bei Galton 4⁰ lag. Für die Knochenleitung hingegen reichte die untere Grenze bis C. Es ist das ein Bild, wie wir es bei Otosklerose antreffen. In mehreren Fällen wurde neben vollständigem Mangel des knöchernen Gehörganges mangelhafte Entwicklung der Knöchelchen im normalen Mittelohrraum konstatiert. Mit Rücksicht darauf ist von der Bildung eines Gehörganges keine merkliche Verbesserung des Gehörs zu erwarten.

Szumlanski und Meyerson raten, sich zu überzeugen, ob ein Gehörgang besteht und eventuell eine plastische Operation auszuführen wäre.

Aus den Sitzungen der Warschauer oto-laryngologischen Gesellschaft.

Karbowski spricht **„Über Labyrinthfisteln“** und demonstriert eine Reihe mikroskopischer Präparate mit pathologischen Veränderungen im Labyrinth. (S. Referat.)

Bychowski stellt einen 40jährigen Pat. vor, der **auffallende Hirnerscheinungen** darbietet, immer gesund war, Syphilis negiert. Wassermann negativ. Vor einem Jahr plötzlich Schwindel, bald darauf Ohrenrauschen, nach einigen Wochen Sehstörungen. Um nach links zu schauen, mußte Pat. den Kopf nach links wenden. Dann unsicherer Gang. Kein Erbrechen, keine Kopfschmerzen, Intelligenz normal. Im August 1913 fand Bychowski Blicklähmung links ohne sonstige Sehstörungen. Ausfall sämtlicher Labyrinthreaktionen

Generated on 2019-10-24 14:25 GMT / http://hdl.handle.net/2027/uc1.b3252763
Public Domain in the United States, Google-digitized / http://www.hathitrust.org/access_use#pd-us-google
Digitized by Google
Original from UNIVERSITY OF CALIFORNIA

links mehr als rechts. Empfindlichkeit der Cornea herabgesetzt links, ataktischer Gang. Allmählich traten Brücken- und Kleinhirnsymptome hinzu. Zu den ersteren zählt Bychowski: Unmöglichkeit nach rechts und links zu blicken, während die Augen dem langsam nach rechts und links sich bewegenden Finger folgen können, ein Symptom, wie es bei Pseudobulbärparalyse und bei Brückenaffektionen gesehen wurde. Blick nach oben und nach unten und Konvergenz erhalten, Augenhintergrund unverändert. Anästhesie der linken Cornea. Geschmacksempfindung an der ganzen rechten Zungenhälfte aufgehoben, besonders für süße und salzige Flüssigkeiten, Gehör rechts besser als links. Cerebellarsymptome nur an den linken Extremitäten, Zeigeversuch deutlich in der linken oberen, schwächer in der unteren Extremität, Adiadochokinesis in der linken Hand, sogenannte Dysmetrie cerebelleuse beim Greifen mit der linken Hand, Asynergie cerebelleuse Babinski, beim Aufrichten aus der liegenden Position wird der linke Fuß bedeutend höher gehoben als der rechte. Keine Sprachstörung, noch Zittern der Hände. Kniereflexe lebhaft. Mit Rücksicht auf die Blicklähmung ist der Prozeß in der Brücke zu lokalisieren. In Fällen von Brückenherden werden oft Cerebellarsymptome beobachtet, was sich durch die anatomischen Verhältnisse erklärt, welche zwischen den Deiters'schen und Bechterewschen Kernen und den Labyrinthnervenfasern bestehen. Der Prozeß begann in der linken Brückenhälfte, denn die Blicklähmung links war das erste Symptom. Die Anästhesie der Cornea und die Geschmackslähmung rühren von der Affektion des Trigeminus her. Merkwürdig erscheint, daß die Geschmackslähmung rechts, die Corneaanästhesie links besteht. Ein Hirntumor ist mit Rücksicht auf das Fehlen von Erscheinungen intrakranieller Drucksteigerung mit Wahrscheinlichkeit auszuschließen. Das relativ jugendliche Alter und der Ausfall der Wassermannschen Reaktion sprechen gegen einen Erweichungsherd, der plötzliche Beginn der Krankheit würde für einen Bluterguß sprechen. Das langsame Fortschreiten der Krankheit belastet sehr die Prognose.

Diskussion.

Bychowski — in Erwiderung auf entsprechendo Anfragen — erwähnt, daß der Pat. besser nach rückwärts als nach vorwärts schreiten kann, was er sich nicht erklären kann, und er vermutet, daß nicht das Kleinhirn, sondern die von den Deiters'schen Kernen zum Wurm ziehenden Fasern erkrankt sind. In anatomischer Beziehung spricht der plötzliche Beginn für ein Extravasat, doch kann auch Cysticercus nicht ausgeschlossen werden.

Aus den Sitzungen der Lubliner ärztlichen Gesellschaft.

Zebrowski demonstriert:

1. einen Pat. nach der **Trepanation des linken Warzenfortsatzes,** in welchem kein Eiter, nur Granulationen gefunden wurden;
2. das Präparat eines **Nasenpolypen,** der mit dem Goldsteinschen Adenotom durch die Mundhöhle entfernt worden ist;
3. große **adenoide Vegetationen,** die einem erwachsenen Menschen abgetragen worden sind;
4. das Präparat eines einem alten Manne abgetragenen **Ohrmuschelkrebses;**
5. einen $4^1/_2$ *cm* langen **Sequester,** der bei der Trepanation des Warzenfortsatzes bei einem kleinen Kinde entfernt worden ist.

Digitized by Google
Original from UNIVERSITY OF CALIFORNIA
Generated on 2019-10-24 14:25 GMT / http://hdl.handle.net/2027/uc1.b3252763
Public Domain in the United States, Google-digitized / http://www.hathitrust.org/access_use#pd-us-google

Diskussion.

Dobrucki meint, daß Nasenpolypen, insofern sie nicht von der Schädelbasis ausgehen, immer durch die Nase zu entfernen sind. Im Falle des Ohrmuschelkrebses hätten zuvor konservative Methoden (Radium, Röntgen) versucht werden sollen. Mitaffizierte benachbarte Drüsen sollen gleichzeitig beseitigt werden.

Zebrowski betont, daß bei Kindern die Entfernung der Polypen durch die Nasenrachenhöhle leichter sei; bezüglich des Carcinoms besteht er auf frühzeitiger Operation.

Czarnecki stellt einen Pat. vor, bei dem der **Warzenfortsatz eröffnet** worden war.

Vor 6 Wochen hat der Pat. eine leichte Entzündung des Warzenfortsatzes gehabt, welche nach 3 Wochen ausheilte. Später traten aber in dieser Gegend heftige Schmerzen auf, die als neuralgische angesehen wurden. Czarnecki hat den Pat. vor 2 Monaten gesehen und eine chronische Eiterung im Warzenfortsatz diagnostiziert. Es fand sich ein freier Sequester, der entfernt wurde. Nach 7 Wochen Heilung.

Zebrowski stellt einen Pat. mit **otogener Facialislähmung** vor.

Diskussion.

Czarnecki betont die Wichtigkeit, bei jeder Facialislähmung festzustellen, ob sie zentraler oder peripherer Natur ist. Eine supranucleare Lähmung charakterisiert sich dadurch, daß der oberste Ast des Nerven von der Lähmung verschont und die elektromotorische Erregbarkeit des Nerven unverändert bleibt, während bei einer Kern- oder Stammlähmung sämtliche Äste beteiligt sind und Veränderung in der elektromotorischen Erregbarkeit besteht.

Zebrowski führt die Differentialdiagnose durch und kommt zu dem Schlusse, daß es sich im vorgestellten Falle um eine periphere Lähmung handelt.

Zebrowski stellt einen Pat. vor, bei dem **nach der Entfernung eines Polypen aus dem Mittelohr das Fistelsymptom aufhört.**

Es wurde die Radikaloperation ausgeführt und dabei ein Cholesteatom entfernt.

Zebrowski stellt vor:

1. einen 11jährigen Pat., bei dem während der Ausführung der Radikaloperation der **Sinus transversus verletzt** worden war. Die Operation wurde sofort unterbrochen. Nach 2 Tagen hohe Temperaturen; Ligatur der Jugularis und Vollendung der Radikaloperation. Sinken der Temperatur und weiterer Verlauf ohne Störung. Anknüpfend an diesen Fall bespricht Zebrowski die Indikationen zur Jugularisligatur, die er als einen zweckmäßigen Eingriff betrachtet, durch welchen unter Umständen einer Pyämie vorgebeugt werden kann, und beschreibt die „Jugularishautfistel" Alexanders;

2. **Präparate von Felsenbeinen** in verschiedenen Durchschnitten.

Zebrowski demonstriert **Korrosionspräparate des Schläfebeines** und die Technik zu ihrer Ausführung. Sämtliche Luftzellen und das ganze Labyrinth waren mit dem Woodschen Metall ausgefüllt.

Digitized by Google
Original from UNIVERSITY OF CALIFORNIA
Generated on 2019-10-24 14:25 GMT / http://hdl.handle.net/2027/uc1.b3252763
Public Domain in the United States, Google-digitized / http://www.hathitrust.org/access_use#pd-us-google

Aus den Sitzungen der Lodzier ärztlichen Gesellschaft.

Hejman: **Einige Bemerkungen zu den Indikationen zu operativen Eingriffen am Warzenfortsatz.**

Hejman polemisiert gegen das oft indikationslose und indikationswidrige Operieren und schiebt die Schuld davon zu einerseits dem Umstande, daß oft ein Symptom für die Krankheit genommen wird, anstatt umgekehrt die Krankheit als einen Symptomenkomplex anzunehmen, andrerseits dem Aufschwung und der Vervollkommnung der Operationstechnik. Er unterwirft die Indikationen von Schmiegelow, Müller, Küster, Starcke u. a. kritischen Bemerkungen und spricht die Ansicht aus, daß nur die Anzeigen von Tröltsch und Schwartze die Richtungslinie für jeden Ohrenarzt abgeben sollen. Hejmann führt die von Stetter auf Grund dieser Indikationen erreichten Resultate an und meint, daß auch der Wildesche Schnitt sehr viel Nutzen bringen kann und mit Unrecht aus der Reihe der operativen Methoden gestrichen worden ist. Hejmann schließt sich der Ansicht Langenbecks über die Ziele der modernen Chirurgie an. „Nicht zerstören, sondern erhalten" und „Mittel und Wege suchen, um der Operation vorzubeugen und, wo diese unumgänglich ist, ihren günstigen Erfolg sicherzustellen".

Aus den Sitzungen des Lemberger ärztlichen Vereines.

Rothfeld demonstriert ein **Otoophthalmotrop eigener Erfindung.** (S. Referat.)

Diskussion.

Beck hebt die Schönheit der Erfindung und die präzise Ausführung des Apparates hervor.

Reis meint, daß die Erkennung des gegenseitigen Verhältnisses zwischen dem Vestibular- und dem okulomotorischen Apparat Bedeutung auch in der Pathologie des menschlichen Auges haben kann. Nach Bartels bildet bei Neugeborenen, bei denen die Verschmelzung der Bilder zu einheitlichem Sehen noch nicht ausgebildet ist, der Vestibularapparat den einzigen Regulator der Augenbewegungen. Im späteren Alter können bei Beeinträchtigung des binocularen Sehens Störungen im Vestibularapparat Anlaß zur Entstehung von Schielen geben. Zur Unterstützung seiner Vermutung hat Bartels bei Schulkindern mit konkomittierendem Schielen Untersuchungen angestellt und bei 50% derselben Störungen im Drehnystagmus nachgewiesen. Weitere auf ein größeres statistisches Material gestützte Untersuchungen könnten mehr Aufklärung in dieser Angelegenheit bringen. Anstatt der unbestimmten Auffassung, daß das konkomittierende Schielen ein zentrales Leiden, eine Störung des Konvergenzreflexes ist, könnte man in einer gewissen Anzahl von Fällen als Ursache des Entstehens des Schielens eine mehr lokalisierte Vorstellung angeben — Störungen im Vestibularapparat.

Rothfeld erwidert auf eine entsprechende Anfrage, daß der demonstrierte Apparat auf Grund von am Kaninchenauge berechneten Zahlen aufgebaut ist, aber ein identischer Apparat könnte auch in der Anwendung auf das menschliche Auge konstruiert werden.

Skrowaczewski stellt die **Resultate seiner Untersuchungen dar, die er mit dem Apparat von Gyergyai** zur direkten Untersuchung des

Digitized by Google
Original from UNIVERSITY OF CALIFORNIA
Generated on 2019-10-24 14:26 GMT / http://hdl.handle.net/2027/uc1.b3252763
Public Domain in the United States, Google-digitized / http://www.hathitrust.org/access_use#pd-us-google

Ostium tubae und zur Behandlung seiner Verengerungen ausgeführt hat. Demonstration des Apparates und Beschreibung seiner Handhabung.

Indikationen: 1. Chronische Katarrhe und Eiterungen des Mittelohres und der Tuba, um die Paukenhöhle für die Luft besser zugänglich zu machen: 2. Stenosen der Tube und sonstige Veränderungen in ihrem knorpeligen Abschnitt; 3. subjektive Ohrgeräusche.

Nachteile: 1. Diese Untersuchung ist nur bei 40—50% der Fälle durchführbar. (Bei großer Empfindlichkeit, nicht entsprechendem Bau des Pharynx, fleischiger Zunge kann oft von einer Applikation dieses Apparates keine Rede sein.) 2. Die notwendige jedesmalige Cocainisierung, 3. Stenosen der knöchernen Tube werden vom Apparat nicht erreicht. Resultate: Von 4 Personen mit chronischem Tuben- und Mittelohrkatarrh erfolgte bei zweien eine deutliche, bei einer eine unbedeutende, bei einer mit einer Stenose im Isthmus keine Besserung; bei 3 Personen mit chronischer Mittelohreiterung erfolgte Besserung des Eiterungsprozesses. In allen diesen Fällen wurde der Apparat zweimal in der Woche, zusammen je viermal angewendet. Schon nach der ersten Anwendung war die Besserung fast die gleiche wie nach der vierten. Trotzdem mit Rücksicht auf die noch geringe Erfahrung noch kein bestimmter Schluß gezogen werden kann, verdient dieser Apparat doch jedenfalls weiter versucht zu werden, besonders in Fällen, wo andere Behandlungsmethoden nicht zum Ziele führten.

Diskussion.

Jurasz ist nicht für die Anwendung dieses Apparates in der Privatpraxis. Der praktische Arzt soll immer nur zu einfachen und nicht komplizierten Methoden seine Zuflucht nehmen, doch sind weitere Versuche mit diesem Apparat zu empfehlen, da erst nach längerer Erfahrung und vielen Beobachtungen ein Urteil über die Verwendbarkeit desselben wird abgegeben werden können.

Aus den Sitzungen der polnischen oto-laryngologischen Gesellschaft in Lemberg.

Reinhold stellt einen 20jährigen Pat. vor, der im zweiten Lebensjahr **nach Diphtheritis taubstumm** geworden ist.

In der Gegend des linken Warzenfortsatzes findet sich eine tiefe, vernarbte Höhle nach der Radikaloperation, am rechten Ohr eine ähnliche ohne Operation entstandene Vertiefung. Das rechte Ohr reagiert weder auf kalorische, noch galvanische, noch mechanische Reize, während das linke auf kalorische Reize lebhaft reagiert, gegen Drehreize ganz unempfindlich bleibt. Reinhold vermutet, daß im rechten Ohr eine Labyrinthitis purulenta vorausgegangen ist, welche zur Vernichtung des Labyrinths geführt hat, während links nur eine Labyrinthitis serosa vorhanden gewesen sein muß.

Diskussion.

Berlstein demonstriert denselben Pat. auf dem Drehstuhl, ruft bei demselben Nystagmus unter dem Einfluß von Kaltwassereinspritzung hervor und erklärt, daß, obgleich dieselbe Theorie zur Erklärung des Dreh- und des kalorischen Nystagmus dient, bis jetzt noch keine Erklärung vorhanden ist

Generated on 2019-10-24 14:25 GMT / http://hdl.handle.net/2027/uc1.b3252763
Public Domain in the United States, Google-digitized / http://www.hathitrust.org/access_use#pd-us-google
Digitized by Google
Original from UNIVERSITY OF CALIFORNIA

für die Erscheinung, daß manchmal nur der letztere Nystagmus hervorgerufen werden kann, der erstere nicht.

Reinhold stellt eine Pat. mit einer **dreifachen Trommelfellperforation** vor.

Diskussion.

Lehm erwähnt einen Fall von Mittelohrtuberkulose mit doppelter Perforation, welche er in kurzer Zeit durch Beleuchtung mit Sonnenstrahlen zur Ausheilung brachte.

Zaleski hat eine traumatische Trommelfellperforation nach einem Schlag auf die Schläfe gesehen.

Berlstein spricht über Versuche an Leichen, bei denen durch einen Schlag auf den Unterkiefer eine Trommelfellruptur erzeugt wurde.

Berlstein stellt vor:

1. einen Pat. mit der Diagnose **Acusticustumor.** Seit 6 Monaten Taubheit links, Übelkeiten, Schwanken nach rechts. Doppelsehen. Die linke Cornea reagiert nicht, Areflexie des Trigeminus, Trommelfelle normal, kaltes Wasser ins linke Ohr gespritzt ohne Reaktion, das rechte Ohr reagiert kalorisch mit verstärktem Nystagmus nach links, Schwindel und Fallen nach rechts;

2. einen Pat., der vor einigen Jahren bei **einem Unfall verschüttet** wurde und seitdem auf beiden Ohren das Gehör verloren haben soll. Zwei Wochen später bemerkte Pat., daß er auf dem linken Auge nicht sehe. Gegenwärtig besteht doppelseitige Stauungspapille, rechts Cochlearis funktionslos, der Vestibularis reagiert auf Drehung mit starkem Nystagmus. Es ist daher ein Acusticustumor auszuschließen und die bestehenden Veränderungen sind durch eine **Basisfraktur mit einem Einriß in den Cochlearis oder als Folge einer circumscripten Meningitis zu erklären.**

Diskussion.

Zalewski meint zum ersten Fall, daß zwar die Acusticusäste zerstört sein müssen, mit Rücksicht jedoch darauf, daß keine Symptome seitens anderer Hirnnerven vorhanden sind, kann die Diagnose Acusticustumor nicht mit Sicherheit gemacht werden. Die gesteigerte Erregbarkeit der anderen Seite läßt sich nicht genau bestimmen und erweist sich bei dem vorgestellten Patienten sehr veränderlich. Im zweiten Falle ist es sehr schwer, eine Diagnose zu stellen, es ist jedoch anzunehmen, daß die Veränderungen eine Folge gesteigerten intrakraniellen Druckes sind.

Berlstein vermutet im ersten Falle Tumor nervi acustici per exclusionem, da eine eitrige oder seröse Labyrinthitis, Intoxikation, Trauma und Syphilis (Wassermann negativ) ausgeschlossen werden können.

Reinhold stellt einen 12jährigen Knaben vor, welcher seit 1904 bei ihm wegen **eitriger Mittelohrentzündung** in Behandlung steht. Gegenwärtig hat sich eine **Atresie des äußeren Gehörganges** ausgebildet, welche auf den ersten Blick Granulationsgewebe vorzustellen scheint. Merkwürdig erscheint der Mangel von Komplikationen trotz der langen Dauer der Krankheit und dem erschwerten Abfluß des Eiters.

Berlstein: **Fortschritte der Otologie im Jahre 1912.**

Berlstein bespricht die Erkrankungen der Meningen infolge von Ohrenkrankheiten, von intra-extraduralen Abscessen und von Traumen, die

Digitized by Google
Original from UNIVERSITY OF CALIFORNIA
Generated on 2019-10-24 14:25 GMT / http://hdl.handle.net/2027/uc1.b3252763
Public Domain in the United States, Google-digitized / http://www.hathitrust.org/access_use#pd-us-google

verschiedenen Indikationen zur Labyrinthoperation, die Arbeiten von Reinhold und Frege, welche beobachteten, daß bei Prüfungen am Drehstuhl der Stimmgabelton nach der Richtung der Drehung lateralisiert wird, was darauf hinweisen soll, daß im Vestibularapparat eine Lokalisation für die Schallrichtung besteht, die Arbeiten von Cassierer, der an Hunden zeigte, daß nach Entfernung des ganzen Labyrinths das Gehör verschwand, wenn hingegen auf der anderen Seite nur die Schnecke entfernt wurde, der Hund auf Schall reagierte, und von Papé, welcher behufs Aufdeckung einer simulierten einseitigen Taubheit an das gesunde Ohr den Bárányschen Lärmapparat anlegt, während der Untersuchte liest, der dann bei wirklicher Taubheit auf dem anderen Ohr die Stimme unwillkürlich erhebt. Berlstein berichtet weiters über die aus dem Ungarischen übersetzten Arbeiten von Högyes, über die Experimente von Uffenorde an Affen mit dem Resultat, daß die rasche Zuckung bei Nystagmus zentraler Herkunft ist, über die von Leidler und Bauer mit dem Resultat, daß die rasche Komponente von der Brücke herrühre, über die Anästhesierungsmethode von Blequat, ferner werden angeführt die kasuistischen Berichte von Gerlach (Auftreten einer Affektion des äußeren Ohres bei gleichzeitiger Affektion der Zunge und der Mundhöhle und Verschwinden der Erscheinungen nach Anwendung von Salvarsan), von Muck (Facialislähmung und vollständige Taubheit unter dem Bilde einer akuten Mittelohraffektion), von Mauthner (Taubheit nach Mumps), von Haike (Taubheit bei Orchitis mit Fieber ohne Affektion der Parotis). Besprechung der Arbeiten von Ferreri über die Behandlung der Otosklerose mit antirachitischen Impfungen, von Stein (Diuretin gegen Otalgia angiosclerotica), von Thiers: 450 Radikaloperationen unter lokaler intratympanaler Anästhesie, von Wittmaack über subjektive Ohrgeräusche, von Hartmann über ärztliche Beaufsichtigung ohrkranker Schulkinder, schließlich Bericht über einige neuere Instrumente.

Zalewski: **Über kalorischen Nystagmus.**

Zalewski hat an 135 Kranken mit Hilfe des Brünings'schen Apparates Untersuchungen angestellt und ist auf Grund derselben zu folgenden Resultaten gelangt: 1. Die Untersuchungen sollen immer mit Ausschluß der Fixierung, d. h. nur beim Blick in die Ferne, und 2. nur beim Blick geradeaus und nicht seitwärts ausgeführt werden. 3. Bei der Fixierung eines naheliegenden Punktes (Otogoniometerspiegel) tritt nicht immer Nystagmus auf, beim Blick seitwärts früher als beim Blick geradeaus. 4. Auch mit dem Brüningsschen Apparat gelang es nicht, konstante Resultate zu erhalten. Selbst bei normalen Personen bestehen bedeutende Unterschiede bei der Entstehung von Nystagmus, und sogar bei einer und derselben Person tritt Nystagmus bald früher, bald später, bald nach geringeren, bald nach größeren eingespritzten Wassermengen auf. 5. Bisnun besitzen wir keinen Maßstab zur Abmessung der Veränderungen in der Erregbarkeit des Vestibularapparates. Es fehlt also allen Angaben über gesteigerte oder herabgesetzte Erregbarkeit dieses Organes jede Grundlage. Wir sind nur imstande, das Fehlen der kalorischen Erregbarkeit zu erkennen, und auch dieses nur unter gewissem Vorbehalt. 6. Es scheint ein Optimum in der Lage des horizontalen Kanales zu bestehen (Brünings): bei einer solchen Kopflage, bei welcher der horizontale Bogengang senkrecht zu stehen kommt (d. i. bei einer Neigung des Kopfes um 60° nach hinten) wird der kalorische Nystagmus am leichtesten hervorgerufen.

Generated on 2019-10-24 14:25 GMT / http://hdl.handle.net/2027/uc1.b3252763
Public Domain in the United States, Google-digitized / http://www.hathitrust.org/access_use#pd-us-google
Digitized by Google
Original from UNIVERSITY OF CALIFORNIA

Diskussion.

Berlstein meint, daß der Vorredner in seinen Untersuchungen viele Dinge unberücksichtigt gelassen hat, wie die Fallrichtung, den Zeigeversuch, Erbrechen usw., denen eine größere Bedeutung bei der Untersuchung der Vestibularerregbarkeit zukommt als dem Nystagmus selbst, da schon der bloße Zeigeversuch für eine gesteigerte oder verminderte Erregbarkeit des Labyrinths zeugen kann. In bezug darauf, daß der Vortragende verschiedene Resultate bei einem und demselben Individuum gefunden hat, ist zu bemerken, daß man mit Hilfe des Ruttinschen in Tausenden von Fällen erprobten Apparates das Verhältnis zwischen der Erregbarkeit auf beiden Ohren leicht bestimmen kann. Wenn man jedoch von der Voraussetzung ausgehen wollte, daß in jedem Ohr verschiedene Hindernisse bestehen können, so müßte auch die Untersuchung mit der Stimmgabel ausgeschlossen werden. Berlstein meint, daß die Begriffe Über- und Untererregbarkeit nicht beseitigt werden können; mit diesen Begriffen operieren die Kliniken, in denen die einschlägigen Untersuchungen ausgeführt werden und wo die auf Grund dieser Vorstellungen gemachten Diagnosen bei den Operationen und Sektionen bestätigt werden.

Zalewski: Warum die Kliniken diese Termini benutzen, weiß er nicht, aber keine Untersuchung hat bis jetzt bewiesen, daß man irgend einen Maßstab finden könne. Dies wurde von seinen Untersuchungen nur bestätigt. Aus bestehendem Erbrechen kann man nicht auf eine gesteigerte Erregbarkeit schließen, und die Fallrichtung sagt uns nichts, da jeder Untersuchte in die Richtung des ausgespritzten Ohres fällt. Was den Zeigeversuch betrifft, so schreibt Bárány selbst demselben keine große Bedeutung zu. Daß der Vestibularapparat mehr oder minder erregbar sein kann, unterliegt keinem Zweifel, aber vorläufig sind wir nicht imstande, dies durch eine sichere Methode zu bestimmen, um so mehr, als wir bis jetzt nicht wissen, welches Labyrinth und in welcher Richtung den Nystagmus hervorruft, das gereizte oder das andere. Was den Vergleich mit der Untersuchungsmethode mit Hilfe der Stimmgabel betrifft, so ist diese bereits 30 Jahre alt, während jene auf Nystagmus noch ganz jung ist, und übrigens kann man auch auf die Knochenleitung nicht viel Gewicht legen. Was nun die anderen Untersuchungsmethoden betrifft, so werden bei der Drehung beide Labyrinthe gleichzeitig gereizt, und welches von ihnen den Nystagmus hervorruft, ist nur hypothetisch. Vielleicht wäre die Drehmethode besser, wenn dabei ein Labyrinth ausgeschlossen werden könnte.

Aus den wissenschaftlichen Sitzungen der Anstaltsärzte in Kulparkow.

Mikulski demonstriert eine seltene Anomalie der Ohrmuschel mit **vollständigem Mangel der Öffnung des äußeren Gehörganges und Deformation des Knorpels.**

Der Pat. befindet sich im Zustande des katatonischen Stupors, weshalb eine genaue Aufnahme des Hörvermögens unmöglich ist. Mikulski möchte in einem solchen Falle zur Untersuchung des Gehörs psychologische Apparate mit Berücksichtigung äußerer Reize anwenden.

Digitized by Google
Original from UNIVERSITY OF CALIFORNIA
Generated on 2019-10-24 14:25 GMT / http://hdl.handle.net/2027/uc1.b3252763
Public Domain in the United States, Google-digitized / http://www.hathitrust.org/access_use#pd-us-google

Aus den Sitzungen der Krakauer ärztlichen Gesellschaft.

Lewkowicz stellt ein Kind im Alter von 14 Monaten mit der Diagnose **Meningitis cerebrospinalis serosa** vor.

Vor einem Monat Influenza, daran schlossen sich Pneumonie und Erscheinungen meningealer Reizung an. Seit 2 Wochen täglich durch 1 Stunde hohes Fieber bis 40° und Schreien. Anfangs Greifen an die Ohren und Schmerzhaftigkeit derselben bei Berührung. Die Untersuchung ergab nur Trübung beider Trommelfelle. Seit 10 Tagen haben die Ohrschmerzen aufgehört und das Kind greift nur an den Kopf. Nackensteifigkeit wechselnd, kein Kernig, Fontanellen eher eingesunken. Die Cerebrospinalflüssigkeit zeigt entzündliche Veränderungen, eine bedeutende Vermehrung der weißen Blutkörperchen mit Überwiegen der Lymphocyten. Tuberkulöse Entzündung kann auf Grund des ganzen Verlaufes und der negativen Tuberkulinproben ausgeschlossen werden. Es handelt sich also um eine seröse Entzündung in Verbindung mit Influenza und doppelseitiger Ohrentzündung. Die späteren Untersuchungen der Cerebrospinalflüssigkeit ergaben cytologisch eine allmähliche Verschärfung des Prozesses, Übergang desselben in eitrige Entzündung, so daß der Prozentgehalt der Eiterkörperchen schließlich auf 70 stieg. Febris intermittens bestand weiter. Die letzten 3 Tage jedoch verliefen fieberlos und die Untersuchung zeigte wieder eine Abnahme der Eiterkörperchen, bedeutendes Überwiegen der Lymphocyten und Rückkehr zum ursprünglichen Charakter der serösen Entzündung. Bakteriologisch wurde nur in der Akme der Krankheit in den Kulturen ein gramnegativer, den Meningokokken ähnlicher Coccus erhalten, der unter dem Einfluß von Antimeningokokkenserum Agglutination zeigte.

Rogalski stellt einen Fall mit **Hirntumor in der Brückengegend** vor.

Die Krankheit des 45jährigen Pat. begann vor einem Jahr mit Depression, Schlaflosigkeit und Kopfschmerzen. Nach 4 Monaten traten hinzu: Schwindelerscheinungen, Doppeltsehen, Schiefheit des Gesichtes, Eingeschlafensein und stärkere Empfindlichkeit der linken Körperhälfte. Die Untersuchung ergab: Facialislähmung mit teilweiser Entartungsreaktion und Abducenslähmung rechts, doppelseitige, in Atrophie übergehende Neuritis optica, hochgradige, doppelseitige Schwerhörigkeit (Perforatio sicca rechts, Otit. med. supp. chron. links), in den oberen Extremitäten lebhafte Reflexe, der linke Arm weniger beweglich, an den unteren Extremitäten lebhafte Sehnenreflexe, Fußsohlenreflex wechselnd. Beim Stehen auf einem Fuß und bei Wendungen stärkeres Schwanken nach links. Sensibilität gesteigert links. Wassermann unsicher. Die Ursache dieser gekreuzten Lähmung erblickt Rogalski mit Wahrscheinlichkeit in einem Krankheitsherd in der Brücke, welcher die Kerne oder die Wurzeln des rechten VI. und VII. Hirnnerven und die Pyramidenstränge vor ihrer Kreuzung einnimmt und wahrscheinlich auch die sensiblen Bahnen berührt. Die gleichzeitig bestehende Lungentuberkulose spricht für ein Tuberkel. Es könnte sich aber auch um ein Gliom handeln oder um tertiäre Syphilis, zumal Pat. im 19. Lebensjahr Ulcus durum durchgemacht hat.

Aus den Sitzungen des Kongresses polnischer Neurologen, Psychiater und Psychologen in Krakau.

Neuere Methoden zur Untersuchung des Vestibularapparates.

Berlstein (Lemberg) bespricht die Anatomie und die Physiologie des Labyrinths, die verschiedenen Untersuchungsmethoden, die Theorie über die

Digitized by Google
Original from UNIVERSITY OF CALIFORNIA
Generated on 2019-10-24 14:25 GMT / http://hdl.handle.net/2027/uc1.b3252763
Public Domain in the United States, Google-digitized / http://www.hathitrust.org/access_use#pd-us-google

Richtung und die Ebene des Nystagmus bei den verschiedenen Reizen und die Theorie und die charakteristischen Merkmale des spontanen Nystagmus bei verschiedenen Erkrankungen des Vestibularapparates labyrinthärer und zentraler Herkunft.

Rothfeld (Lemberg) spricht über die neueren Errungenschaften auf dem Gebiete der Untersuchung der Vestibularapparate und ihre Bedeutung für die Diagnose von Nervenkrankheiten.

Reich (Wien) stellt die Resultate seiner und Rothfelds Untersuchungen, betreffend den Einfluß der Großhirnhemisphären, des Kleinhirns und der Medulla auf die vom Vestibularapparat ausgelösten Reaktionsbewegungen dar. Die Untersuchungen haben einen unzweifelhaften Einfluß des Cerebellum und des verlängerten Markes auf die erwähnten Reaktionen nachgewiesen.

Jarkowski (Paris) hebt in seinem mit Demonstrationen an Tauben und Kaninchen verbundenen Vortrag in seinem und in Babinskis Namen die Bedeutung der galvanischen Prüfung für die Diagnose von Vestibularprozessen hervor. Diese Prüfung wurde in der letzten Zeit bei uns deshalb vernachlässigt, weil die Untersuchungsmethoden Báránys eine große Berühmtheit erlangt haben. Sie ist jedoch einfacher als die Bárányesche Methode, unfehlbar und sollte daher immer angewendet werden.

Zylberlast (Warschau) stellt die Resultate klinischer Untersuchungen dar, welche zu dem Zwecke ausgeführt worden sind, um zu erforschen, ob die kalorische Reaktion sich bei gewissen Nervenkrankheiten ändert. Es ergab sich, daß bei multipler Sklerose die Erregbarkeit des Vestibularnerven gesteigert ist, während bei Hirndruckprozessen, bei Enkephalitis, Hemiplegie und bei falschen Neubildungen diese Erregbarkeit auf Seite des Krankheitsherdes herabgesetzt ist.

Diskussion.

Chlapowski macht auf die Reaktionsbewegungen aufmerksam, welche entstehen, wenn ein in starker Umdrehung begriffenes Rad in der Hand gehalten wird.

Bochenek meint, daß die Meinungsunterschiede über die Wirkung des Vestibularapparates und über das Verhältnis desselben zum Kleinhirn auf unzureichender Kenntnis des Verhältnisses des Deiterskernes zum Kleinhirn und der Kleinhirnrinde zu den Kleinhirnkernen beruhen.

Berlstein kritisiert die galvanische Probe Babinskis und behauptet, daß diese Reaktion auch nach vollständiger Zerstörung des Vestibularapparates positiv ausfällt, wenn die kalorische und die Drehreaktion bereits negativ sind. Es ist daher zweifelhaft, ob die galvanische Reaktion eine Bedeutung für die Diagnose von Erkrankungen des peripheren Vorhofsapparates haben kann.

Weitere Zweifel über die galvanische Probe wurden erhoben von Rosenthal und Rothfeld, während Jarkowski die gemachten Vorwürfe widerlegte. Spira (Krakau).

Digitized by Google
Original from UNIVERSITY OF CALIFORNIA
Generated on 2019-10-24 14:25 GMT / http://hdl.handle.net/2027/uc1.b3252763
Public Domain in the United States, Google-digitized / http://www.hathitrust.org/access_use#pd-us-google

Französischer Kongreß für Oto-Rhino-Laryngologie.

Jahressitzung in Paris vom 11. bis 15. Mai 1914.

Weismann (Präsident) begrüßt die Anwesenden, unter welchen zahlreiche fremde Gäste (DDr. Mc Kenzie, Broeckaert, Hennebert, Delsaux, Tretrop etc.) sich befinden, verliest die Nekrologe der Mitglieder Guichard, Duchenne, Viollet, Gellé fils, Marc André.

Brindel (Bordeaux): **Über einige Fälle von hysterischer Taubheit bei Mädchen.**

Nach genauer funktioneller Prüfung von 3 Mädchen von 15—16 Jahren, die an hysterischer Taubheit litten, kam Brindel zu folgenden Schlußfolgerungen: 1. Stimmgabelprüfungen geben die Zeichen einer echten labyrinthären Taubheit wieder. 2. Die Untersuchung des kalorischen und rotatorischen Nystagmus gibt widersprechende Resultate bei derselben Patientin bei verschiedenen Untersuchungen. 3. Die statischen Störungen gleichen vollständig denen bei organischer Labyrinthitis. 4. Die elektrische Prüfung gibt widersprechende Resultate. 5. Weder die Resistenz gegen den galvanischen Schwindel, noch die Neigung nach einem, welchem immer, Pol, sind sichere Zeichen eines organischen Labyrinthleidens, weil die Hysterie ganz analoge Phänomene hervorrufen kann. Sobald das Ohr wieder gesund wird, tritt auch wieder der galvanische Schwindel auf. Das sicherste ist die klinische Beobachtung des Verlaufes der Taubheit. Hierzu erzählt Brindel, daß er in einem Falle, einen Soldaten betreffend, eine Taubheit, die nach Masern aufgetreten ist, noch nach einem Jahr unverändert bestehen sah. Brindel, der den Fall zu begutachten hatte, schloß auf labyrinthäre Taubheit und Dienstentlassung. Ein Jahr später stellte sich der Patient, vollständig auf beiden Ohren hörend, Brindel wieder vor.

Diskussion: Jacques hat nach einem Arbeitsunfall alle Zeichen einer labyrinthären Taubheit bei einem Patienten konstatiert, bei dem sich aber die Simulation nachweisen ließ.

D. Mc Kenzie ist mit Brindel nicht einverstanden. In allen von ihm untersuchten Fällen von hysterischer Taubheit zeigte das Labyrinth normale Verhältnisse. Übrigens heilten alle seine Patienten rasch aus, was ein sicheres Zeichen der hysterischen Natur der Taubheit ist.

Coussien (Brive): **Ausstoßung eines Spulwurmes von 15 *cm* Länge aus dem Ohr.**

Das Trommelfell heilte spurlos zu. Die Extraktion wurde mit der Pinzette erledigt.

Mossé (Perpignan): **Otitis externa infolge von Ohrwurm.**

Es bestand eine ganz außerordentliche Otitis externa, die jede nähere Diagnose unmöglich machte. Nach Instillation von Carbolglycerin schwand im Laufe von 5 Tagen die Otitis vollständig. Bei der Nachuntersuchung konnte Mossé eigentlich nur zufällig den toten Ohrwurm im sonst vollständig normal gewordenen Gehörgang finden.

Diskussion: Bar hält die starke Otitis externa bedingt durch die Sekretion, die die Myriapoden an ihren Füßen absondern und die die Epidermis reizen.

Laval (Toulouse): **Über spontane Besserungen des Gehörs bei der Labyrinthtaubheit.**

Bevor die Labyrinthtaubheit definitiv einsetzt, gibt es eine Phase des von Escat sogenannten „präläsionellen Labyrinthismus". In dieser Phase kann

Digitized by Google
Original from UNIVERSITY OF CALIFORNIA
Generated on 2019-10-24 14:25 GMT / http://hdl.handle.net/2027/uc1.b3252763
Public Domain in the United States, Google-digitized / http://www.hathitrust.org/access_use#pd-us-google

eine zielbewußte Therapie wirkungsvoll einsetzen. Es ist daher die Diagnose einer Labyrinthschwerhörigkeit nicht immer gleichbedeutend mit unheilbarer Schwerhörigkeit.

Jacod (Lyon): **Über die Sarkome der knorpeligen Tube.**

Die Sarkome, die ihren Ausgang von dem knorpeligen Teil der Ohrtrompete nehmen, müssen von den übrigen Sarkomen des Rachendaches unterschieden werden. Diese Tumoren beginnen mit Zeichen von Tubenverschluß, einseitigem Kopfschmerz und Fremdkörpergefühl im Rachen. Hingegen ist der Nasenverschluß ein Spätsymptom und bleibt einseitig. Bei der hinteren Rhinoskopie sind diese Tumoren eigentlich gut zu erkennen, da sie sich bald durch eine starke Schwellung des Tubenwulstes manifestieren. Die ganze Entwicklung ist sehr rasch, die Prognose schlecht. Eine Abtragung ist nach temporärer Resektion des Oberkiefers nicht vollständig möglich, da diese Tumoren rasch mit der Schädelbasis Verbindungen eingehen und die knöcherne Tubenwand zeitig infiltrieren.

Hennebert und Buys (Brüssel): **Die galvanische Destabilisation.**

An Stelle des galvanischen Nystagmus, der immerhin Stromstärken von 10—25 MA. verlangt, schlagen die Autoren vor, die galvanische Destabilisation zu prüfen. Läßt man beim normalen Menschen einen Strom von 1—2 MA. derart durchgehen, daß der eine Pol am Ohr liegt (Tragus, Warzenfortsatz), der andere indifferent am Körper angebracht wird, so erfolgt ein Schwanken des Individuums einige Zeit, nachdem der Strom geschlossen ist. Dieses Schwanken wird deutlicher gemacht, wenn man den Patienten in eine etwas mehr labile Stellung bringt, z. B. Hüpfen, während der Strom geht, oder einen Fuß vor den andern legen, Zehenstellung usf. Die Autoren nennen dieses Phänomen die „galvanische Destabilisation". Das Schwanken ist absolut unwillkürlich und vom Individuum unabhängig. Die Autoren haben dieses Phänomen an Patienten geprüft, bei denen identische, einseitige Labyrinthzerstörungen vorlagen. Die Destabilisation war prompt auslösbar in einigen Fällen und versagte in anderen. Die Autoren fragen sich, ob man auf diese Weise nicht eine differentielle Diagnose machen kann zwischen Zerstörung der peripheren Nerven oder auch Läsion des zentralen Anteiles. Weitere Untersuchungen sind namentlich am Krankenmaterial im Zuge. An einigen wohlgelungenen Films wird das Phänomen demonstriert.

Weismann (Paris), Berichterstatter: **Über die Nachbehandlung nach den Warzenfortsatzoperationen.**

Der Bericht ist äußerst kurz ausgefallen, namentlich dadurch, daß auf die Wiedergabe von Krankengeschichten (weil sie angeblich nicht gelesen werden, Diskussionsbemerkung von Lubet-Barbon) verzichtet worden ist. Es wird zunächst die Antrotomie berücksichtigt. Es sind heute drei Methoden der Wundbehandlung nach Antrotomie in Gebrauch: die klassische Tamponbehandlung, die partielle Naht mit Drainage aus dem unteren Wundwinkel und die primäre totale Naht. Man geht nicht fehl, wenn man annimmt, daß die Tamponbehandlung die am meisten geübte ist und die totale Naht am seltensten gemacht wird. Wenn man vorurteilslos an die Beobachtung der Fälle geht, so gewinnt man bald die Überzeugung, daß die sofortige primäre Naht in der weitaus größten Anzahl der Fälle die einzig rationelle Wundversorgung darstellt, das Minimum an Nachbehandlung erfordert und in kosmetischer und funktioneller Beziehung die besten Resultate liefert. Wo unter der sofortigen

Digitized by Google
Original from UNIVERSITY OF CALIFORNIA
Generated on 2019-10-24 14:25 GMT / http://hdl.handle.net/2027/uc1.b3252763
Public Domain in the United States, Google-digitized / http://www.hathitrust.org/access_use#pd-us-google

Naht nicht anstandslos Heilung eintritt, ist nicht die Naht schuld, sondern die mangelhafte Operation. Es ist aber dann noch immer leicht, die Nähte aufzumachen und zu drainieren. Weismann geht an der Klinik seines Lehrers Lubet-Barbon seit 2 Jahren so vor. Er hat während dieser Zeit 20 Patienten so behandelt und nur in 3 Fällen die Naht lösen müssen. Alle Fälle sind im Laufe von wenigen Tagen bis 3 Wochen geheilt. Es befanden sich unter diesen Fällen solche, wo die Otitis erst am fünften Krankheitstage war, und solche, wo die Krankheit schon über ein Jahr dauerte und Sinus und Dura freigelegt werden mußten.

Kontraindiziert ist die primäre Naht nach Antrotomie dann, wenn man endocranielle Komplikationen befürchtet und die Antrotomie nur der erste Schritt möglicherweise zu einer Reihe von Operationen ist. Ebenso wird nicht genäht, wenn die Haut mazeriert oder infiltriert ist. Für alle anderen Fälle rät der Berichterstatter, die totale primäre Naht zu versuchen, durch die Patient absolut nicht gefährdet wird.

Was die Totalaufmeißelung anlangt, so schließt wohl die größte Mehrzahl der Operateure die hintere Operationswunde primär. Die Unterschiede ergeben sich nur in der Behandlung vom Gehörgang aus: einige bleiben der klassischen Methode treu und tamponieren sehr genau und sehr lange, andere tamponieren nur anfangs sehr genau und sehr oft, machen die Tamponade immer laxer, und endlich gibt es einige seltene Operateure, die gar nicht tamponieren. Zu diesen letzteren gehört der Berichterstatter, und diese vollständig tamponlose Nachbehandlung schlägt er als allgemeine Behandlung nach der Totalaufmeißelung vor.

Es ist nicht nötig, auf die Vorteile der tamponlosen Nachbehandlung einzugehen. Wenn man nicht tamponiert, so kommt es nicht zu Granulationsbildung, nicht zu Recessusbildung, in welcher der Eiter sich staut, es bilden sich keine Stränge, keine Diaphragmen: kurz, es tritt ideale Ausheilung ein. Was den großen Einwurf anlangt, daß nach tamponloser Behandlung das Gehör sicher verloren geht, so fällt er damit, daß bei einigermaßen erhaltenem Gehör heute niemand mehr eine Radikaloperation zur Eiterung vornimmt und nur die konservativeren Methoden benutzt werden. Bei den konservativen Methoden ist aber von einem genauen Tamponieren in der Pauke keine Rede.

Was die Technik anlangt, so wird, sobald die Radikaloperation beendet ist, einfach ein trockener Verband angelegt, ohne jeden Tampon, ohne jeden Drain. Nach 5—6 Tagen wird der Verband erneuert, wobei man bei übelriechender Sekretion eine Spülung mit Wasserstoffsuperoxyd vornimmt. Nach 8 Tagen werden die Nähte entfernt und wird kein Kopfverband mehr gemacht. Es wird jetzt nur noch vom Gehörgang mit Jodwasser gespült, getrocknet und Bor eingestäubt. Eine allgemeine Regel läßt sich jedoch nicht geben, da man von Fall zu Fall die Behandlung der Otorrhöe ändern muß. Ist gut operiert worden, so ist nach 3—4 Wochen Heilung eingetreten. Bei dieser tamponlosen Nachbehandlung verliert auch die Frage der Lappenbildung ihre Wichtigkeit. Weismann hat 5 Fälle tamponlos nachbehandelt. In zweien der Fälle hat er einen einfachen Schnitt durch den Gehörgangsschlauch gemacht, in 2 Fällen den ganzen Gehörgangsschlauch ausgeschnitten und endlich in einem fünften Falle denselben überhaupt nicht angerührt. Die Resultate waren in allen 5 Fällen gleich gute.

Generated on 2019-10-24 14:25 GMT / http://hdl.handle.net/2027/uc1.b3252763
Public Domain in the United States, Google-digitized / http://www.hathitrust.org/access_use#pd-us-google
Digitized by Google
Original from UNIVERSITY OF CALIFORNIA

Diskussion.

Moure ist entschieden dafür, daß man das Antrum nach der Antrotomie gut drainiert. Er näht deshalb primär, nur läßt er einen Drain, der bis ins Antrum geht und beim unteren Wundwinkel austritt. Dieser Drain wird immer kürzer gemacht, bis er endlich fortgelassen wird. Es kommt aber auch vieles auf den betreffenden Fall an, und so generalisieren, wie es der Berichterstatter tut, kann man auch nicht. Eröffnet man den Warzenfortsatz nach Influenza, Masern, Scharlach, so kann man ganz gut primär schließen. Meistens heilt es glatt, doch hat Moure nie vollkommen geschlossen. Anders aber ist es, wenn man aus zwingenden Indikationen bei nicht ganz abgelaufenem Prozeß öffnen und viele miliare Herde zurücklassen muß. Hier total zu schließen, setzt sicherlich der Gefahr aus, nachträglich doch die Nuclea sprengen zu müssen. Gar nicht begreifen kann er den Berichterstatter, wenn er nach der Totalaufmeißelung jede Tamponbehandlung aufzugeben heißt. Wie sollen zunächst die Lappen anheilen? Wenn auch alles gut abheilt, so geht jedenfalls bei einer solchen nicht kontrollierten Behandlung das Gehör verloren. Moure war wohl der erste, der auch Totalaufmeißelung hinten geschlossen hat, aber so radikal zu sein und die Tamponbehandlung ganz aufzugeben, dazu kann er sich nicht entschließen. Moure läßt den ersten Verband 8 bis 10 Tage liegen, manchmal sogar 12 Tage. Hierauf, bei den nächsten Verbänden. braucht man ja nicht so stark zu tamponieren, wie man es noch vielfach tut. Auch kann man bequem den Verband bloß jeden zweiten bis dritten Tag machen. Auf diese Weise heilt es meist ohne Granulationen. Schießen diese auf, was jedesmal störend ist, so müssen dieselben mit Chlorzink geätzt werden. Moure hat über 1500 Totalaufmeißelungen gemacht. In den meisten Fällen wurde Epidermisation in 3—5 Wochen erzielt, manchmal allerdings dauert es auch länger.

Mahn ist in der letzten Zeit ein Anhänger der Ideen Weismanns geworden. Auch er ist überzeugt, daß die Knochenwunden desto besser heilen, je weniger man sie berührt. Primäre Naht nach Antrotomie bedeutet rasche Heilung, ausgezeichnetes kosmetisches Resultat, Zeit- und Müheersparnis für Arzt und Patienten. Aber wenn er im Prinzip so die Ideen von Weismann annimmt, so ist es doch nicht ausgemacht, daß Mahn in allen Fällen die primäre Naht anwenden wird. Dazu ist eine noch fehlende Indikationsstellung nötig.

Luc kann sich vorläufig noch nicht zu den kühnen Ideen von Weismann bekennen. Er muß sich noch langsam an diesen Umsturz gewöhnen. Jedenfalls kann er sich nicht darauf einlassen, die Radikaloperierten ohne Tampon zu behandeln. Es ist aber möglich, daß die Zukunft mit den Tampons aufräumen wird, vorläufig kann sich sein Gehirn nicht an diese „Anarchie“ gewöhnen.

Caboche verwendet nach der Totalaufmeißelung nur Borsäurepulver nach Vorschlag von Eeman. Wohl sieht man Granulationen und Faltenbildung im Verlaufe der Behandlung, doch darf man gegen diese nicht losziehen und sich durch dieselben nicht beunruhigen lassen, sie verschwinden später von selber. Man muß nur zu warten verstehen, manchmal bis zu 3 Wochen. Was die Lappen anlangt, so braucht man keine zu machen, die beste Plastik ist, wenn man keine macht.

Digitized by Google
Original from UNIVERSITY OF CALIFORNIA
Generated on 2019-10-24 14:25 GMT / http://hdl.handle.net/2027/uc1.b3252763
Public Domain in the United States, Google-digitized / http://www.hathitrust.org/access_use#pd-us-google

Bonain hat früher in 6 Fällen primär nach Mastoiditis vernäht und gute Resultate erhalten. Dann hat er die primäre Naht eigentlich ohne jede Ursache wieder aufgegeben. In letzter Zeit hat er wieder primär vernäht und in 12 Fällen hintereinander gute Resultate erzielt. Nur hat er noch die Gewohnheit, einen Drain für 24 Stunden einzulegen, was er übrigens auch aufgeben wird. Er erzielt Heilung in 12—81 Tagen. Nach Totalaufmeißelung pinselt Bonain mit Höllensteinlösung (1:20) die Wunde und glaubt, auf diese Weise Granulationsbildung zu verhindern. Die äußere Haut des Gehörganges pinselt Bonain mit 10%iger Höllensteinlösung, die auch von der kindlichen Haut gut vertragen wird.

Brindel teilt in keiner Beziehung die Ideen des Berichterstatters. Auf den Drain möchte er nach Antrotomie nicht verzichten, wenigstens nicht in jedem Falle, und das ist von Moure soeben hervorgehoben worden. Was die tamponlose Nachbehandlung nach Totalaufmeißelung anlangt, so bringt der Berichterstatter eine eigene Statistik von bloß 5 Fällen, was viel zu gering ist, um ihn von einer Methode abzubringen, die sich schon in fast 500 Fällen bewährt hat und Epidermisation in 3—5 Wochen zu erzielen gestattet hat.

Lubet-Barbon verteidigt vollinhaltlich die Theorien seines Schülers Weismann und glaubt, daß, was heute noch paradox ist, morgen Wahrheit sein wird. Er rät allen, die nicht überzeugt sind, einen Versuch an. Was riskiert der Patient? Gar nichts! Schlimmstenfalls macht man die Nähte wieder auf, und er ist dort, wo er wäre, wenn nicht genäht worden wäre. Allerdings hat der Chirurg etwas Sorge gehabt! Aber diese war überflüssig. Jedenfalls kann das chirurgische Gewissen ruhig sein, der Patient läuft durch die primäre totale Naht keine besondere Gefahr.

Weismann bedauert, nicht mehr wie 5 Fälle bieten zu können, aber diese 5 Fälle waren so verschieden untereinander, daß sie ihm als Fälle von verschiedenem Typus gelten. Bei allen war der Gang derselbe, die Heilung eine rasche. Was die Lappen anlangt, so braucht man für diese keine Tampons, die heilen an, wenn sie genäht werden. Was die primäre Naht nach Antrotomie anlangt, so kann er nur wieder raten: Versuchen.

Mahn (Paris): **Was geschieht mit den Totalaufgemeißelten?**

Mahn veröffentlicht eine Statistik von 100 Patienten, die im Verlaufe von 16 Jahren von ihm total aufgemeißelt worden sind. Es sind von diesen 100 Patienten 97 geheilt worden, und zwar 88 definitiv und 9 mit starkem Rezidiv, das nach neuerlicher Operation dann definitiv ausgeheilt ist. 6 Patienten sind seither nach Ausheilung des Ohres an anderen Krankheiten gestorben. Von den nicht geheilten ist ein Todesfall zu verzeichnen. Zum Schluß gibt er einige Ratschläge, die Technik der Operation betreffend, die sich im großen und ganzen mit den klassischen Lehren decken. Mahn erwähnt besonders, daß es auch möglich ist, in bestimmten Fällen ohne Tampon die Nachbehandlung zu leiten.

Mouret (Montpellier): **Über eine spezielle Form der Mastoiditis: Die Mastoiditis jugodigastrica.**

Diese Mastoiditis muß von der Bezoldschen Mastoiditis unterschieden werden. Die Bezoldsche Mastoiditis betrifft nur die Zellen der Warzenfortsatzspitze und öffnet sich nach innen vom Musculus digastricus. Die Mastoiditis jugodigastrica hingegen hat mit der Spitze des Warzenfortsatzes nichts zu tun, sie betrifft eine Eiterung der unteren Fläche des Warzenfortsatzes

Digitized by Google
Original from UNIVERSITY OF CALIFORNIA
Generated on 2019-10-24 14:25 GMT / http://hdl.handle.net/2027/uc1.b3252763
Public Domain in the United States, Google-digitized / http://www.hathitrust.org/access_use#pd-us-google

zwischen dem Digastrium und dem Processus jugularis des Hinterhauptknochens, daher der Name. Sie geht von den subtympanalen und perifacialen Zellen des Felsenbeines aus. Während bei der Bezoldschen Mastoiditis es zeitlich zu einem Halsabsceß kommt, fehlt dieser Absceß bei der Mouretschen Mastoiditis. Es kommt hier hauptsächlich zu einer Entzündung des Periosts mit später Vereiterung, weil es sich gewöhnlich um einen nicht pneumatischen Knochen handelt. Die Gefahren, die diese Mastoiditis mit sich führt, rühren von der Nachbarschaft her, dem Sinus, Bulbus und dem Gehirn. Im Anschluß daran teilt Mouret die Beobachtung eines Falles mit, an dem er diese Mastoiditis zuerst auf der einen und einige Wochen später auf der anderen Seite zu operieren Gelegenheit hatte. Das hervorstechende Symptom war eine Schmerzhaftigkeit im Ohr und eine merkwürdige Versteifung der Kopfhaltung.

Diskussion.

Luc erinnert sich, einen ähnlichen Fall behandelt zu haben. Der Patient starb, offenbar weil die Erkrankung nicht ganz aufgedeckt worden ist. Ist ein Bezold gut operiert worden, dann kann man die Prognose günstig stellen. Bei diesen Fällen, von denen die Rede ist, muß die Prognose ernst gestellt werden, namentlich auch wegen der Nachbarschaft des Facialis bei seinem Austritt.

Lafitte Dupont hat in letzter Zeit einen ähnlichen Fall von Mastoiditis gesehen, der ebenfalls zweiseitig war.

Denis und Vacher (Orléans): **Beitrag zum Studium der Bulbusthrombose.**

Die Autoren besprechen zunächst die Diagnose nach der klinischen, serologischen, bakteriologischen Seite, wobei sie die bekannten Tatsachen resümieren. Therapeutisch schlagen die Autoren unter allen Umständen die Ligatur der Jugularis interna vor. Kann man den Bulbus nicht leicht eröffnen, so raten die Autoren zur Ausspülung desselben durch die Vena jugularis und den Sinus. Nur wenn die pyämischen Erscheinungen nicht nachlassen, muß man sich bis zum Bulbus auf dem Wege von Lombard (atlanto-occipitaler Weg) durcharbeiten. Empfehlenswert ist es, einen Abcès de fixation anzulegen (d. h. einen aseptischen Absceß irgendwo an einer Körperstelle durch Terpentininjektion zum Beispiel anlegen. Ref.).

Broeckaert: **Der supraauriculäre Weg zur Operation der mit Erkrankung des Abducens und Trigeminus kombinierten Otitis.**

Eine solche Komplikation im Verlaufe einer Otitis (Symptom von Gradenigo) ist Ausdruck einer Entzündung der Pyramidenspitze, und zwar entweder als eine lokalisierte Meningitis oder lokalisierte Entzündung der Zellen der Pyramidenspitze. Broeckaert schlägt vor, in solchen Fällen gleich zu operieren, und zwar die Totalaufmeißelung zu machen, um dann bis zur Pyramidenspitze vorzudringen. Hierzu schlägt Broeckaert den Operationsmodus vor, den er für die Neurotomia retrogasseriensis angegeben hat und der sich bisher schon in einer großen Anzahl von Fällen bewährt hat.

Lannois und Gignoux (Lyon): **Otogene Meningitis mit foudroyantem Verlauf.**

Digitized by Google
Original from UNIVERSITY OF CALIFORNIA
Generated on 2019-10-24 14:25 GMT / http://hdl.handle.net/2027/uc1.b3252763
Public Domain in the United States, Google-digitized / http://www.hathitrust.org/access_use#pd-us-google

Die Meningitis verlief in der Tat so foudroyant, daß es kaum möglich war, eine Lumbalpunktion zu machen. Otitis, Mastoiditis und Meningitis spielten im Laufe von 2 Tagen ab. Es konnte daher auch die Differentialdiagnose mit epidemischer Cerebrospinalmeningitis nicht gemacht werden.

Lannois und Jacod (Lyon): **Otogene Meningitis mit langsamem Verlauf.**

Gegenfall zum vorhergehenden. Die Meningitis wurde klinisch vermutet, jedoch verliefen zahlreiche Lumbalpunktionen ohne Austritt von Flüssigkeit. Die Sektion zeigte, daß es sich um eine rahmige Eiterung handelte, die den ganzen Hirnrückenmarkskanal ausfüllte. Die Eiterung ging von einem kleinen Sequester des Tegmen antri aus. Die Autoren zitieren Brieger, der solche Fälle als remittierende Formen der Meningitis beschreibt.

Jacques (Nancy): **Reitrag zur otogenen Meningitis.**

Der Autor bringt die Geschichte von 2 Patienten, die an sicherer Meningitis litten und bei denen Heilung eintrat, in dem einen Falle nach spontanem Durchbruch des Eiters in die Höhle der Totalaufmeißelung, in dem anderen nach wiederholten Lumbalpunktionen. Ein breites Freilegen der Mittelohrräume mit ausgiebigen Lumbalpunktionen erscheint Jacques heute noch das beste Mittel gegen die otogene Meningitis, während die Freilegung wie Drainage der Meningen schon problematisch in der Wirkung erscheint.

de Parrel (Paris): **Über den Einfluß der Technik und der anderen Hilfsmittel bei der Bewertung der Resultate der Anakousie.**

Die Anwendung der elektrophonoiden Methode (nach Zünd-Bourguet, Ref.) zur Wiedererziehung des Gehörs (Anakousie nach Zünd-Bourguet, Ref.) verlangt vom Arzt besondere Qualitäten, die de Parrel aufzählt. Unter den Hilfsmitteln empfiehlt de Parrel die Hörübungen. Dazu kommt die Vibrationsmassage, die gymnastische Methode nach Fernet, die oto-pharyngeale Hygiene. Endlich muß der Gesamtzustand der Tauben berücksichtigt und eventuell behandelt werden (lacto-vegetarianische Kost, Diuretica). Es wäre das beste, ein eigenes Sanatorium für Taube zu gründen, wo alle Bedingungen vereint wären.

In einem zweiten Vortrage beschäftigt sich der Autor mit den verschiedenen Formen der Schwerhörigkeit und den Indikationen ihrer Behandlung mittelst der elektrophonierenden Methode. Die Parakusis Willisi scheint ihm eine ausgezeichnete Prognose für das Gelingen der Behandlung abzugeben. Die Methode gibt gute Resultate bei der Kongestion des Labyrinths und in der Otorrhöe. Im allgemeinen hat die anatomische Läsion bei der Indikationsstellung der Anwendung der elektrophonoiden Methode keine Bedeutung. Endlich erwähnt er die ganz besonders guten Resultate, die man bei der Otosklerose der jungen Individuen erzielt.

Egger (Paris): **Über die Wiedererziehung des Gehörs.**

Der Autor hat mit dem Apparat von Zünd-Bourguet bei 22 Fällen gute Resultate bei 21 Patienten erzielt, während in einem Falle das Resultat absolut negativ war. In den meisten Fällen wurde das Gehör mindestens um das Dreifache verbessert, manchmal aber wurden noch bessere Resultate erzielt.

Zum Schlusse wurden verschiedene Instrumente demonstriert:

Depierris (Cauterets) zeigt einen Zerstäuber, der Dämpfe in die Tube und in das Mittelohr einzuführen ermöglicht;

Generated on 2019-10-24 14:25 GMT / http://hdl.handle.net/2027/uc1.b3252763
Public Domain in the United States, Google-digitized / http://www.hathitrust.org/access_use#pd-us-google
Digitized by Google
Original from UNIVERSITY OF CALIFORNIA

Lafite-Dupont demonstriert eine eigene Fräse, die mit einem Schützer versehen ist und hauptsächlich zur Totalaufmeißelung der Mittelohrräume bestimmt ist;

Guisez zeigt einen Operationstisch für die oto-rhino-laryngologische Spezialität, der gleichzeitig sich für broncho-ösophagoskopische Zwecke eignet.

Lautmann.

Bücherbesprechungen.

Die Syphilis der Unschuldigen. Vortrag von Prof. Dr. P. Z. Gerber, Königsberg i. Pr. Verlag von Kurt Kabitzsch, Würzburg 1914. 19 Seiten.

Gerber, dem unsere Fachliteratur manche interessante Arbeit über Lues verdankt, hat im Zweigverein zur Bekämpfung der Geschlechtskrankheiten Ostpreußens den vorliegenden Vortrag gehalten. Mit Recht hat der Zweigverein einen Laryngologen mit der Abhandlung dieses Gegenstandes betraut, denn: „fast die Hälfte aller extragenitalen Infektionen, fast die Hälfte aller Fälle von Syphilis der Unschuldigen entstehen durch Infektion von der Mundrachenhöhle aus". Für eine Zuhörerschaft von Nichtärzten berechnet, bringt Gerber eine gute Übersichtlichkeit über die große Menge von Übertragungsmöglichkeiten der Syphilis und erläutert diese durch lehrreiche Beispiele.

Mit temperamentvollen Worten und mit einer Begeisterung, die nur ein ideales Ziel zu inspirieren vermag, wendet sich Gerber gegen jene falsche Scheu, die noch heute die meisten Gesellschaftskreise vor dem Worte „Syphilis" befangen hält.

Offen und eindringlich müssen vor allem die Eltern mit ihren herangewachsenen Kindern darüber verhandeln. Sie müssen ihnen sagen, daß die Syphilis mehr als eine Krankheit ist — ein Schicksal.

Wohl ist die Krankheit eine Meduse, aber nicht eine, der man mit abgewandtem Gesichte das Haupt abschlagen kann!

Gerbers Vortrag trägt viel zur Aufklärung bei. Vor allem wird jeder, der dieses kleine Büchlein gelesen, einsehen, daß das notwendige Korrelat zum Titel des Vortrages „Eine Syphilis der Schuldigen" ein Begriff ist, der eines aufgeklärten Menschen unwürdig ist.

Oscar Beck (Wien).

Referate.

I. Allgemeines.

Über das Phenoval. Von P. Bergell (Berlin). (M. Kl. 1914. Nr. 4. S. 147.)

Unter dem Namen Phenoval wird das alpha-Brom-isovaleryl-paraphenetidin in die Therapie eingeführt. Es zeigt in seinem Aufbau einmal Verwandtschaft mit dem Phenacetin, andrerseits mit dem Bromvalerylcarbamid (Bromural). Durch die sedativ und hypnotisch wirkende Seitenkette fällt die antipyretische Wirkung des phenacetinähnlichen Kernes weg, während dessen antineuralgische Wirkung erhalten ist. Das neue Mittel ist, abgesehen von seiner Anwendung als mildes Einschläferungsmittel, überall dort indiziert, wo heute

Digitized by Google
Original from UNIVERSITY OF CALIFORNIA
Generated on 2019-10-24 14:25 GMT / http://hdl.handle.net/2027/uc1.b3252763
Public Domain in the United States, Google-digitized / http://www.hathitrust.org/access_use#pd-us-google

zur Bekämpfung von subjektiven Beschwerden Antipyretica angewendet werden. Die echten Antipyretika sollten nur dann angewandt werden, wenn Temperatursteigerungen vorhanden sind und ihre Herabsetzung zweckmäßig ist.

Autoreferat.

II. Äußeres Ohr und Mittelohr.

Die operative Behandlung des hochgradigen chronischen Mittelohrkatarrhs. Von Privatdozent Dr. Erich Ruttin. Aus der k. k. Universitäts-Ohrenklinik (Hofrat Prof. Dr. Urbantschitsch) Wien. (Zschr. f. Ohrhlk. 71. H. 1 u. 2. S. 58—68.)

R. hat in den Fällen, in denen das Trommelfell hochgradig verdickt, maximale Einziehung und keine Spur von Beweglichkeit zeigte, ferner keine oder minimale Besserung bei Katheterismus aufwies, durch einen intratympanalen Eingriff vorzügliche Resultate erzielt. Dieser besteht darin, daß er mit einem kleinen geraden Häkchen unterhalb des Proc. brevis durch das Trommelfell eingeht und den Hammer am obersten Griffende mit kleinen ruckartigen Bewegungen vorzieht. Der Effekt ist gewöhnlich momentan, selten nach Stunden oder Tagen und wird durch Katheter, Bougie, Massage, eventuell Lucaesche Drucksonde unterstützt. Der Eingriff dauert nur wenige Sekunden und ist nicht sonderlich schmerzhaft. Die Ursache der Hörverbesserung nach dieser Hammervorziehung sucht R. in der herbeigeführten Lagekorrektur der gesamten Gehörknöchelchenkette und nicht einzig in der Lösung der Adhäsionen, weil bei noch so viel Adhäsionen ihm eine Hörverbesserung nie gelungen ist, wenn gleichzeitig die Gehörknöchelchenkette unterbrochen war, andrerseits weil auch bei starker Retraktion — ohne Adhäsionen — ein eklatanter Erfolg resultierte. Zum Schluß folgen 22 Krankengeschichten, die die Brauchbarkeit der Methode beweisen.

Lawner.

Zur Kenntnis der Pneumokokkenotitiden. Von Dr. med. Bleyl (Nordhausen). (Zschr. f. Ohrhlk. 71. H. 3 u. 4.)

Es handelt sich hier um die Beschreibung eines Falles, der klinisch einer „Mucosus-Otitis" entsprach, wogegen die bakteriologische Untersuchung nur Pneumokokken ergab.

Beeinträchtigt wird der Wert der Beobachtung nur durch die Ungenauigkeit des bakteriologischen Befundes, der kurzweg „Pneumokokken" ergab. Der Verfasser meint: „jedenfalls in Reinkulturen; wenigstens war über andere bakteriologische Befunde nichts berichtet". Daß es sich auch hier um einen Streptococcus mucosus gehandelt haben könnte, ist nicht von der Hand zu weisen, da selber auch häufig zu zweit gepaart vorkommt.

E. Urbantschitsch.

Über Blutuntersuchungen bei Otitis media acuta, besonders in den ersten Stadien. Von Max Weinberg, cand. med. Aus der Universitäts-Ohren-, Nasen- und Kehlkopfklinik zu Heidelberg (Direktor: Prof. Dr. Kümmel). (Zschr. f. Ohrhlk. 71. H. 3 u. 4.)

Der Verf. befaßt sich zunächst mit der Frage, ob durch bakteriologische Blutuntersuchung die als möglich angenommene hämatogene Infektion

Generated on 2019-10-24 14:25 GMT / http://hdl.handle.net/2027/uc1.b3252763
Public Domain in the United States, Google-digitized / http://www.hathitrust.org/access_use#pd-us-google
Digitized by Google
Original from UNIVERSITY OF CALIFORNIA

durch positive Befunde im Frühstadium der Otitis media wahrscheinlich zu machen oder gar positiv festzustellen ist.

Die vorliegenden bakteriologischen Blutuntersuchungen bestätigen (auf Grund 36 genau untersuchter einschlägiger Fälle) durchaus, was Libmann und Cellar sagen: Daß Otitis media ohne Komplikation (Meningitis oder Sinusthrombose) niemals von Bakteriämie begleitet ist.

Bezüglich des cytologischen Blutbildes bei der Otitis media acuta kommt der Verfasser zu dem Schlusse, daß die vorliegenden Fälle also zeigen, daß der Körper bei Otitis media acuta reagiert wie bei einer lokalen Eiterung. Wir haben es mit einer entzündlichen Leukocytose zu tun, die keinerlei Anzeichen für die Ausdehnung des Prozesses gibt, sondern als Reaktionserscheinung des Körpers anzusehen ist. Das Blutbild ist also in jedem Falle von otogener Erkrankung mit oder ohne Komplikation nur im Verein mit den klinischen Symptomen zu verwerten, gewissermaßen als Schlußglied einer Kette. E. Urbantschitsch.

III. Labyrinth und Hörnerv.

Zur Tuberkulose des Ohrlabyrinths. Von Prof. J. Habermann (Graz). Mitgeteilt auf der letzten Versammlung deutscher Ärzte und Naturforscher in Wien. Mit vier Abbildungen auf Tafel 17—18. (Zschr. f. Ohrhlk. 71. H. 3 u. 4.)

Der Verf. beschreibt einen Fall, bei dem die Tuberkulose von den Meningen der Schädelhöhle her auf das innere Ohr übergegriffen hat und der auch in klinischer Beziehung ein von den bisherigen Beobachtungen abweichendes Verhalten zeigt. Eingehende histologische Untersuchungen geben ein anschauliches Bild der Erkrankung.

In Kürze zusammengefaßt, bestand im rechten Mittelohr eine tuberkulöse Entzündung, die im inneren Winkel der runden Fensternische mit einem gleichen Exsudat in der Paukentreppe der Schnecke in Verbindung stand. Im inneren Gehörgang fanden sich kleine, herdförmige Infiltrate im Periost und entzündliches Exsudat zwischen den Nervenbündeln im Fundus, das sich in der Schneckenspindel und im Endost der Paukentreppe noch bis zur Spitze hinauf erstreckte. In den Ampullen und Cristae waren miliare Tuberkel und reichlich Pigment im ganzen inneren Ohr nachzuweisen. Im linken Ohr waren die gleichen Veränderungen, nur in etwas geringerem Grade ausgebildet. Bezüglich der Ätiologie nimmt Verf. an, daß mit dem Zerfall des Kleinhirntuberkels die Bacillen sich im Liquor cerebri verbreiteten und auf dem Wege der Lymphbahnen auch ins innere Ohr gelangten. E. Urbantschitsch.

IV. Otochirurgie.

Beitrag zur Frage der serösen Meningitis. Von Brogmann und Krukowski. (Medycyna i Kronika lekarska. 1913. Nr. 20, 21.)

I. Zur pathologischen Anatomie der serösen Meningitis. Der 12jährige Pat. beginnt nach zweimaligem Kopftrauma über Kopfschmerzen zu klagen.

Digitized by Google
Original from UNIVERSITY OF CALIFORNIA
Generated on 2019-10-24 14:25 GMT / http://hdl.handle.net/2027/uc1.b3252763
Public Domain in the United States, Google-digitized / http://www.hathitrust.org/access_use#pd-us-google

Dazu kamen Erbrechen, Schwäche in den Extremitäten. Sprachstörungen. Objektiv: Beiderseitige Stauungspapille, nasale Sprache, Schwerhörigkeit links, cerebellare Ataxie beim Stehen und Gehen, Romberg, Ataxie sämtlicher Extremitäten. Nach einigen Tagen Besserung, nach einem Monat wieder Verschlimmerung und plötzlicher Tod. Nekroskopie: Neben Erweiterung der Hirnkammern Erscheinungen gesteigerten intrakraniellen Druckes, Verdickung und kleinzellige Infiltration der weichen Hirnhäute, Vermehrung der Blutgefäße und Verdickung der Gefäßwände, Hyperplasie des Ependyms der dritten Gehirnkammer, Extravasat im lockeren Bindegewebe der Gefäßplexuse; in der Hirnsubstanz Herde von kleinzelligen Infiltraten und Blutergüsse. Diagnose: Meningoencephalitis serosa diffusa chronica mit einem für einen Tumor der hinteren Schädelgrube charakteristischen Verlauf.

II. Zur Ätiologie der serösen Meningitis. In der Ätiologie dieser Krankheit nimmt die erste Stelle Trauma ein, dann kommen Infektionskrankheiten, Insolatio, Ohrenkrankheiten und sehr selten psychische Erregung. In dem zweiten von den Autoren mitgeteilten Fall hat eben ein psychisches Trauma den Anlaß zur Entwicklung einer chronischen, serösen Meningitis gegeben. In solchen Fällen werden durch das Trauma wahrscheinlich angioneurotische Störungen verursacht, welche eine gesteigerte Sekretion der Cerebrospinalflüssigkeit bewirken.

III. Zur Frage der Störungen im Gebiete der Sehnerven. Auf Grund ihrer Beobachtungen, von denen einige näher mitgeteilt werden, behaupten die Autoren, daß Stauungspapille bei den chronischen Formen seröser Meningitis konstant, bei akuten Formen oft anzutreffen ist. Verhältnismäßig selten kommt bei dieser Krankheit Hemianopsia bitemporalis vor als Folge einer hochgradigen Erweiterung und Ausbauchung der dritten Kammer und konsekutiver Kompression der Sehnervenkreuzung. Ein noch selteneres und schwieriger zu erklärendes Symptom ist das zentrale Skotom, das die Autoren in einem Falle von seröser Meningitis gesehen haben. Ebenfalls in einem einzigen Falle haben sie plötzliche Blindheit beobachtet. Spira.

Notizen.

Corrigendum: S. 1293, Z. 6 des letzten Heftes lies: Letzterer ist bis in die Nähe des Bulbus erkrankt, daher Jugularisunterbindung. Ferner Z. 18: Jugularisthrombose.

Generated on 2019-10-24 14:25 GMT / http://hdl.handle.net/2027/uc1.b3252763
Public Domain in the United States, Google-digitized / http://www.hathitrust.org/access_use#pd-us-google
Digitized by Google
Original from UNIVERSITY OF CALIFORNIA

Laryngo-Rhinologischer Teil.

Original-Artikel.

Ein neues Instrument für die Punktion der Kieferhöhle vom unteren Nasengang aus.

Von weil. Dr. **Heinrich Schumacher**, Assistent und provisorischer Leiter der otolaryngologischen Klinik in Innsbruck.[1])

(Mit 2 Figuren.)

Wie aus jedem Lehrbuch zu erkennen, ist die Exploration der Kieferhöhle ein unumgängliches Gemeingut der Rhinologie sowohl vom diagnostischen als auch vom therapeutischen Standpunkt aus geworden. Es hat sich hierbei ein großes Instrumentarium entwickelt. Je mehr Instrumente aber man auf irgend einem medizinischen Gebiete zur Vornahme eines Eingriffes in den Fachkatalogen angegeben findet, desto sicherer darf man sein, daß nach irgend einer Richtung hin die Instrumente nicht entsprechen und die Instrumentenkonstrukteure sich bemühten, durch Neuschaffung von Modellen irgendwelchen Schwierigkeiten aus dem Wege zu gehen. Gerade für die Punktion der Kieferhöhle vom unteren Nasengang aus findet man ebenfalls die verschiedensten Instrumente angegeben, meist in der Form von Nadeln oder schwach gebogenen Troikars.

Jeder, der öfters in die Lage kam, die Kieferhöhle vom unteren Nasengang aus zu punktieren, weiß aus eigener Erfahrung, daß hierbei, namentlich bei einer dicken lateralen Nasenwand, eine Abschätzung des Kraftaufwandes schwer möglich ist. Es kann unter Umständen sich ereignen, daß das Instrument infolge zu großen Druckes beim plötzlichen Durchdringen in die gegenüberliegende Kieferhöhlenwand eindringt und dadurch eine Nebenverletzung setzt. Glücklicherweise sind dem Verfasser, der seinerzeit auch mit dieser Unannehmlichkeit zu kämpfen hatte, keine schwereren Nebenerscheinungen mitunterlaufen. Doch führte dieser Umstand auf den Gedanken, ob nicht durch irgend eine Modifikation des Instrumentes der Stoß in eine rotierende, milde Bewegung überzuführen wäre, welche Nebenverletzungen vermeiden ließe und eine sichere Führung des Instrumentes gewährleisten würde.

---

[1]) Diese Mitteilung hat mein Vetter in den letzten Tagen vor seinem am 1. November 1914 erfolgten Tode verfaßt, und ich erfülle einen letzten Willen des Dahingeschiedenen, indem ich vorliegende Zeilen der Öffentlichkeit übergebe.

Prof. S. v. Schumacher, Innsbruck.

Digitized by Google
Original from UNIVERSITY OF CALIFORNIA
Generated on 2019-10-24 14:25 GMT / http://hdl.handle.net/2027/uc1.b3252763
Public Domain in the United States, Google-digitized / http://www.hathitrust.org/access_use#pd-us-google

Am ehesten schien mir dieses Ziel erreichbar durch eine Kombination des Pfriemens nach Hartmann zur Eröffnung der Kieferhöhle vom Alveolar-

Fig. 1.

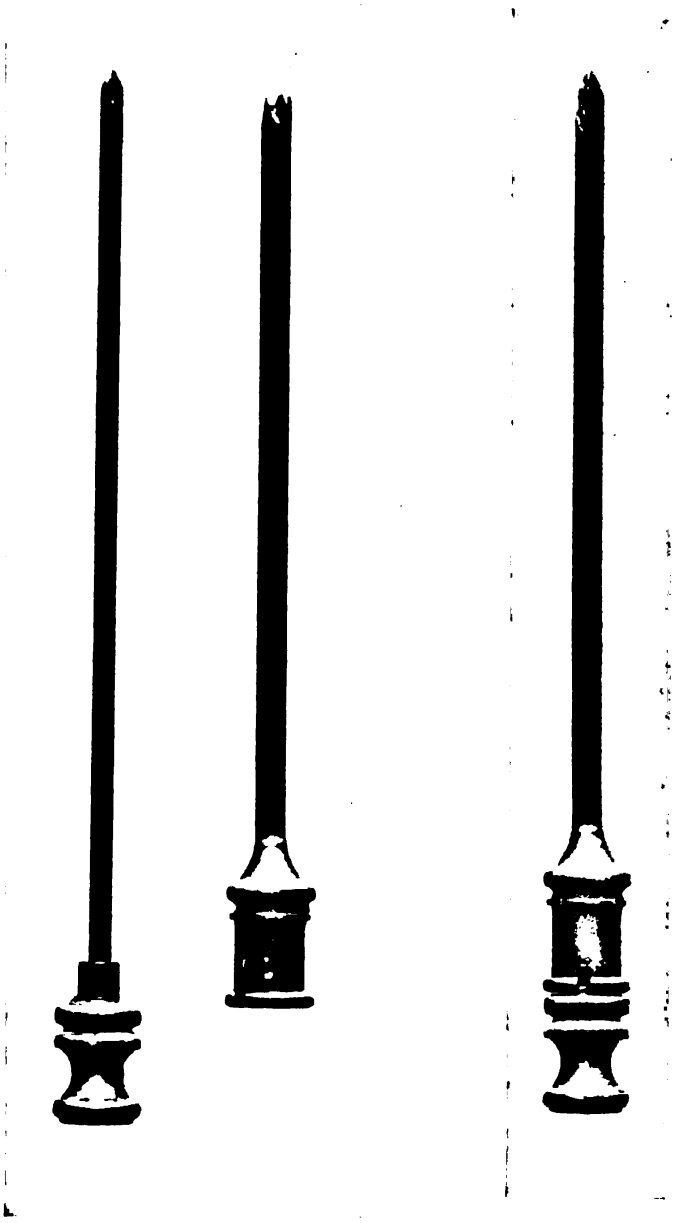

fortsatz aus mit einem gewöhnlichen Troikar. Ich war zufällig in der Lage, eine Präzisionsdrehbank benutzen zu können und machte mich sofort daran,

Digitized by Google
Original from UNIVERSITY OF CALIFORNIA
Generated on 2019-10-24 14:25 GMT / http://hdl.handle.net/2027/uc1.b3252763
Public Domain in the United States, Google-digitized / http://www.hathitrust.org/access_use#pd-us-google

meine Idee zu verwirklichen. Ich nahm ein Röhrchen aus Silberstahl und einen dazu passenden Kern, fräste an der Drehbank eine Spitze, die ungefähr der des Hartmannschen Pfriemens entspricht. Den unteren Teil des Röhrchens und Mandrins armierte ich mit einer Messingeinfassung, welche randeriert wurde (Fig. 1).

Fig. 2.

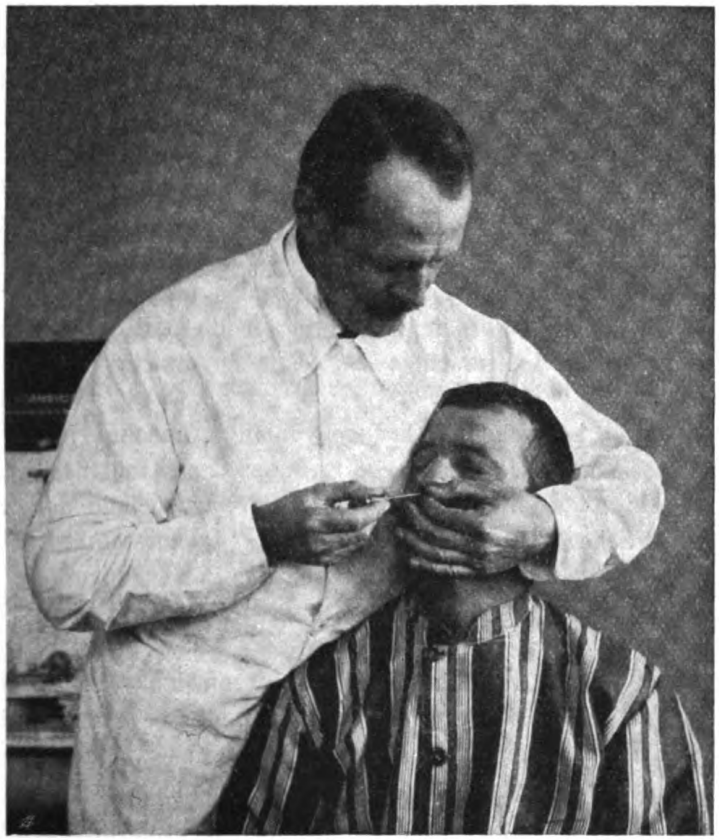

Gegen Erwarten glückte gleich der erste Versuch und das einfache Instrument bewährte sich in seiner ursprünglichen Form so, daß es heute nach etwa 80 Punktionen noch vollständig gebrauchsfähig ist.

Die Anwendung des Instrumentes geschah in der gleichen Weise, wie sie in dem trefflichen Buche von Böninghaus (Katz, Blumenfeld, Abbildung 9, S. 91) veranschaulicht ist. Beim Eingriff erwies es sich als sehr vorteilhaft, nachdem die Spitze unter Spiegelkontrolle unter das vordere Muschelende gebracht war, den eigenen linken Arm um den Kopf des Patienten zu schlingen, mit der rechten Hand das Instrument von vorn zu fassen und durch

Digitized by Google
Original from UNIVERSITY OF CALIFORNIA
Generated on 2019-10-24 14:25 GMT / http://hdl.handle.net/2027/uc1.b3252763
Public Domain in the United States, Google-digitized / http://www.hathitrust.org/access_use#pd-us-google

linken Arm und Hand eine Führung und Fixierung des Kopfes zu bewerkstelligen (Fig. 2). Es genügt meist eine Rotation des Instrumentes im Sinne der Fräsung von maximal 360°, bis man unter leichtem, scharrendem Geräusch den Bohrer in die Kieferhöhle eindringen fühlt, was für den Patienten bei entsprechender Cocainisierung immer schmerzlos vor sich geht. Die darauffolgende Spülung wird selbstverständlich unter den gewöhnlichen Regeln der Asepsis vorgenommen.

Ich habe mit diesem Instrument bei etwa 60 Patienten 80 Punktionen vorgenommen, sowohl rechts wie links, aus verschiedenen Anlässen, sowohl diagnostisch als therapeutisch, und keinen Versager oder Komplikation erlebt. Ich halte nämlich dafür, daß ein Großteil der erschreckenden Statistik von Komplikationen bei der Punktion der Kieferhöhle vom unteren Nasengang aus, wie sie im Abschnitt „Die Operationen an den Nebenhöhlen der Nase" von Böninghaus (Handbuch der speziellen Chirurgie des Ohres und der oberen Luftwege von Katz, Preysing und Blumenfeld, S. 94) verzeichnet sind, auf eine Nebenverletzung bei der Punktion mit darauffolgender Eiterinfiltration zurückgeführt werden muß. Gerade diese Komplikation erscheint bei Benützung meines Instrumentes bei einiger Vorsicht vollständig ausgeschlossen.

Was sonstige klinische Erfahrungen anlangt, möchte ich noch einiges hinzufügen. Die Punktion erfolgte stets unter Cocainanästhesie und verlief, wie schon erwähnt, durchwegs schmerzlos. Es war auch in der Regel, falls sich eine neuerliche Ausspülung als notwendig herausstellte, ohne weiteres möglich, nach bloßem Cocainisieren des unteren Nasenganges die früher gesetzte Punktionsöffnung selbst nach mehreren Wochen mit einer Silberkanüle zu entrieren.

Ein großer Teil der mehr akuten Empyeme heilte nach wenigen Spülungen. In einem Falle eines chronischen Empyems, bei dem der Patient wenig Neigung zu einem größeren Eingriff zeigte, wurde nahezu ein ganzes Jahr hindurch an jedem zweiten Tage eine Spülung vorgenommen, wechselnd mit Lapis und Perhydrol, mit dem Erfolge, daß sich der Patient von einer Spülung zur anderen soweit erleichtert fühlte, daß er den vorgeschlagenen operativen Eingriff (Resektion der nasalen Kieferhöhlenwand) ablehnte. Schließlich ließ er sich doch dazu herbei, und die vorgenommene Resektion hatte einen vollen, sofortigen Heilungserfolg. Bemerkenswert ist der Fall deshalb, weil Patient nur ein einzigesmal mit meinem Instrument punktiert wurde und die Nachbehandlung durch die primäre Punktionsöffnung zumeist ohne Lokalanästhesie durchgeführt wurde.

Der Tränennasenkanal wurde in keinem der Fälle verletzt, auch bot die Bohröffnung eine sehr angenehme Direktive bei einer später vorzunehmenden Eröffnung der Kieferhöhle vom unteren Nasengang aus.

Digitized by Google
Original from UNIVERSITY OF CALIFORNIA
Generated on 2019-10-24 14:26 GMT / http://hdl.handle.net/2027/uc1.b3252763
Public Domain in the United States, Google-digitized / http://www.hathitrust.org/access_use#pd-us-google

Besondere Freude bereitete mir der Umstand, daß ich Gelegenheit hatte, mehrere Fachkollegen wegen akuter Empyeme zu behandeln, welche die treffliche Wirkung des Instruments voll zu würdigen verstanden.

Alle angeführten Umstände veranlassen mich, meine Erfahrungen mit diesem Instrument den Fachkollegen mitzuteilen, in der Hoffnung, daß auch sie mit demselben ähnliche günstige Erfolge erzielen.[1])

Vereinsberichte.

Wiener Laryngo-rhinologische Gesellschaft.

Sitzung vom 2. Dezember 1914.

(Offizielles Protokoll.)

Vorsitzender: Hofrat Chiari.
Schriftführer: Dr. Kofler.

Der Präses der Gesellschaft, Hofrat Chiari, würdigt in seiner Einleitungsrede zunächst die Bedeutung des Tages der Sitzung, als des 66jährigen Regierungsjubiläums des Kaisers in schwerer Zeit, teilt sodann die eingelaufenen Nachrichten der auf dem Kriegsschauplatz befindlichen Mitglieder der Gesellschaft Doz. Dr. Glas und Dr. Menzel mit und begrüßt Dr. Berlstein, flüchtig aus Lemberg, als Gast.

Über die gleichfalls auf den Kriegsschauplatz berufenen Mitglieder Dr. Dintenfaß und Dr. Hutter berichten Prof. Roth und Dr. H. Stern.

Demonstrationen.

I. Prof. Fein: *a)* **Schußverletzung (Steckschuß) des Gesichtes. Heilung etc.**

O.-St.-A. Prof. Dr. Fein stellt drei Fälle von Verletzungen vor:

1. Hauptmann F. wurde beim Scheibenschießen von einem Projektil, das zuerst den Kopf eines Zöglings passiert hatte, im Gesicht getroffen. Es zertrümmerte den Gaumenfortsatz des Oberkiefers, ging durch die Nase und den Rachen und steckt noch jetzt vor der Wirbelsäule, wo es, da es keine Erscheinungen hervorruft und ganz ungefährlich plaziert ist, bis auf weiteres belassen werden wird. Glatte Heilung ohne äußere Entstellung.

2. Infanterist P. hat eine Verletzung dadurch erlitten, daß ein Geschoß durch den linken Nasenflügel in die Nase drang, hier das vorher deviiert gewesene Septum glatt perforierte und durch die Kieferhöhle am Jochbogen den Kopf wieder verließ. Glatte Heilung ohne Entstellung. Durch Narbenkontraktion wurde die linke Nasenseite undurchgängig, welche Erscheinung durch partielle Resektion des Septums behoben werden wird.

3. Infanterist Sch. wurde an der linken Halsseite von einer Kugel getroffen, die in den Kehlkopf eindrang, die linke Stimmlippe verletzte und sofort unter Erstickungsanfällen und Blutentleerung ausgespien wurde. Der Mann

[1]) Die Herstellung und den Vertrieb des Instrumentes übernimmt die Firma H. Reiner, Wien, IX., Van Swietengasse.

Digitized by Google
Original from UNIVERSITY OF CALIFORNIA
Generated on 2019-10-24 14:26 GMT / http://hdl.handle.net/2027/uc1.b3252763
Public Domain in the United States, Google-digitized / http://www.hathitrust.org/access_use#pd-us-google

ist mit Ausnahme einer leichten Heiserkeit geheilt. (Die Fälle werden ausführlich publiziert werden.)

Diskussion.

Dr. Weil: Ich habe im Spital des Kaiser Franz Josef-Ambulatoriums einen hierhergehörigen Fall behandelt. Ein russisches Spitzmantelgeschoß ging einem Kadetten quer durch den Gesichtsschädel, Einschuß unter dem linken Jochbogen, knapp am Unterkiefer, Ausschuß rechts, etwas weiter vorn, starke Blutung. Endonasal Perforation des Vomer, beiderseits granulierende Wunden der lateralen Nasenwand respektive der mittleren Muschel. Durchleuchtung nach Vohsen zeigte beiderseits absolute Dunkelheit, objektiv und subjektiv, also offenbar beide Highmorshöhlen voll Blut. Kein Fieber, keine Eiterung; daher habe ich nur die Granulationen abgetragen und Tampons eingelegt, um die drohenden Verwachsungen zu verhindern. Entlassung 3 Wochen nach der Verletzung. Nach späterem Bericht war vorübergehend Kiefersperre und etwas Tränenträufeln rechts vorhanden, Atmung vollkommen frei; also trotz 7- oder 8facher Knochenverletzung ein leichter Verlauf.

Über einen ähnlichen Fall berichteten mir die Kollegen R.-A. Dr. Paschkis und Dr. Artur Weiss aus dem Reservespital in Klosterneuburg. Eine Schrapnellkugel ging rechts unterhalb des Jochbogens quer durch das Gesicht und blieb links an gleicher Stelle in einem kleinapfelgroßen Hämatom unter der Haut liegen. Hämorrhagien in beiden Conjunctiven. Incision, Extraktion des Projektils, Naht, Drainage, glatte, reaktionslose Heilung.

Prof. Réthi bemerkt zu dem ersten der vorgestellten Fälle, daß er sich ebenfalls gegen einen operativen Eingriff ausspreche; eine dringende Notwendigkeit für einen solchen oder eine Gefahr seitens des Geschoßes ist nicht vorhanden. Dasselbe liegt relativ ruhig in einer Art Höhle, und eine Lageveränderung ist nicht wahrscheinlich. Sollte wider Erwarten trotz Einkapselung eine Wanderung des Geschoßes stattfinden, so kann dasselbe später immer noch entfernt werden.

Dr. Kofler: Ich konnte in der Ambulanz der Klinik ebenfalls einen Fall beobachten, in welchem die Kugel in eine Körperhöhle gelangte und auf natürlichem Wege wieder zum Vorschein kam. Es handelte sich um einen Hauptmann, dem eine Kugel aus weiter Entfernung in die rechte Nasenhöhle bis zum Keilbein drang, da anstieß, in den Pharynx hinunterfiel und vom Patienten einfach ausgespuckt worden war.

II. Dr. M. Weil demonstriert einen 34jährigen Infanteristen mit einer eigentümlichen **Störung der Atmung, der Phonation und des Schluckens auf traumatischer Grundlage.**

Pat. stürzte am 30. September in Rußland auf eiligem Marsche zu Boden, wobei ihm ein Wagenrad über den Hals und das Gesicht ging; näheres darüber vermag er nicht zu sagen, nur daß er einige Zähne ausgespuckt hat. Er wurde sofort aphonisch und konnte kaum schlucken, marschierte aber tapfer weiter, bis er 4 Tage später einen Schuß in den rechten Oberarm erhielt. Ich bekam ihn durch die Freundlichkeit der Kollegen Prof. Dr. Emil Schwarz, R.-A. Dr. Paschkis und Dr. Artur Weiss im Reservespital in Klosterneuburg zu sehen. Seine Atmung ist tief seufzend, sehr verlangsamt, 8—9, einmal sogar 6 in der Minute, ohne Stenose. Vollkommene Aphonie; bei ruhigem Atmen läßt er sich gut spiegeln, beim Versuch zu phonieren, aber auch bei stärkerem Rückwärtsbeugen des Kopfes zeigt sich das Bild der

Generated on 2019-10-24 14:26 GMT / http://hdl.handle.net/2027/uc1.b3252763
Public Domain in the United States, Google-digitized / http://www.hathitrust.org/access_use#pd-us-google
Digitized by Google
Original from UNIVERSITY OF CALIFORNIA

DR. HENRY HORN
Head Building
POST & GRANT AVE
SAN FRANCISCO, CAL.

Aphonia spastica. Beim Schlucken nimmt er kleine Mengen (nur Flüssigkeit oder Brei) in den Mund, beugt sich sehr stark nach vorn, drückt mit den Fingern den Kehlkopf abwechselnd nach beiden Seiten, bis er nach vielfachen Würgbewegungen schlucken kann; wenn er ohne Vorbeugen oder ohne diese Manipulationen schlucken will, regurgitiert die Flüssigkeit.

Auf dem Röntgenschirm sah Dr. Weiss eine Aufschwemmung von Barium sulfur. bis in den Sinus piriformis gelangen, dort mehrere Würgbewegungen hindurch verweilen und dann manchmal in den Oesophagus schießen, manchmal wieder zurückgehen, wobei die Epiglottis sich nicht wie gewöhnlich nach rückwärts legt. Versuche, den Larynx zu photographieren, gelangen wegen permanenter Unruhe des Pat. nur unvollkommen; man sieht auf den Platten außer dem Zungenbein nicht viel.

Die Störungen der Atmung und Phonation könnte man ohne weiteres als funktionelle erklären, weniger aber die des Schluckens; dabei wäre noch zu bemerken, daß die Atmung nach Aussage der Pflegerinnen auch im Schlaf den geschilderten Typus hat. Aber es widerstrebt mir doch, da der Mann ein schweres Trauma am Halse erlitten hat, alles einfach als nervös zu erklären; sorgfältigstes Suchen nach Residuen der Verletzungen ist jedoch ziemlich resultatlos geblieben. Die Gegend des Adamsapfels scheint mir weicher und verschieblicher zu sein, der Ringknorpel springt vielleicht etwas mehr in die Trachea vor; mit einem Schlundrohr Nr. 20 stieß ich 13·5 *cm* von der Zahnreihe auf einen auffallend starken Widerstand, der aber doch überwunden werden konnte. Vielleicht hat doch dort in der Gegend des kleinen Schildknorpelhorns ein Bruch stattgefunden. Ich erbitte mir die Ansicht der Kollegen über die Natur dieses äußerst merkwürdigen Falles sowie über die zweckmäßigste Therapie desselben.

Diskussion.

Prof. Réthi: Eine abnorme Beweglichkeit der Schildknorpelplatten oder Verschiebbarkeit derselben ist nicht zu konstatieren. Der eigenartige Atmungstypus, die seltenen und tiefen Inspirationen machen den Eindruck, als läge im Bereiche des Vagus eine funktionelle Störung, vielleicht auf hysterischer Grundlage vor. Diese Art von Atmung sieht man sehr oft bei Hysterischen; die vollständige Aphonie bei reflektorisch auslösbarem krampfhaften Glottisschluß spricht für eine funktionelle Rindenläsion des Großhirns. Behufs Einleitung einer rationellen Therapie wäre vor allem eine neurologische Untersuchung erforderlich.

Hanszel schlägt für diesen Fall in diagnostischer und therapeutischer Hinsicht die Narkose vor, die in solchen Fällen wiederholt mit Erfolg angewendet wurde.

Prof. Dr. Fein: In jedem Falle steht fest, daß kein mechanisches Atmungshindernis vorliegt, da in keinem Augenblick auch nur der geringste Stridor nachweisbar ist. Es ist aber die Frage, ob, da zwei pathologische Erscheinungen vorhanden sind, einerseits der merkwürdige Atmungstypus, andrerseits die Schluckbehinderung, beide Symptome eine und dieselbe Ursache haben oder ob sie durch verschiedene Ursachen bedingt sind. Das letztere ist unwahrscheinlich. Wenn wir aber die Erscheinungen gemeinsam durch Krampfzustände erklären würden, wären sie nicht rätselhaft. Es würde sich dann um einen Krampf der Atmungsmuskulatur handeln, der erst dann überwunden wird, wenn der Lufthunger überwiegt. Ebenso würde es sich um einen

Digitized by Google
Original from UNIVERSITY OF CALIFORNIA
Generated on 2019-10-24 14:26 GMT / http://hdl.handle.net/2027/uc1.b3252763
Public Domain in the United States, Google-digitized / http://www.hathitrust.org/access_use#pd-us-google

Spasmus der Schlundmuskulatur handeln, der eintritt, wenn eine Schluckbewegung intendiert wird. Ich glaube nicht, daß die Erscheinungen durch eine lokale Erkrankung hervorgerufen sind, sondern ich halte sie vielmehr für Teilerscheinungen einer allgemeinen Erkrankung funktioneller Natur und würde daher die sorgfältige Aufnahme eines kompletten Status nervosus durch einen Neurologen empfehlen. Auch wäre es interessant zu untersuchen, wie sich die Atmung verhält, wenn starke Anforderungen durch forcierte Bewegungen, Laufen, Turnen u. dgl., an sie gestellt werden. Da müßte sich wohl der Atemtypus vorübergehend ändern.

III. Hanszel spricht über eine **Schußverletzung** bei einem Infanteristen, der einen großen Teil des Epistropheus ausgespuckt hat ohne nennenswerte Folgeerscheinungen und demonstriert an der Hand von Röntgenaufnahmen (Herr Dr. Selka fecit) das Herabwandern des Sequesters bis zur Einschußöffnung in der Höhe des vierten Halswirbels im Rachen. Die Abstoßung des Sequesters ging mit stürmischen Ödemen im Rachenraum vor sich.

IV. Dr. Kofler demonstriert einen Pat., der am 23. August auf dem nördlichen Kriegsschauplatz eine Verwundung durch ein „gellendes" russisches Infanteriegeschoß am Kehlkopf davontrug. Die Kugel ging am rechten Unterkiefer vorbei schief nach abwärts und links und schlug etwas rechts ($^1/_2$ *cm*) von der Medianlinie in der Höhe der Incisura thyreoidea auf den rechten Schildknorpel auf, ohne jedoch in denselben einzudringen oder auch nur unter der Haut stecken zu bleiben (Streifschuß). Es traten sofort eine starke Blutung und Schmerzen in der Kehlkopfgegend, weiterhin innerhalb 3 Tagen Heiserkeit, Schluckbeschwerden, Anschwellung der ganzen Kehlkopfgegend und Atembeschwerden auf, so daß Pat. tracheotomiert werden mußte. Der jetzige Befund ist folgender: Narbe an der Stelle, wo die Kugel am rechten Schildknorpel aufschlug, dieselbe klein, wenig sichtbar. Der laryngoskopische Befund ergibt: Rechte Larynxhälfte in der Beweglichkeit etwas herabgesetzt; die linke Larynxhälfte unbeweglich, im ganzen etwas verdickt, plumper aussehend, etwas höher stehend: in der vorderen Kommissur Narben, welche sich auf die linke Stimmlippe fortsetzen und die Glottis so verengen, daß das Lumen mehr nach rückwärts gegen die Aryknorpel hin zu liegen kommt. Die Kanüle liegt im Ligamentum conicum.

I. internationaler Kongreß für experimentelle Phonetik in Hamburg.

Referat über dessen Verlauf, erstattet von Dr. **Hugo Stern**, Abteilungsvorstand am Kaiser Franz Josef-Ambulatorium in Wien.

Vom 19. bis 22. April 1914 tagte in der Freien und Hansestadt Hamburg der I. internationale Kongreß für experimentelle Phonetik. Ist ein internationaler Kongreß an und für sich immer von besonderem Interesse, so muß eine solche erste internationale Tagung unser ganz besonderes Interesse in Anspruch nehmen, und Referent möchte daher vorerst über die Vorgeschichte und das Zustandekommen des Kongresses einiges mitteilen.

Im Mai 1913 sandten die Professoren Gradenigo, Biaggi und Stefanini an die sich mit der Phonetik und deren Grenzgebieten und Zweigwissenschaften beschäftigenden Kollegen ein Zirkular, in welchem sie darauf

Digitized by Google
Original from UNIVERSITY OF CALIFORNIA
Generated on 2019-10-24 14:26 GMT / http://hdl.handle.net/2027/uc1.b3252763
Public Domain in the United States, Google-digitized / http://www.hathitrust.org/access_use#pd-us-google

hinwiesen, daß die experimentelle Phonetik in relativ kurzer Zeit den Wert und Rang einer selbständigen Wissenschaft erlangt habe. Gestützt auf diesen Umstand baten die genannten Herren, in allen Ländern dahin zu wirken, daß eine internationale wissenschaftliche Organisation zustande käme. Dieser Aufruf hatte einen großen Erfolg, es wurde an die Bildung von Zweiggesellschaften für experimentelle Phonetik in Holland, Österreich-Ungarn, Deutschland, Griechenland, Spanien etc. geschritten. Mitte November 1913 wurde in Rom die Società Italiana di Fonetica Sperimentale unter dem Vorsitz Gradenigos (Universität Turin) gegründet, und das Präsidium schlug vor, im April 1914 eine Zusammenkunft in Mailand zu veranstalten. Das Präsidium wies aber zugleich darauf hin, daß aus Hamburg und Berlin in wärmsten Worten gehaltene Einladungen eingelangt seien, in welchen die Società Italiana di Fonetica Sperimentale herzlich gebeten wurde, trotz der ihr gewiß zustehenden Priorität zugunsten Hamburgs zu verzichten. Für Hamburg sprachen insbesondere folgende Gründe: 1. Der Hamburgische Staat hat so zahlreiche und tatkräftige Beweise der rechten Würdigung der phonetischen Wissenschaft gegeben, daß wohl schwer eine Stätte zu nennen wäre, an welcher die Experimentalphonetiker einem größeren Verständnis für ihre Arbeiten und Ziele, einem größeren Wohlwollen der Behörden begegnen könnten, als in Hamburg. 2. Gerade in Hamburg finden wir eine wissenschaftliche Heimstätte, wie sie der experimentellen Phonetik noch nirgends in der Welt bereitet worden ist. Das großartig ausgestattete phonetische Laboratorium kann für den I. Kongreß eine Arbeitsstätte darstellen, wie sie würdiger nicht gefunden werden kann.

Die versammelten italienischen Phonetiker kamen diesen Argumenten in freundschaftlichster Weise entgegen und akzeptierten den Vorschlag, der von Berlin respektive Hamburg ausging, wofür ihnen auch an dieser Stelle der wärmste Dank gesagt sei. Bald darauf erging von Hamburg aus die Einladung für die im April stattzufindende I. internationale Tagung. Der geschäftsführende Ausschuß (Gutzmann, Meinhof, Panconcelli-Calzia, Zumsteeg) hatte die furchtbare Arbeit auf sich genommen, binnen weniger Wochen die Vorarbeiten für den Kongreß zu erledigen — in welcher Weise ihm das gelang, das bewies ein Blick auf das reichhaltige Programm des Kongresses und die überraschend große Anzahl der anwesenden Teilnehmer und Gäste.

Der Kongreß selbst wurde am 19. April vormittags, nachdem schon am vorangegangenen Abend die Kongreßteilnehmer zusammengekommen waren, im Beisein der obersten staatlichen und Unterrichtsbehörden von Prof. Meinhof eröffnet, wobei dieser unter anderem ungefähr folgendes ausführte:

„Es war am 19. Oktober 1912, als Se. Majestät der Deutsche Kaiser das phonetische Laboratorium in Hamburg mit seinem hohen Besuche beehrte, bei dieser Gelegenheit einen Vortrag über experimentelle Phonetik entgegennahm und zu wiederholtenmalen seinem außerordentlichen Interesse für diese junge, aufstrebende Wissenschaft Ausdruck verlieh. Das ist ein Tag gewesen, wie ihn diese Wissenschaft bis dahin nicht erlebt hatte! Aber auch der 19. April 1914 — also genau auf den Tag $1^1/_2$ Jahre nach dem Besuche Kaiser Wilhelms —, der Tag, an dem der I. internationale Kongreß für experimentelle Phonetik im Vorlesungsgebäude der Stadt Hamburg feierlich eröffnet wurde, ist ein Tag gewesen, wie ihn die Phonetik noch nicht gesehen hat; denn etwa 300 Teilnehmer aus fast allen Ländern der Kulturnationen hatten sich in Hamburg eingefunden, um diese für die Annalen der Phonetik

Digitized by Google
Original from UNIVERSITY OF CALIFORNIA
Generated on 2019-10-24 14:26 GMT / http://hdl.handle.net/2027/uc1.b3252763
Public Domain in the United States, Google-digitized / http://www.hathitrust.org/access_use#pd-us-google

unvergeßliche erste internationale Tagung zu begehen und in gemeinsamer Arbeit das überaus reichhaltige Programm — 80 Vorträge, Mitteilungen und Demonstrationen — zu erledigen. Die Teilnehmerliste zeigte so recht, wie umfassend das Gebiet der experimentellen Phonetik ist: Physiologen, Philologen, Linguisten, Sprach- und Stimmärzte, Nervenärzte, Laryngologen und Otologen, Gesangs-, Vortrags- und Taubstummenlehrer, Ethnologen, Vertreter der Experimentalpsychologie, Physiker u. a. —, sie alle waren auf diesem Kongreß vertreten.

Nach Wahl der drei Präsidenten Meinhof (Hamburg), Gradenigo (Turin) und Gutzmann (Berlin) ging man sofort zur Tagesordnung über, als deren erster Programmpunkt ein einleitender Vortrag Gutzmanns über „Wesen und Ziele der experimentellen Phonetik" stand. Er sagte folgendes: Das Wesen der experimentellen Phonetik beruht durchaus nicht in der Anwendung von Maschinen und Instrumenten, sondern im Experiment. Das Wesen alles Experimentellen liegt aber in dem Gedanken, durch den Versuch eine Erfahrung zu gewinnen. Daß der Experimentalphonetiker trotzdem eines recht umfangreichen und zum Teil kostspieligen Instrumentariums bedarf, läßt sich allerdings nicht leugnen, meist aber sind diese Instrumente doch erst wieder das Resultat ernsten wissenschaftlichen Nachdenkens und Ergebnisse von Versuchen. Die Erkenntnis also, daß die direkte Beobachtung phonetischer Erscheinungen meist nicht genügt, um sichere und eindeutige Resultate zu erhalten, nötigte zur Anstellung von Experimenten und zur Konstruktion geeigneter Instrumente, und wir wissen ja, wie sehr auf diese Weise die experimentelle Phonetik die früher auf einfache, direkte Beobachtung gegründete Phonetik übertrifft und in wie vielen Gebieten anderer Wissenschaften sie befruchtend und fördernd gewirkt hat. Gutzmann ging dann in Details der phonetischen Analyse ein, gedachte unter anderem überaus lobend hervorhebend der Arbeiten, die aus dem Wiener k. k. physiologischen Institut des Herrn Hofrates Exner sowie des Wiener Phonogrammarchivs — sie knüpfen sich an die Namen Exner, Réthi, Pöch, Pollak, Hauser u. a. — hervorgegangen sind und schloß seine Ausführungen, die von instruktiven Demonstrationen begleitet waren, mit den Worten: „Was die experimentelle Phonetik von anderen Wissenschaften empfing, hat sie reichlich und mit Zinsen zurückgegeben und so soll es sein! Keine Wissenschaft steht für sich allein abgeschlossen und isoliert von den anderen da; alle haben den in der Universitas literarum ausgeprägten innigen Zusammenhang miteinander, jede hilft jeder!"

Das einzige Referat der Tagesordnung hatte ich die Ehre zu erstatten. Es behandelte das Thema: Die Gesangsmethoden im Lichte der modernen phonetischen Forschung. Nach einem historischen Rückblick auf die Entwicklung der Gesangskunst wurden zunächst die Hauptprinzipien der deutschen, italienischen und französischen Gesangsmethoden besprochen und gezeigt, daß, wenn sich die Richtungslinien derselben auch in einzelnen Punkten nach verschiedenen Richtungen hin bewegen, doch immer das Endziel dasselbe ist: Die Produktion einer von allen Hemmnissen befreiten, sämtliche in Betracht kommenden Resonanzen ausnützenden und allen kunstästhetischen Forderungen entsprechenden Stimmbildung. Alles das, was von wirklich hervorragenden Meistern der Gesangspädagogik in bezug auf Atmung, Stimmeinsatz, Register- und Resonanzlehre, Vokalisation etc. jederzeit gelehrt wurde, hat durch die Ausnützung der modernen phonetischen

Digitized by Google
Original from UNIVERSITY OF CALIFORNIA
Generated on 2019-10-24 14:26 GMT / http://hdl.handle.net/2027/uc1.b3252763
Public Domain in the United States, Google-digitized / http://www.hathitrust.org/access_use#pd-us-google

Analyse seine Erklärung und Bestätigung gefunden. Im weiteren Verlaufe meines Referates konnte ich auf die große Bedeutung der (von einigen Seiten nicht richtig bewerteten oder überhaupt ganz mißverstandenen) Nasenresonanz hinweisen. Schließlich lenkte ich die Aufmerksamkeit auf einen Punkt, der bisher in der Gesangspädagogik wenig oder gar keine Beachtung fand, dessen Erkenntnis uns aber sehr wohl die Erfolge respektive Mißerfolge in der Ausbildung der Gesangsstimme erklärt. Ich meine die sogenannten Gedächtnis- oder Vorstellungstypen, das heißt jene individuellen, das Gedächtnis, die Lernweise und das Denkvermögen bestimmenden psychischen Differenzen, die sozusagen den geistigen Habitus des Menschen bestimmen. Je nachdem der betreffende Sänger diesem oder jenem Vorstellungstypus (motorischer, akustischer, visueller Typus) mehr oder weniger angehört, wird seine gesangliche Ausbildung zu erfolgen haben, und nur derjenige Gesangspädagoge wird im Mittel die besten Resultate aufzuweisen haben, der diesen so wichtigen Punkt ins Auge faßt und, auf ihn gestützt, die Ausbildung der Stimme eines Sängers — natürlich streng individualisierend vorgehend — zielbewußt verfolgt.

Von anderen interessanten Vorträgen seien folgende hervorgehoben: Prof. Katzenstein (Berlin): Über Atmungsuntersuchungen an taubstummen Schülern. Es hat sich gezeigt, daß die bei taubstummen Kindern vorhandene geringere Atemkapazität auf den unvollkommenen Gebrauch der Atemmuskeln — wie ja nichtvollsinnige Kinder im allgemeinen alle ihre Muskeln nicht ganz und zweckentsprechend gebrauchen — beruht. Prof. Flatau zeigte die Verwendung des Films zur Photographie der sichtbaren Sprechbewegungen. Durch die Vermessung markierter Punkte an der Lippen- und Wangenmuskulatur, am Mundboden, am Hals-Kieferwinkel und am Unterkiefer wird bewiesen, daß die bisher angenommenen optischen Hilfszeichen für das Absehen revidiert werden müssen. Es ergeben sich — wie früher beim physiologischen Studium der Ortsbewegungen durch das Mittel der Reihenaufnahmen — früher unbekannte, fremdartig wirkende Zwischenstufen neben den bekannteren Anfangs- und Endstellungen. Sie werden theoretisch sowohl als auch praktisch verwertet worden können. In Fällen geringer Visualität ist die Übung an vorgeführten Sprachreihen ein vorzügliches Hilfsinstrument zu ihrer Erziehung. Flatau demonstrierte dann ein handliches Kehlkopfstereoskop. Es ist auf dem Prinzip seines Kehlkopfendoskops aufgebaut. Wie wir unsere direkten Untersuchungsmethoden durch die Endoskopie des Larynx ergänzen, so tritt die Endostereoskopie in ihrer handlichen und bequemen Form ergänzend zu denjenigen Methoden der Stereoskopie, welche (wie die neue Hegeners) die laryngoskopische Untersuchung voraussetzen. Baglioni (Rom) sprach von den Einflüssen der verschiedenen Tagesstunden auf die durchschnittliche Tonhöhe der Stimme. Er stützte sich dabei vor allem auf Selbstbeobachtungen. In den ersten Morgenstunden ist die mittlere Tonhöhe der Sprechlaute vernehmlich tiefer als der Reihe nach in den einzelnen Stunden des Tages. Der Unterschied ist größer als der Intervall einer Oktave. Während nämlich morgens die Baritonstimme sich einem Baß nähert, erhebt sie sich während des Tages, so daß sie am Nachmittag und in den Abendstunden mehr gegen die Tonlage eines Tenors hinneigt. Das findet seine wahrscheinliche physiologische Erklärung in der Tatsache, daß sich während der Nachtruhe der neuromuskuläre Tonus der Larynxmuskeln wie aller anderen gestreiften Muskeln senkt und sich während der

Digitized by Google
Original from UNIVERSITY OF CALIFORNIA
Generated on 2019-10-24 14:26 GMT / http://hdl.handle.net/2027/uc1.b3252763
Public Domain in the United States, Google-digitized / http://www.hathitrust.org/access_use#pd-us-google

ersten Frühstunden in dieser Verfassung erhält, um dann allmählich wieder in der Folge der Stunden zu steigen, besonders unter dem Einflusse der funktionellen Ausübung.

Biaggi (Mailand) behandelte ein stimmhygienisch wichtiges Thema: Einfluß der Stimme des Lehrers auf die Stimme des Schülers. Die Stimme der Frau schwankt in der großen Mehrheit und beim gewöhnlichen Sprechen zwischen f und h. Die Stimme des Kindes erhält sich im selben Register (?) wie bei der Frau, und die größere oder kleinere Geschicklichkeit, den Schwankungen der Frauenstimme zu folgen, steht in Beziehung zum Lebensalter. Aufregung und Ermüdung beeinflussen die Veränderungen des Tones. Die depressiven Emotionen senken, die exzitativen erhöhen ihn. Die Stimmhygiene muß in den ersten Schuljahren beginnen, und zwar für die Sprechstimme so gut wie für die Singstimme. Die Lehrerin darf nie in einer zu hohen Tonlage sprechen, weil die Schüler, um ihrem Nachahmungstrieb Genüge zu tun, dadurch gezwungen werden, die Stimme zu überanstrengen und so die Stimmlippenfunktion einer hohen Gefährdung aussetzen. Vom hygienischen Standpunkte aus ist es vorzuziehen, daß die Lehrerin in einer tiefen Tonlage spreche, damit das Kind, wenn es sich nicht daran halten kann, eine Tonsprechlage wähle, welche zu der der Lehrerin im Terzverhältnis stehe. Auch vom pädagogischen Standpunkt wird die Lehrerin eine größere seelische Wirkung auf ihre Schüler erzielen, weil sie die Möglichkeit hat, mit den Betonungseffekten besser abzuwechseln und so die Eindrücke zu steigern, die den Unterricht wirksamer gestalten.

Bilancioni und Fereri wiesen auf die Notwendigkeit eines physiologisch-philologischen, für die phonetischen Untersuchungsmethoden grundlegenden Arbeitsplanes hin. Die phonetischen Forschungen bedürfen eines einheitlichen Arbeitsplanes für die Untersuchungen des Laboratoriums, damit diese zu praktisch nützlichen Erfolgen gedeihen. Die Verfasser halten im Hinblick auf die Unterschiede nach Volk, Beruf und Stand in der Lautbildung der Sprache für nötig, zu beobachten, wieviel Zufälliges und Beständiges in der Sprache der einzelnen liegt, je nach dem Lande ihrer Abstammung, ihrem Arbeitsgebiet usw. Um den ersten Anstoß zu einem derartigen vergleichenden Studium zu geben, nehmen die Verfasser als Beispiel die verschiedenen italienischen Mundarten, die sich in der Formung des lautbildenden Luftweges so verschieden verhalten und in denen die mechanischen Bedingungen für die Bildung der Kehl- und Mundtöne so bezeichnend sind. Von großer Wichtigkeit ist es, während der Stimmtätigkeit die Bewegungen des Kehlkopfes graphisch festzuhalten. Fiorentino berichtete über seine Versuche bezüglich der Auswahl der Stimmen für die Untersuchung der Vokale. Zu derartigen Experimenten sollen Versuchspersonen herangezogen werden, die es verstehen, einen gegebenen Ton längere Zeit rein auszuhalten, doch nicht ausgebildete Sänger, die sich dem Einfluß ihrer Schule nicht entziehen können. Der hohen musikalischen Begabung des italienischen Volkes schreibt Fiorentino eine starke geschichtliche Einwirkung auf den Klangcharakter der italienischen Vokale zu. Eykmann erläuterte an der Hand zahlreicher Röntgenaufnahmen die Stellung der Zunge bei der Aussprache der Vokale; im Anschluß daran sprach Prof. Bremer (Halle a. d. S.) über die Eigentöne der Vokale, wobei als Ergebnis der Untersuchung hauptsächlich folgendes Moment hervorgehoben wurde: Man darf die Laute nie isoliert untersuchen, sondern immer nur innerhalb der

Digitized by Google
Original from UNIVERSITY OF CALIFORNIA
Generated on 2019-10-24 14:26 GMT / http://hdl.handle.net/2027/uc1.b3252763
Public Domain in the United States, Google-digitized / http://www.hathitrust.org/access_use#pd-us-google

natürlichen Rede; auf diese Weise werden Fehlerquellen vermieden und den physiologischen Verhältnissen genau entsprechende Ergebnisse experimentell festgestellt.

(Schluß folgt.)

Bücherbesprechungen.

Lehrbuch der Oesophagoskopie. Von Prof. Dr. Hugo Stark. Zweite, größtenteils neu bearbeitete Auflage. Mit 110 Abbildungen und ausführlichem Literaturverzeichnis. Würzburg 1914, Curt Kabitzsch.

Die, wie der Verfasser in seinem Vorwort selbst zugibt, längst nötig gewordene und erwartete zweite Auflage des bekannten Starkschen Buches ist nun endlich erschienen. Die gerade in unserem Fache besonders auffällig hervortretende Tendenz der neuesten Zeit, mit Hilfe der vorgeschrittenen Technik an dem Instrumentarium stets neu zu verbessern und zu modifizieren, zeigt sich auch auf dem Gebiete der Oesophagoskopie; so auffällig, daß die Fortschritte der Klinik, der Diagnostik und Therapie fast verschwindend zurücktreten. Diese Erscheinung gibt wohl zu denken, und es ist gewiß kein Zufall, daß auch auf dem Laryngologentag des verflossenen Jahres in Kiel von seiten namhafter Kapazitäten auf diese, einer gesunden Entwicklung unserer Wissenschaft gewiß nicht förderliche Erscheinung hingewiesen worden ist. Um so mehr muß dem Autor des so bekannten und verbreiteten Lehrbuches gedankt werden, daß er, der auch seinerseits auf diese „Sucht nach neuen Instrumenten“ hingewiesen hat, nach wie vor bestrebt war, das durch v. Mikulicz geschaffene Standard-Instrumentarium so viel als möglich beizubehalten und aus der Flut neuer Verbesserungen nur das Unumgänglichste aufzunehmen und so, ähnlich wie Referent schon bei Besprechung des Mannschen Lehrbuches der Tracheo-Bronchoskopie betont hat, einen ruhenden Pol in der Neuerscheinungen Flucht zu bilden. Der Wert der Starkschen Methode und seines Instrumentariums bleibt auch ungeschmälert, wenn andernorts mit moderneren und mannigfach geänderten Instrumentarien erfolgreich gearbeitet wird. Stark hat uns durch die glänzende Statistik seiner Erfolge bewiesen, daß nur dem Operateur der Erfolg winkt, der sich, unbeirrt von den fast wöchentlich ins Haus flatternden Anpreisungen der Instrumentenfirmen, mit einer bewährten Methode vertraut zu machen sucht und sodann mit ihr weiter arbeitet und nur innerhalb derselben und auf Grund eigener Erfahrung die unumgänglichen Fortschritte und Änderungen annimmt. Aus diesem Grunde kann das Buch auch jedem Praktiker getrost in die Hand gegeben und empfohlen werden. Es wird ihn davor behüten, mit dem Instrumentarium und der Methode fortwährend zu wechseln, um in keiner etwas zu leisten.

Die Vorzüge des Starkschen Buches sind im übrigen schon von der ersten Auflage her so bekannt und zahlreich, daß genaueres Eingehen auf sie den Rahmen dieses Referates weit überschreiten würde. Es sei nur auf die besonders liebevoll behandelte Methodik der Untersuchung, auf die Bevorzugung der Rückenlage, worin Referent vollständig mit dem Verfasser übereinstimmt, hingewiesen, sowie auf die flüssige, durch allenthalben eingestreute Krankengeschichten wirksam belebte Darstellung. Wenn es einen Punkt gäbe, in dem Referent mit dem Autor nicht übereinstimmt, so wäre es die Behauptung, daß die Einführung des Brüningsschen Rohres in Rückenlage nicht

Digitized by Google
Original from UNIVERSITY OF CALIFORNIA
Generated on 2019-10-24 14:26 GMT / http://hdl.handle.net/2027/uc1.b3252763
Public Domain in the United States, Google-digitized / http://www.hathitrust.org/access_use#pd-us-google

möglich und auch deshalb in Rückenlage nur mit Mandrin einzuführen sei. Referent muß demgegenüber betonen, daß die nun schon 7 Jahre laufende Erfahrung der Chiarischen Klinik lehrt, daß die Einführung des Brüning'schen Rohres bei Rückenlage ganz gut gelingt. Auch den zahlreichen Schülern der Klinik scheint sie keine sonderlichen Schwierigkeiten zu bereiten. Ein weiterer, höchst anerkennenswerter Vorzug des vorliegenden Buches ist das sorgfältig zusammengestellte, über 500 Nummern fassende Literaturverzeichnis, gegenüber der ersten Auflage um 400 Arbeiten bereichert. Es gewinnt dadurch das Buch auch für den Forscher und Wissenschaftler an Wert. Im klinischen Teil möchten wir noch besonders auf die zahlreichen instruktiven, mit Naturtreue dargestellten Abbildungen verweisen. Wie der Verfasser mitteilt, hat er sich durch ungünstige Kritik veranlaßt gesehen, die wohl von jedem Leser in der zweiten Auflage gesuchten und vermißten farbigen Tafeln durch schwarzweiße Textillustrationen zu ersetzen. Möglich, daß die Tafeln der ersten Auflage zu große Differenz zwischen dem Bild und dem in der Wirklichkeit Geschauten aufwiesen. Aber auf die Gefahr hin, mit dem verzweifelten Ruf abgefertigt zu werden: Ja, man kann es eben nicht allen Leuten recht machen, möchten wir es wagen, den Verfasser zu bitten, bei der Herstellung der dritten Auflage, die bei der Verbreitung und Beliebtheit des Buches wohl nicht allzu lange auf sich warten lassen wird, doch wieder farbige ösophagoskopische Bilder aufzunehmen. Die Bedeutung der Farbenunterschiede ist bei der Oesophagoskopie mit ihrem monokulären Sehen, namentlich für den Anfänger — und für diesen ist das Lehrbuch ja wohl zunächst geschrieben — zu groß. Sie bildet oft den einzigen Anhaltspunkt für die Deutung des Bildes. Andrerseits scheint uns der Name des Verlages, dem auch dieses Werk wieder alle Ehre macht, dafür zu bürgen, daß Naturtreue der Bilder mit gleichwohl mäßigem Preis in Einklang zu bringen sind. Marschik.

Referate.

I. Allgemeines.

Beitrag zur Kenntnis der histologischen Differentialdiagnose zwischen Syphilis und Tuberkulose der oberen Luftwege. Von A. Solger. Aus der Universitätsklinik für Ohren-, Nasen- und Kehlkopfkrankheiten zu Breslau (Professor Hinsberg). (Zschr. f. Ohrhlk. 69. H. 2.)

Verf. hat sich zur Aufgabe gestellt, an einer größeren Anzahl von Probeexcisionen, die teils von sicher nachgewiesener Syphilis stammen, teils von sicher nachgewiesener Tuberkulose — die charakteristischen Merkmale zusammenzustellen, die sich nur bei ersterer fanden, die also differentialdiagnostisch zu verwerten sind.

Er gibt zunächst eine Übersicht über die in der Literatur in differentialdiagnostischer Beziehung niedergelegten Ansichten der Autoren, von welchen übereinstimmend als für Syphilis charakteristisch hingestellt wird: 1. Das Überwiegen der Granulationszellen und Plasmazellen gegenüber den Epitheloidzellen, 2. reichlicher Gehalt an Fibroblasten und faserigem Bindegewebe, 3. diffusere und ausgedehntere Verkäsung.

Generated on 2019-10-24 14:26 GMT / http://hdl.handle.net/2027/uc1.b3252763
Public Domain in the United States, Google-digitized / http://www.hathitrust.org/access_use#pd-us-google
Digitized by Google
Original from UNIVERSITY OF CALIFORNIA

Hinsichtlich der Langhansschen Riesenzellen herrschen noch verschiedene Ansichten, dagegen wird den Gefäßen im syphilitisch veränderten Gewebe von den meisten Autoren eine wichtige Rolle zugeschrieben.

Bei der mikroskopischen Untersuchung von Probeexcisionen machte Verf. nun die Erfahrung, daß die oben genannten drei Merkmale häufig im Stiche lassen, daß sich dagegen die Gefäßveränderungen nach Anwendung der Elastikafärbung sehr häufig feststellen lassen.

Nur bei Syphilis, und zwar bei zwei Dritteln der untersuchten Fälle, beobachtete Solger durch Granulationsgewebe völlig veränderte Gefäße, die größtenteils erst mittelst Weigertscher Elastikafärbung als solche erkennbar wurden. Detaillierte, durch farbige Abbildungen veranschaulichte Beschreibung der veränderten Gefäße.

Verf. betont, daß es genug Fälle gebe, wo trotz sicherer Syphilis keine Gefäßveränderungen nachweisbar sind und daher die Mahnung von Lubarsch an die histologischen Diagnostiker auch für die Rhino- und Laryngologen im vollen Umfang Geltung habe: sich immer vor Augen zu halten, daß wir aus dem histologischen Bau nicht unbedingt auf das ätiologische Moment schließen dürfen. Lawner.

Zur Anwendung des Noviforms in der Rhinologie. Von Dr. Gustav Dinolt. Aus der rhino-laryngologischen Abteilung des Kaiser Franz Josef-Ambulatoriums in Wien (Prof. Dr. M. Hajek). (B. kl. W. 1913. Nr. 27.)

Versuche mit Noviformgaze haben ergeben, daß diese keine Reizerscheinungen hervorruft, die Granulationsbildung nicht zu stark anregt, sekretionsbeschränkend wirkt und nicht zu fest haftet, so daß die Tampons ohne erhebliche Blutung und mit geringen Schmerzen für den Patienten entfernt werden können. Im ganzen ein für die Rhinologie gut verwendbares Mittel.

Die Suspension von Noviform in Ol. Vaselini scheine ein indifferentes Deckmittel für Geschwürsflächen zu sein. Lawner.

Erfahrungen auf dem Gebiete der Chirurgie der oberen Luft- und Speisewege. Von Prof. Dr. Gluck. Vortrag (mit Demonstrationen von Patienten), gehalten in der Sektion der Laryngologischen Gesellschaft zu Berlin am 14. Februar 1913. (B. kl. W. 1913. Nr. 21.)

Vortr. gibt ein Resümee über die Erfahrungen auf diesem Gebiete und weist zunächst hin, daß es bei den Eingriffen oberhalb des Larynxeinganges und seines Reflexapparates keiner prophylaktischen Tracheotomie für die Mehrzahl dieser Fälle bedarf, sofern gewisse Gesichtspunkte exakt befolgt werden, die er des Näheren erörtert.

Dagegen droht die Gefahr der Aspirationspneumonie bei den großen Eingriffen am Kehlkopf, Rachen und an der Speiseröhre, und bis zu 50% der Operierten erlagen früher derselben trotz der vorgeschrittenen Technik und der Verwendung von Tamponkanülen.

Digitized by Google
Original from UNIVERSITY OF CALIFORNIA
Generated on 2019-10-24 14:26 GMT / http://hdl.handle.net/2027/uc1.b3252763
Public Domain in the United States, Google-digitized / http://www.hathitrust.org/access_use#pd-us-google

Als ein segensreicher Fortschritt sind daher die prophylaktische Resektion der Luftröhre und die plastischen Operationen zu qualifizieren, bei welchen die implantierten, gestielten Hautlappen eine dauernde Erhaltung des momentan erzielten Operationsresultates verbürgen. Gluck operiert in der Regel in einem Akt und ohne zwingende vorausgegangene Tracheotomie in tiefer Allgemeinnarkose.

Er erörtert in großen Zügen die Methode, welche eine radikale Entfernung alles Krankhaften garantiert, die Operation so lebenssicher als möglich und den postoperativen Zustand möglichst günstig gestaltet. Hierauf fixiert er seinen Standpunkt bezüglich der Indikationen zu den einzelnen operativen Eingriffen und gibt eine Statistik der operierten Fälle, aus der zu ersehen ist, daß unter 42 Laryngofissuren wegen Carcinom nur 2 Todesfälle bei 70jährigen Patienten — der eine davon ein Diabetiker — zu verzeichnen sind; unter 48 Hemilaryngektomien 3 Todesfälle, von 160 Totalexstirpationen des Kehlkopfes ist bei der letzten Serie von 63 Fällen eine Mortalität von 0% zu verzeichnen. Bei 84 Pharynxresektionen mit Laryngektomien beträgt die Mortalität 25%, doch weisen die letzten 24 Operationen nur 2 Todesfälle auf.

Bei den inoperablen Fällen wird durch die sogenannte Organausschaltung der vitalen Indikation und zugleich der humanen Forderung Genüge geleistet.

Wo es sich um inoperable, zur Erstickung führende Veränderungen im Mediastinum handelt, wird die von Gluck erdachte Operation der Lungenfistel ausgeführt.

Trotzdem betrachtet Gluck diesen enormen Fortschritt verheißungsvoll als „nur eine Etappe auf der Bahn zu stetig vollkommeneren Behandlungsmethoden".

Die bewundernswerten funktionellen Resultate — Pharynxstimme, Sprache ohne Zunge, mit künstlichem Kehlkopf — illustriert Gluck durch demonstrierte Kranke. Lawner.

Über Behandlung der Nasen-, Rachen- und Kehlkopftuberkulose mit Hochfrequenzströmen. Von Dr. Albanus (Hamburg). Vortrag, gehalten auf dem Kongreß für Physiotherapie zu Berlin 1913. (B. kl. W. 1913. Nr. 39.)

Für das Gebiet der Nasen-, Rachen- und Kehlkopftuberkulose kommen die Hochfrequenzströme nur in Form der Thermopenetration, Elektrokoagulation und Kaltkaustik in Frage; die erstere bewährt sich am besten nach Eingriffen, die wegen Kehlkopftuberkulose vorgenommen werden, und bei den häufigen Katarrhen der Tuberkulösen.

Die Koagulation leistet gute Dienste besonders bei breiten Lupusflächen an den unteren Muscheln und an der Nasenscheidewand sowie am Nasenboden; ferner ist sie am Zahnfleisch, am harten und weichen Gaumen sowie im Rachen bequem anwendbar.

Generated on 2019-10-24 14:26 GMT / http://hdl.handle.net/2027/uc1.b3252763
Public Domain in the United States, Google-digitized / http://www.hathitrust.org/access_use#pd-us-google
Digitized by Google
Original from UNIVERSITY OF CALIFORNIA

Im Kehlkopf will sie Albanus nicht angewendet wissen, einerseits wegen der schwierigen Applikation, andrerseits wegen der nahen großen Gefäße.

Nun bespricht Albanus die praktische Anwendung der Kaltkaustik, das Instrumentarium, die verschiedenen Verwendungsarten, die Reaktion, und kommt zu dem Schlusse, daß 1. die Kaltkaustik die geringste Gefahr einer Ausstreuung von Keimen in die Lymph- und Blutwege bietet, 2. daß namentlich tuberkulöse Ulcera sich sehr gut damit beeinflussen lassen und 3. daß in der kaltkauterisierten tuberkulösen Geschwulst oder eines Ulcus das tuberkulöse Gewebe sich auffallend der Heilung zuneige, welchen Umstand Albanus auf die abgetöteten, aber noch biochemisch wirksamen Tuberkelbacillensubstanzen zurückzuführen sucht. Lawner.

Die Bedeutung der Erkrankungen der oberen Luftwege und des Ohres für die Militärdiensttauglichkeit. Von Ober-Stabsarzt Dr. Hölscher. (B. kl. W. 1913. Nr. 40.)

Auf Grund seiner vieljährigen Erfahrungen kommt Hölscher zu nachstehenden Folgerungen:

1. Schulärztliche Beaufsichtigung und frühzeitige Behandlung der männlichen Jugend, da die Erkrankungen der oberen Luftwege für die ganze Entwicklung und damit für die Militärdiensttauglichkeit von größter Bedeutung sind.

2. Gründliche Kenntnis der Erkrankungen des Ohres und der oberen Luftwege seitens der Sanitätsoffiziere und weitere Ausbildung derselben an dem Material der Spezialstationen.

3. Herabminderung der Zahl der zu jedem Termin vorzustellenden Dienstpflichtigen zwecks eingehenderer Untersuchung bei der Musterung.

4. Wenn spezialistische Untersuchungen erforderlich sind — Zuweisung der Betreffenden an ein Lazarett gleich nach der Musterung, wie dies in Österreich-Ungarn seit vielen Jahren eingeführt ist. Lawner.

Die Behandlung des Bronchialasthmas mit dem Dr. Bayerschen Vibro-Inhalationsapparat. Von Dr. Otto Paul Gerber, Assistent an der Abteilung Professor Mannaberg für innere Erkrankungen an der Allgemeinen Poliklinik zu Wien. (B. kl. W. 1913. Nr. 47.)

Verf. bespricht das bisher verwendete Rüstzeug an Mitteln gegen das Bronchialasthma — die medikamentösen Mittel, die die exsudative Theorie beziehungsweise die Vagusneurose zur Grundlage haben (Jod resp. Atropin und Adrenalin), ferner die physikalischen Mittel — die Bäderbehandlung (Laquer, Determann), die Glühlichtkur (Strümpell), die Elektrotherapie und schließlich die Pneumotherapie. Alle genannten physikalischen Methoden streben die Beseitigung der durch das Asthma bedingten Lungenblähung an und die Behebung des fehlerhaften Atmungsrhythmus.

Gerber suchte nun mit dem von Dr. Bayer konstruierten Apparat überdies den Spasmus in den Bronchien durch Herabsetzung des gesteigerten

Digitized by Google
Original from UNIVERSITY OF CALIFORNIA
Generated on 2019-10-24 14:26 GMT / http://hdl.handle.net/2027/uc1.b3252763
Public Domain in the United States, Google-digitized / http://www.hathitrust.org/access_use#pd-us-google

Erregungszustandes der peripheren Vagusendigungen in den Lungen zu beseitigen, und zwar einerseits durch die Vibration, welche durch rhythmisch erfolgende Kompression der zum Einatmen bestimmten Luft hervorgerufen wird, andrerseits durch Inhalation der dieser Luft beigemischten medikamentösen Stoffe (Adrenalininhalant). Von 7 Kranken, bei welchen das Bronchialasthma nicht nur anamnestisch, sondern auch durch die Blut- beziehungsweise Sputumuntersuchung sichergestellt war, haben die Attacken nach 2—5 Sitzungen sistiert. Lawner.

Heißluftinhalation. Von Dr. Elsaesser (Hannover). (D. m. W. 1913. Nr. 3.)

Der Apparat besteht aus einer an einem Stativ verstellbaren Heißluftdusche mit einem auswechselbaren, den Docht enthaltenden, röhrenförmigen Ansatz. Die heiße Luft nimmt die medikamentösen Stoffe, mit denen der Docht getränkt ist, in Gasform auf. Verf. will bei chronischen Bronchitiden Asthmakatarrh, auch bei akuten Erkrankungen des Kehlkopfes, der Trachea, Nasen- und Rachenkatarrhen sehr beachtenswerte Erfolge gesehen haben. Der Apparat ist durch das Medizinische Warenhaus A.-G., Berlin NW. 6, zu beziehen.

Lawner.

Zur Therapie der Entzündungen im Mund, Rachen und Kehlkopf. Von Doktor Johann Lang. Aus der böhmischen Universitätsklinik für Ohren-, Nasen- und Rachenkrankheiten in Prag. (D. m. W. 1913. Nr. 16.)

Lang hat den Einfluß verschiedener Mittel auf die Angina catarrh. und lacunaris an einem relativ großen Material geprüft und kam zu folgendem Resultat: Die beste Wirkung haben das Pyocyaneoprotein Houl und die Anginoltabletten; Formamint und Stomain sind etwas schwächer. Von den Gurgelwässern zeigte sich die Formalinlösung (Rosenberg) (Formalin 5·0, Tct. Ratanh. 2·5, Menthol 1·0, Spir. vini 50·0. S. 12 Tropfen in einem Gläschen Wasser) am wirksamsten.

Die erstgenannten Mittel bewährten sich auch bei Stomatitis aphthosa, Angina Vincenti und Laryngitis acuta, die Rosenbergsche Lösung bei der Pharyngitis chronica. Lawner.

Erfahrungen mit Mesbé bei Lungen- und Kehlkopftuberkulose. Von Chefarzt Dr. O. Roepke. Aus der Eisenbahnheilstätte Stadtwald-Melsungen. (D. m. W. 1913. Nr. 4.)

Verf. spricht dem Mesbé — einem Extrakt aus der Sida rhombifolia Cubilguitziana — jede Bedeutung als Tuberkuloseheilmittel ab, ja es soll vielmehr häufig subjektive und objektive Verschlechterungen bedingen.

Lawner.

Behandlung infektiöser Erkrankungen der Luftwege mittelst Prophylacticum Mallebrein. Von Dr. Kurt Klare (Hohenwiese i. R.) (D. m. W. 1913. Nr. 27.)

Verf. empfiehlt das Prophylacticum Mallebrein zu weiteren Versuchen, da er bei einem Krankenmaterial von 205 Patienten des Genesungsheims

Digitized by Google
Original from UNIVERSITY OF CALIFORNIA
Generated on 2019-10-24 14:26 GMT / http://hdl.handle.net/2027/uc1.b3252763
Public Domain in the United States, Google-digitized / http://www.hathitrust.org/access_use#pd-us-google

Hohenwiese bei der Behandlung von Pharyngitiden, Laryngitiden und vor allem bei der Bekämpfung von subfebrilen Temperaturen der Phthisiker durchaus befriedigende Resultate erzielte. Bei Erkrankungen des Pharynx Gurgelungen mit einer 1%igen Lösung dreimal täglich, bei Kehlkopf- und Lungenerkrankungen Inhalationen mit einer $^1/_2$%igen Lösung dieses Mittels. Lawner.

Weiteres über ätiologische Beziehungen zwischen Rheumatosen und nasalen Erkrankungen. Von Dr. Max Senator (Berlin). (D. m. W. 1913. Nr. 19.)

Anschließend an einen selbstbeobachteten Fall, in dem nach einer Adenotomie — 9 Tage später — eine typische Chorea minor mit Beteiligung des Herzens aufgetreten ist, bespricht Verf. die Ansicht, daß ebenso wie für den Gelenksrheumatismus eine infektiöse Ätiologie anzunehmen sei mit Eintrittspforten in der Tonsille beziehungsweise in den nasalen Luftwegen auch für die Chorea der gleiche Entstehungsmodus bestehen kann. Verf. hält es für angezeigt, daß bezüglich der Chorea auf diese Möglichkeit mehr als bisher geachtet werde. Lawner.

Rhinologische Erfahrung mit dem Haemostaticum Uteramin Zyma. Von Dr. Josef Lauffs (Paderborn). (D. m. W. 1913. Nr. 46.)

Verf. hat das obgenannte Mittel in der rhinologischen Praxis erprobt und empfiehlt es statt des Adrenalins, demgegenüber es die Vorteile bietet, daß es sterilisierbar und unzersetzlich, überdies in therapeutischer Dosis vollkommen ungiftig ist. Seine hämostatische Kraft ist etwas geringer als die des Adrenalins, dafür aber hält die Gefäßverengerung um so länger an. Bei Blutungen aus der Nase wird entweder ein mit der Lösung von Uteramin getränkter Wattetampon auf die blutende Stelle gelegt oder eine subcutane Injektion (1 cm^3) verabfolgt; letztere — vor endonasalen Eingriffen angewendet — verhindert das Auftreten stärkerer Blutungen. Lawner.

Neuer transportabler Apparat zur Einatmung komprimierter und Ausatmung verdünnter Luft. Von Prof. Dr. Gustav Spiess (Frankfurt a. M.). (D. m. W. 1913. Nr. 51.)

Der Apparat stellt einen vollwertigen Ersatz für die großen Anlagen in den Kurorten dar, die eben den Nachteil haben, daß sie außerhalb des Wohnsitzes des Patienten in der Regel nur einmal im Jahr und in einem begrenzten Zeitraum benutzt werden können.

Zum Betriebe des Apparates dient komprimierter Sauerstoff oder Luft in Stahlzylindern oder von einem kleinen transportablen Elektrokompressor erzeugte Preßluft.

Zur Inhalation von Medikamenten beliebiger Zusammensetzung ist ein Vernebler an den Betriebsdruck angeschlossen, welcher durch einen besonderen Abstellhahn auch allein — ohne Atmungsapparat — in Anwendung gebracht werden kann. Lawner.

Digitized by Google
Original from UNIVERSITY OF CALIFORNIA
Generated on 2019-10-24 14:26 GMT / http://hdl.handle.net/2027/uc1.b3252763
Public Domain in the United States, Google-digitized / http://www.hathitrust.org/access_use#pd-us-google

Über das Vorkommen von Tuberkelbacillen im strömenden Blute und in der menschlichen Milch. Von Dr. A. Mayer (Berlin). (Zschr. f. Tbc. 21. 5.)

Die vielumstrittene Frage hat Mayer einer erneuten eingehenden Prüfung unterzogen, deren Resultat in dem Schlußsatze gipfelt, daß die von vielen Autoren beschriebenen säurefesten Stäbchen im Blute entweder avirulente Tuberkelbacillen oder irgendwelche andere Gebilde sind; sie sind daher für die Pathologie, Diagnose und Prognose der Tuberkulose vollkommen gleichgültig. Auch in der Milch stillender Frauen ließen sich genau dieselben Gebilde nachweisen; die mit dieser Milch infizierten Tiere waren, wie Sektion und biologisches Experiment ergab, nicht tuberkulös, die Kinder hatten negativen Pirquet.

Keller.

Zur Chemotherapie der Tuberkulose: Die Toxizität des Kupfers. Von Professor Dr. Meissen (Essen a. d. Ruhr). (Zschr. f. Tbc. 21. 5.)

Meissen verwendete im Sanatorium Hohen-Honnef auf Empfehlung Finklers das Kupfer in Form subcutaner Injektionen von Kupferchlorid oder Kaliumtartrat, meist 3 Monate hindurch, und konnte einen, wenngleich nur langsam sich einstellenden günstigeren Verlauf der Lungentuberkulose konstatieren als bei der ausschließlich angewandten gewöhnlichen hygienisch-diätetischen Kur. Eine Steigerung der Dosierung dürfte raschere und eindeutigere Wirkung erzielen, doch haben wir bisher kein Präparat herzustellen vermocht, welches sich zur Injektion größerer Mengen von Kupfer ohne erheblichere schädliche Nebenwirkungen eignete. Meissen reiht hieran eine eingehende Besprechung der Literatur über die Toxikologie des Kupfers, akute und chronische Kupfervergiftung sowie über ältere therapeutische Erfahrungen betreffs der Verwendung beim Menschen und jüngere Beobachtungen über günstige Beeinflussung des Pflanzenwachstums durch Kupfer. Meissen kommt zu dem Schlußsatz, daß die toxische und die therapeutische so weit auseinanderliegen, daß weitere Prüfungen auch bei Lungentuberkulose durchaus unbedenklich sind. Es wird sich dann zeigen, wie weit die Hoffnungen auf eine Heilwirkung des Kupfers auch bei Lungentuberkulose sich verwirklichen lassen. Wunderdinge darf man freilich nicht erwarten und noch weniger versprechen . . . . ., aber aussichtslos ist das Bemühen, dem Tuberkelbacillus auf chemischem Wege beizukommen, jedenfalls nicht.

Keller.

Punktion und Insufflation als Therapie bei exsudativer Pleuritis. Von Med. pract. Bessel-Lorck (Halle). Aus dem Stubenrauch-Kreiskrankenhause Berlin-Lichterfelde. (Zschr. f. Tbc. 21. 4.)

Die günstigen Erfahrungen bei künstlichem Pneumothorax zeitigten die Versuche, das pleuritische Exsudat therapeutisch durch Luft zu ersetzen und dadurch auch sehr große Exsudate in einer Sitzung zu entleeren; wird auch Wiederauftreten des Exsudates und Adhäsionsbildung nicht immer vermieden, so wird doch die Krankheitsdauer abgekürzt, abgesehen von der sofortigen Erleichterung und fortschreitenden Besserung des Patienten. In Fällen mit

Generated on 2019-10-24 14:26 GMT / http://hdl.handle.net/2027/uc1.b3252763
Public Domain in the United States, Google-digitized / http://www.hathitrust.org/access_use#pd-us-google
Digitized by Google
Original from UNIVERSITY OF CALIFORNIA

gleichzeitiger Lungentuberkulose wurde das Verfahren auf Unterhaltung eines künstlichen Pneumothorax ausgedehnt. Keller.

Die Verminderung der Tuberkelbacillen im strömenden Blute bei der Tuberkulinbehandlung. Von Prof. Dr. Azima und Dr. Tanaka. Aus der Spezialklinik für Lungentuberkulose der medizinischen Akademie zu Osaka, Japan. (Zschr. f. Tbc. 21. 4.)

Indem die beiden Autoren das sonst beständige Vorkommen des Tuberkelbacillus im strömenden Blute der Phthisiker als festgestellte Tatsache ansehen, vindizieren sie dem Verschwinden der Bluttuberkelbacillen nach einer Tuberkulinkur eine maßgebende Bedeutung für die Annahme einer definitiven Ausheilung des Krankheitsherdes. Nach ihren Untersuchungen kommen sie zu dem Ergebnis, daß die Tuberkelbacillen im strömenden Blute sich tatsächlich bei der Tuberkulinbehandlung vermindern, um schließlich ganz zu verschwinden. Keller.

Über einige neuere Kenntnisse in der Ätiologie und in der Behandlung des Keuchhustens. Von Ribadeau-Dumas (Paris). (Medical. 1913. Nr. 3.)

Bei der Unzulänglichkeit der Symptomatologie des Keuchhustens war es nicht zu verwundern, wenn man sich bisher so leicht in der Diagnose des Keuchhustens täuschte, namentlich wenn derselbe, wie so oft bei Erwachsenen, nicht vollkommen ausgeprägt auftrat. Seitdem Bordet und Gengou den spezifischen Mikroorganismus isoliert haben, besitzen wir eine ausgezeichnete Handhabe in zweifelhaften Fällen. Der Mikrob ist so ziemlich rein nur im Beginne der Erkrankung zu finden und ist es notwendig, das Sekret aufzufangen, das aus den Tiefen der Bronchien stammt. Das charakteristische, vom Hustenstoß herausbeförderte Sekret ist weiß, dick, reich an Leukocyten und enthält den spezifischen Bacillus in Reinkultur. Später werden die Mikroben seltener, weil sie „phagozytiert" werden. Die Färbung geschieht auf einfache Weise mit den bekannten Färbemitteln (Kühne oder besser noch mit Carboltoluidin nach Bordet). Man sieht im Präparat ein ovaläres Bacterium fast in Kokkenform, das die Färbung am besten an den Enden und am Rand annimmt. Sie sind vereinzelt, selten gruppiert zu zweien. Die Kulturen im Bordet-Milieu sind schon schwieriger anzustellen und gedeihen langsam in 2 bis 3 Tagen. Der Mikrob wirkt höchstwahrscheinlich durch die Endotoxine, die im Momente des Absterbens frei werden. Deshalb findet man auch keine Bacillen mehr, wenn die Krankheit voll entwickelt ist. Das Endotoxin scheint auch lokal, namentlich im Larynx, eine nekrotisierende Wirkung auf die Schleimhaut auszuüben.

Diese Angaben Bordets sind bisher überall außer in Deutschland (Fränkel) bestätigt worden. Leider ist die agglutinierende Wirkung des Serums nach Infektion mit dem Bordetschen Bacillus nur wenig ausgesprochen, namentlich im Anfangsstadium, so daß dieses bequeme diagnostische Mittel in

Digitized by Google
Original from UNIVERSITY OF CALIFORNIA
Generated on 2019-10-24 14:26 GMT / http://hdl.handle.net/2027/uc1.b3252763
Public Domain in the United States, Google-digitized / http://www.hathitrust.org/access_use#pd-us-google

der Klinik nicht verwendet werden kann. Es mag noch erwähnt werden, daß im Tierversuch es gelungen ist, experimentell den Keuchhusten mit dem Bordet-Bacillus zu erzeugen.

Man hat diese bakteriologischen Resultate auch therapeutisch auszunutzen versucht, doch scheint es, daß weder die verschiedenen Sera, noch die verschiedenen Vakzine als sichere Heilmittel zu betrachten sind, wenn auch die Keuchhustenlymphe von Nicolle und Conor bei 100 geimpften Keuchhustenpatienten fast 36% Heilungen nach 2—5 Impfungen und ebensoviele Besserungen ergeben hat. Vielleicht ist man auf gutem Wege, aber von einem spezifischen Keuchhustenmittel kann heute noch nicht die Rede sein. Vorläufig muß man sich noch an die bekannten Antispasmodica halten, unter denen in der letzten Zeit das Morphin beim Keuchhusten den ersten Platz einnimmt. Die angesehensten Pädiater empfehlen es in subcutanen Injektionen bei Kindern, auch bei Säuglingen, die es in Dosen von $^1/_4$ *cg* bis zum ersten Lebensjahr, später in Dosen bis zu 0·01 ganz ausgezeichnet vertragen.

Lautmann.

Über Ortizon. Von Trümmer (Würzburg). (M. m. W. 60. Nr. 46.)

Das von der Firma Bayer unter dem Namen Ortizon hergestellte Präparat enthält in der Hauptsache Wasserstoffsuperoxyd (nahezu 30%) und wird auf der Klinik von Seifert seit 3 Jahren mit Erfolg in Lösung angewendet bei Stomatitis zum Ausspülen des Mundes, zum Ausspritzen der Tonsillenbuchten und Abspritzen von Belägen bei Angina lacunaris und follicularis sowie des Nasenrachenraumes, ferner bei Empyemen der Kieferhöhle und zum Aufweichen von Krusten bei Ekzem der Nase. Bei Blutungen nach Tonsillotomien, nach Eröffnung peritonsillärer Abscesse werden 100 cm^3 Ortizonlösung kräftig gegen die blutende Stelle gespritzt, ebenso zur Reinigung der Interdentalräume. Die Ortizonwundstifte werden verwendet zu Ätzungen bei Epistaxis, Erosionen und Ulcerationen sowie bei Rhagaden am Naseneingang und aphthösen Geschwüren im Munde; eine Schwärzung der Haut tritt dabei nicht ein.

Reinhard.

Beitrag zur Klinik der direkten Untersuchungsmethoden. Von Henrich (Freiburg). (M. m. W. 60. Nr. 48.)

Verf. berichtet über einige Fälle von Fremdkörperextraktion aus der Speiseröhre mit Hilfe des Oesophagoskops und bemerkt hierzu, daß die Diagnose derselben nicht allein auf Grund des Radiogramms, sondern, falls dies im Stiche läßt, mit Hilfe der direkten Untersuchungsmethoden zu stellen ist, sowohl bei Oesophagus- wie bei Bronchusfremdkörpern: diese habe zugleich den Vorzug, einen eventuell notwendigen therapeutischen Eingriff sogleich anschließen zu können; die diagnostische Bedeutung des Oesophago- und Bronchoskops sei ebenso groß als die therapeutische, insbesondere wenn es sich um die frühzeitige Erkenntnis von Tumoren handle. Bericht über einige dies-

Generated on 2019-10-24 14:26 GMT / http://hdl.handle.net/2027/uc1.b3252763
Public Domain in the United States, Google-digitized / http://www.hathitrust.org/access_use#pd-us-google
Digitized by Google
Original from UNIVERSITY OF CALIFORNIA

bezügliche Beobachtungen. Zum Schlusse weist er auf den Wert der Killianschen Schwebelaryngoskopie hin, speziell wenn es sich um Entfernung benigner Papillome bei Kindern handle, unter Zuhilfenahme einer Scopolamin-Morphiumnarkose, aber auch zwecks Anämisierung des Larynx bei extralaryngealen Operationen. Reinhard.

Über „Coagulen Kocher-Fonio", ein neues Blutstillungsmittel, und seine Anwendung in der Rhinologie. Von Obermüller (Mainz). (M. m. W. 60. Nr. 51.)

Unter obigem Namen gibt die Gesellschaft für chemische Industrie ein zuerst von Dr. Fonio an der Kocherschen Klinik in Bern erprobtes Blutstillungsmittel in den Handel, das hergestellt ist aus den im Tierblut enthaltenen gerinnungsfördernden Substanzen. Es stellt ein körniges, zuckersüß schmeckendes Pulver dar, dessen 10%ige Lösung vor dem Gebrauch 5 Minuten lang bei 100° sterilisiert wird durch Wasserdampf. Obermüller hat nun diese sterile 10%ige Lösung bei zahlreichen nasalen Eingriffen mit großer Zufriedenheit angewandt. Er berichtet unter anderem über die vorzügliche blutstillende Wirkung nach der Konchotomie und submukösen Septumresektion, wo eine Tamponade überflüssig wurde; vielmehr genügte das einige Sekunden lange Andrücken eines mit Coagulen getränkten Wattetampons beziehungsweise das Ausspülen der Bucht zwischen den beiden Schleimhautblättern des Septums zur Blutstillung. In gleicher Weise — durch Ausspülen des N. R. — gelang es sofort, eine heftige Nachblutung nach einer Adenotomie zum Stehen zu bringen. Besonders wirksam war das Mittel bei der sogenannten Radikaloperation der Kieferhöhle, die sich völlig blutleer durchführen ließ, ohne das lästige Herabfließen von Blut in Mund und Rachen. Jegliche Reizung der Schleimhäute fehlte dabei. Reinhard.

II. Nase und Nebenhöhlen.

Die Eröffnung des Tränensackes von der Nase aus in über 100 Fällen von Dakryostenose. Von Dr. J. M. West. Aus der Klinik von Prof. Silex (Berlin). Demonstration, gehalten in der Berliner medizinischen Gesellschaft am 30. April 1914. (B. kl. W. 1913. Nr. 20.)

West gibt einen Rückblick auf die bisherigen Versuche einer operativen Behandlung der Dakryostenose und ihrer Folgeerscheinungen.

Die zuerst von ihm angegebene Fensterresektion des Ductus nasolacrimalis hat West aufgegeben und eröffnet — wo eine Operation indiziert ist — den Tränensack von der Nase aus, indem er nach Entfernung der den Tränenwulst deckenden Schleimhaut ein Stück vom aufsteigenden Kieferast und vom Os lacrimale wegmeißelt, wobei der Tränensack an der lateralen Nasenwand freigelegt wird.

Die künstliche direkte Verbindung zwischen Auge und Nase oberhalb der intakten unteren Muschel weist West durch den positiven Ausfall des

Digitized by Google
Original from UNIVERSITY OF CALIFORNIA
Generated on 2019-10-24 14:26 GMT / http://hdl.handle.net/2027/uc1.b3252763
Public Domain in the United States, Google-digitized / http://www.hathitrust.org/access_use#pd-us-google

Fluorescinversuches nach. In 90% der Fälle hat West sehr gute Resultate erzielt.

Vorteile der Methode: 1. Wiederherstellung der physiologischen Funktion der Tränenwege, 2. Schonung der Tränendrüse, 3. Vermeidung von Hautnarben.

Lawner.

Referate für den III. Internationalen Rhino-Laryngologen-Kongreß. (Arch. f. Laryng. 25. H. 2.)

II. Der Lymphapparat der Nase und des Nasenrachenraumes in seinen Beziehungen zum übrigen Körper. (Anatomischer Teil.) Von Dr. Camillo Poli (Genua).

Poli schildert im einzelnen die anatomischen Verhältnisse: 1. des Wurzelgebiets, 2. die abführenden Lymphbahnen und 3. das Drüsensystem des fraglichen Lymphapparates.

Die verschiedenen Teile des Lymphnetzes der äußeren Nase, der Nasenhöhlen und des Nasenrachens sind mehr oder minder direkt miteinander verknüpft. Die wichtigsten Verbindungen, welches dieses Lymphnetz mit den Nachbarorganen eingeht, sind diejenigen, welche zwischen dem endonasalen Gefäßsystem und den perimeningealen Räumen, und ferner diejenigen, welche zwischen Lymphcapillaren des Nasenrachens und des Mittelohres bestehen.

Der Lymphstrom der Nase und des Nasenrachens ergießt sich teils nach vorn gegen die Wange (anterio-exteriorer Lymphstrom), teils nach hinten gegen den Pharynx (postero-interiorer Lymphstrom). Letzterer teilt sich in je einen Zweig zu den retropharyngealen Drüsen und zu den tieferen Cervicaldrüsen.

In der Kette der cervicalen Lymphdrüsen fließt die aus Nase und Nasenrachenraum herkommende Lymphe mit der aus allen Lymphbahnen der Haut, des Gesichts und des Kopfes sowie mit der aus den Halsteilen der Luft- und Speiseröhre stammenden Lymphe zusammen.

Verbindungen zwischen der Lymphe des Cervicalgebiets mit den paratrachealen und tracheobronchialen Drüsen bestehen nicht.

Referate für den III. Internationalen Rhino-Laryngologen-Kongreß. (Arch. f. Laryng. 25. H. 2.)

III. The lymphatic apparatus of the nose and naso-pharynx in its relation to the rest of the body. By A. Logan Turner (Edinburgh).

Referate für den III. Internationalen Rhino-Laryngologen-Kongreß. (Arch. f. Laryng. 25. H. 2.)

IV. L'appareil lymphatique du nez et de la cavité naso-pharyngienne dans ses rapports avec les autres parties du corps. Par Jules Broeckaert (Gand).

Digitized by Google
Original from UNIVERSITY OF CALIFORNIA
Generated on 2019-10-24 14:26 GMT / http://hdl.handle.net/2027/uc1.b3252763
Public Domain in the United States, Google-digitized / http://www.hathitrust.org/access_use#pd-us-google

Über sogenannte weiche und harte Papillome der Nase. Von Dr. Alfred Brüggemann. Aus der Universitätsklinik für Ohren-, Nasen- und Halskranke in Gießen (Prof. Dr. v. Eicken). (Zschr. f. Ohrhlk. 69. H. 2.)

Verf. beschreibt zwei Papillomfälle, welche zeigen, daß für die Einteilung der Papillome nicht immer der Sitz der Wucherung und der klinische Befund maßgebend ist, sondern in erster Linie — wenn möglich stets — das pathologisch-anatomische Bild das Einteilungsprinzip abgeben soll.

Beide Gebilde hatten in mancher Beziehung gewisse Ähnlichkeiten, so den papillomatösen Bau mit mehrschichtigem Zylinderepithel an der Oberfläche, den Sitz in der Nase, die häufigen Rezidiven und das den Knochen zerstörende Wachstum.

Während aber der erste Fall eine rein entzündliche Neubildung vorstellt (infolge einer chronischen Ethmoiditis), für die Brüggemann statt der bisherigen Bezeichnung „weiches Papillom" Granulom vorschlägt, weil durch diesen Namen wenigstens der entzündliche Ursprung zum Ausdruck kommt bestand im zweiten Falle eine echte Neubildung, ein Tumor, und zwar ein hartes Papillom, das durch den pathologisch-anatomischen Namen „papilläres Fibroepitheliom" besser charakterisiert wäre.

Bei diesem harten Papillom handelte es sich — wie in dem von Herxheimer zuerst beschriebenen Falle — um eine Pseudometaplasie (Lubarsch) der Epithelien, d. h. die Zylinderepithelien waren in ihrer Form dem Plattenepithel ähnlich geworden, ohne ihre frühere Zellstruktur und Zelleigenart aufzugeben.

Diese Pseudometaplasie darf bei harten Nasenpapillomen nicht übersehen werden, weshalb in jedem Falle nicht nur nach echtem Zylinderepithel geforscht werden soll, sondern auch die charakteristischen Eigenschaften des Pflasterepithels (Hornsubstanzen, Interzellularbrücken etc.) nachzuweisen wären.

Lawner.

Die genetischen Beziehungen zwischen Nase und Gebiß. Von Dr. Woldemar Richter (Leipzig). (Arch. f. Laryng. 24. H. 3.)

Verf. unterzieht den Oberkieferknochen als gleichzeitigen Träger der Nase und des Gebisses einer Betrachtung. Eine durch den unteren Augenhöhlenrand gelegte Linie teilt die Nasenhöhle in einen orbitalen und einen infraorbitalen Anteil (Zuckerkandl). Der infraorbitale Anteil ist beim Neugeborenen noch gering entwickelt: Der Nasenboden liegt nahezu noch im Niveau der unteren Augenhöhlenränder. Er entwickelt sich durch Resorption des Knochengewebes und entsprechende Apposition an den Alveolarfortsätzen und der Gaumenseite des Oberkiefers in der Zeit bis zum Abschluß der zweiten Dentition, also bis zum 18. Lebensjahr. Dieses ungewöhnliche Wachstum wird angeregt durch die zweite Dentition und die Highmorshöhlen, die allmählich von der Nase her zwischen Orbita und Zahnfortsatz eingeschaltet werden. Ein regelmäßig gebautes Gebiß begünstigt demnach das normal weite Wachstum

Digitized by Google
Original from UNIVERSITY OF CALIFORNIA
Generated on 2019-10-24 14:26 GMT / http://hdl.handle.net/2027/uc1.b3252763
Public Domain in the United States, Google-digitized / http://www.hathitrust.org/access_use#pd-us-google

der Nase. Dem Röntgenbilde entnimmt Verf. die Berechtigung zur Annahme von fünf, im einzelnen von ihm beschriebenen Längsstützen des Gesichtsschädels, welche die Last des Kaudruckes zu tragen haben. Sie lassen sich auch an Frontalschnitten durch den Gesichtsschädel und an mazerierten Schädeln nachweisen. Sie sind nach der Architektur eines Gerüstturmes angeordnet. Bei der Mundatmung fällt der Druck des Unterkiefers gegen den Oberkiefer fort; jeder Zahnbogen bildet sich für sich aus. Während sich der Unterkiefer hierbei ziemlich stabil verhält, halten das Obergebiß und der harte Gaumen äußeren Einflüssen nicht genügend stand und werden fehlerhaft gebaut. Der hohe Gaumen ist nach Verf. eine Folge der Nasenverengerung. Sie erzeugt chronische Hyperämie und chronische Verdickung der Nasenschleimhaut und diese wiederum mangelhafte Resorption des Knochens und Entwicklungshemmung des nasalen Anteiles des Oberkieferknochens, während die Alveolarfortsätze, ihrer Wachstumsenergie entsprechend, weiter nach unten wachsen. Zur Verschlimmerung des hohen Gaumens tragen sodann bei: Der ausbleibende Gegendruck der Zunge, der fehlende Kaudruck des Untergebisses und der Zug des M. masseter bei geöffnetem Munde. Verf. beschreibt des weiteren die Prognathie, die Orthognathie und Progenie, die lateralen Bißanomalien und den offenen Biß und verweist zum Schluß auf die Erfolge der Orthodontie.

R. Hoffmann (Dresden).

Ein Fall von Hypernephrommetastase in der Nasenhöhle, nebst Vorschlägen zur Operation der malignen Nasentumoren überhaupt. Von Dr. E. Storath. Aus der Universitäts-Hals-, Nasen- und Ohrenklinik zu Erlangen (Prof. Dr. A. Scheibe). (Zschr. f. Ohrhlk. 69. H. 2.)

Ausführliche Krankengeschichte und Obduktionsbefund eines Falles von Hypernephrommetastase in der Nasenhöhle, bei dem die histologische Diagnose zuerst Granulom, dann Carcinom, später Peritheliom und endlich Hypernephrom lautete. Bezüglich der klinischen Diagnose — die Malignität des Tumors war klinisch bald festgestellt — kommt Verf. zu dem Schluß, daß man an eine Hypernephrommetastase denken soll, wenn bei einem malignen Nasentumor Wachstumsausbreitung und Zerfall für Carcinom, daneben aber starke, besonders spontane Blutungen das klinische Bild beherrschen und Pulsation des Tumors vorhanden ist.

Verf. erörtert die Schwierigkeit der histologischen Diagnose infolge der Polymorphie des Baues, besonders der Metastasen der Nebennierentumoren, die speziell bei Nasentumoren noch durch den Umstand erhöht wird, daß diese mit der Zeit an ihrer Oberfläche mehr oder weniger Zellproliferationen zeigen, die leicht ein Sarkom oder ein Granulom vortäuschen können. Aus diesem Grunde soll man sich bei Nasentumoren, besonders bei Verdacht auf eine Hypernephrommetastase, vom gut und scharf beobachteten klinischen Bilde leiten lassen.

Generated on 2019-10-24 14:26 GMT / http://hdl.handle.net/2027/uc1.b3252763
Public Domain in the United States, Google-digitized / http://www.hathitrust.org/access_use#pd-us-google
Digitized by Google
Original from UNIVERSITY OF CALIFORNIA

Zum Schlusse stellt Verf. Erwägungen an bezüglich der Operabilität dieser Metastasen, bezüglich der Indikation zur radikalen Operation und spricht sich — im Falle eine solche vorliegt — für eine Oberkieferresektion mit eventueller Ausräumung auch des vorderen Siebbeines aus bei Metastasen in der unteren Etage der Nase; bei solchen der oberen Etage wären die radikalen extranasalen Operationsmethoden nach der Richtung hin auszubauen, daß man die Freilegung der Dura der Basis der vorderen Schädelgrube anstrebt. Lawner.

Frontoethmoidale Sinusitis ausschließlich gonokokkischen Ursprunges. Von Prada. (Revista de laryngologia, August 1913.)

24jähriger Mann mit einer Stirnhöhleneiterung, die operiert wurde und einen Fistelgang hinterließ, so daß eine zweite Operation nötig war; dadurch entdeckte man eine Eiterung einer vorderen Siebbeinzelle. Heilung. Die Untersuchung des Eiters wies in demselben Gonokokken nach. Pat. hatte im Oktober einen Tripper gehabt, welcher Gelenkschmerzen verursacht hatte, dann eine Augenentzündung, und dazu fingen die Nasenbeschwerden an. Die Eitererreger sind sicher Gonokokken, da alle Tinktions- und Morphologieeigenschaften keinen anderen Schluß zulassen. Diese Gonokokkensinusitis ist selten bei Kindern, obgleich sie oft an Gonokokkenaugenentzündung leiden, weil sie keine Stirnhöhlen haben. Bei jenem Pat. fand die Infektion der Stirnhöhlen durch die Wand oder durch das Dach der Orbita statt und die Augenentzündung war die direkte Ursache dieser äußerst seltenen Krankheit.

Menier.

Die Fibrome der Nasenhöhle. Von Lazarraga. (Revista de medicina y cirurgia practicas. Juni 1913.)

Statistik von einigen Fällen, deren einer einen spontanen Rückgang des Tumors darbot. Wenn die Exstirpation per vias naturales nicht möglich ist und wenn man die größeren Eingriffe auszuführen hat, rät Lazarraga, eine Tracheotomie immer im voraus zu machen. Menier.

Beiträge zur Pathologie der Nasennebenhöhlen. II. Zur Klinik und Pathologie der Kiefercysten. Von Privatdozent Dr. Haike (Berlin). (Passow u. Schäfer, Beitr. etc. 61. H. 1.)

Bericht über fünf zur Operation gekommene und histologisch untersuchte Fälle und fünf weitere histologische Befunde. Die Diagnose konnte in einem Falle durch die Röntgenuntersuchung, die aus anderen Gründen vorgenommen wurde, gestellt werden. Die Therapie soll tunlichst in der vollständigen Ausschälung bestehen, für die Verf. ein eigenes Elevatorium angibt; wo dies nicht möglich ist, erscheint die radikale Operation, wie beim Empyem, mit breiter Eröffnung nach der Nase zur Tamponade und Nachbehandlung notwendig. Für symptomlose, als Nebenbefund diagnostizierte Cysten kommt, um die Weiterentwicklung aufzuhalten, die Entleerung des Inhaltes mittelst

Generated on 2019-10-24 14:26 GMT / http://hdl.handle.net/2027/uc1.b3252763
Public Domain in the United States, Google-digitized / http://www.hathitrust.org/access_use#pd-us-google
Digitized by Google
Original from UNIVERSITY OF CALIFORNIA

Punktion in Betracht. Die histologische Untersuchung ergab, da es sich durchwegs um Cysten mit vereitertem Inhalt handelte, alle Veränderungen akuter und chronischer Entzündung. Die Auskleidung bestand in allen 10 Fällen aus mehrschichtigem Plattenepithel, in einem Falle neben diesem mehrschichtiges, Flimmern tragendes Zylinderepithel. Bondy.

Über Resultate der Paraffininjektion in der Ozaenatherapie. Von Dr. Karl Lübbers (Greifswald). (Passow u. Schäfer, Beitr. etc. 6. H. 1.)

Verf. anästhesiert die Schleimhaut mit einem 10%igen Novocainspray. Um die Schleimhaut von der Unterlage abzudrängen und Platz für größere Paraffindepots zu schaffen, werden an den betreffenden Stellen einige Kubikzentimeter $^1/_2$%ige Novocainlösung injiziert. Das zur Injektion verwendete Paraffin hat einen Schmelzpunkt von 45°, injiziert wird in die unteren Muscheln und unter die Schleimhaut am Nasenboden, am Septum, am Lumen nasi, wenn möglich zunächst in den hinteren Partien der Nase.

Diese Erfahrungen des Verf. (27 Fälle) stimmen mit den von anderer Seite gemachten Beobachtungen überein. Er hält dafür, daß in der jetzt bekannten Ozaenatherapie die Paraffinbehandlung die beste Aussicht auf Erfolge verspricht. Bondy.

Zur Frage der Rhinitis sicca postoperativa und deren Verhütung, gleichzeitig ein Beitrag zur Frage der Verhütung rhinogener, postoperativer Hirnkomplikationen. Von Oberstabsarzt Dr. Rhese, Privatdozent (Königsberg). (Zschr. f. Ohrhlk. 69. H. 1.)

Verf. schildert das von ihm bei etwa 100 Fällen angewendete Verfahren der Siebbeinoperation und der Nachbehandlung, das er auf Grund der hierbei gemachten günstigen Erfahrungen zur Verhütung der Rhinitis sicca postoperativa und rhinogener Hirnkomplikationen wärmstens empfiehlt.

Die Grundsätze dieses Verfahrens sind:

1. Erhaltung — wenn möglich — der ganzen mittleren Muschel, von der nur krankhaft veränderte Teile zu entfernen sind, wodurch eine Erweiterung der räumlichen Verhältnisse in der Nase vermieden und eine große Fläche gesunder, an Drüsen besonders reicher Schleimhaut erhalten wird — zwei Momente, welche zur Vorbeugung einer Rhinitis sicca schwer ins Gewicht fallen; überdies schützt die erhaltene mediale Platte der mittleren Muschel vor einem Eindringen in falsche Bahnen, macht die Berührung der Gegend der Lamina cribrosa unmöglich und läßt die Hauptinfektionswege — die Fila olfactoria und die mit den Arachnoidalräumen kommunizierenden Lymphbahnen unberührt:

2. möglichste Schleimhautschonung; diese Forderung ist schon durch die Erhaltung der mittleren Muschel zum größten Teil erfüllt; hierzu kommt noch — bei etwaiger Abtragung der vorderen Keilbeinhöhlenwand — die Notwen-

Digitized by Google
Original from UNIVERSITY OF CALIFORNIA
Generated on 2019-10-24 14:26 GMT / http://hdl.handle.net/2027/uc1.b3252763
Public Domain in the United States, Google-digitized / http://www.hathitrust.org/access_use#pd-us-google

digkeit, mit möglichst scharfen Stanzen zu arbeiten, um jedes unnötige Reißen und Ablösen von Schleimhaut zu vermeiden;

3. genügend lange, den Verhältnissen angepaßte Nachbehandlung, die eine Umwandlung der Operationshöhle in eine gleichmäßige, glatte Mulde ohne Sekretansammlung anzustreben hat;

4. Berücksichtigung konstitutioneller Ursachen (Anämie, Gicht, Diabetes etc.) durch entsprechende Allgemeinbehandlung. Lawner.

Gegenwärtige Behandlung der Ozaena. Von Prof. E. J. Moure (Bordeaux). (Übersetzt von Sanitätsrat Dr. Levin.) (B. kl. W. 1913. Nr. 19.)

Bei der Behandlung muß zunächst das Alter des Patienten berücksichtigt werden. Bei Säuglingen und ganz jungen Kindern wird man sich auf die Reinigung der Nase bis zu der Zeit beschränken, wo mit der eigentlichen wirksamen Therapie begonnen werden kann.

1. Heiße Luft kann als Reizmittel für die Schleimhaut nur eine Besserung, aber keine Heilung herbeiführen.

2. Die Atemübungen, um die Patienten zur Nasenatmung wieder zu erziehen beziehungsweise die Luftdusche, zu welchem Zwecke R. Foy ein kompliziertes Instrumentarium konstruiert hat, liefern — allein angewendet — keine genügenden Resultate, um die in ihrer Drüsensekretion und Allgemeinernährung tief gestörte Nasenschleimhaut wesentlich zu verändern.

3. Mechanische Behandlung mittelst vorderer und hinterer Nasendusche mit nachfolgender Ölverstäubung hat besonders während der Entwicklungsperiode (8. bis 16. Jahr) schätzenswerte Resultate — allerdings nach sehr langem Zeitraum — gezeitigt.

Der Vibrationsmassage nach dem Prinzip Braun — jetzt bequem mit dem Elektromotor und einem mit Watte umwickelten Stilet auszuführen, spricht Moure eine wichtige, unterstützende Rolle zu, indem die Vitalität des atrophischen Gewebes durch die regelmäßige Massage in günstigem Sinne verändert werde. Moure läßt auf jede Massage eine Zerstäubung von Lapislösung (1:20, 1:15, 1:10, ja sogar 1:5) wegen der elektiven Wirkung auf diese Art der Drüsenstörungen folgen.

4. Paraffinbehandlung. Moure bespricht zuerst seine ersten Versuche mit Dr. Brindel, dann die Verbesserungen anderer Autoren und die Technik ihrer Anwendung.

Zum Schlusse weist er noch auf die Notwendigkeit einer tonisch regenerierenden Allgemeinbehandlung hin. Lawner.

Die Rhinitis posterior im Säuglingsalter. Von Prof. F. Göppert (Göttingen). (B. kl. W. 1913. Nr. 20.)

Der Schnupfen, dessen Bedeutung im Säuglingsalter für die Nahrungsaufnahme und als Ursache der parenteral bedingten Durchfälle heute allge-

Digitized by Google
Original from UNIVERSITY OF CALIFORNIA
Generated on 2019-10-24 14:26 GMT / http://hdl.handle.net/2027/uc1.b3252763
Public Domain in the United States, Google-digitized / http://www.hathitrust.org/access_use#pd-us-google

mein anerkannt ist, kennzeichnet sich bei der chronischen Form der Nasenverstopfung durch die Charakteristica, wie wir sie bei adenoiden Vegetationen finden. Das sonstige Aussehen des Kindes ist durch weit aufgerissene Nasenlöcher, ängstlichen Gesichtsausdruck und ein wenig gedunsene obere Gesichtshälfte charakterisiert. Der Brustkorb ist schmal und kurz, die Rippen sind horizontaler als sonst, der untere Brustkorbteil — besonders das Sternum — nach unten leicht eingebogen. Der Bauch dagegen enorm verlängert, zeitweise erheblicher Meteorismus. Die weitaus größte Anzahl der Kinder wird mit dem Einsetzen des Wachstums gesund, gewöhnlich tritt dies in der Mitte des zweiten Lebensjahres ein, wo sich auch die freie Nasenatmung einstellt. Die Ursache dieses chronischen Schnupfens führt Göppert auf die Enge der Säuglingschoanen zurück, die nach seinen Untersuchungen zwei kleine, kreisrunde Öffnungen darstellen, so daß die Nasenmuscheln völlig vom Nasenrachenraum abgetrennt erscheinen; die Kanäle sind durch eine stark schwellbare Schleimhaut eingesäumt und können schon durch mäßige Anschwellung zum Abschluß gebracht werden. Mit der durch das Wachstum bedingten Erweiterung dieses Engpasses tritt die natürliche Heilung des Übels ein. In manchen, aber nicht häufigen Fällen ist eine Kombination mit vergrößerter Rachenmandel zu konstatieren.

Therapie: Bei akuter Exacerbation 10 und 5 Minuten vor dem Trinken einige Tropfen von

Sol. Adrenalin. (1 : 1000) 1·0
Aqu. borat. 2·0,

bei den chronischen Verstopfungen 2 Tropfen einer 1%igen Lapislösung in jedes Nasenloch, 5 Minuten später noch einmal; jeden dritten Tag Pause.

Freiluftherapie, auch im Winter. Selbstredend Berücksichtigung der etwa zugrunde liegenden Konstitutionsschwäche respektive exsudativen Diathese.

Lawner.

Neue Methoden und Fragen der Nasenplastik. Von Dr. Fritz Koch. Vortrag, gehalten mit Demonstration von Kranken und Lichtbildern in der Berliner medizinischen Gesellschaft am 25. Juni und 2. Juli 1913. (B. kl. W. 1913. Nr. 35.)

Koch bespricht den Fortschritt der normalen Rhinoplastik, deren bedeutendster in der Anwendung der freien plastischen Transplantation zu suchen ist.

Zunächst werden die Resektionsoperationen erörtert, wobei Koch betont, daß es prinzipiell wichtig sei, das Periost möglichst wenig zu verletzen und es in größter Ausdehnung zu belassen, weil dadurch eine Beschleunigung des Heilungsvorganges erzielt und plastische Transplantationen ausgeführt werden können, die künstliche Prothesen fast überflüssig machen.

Ausführlich bespricht Vortr. das Thema der Schiefnasenbehandlung; das Redressement kann jetzt bei jeder Form angewendet werden, wobei die Ossa

Generated on 2019-10-24 14:26 GMT / http://hdl.handle.net/2027/uc1.b3252763
Public Domain in the United States, Google-digitized / http://www.hathitrust.org/access_use#pd-us-google
Digitized by Google
Original from UNIVERSITY OF CALIFORNIA

nasalia, die Stirnfortsätze des Oberkiefers und das knöcherne Septum die Angriffspunkte bilden.

Des Weiteren werden die praktisch wichtigen Eingriffe an den Knorpelteilen besprochen, nämlich die Resektion der Nasenflügelknorpel, die Nasenverkürzung und die Korrektur der schiefgestellten knorpeligen Teile; ferner die plastischen Operationen an der Haut, und zwar einerseits solche, die eine Resektion erstreben, dann aber auch die Ersatz bietenden plastischen Prothesen.

Als neueste, vielversprechende Methode ist die Überpflanzung von Stücken der Fascia lata zu nennen; die Verwendung des Knorpels vom Kalb empfiehlt Koch auf Grund eigener Erfahrung; zu diesem Zweck soll der Zeitraum zwischen Schlachten und Implantation höchstens 2 Stunden betragen. Patient trägt 2 Tage einen Verband und kann sofort seiner Beschäftigung nachgehen.

Zum Schlusse gibt Koch eine Übersicht der Paraffinbehandlung und der Technik ihrer Anwendung und erwähnt, daß es ihm gelungen ist, ein neues Material (Somatin) aus Kohlenwasserstoffen herzustellen, über das er gelegentlich ausführlich zu referieren die Absicht hat.

Die Resultate der angewandten Methoden demonstriert er an der Hand von zirka 50 Doppeldiapositiven und erörtert ohne Vorurteil auf Grund eigener praktischer Erprobung die Vorzüge und Nachteile einer jeden Behandlungsart. Lawner.

Ein einfacher Nasenersatz. Von Zinsser (Köln). (M. m. W. 60. Nr. 49.)

Nach Hennigs Vorgang stellte Zinsser folgende Masse her: 50 *g* Gelatine werden mit Wasser angefeuchtet und im Wasserbad geschmolzen. Unter ständigem Umrühren setzt man 100 *g* Glycerin zu. Zum Färben der Masse wird etwas Zinkweiß, Zinnober und Ultramarinblau zugesetzt. Die Gußform wird von einer normalen Nase, die zu dem Gesicht des Patienten paßt, in Gips abgenommen, und zwar mit den Nasenlöchern, und diese Form vor dem Eingießen der im Wasserbad geschmolzenen Masse mit Olivenöl angefettet. Nach Ausheben der Prothese aus der Form werden die Nasenlöcher hergestellt und sodann dieselbe auf die vorher mit Gummi arabicum bestrichene Haut aufgedrückt und angepaßt. Solche Prothesen können mehrere Tage getragen werden und fertigen sie die Kranken selbst an. Auch Ohrprothesen lassen sich aus derselben Masse mit gutem kosmetischen Effekt herstellen.

Reinhard.

Die Ozaena, eine infektiöse und kontagiöse Krankheit. Von Dr. Fernando Perez (Buenos-Aires). Vortrag, gehalten am 14. November 1913 in der Berliner Laryngologischen Gesellschaft. (B. kl. W. 1913. Nr. 52.)

Vortr. gibt eine Synthese seiner Arbeiten über die Ozaena, aus welcher wir ersehen, daß Perez die ganze bakteriologische Flora der Nasenhöhle der

Generated on 2019-10-24 14:26 GMT / http://hdl.handle.net/2027/uc1.b3252763
Public Domain in the United States, Google-digitized / http://www.hathitrust.org/access_use#pd-us-google
Digitized by Google
Original from UNIVERSITY OF CALIFORNIA

Ozaenakranken eingehend studierte und die Eigenschaften sämtlicher isolierter Arten von Mikroben sehr genau bestimmte. Auf diese Weise kam er schließlich auf einen durch besondere Eigenschaften sich auszeichnenden Coccobacillus, den er als Erreger betrachtet und Coccobacillus foetidus ozaenae nennt.

Die Kulturen desselben entwickeln den für die Ozaena charakteristischen Geruch, und bei Injektion von Bouillonkultur in die Randvene des Ohres beobachtet man bei Kaninchen nasale, oft abundante eitrig-hämorrhagische Sekretion.

Bei der Autopsie findet man neben Hyperämie der Milz eine starke Schleimhautentzündung der Nasenmuscheln, vornehmlich an den vorderen Muscheln. Wenn das Tier am Leben bleibt, stellt sich nach Monate andauerndem Ausfluß aus der Nase, in welchem der inoculierte Mikrobus wiederzufinden ist, Atrophie der vorderen Muscheln ein. Dieser Coccobacillus findet sich nur bei Ozaenafällen und zeigt eine wirkliche Affinität für die Nasenmuscheln. Hofer (Wien) und Slavtsheff (Toulouse) haben diesen Mikroben isolieren und die Angaben des Autors bestätigen können.

Auf Grund aller dieser Versuche muß der infektiöse Charakter der Krankheit anerkannt werden. Aber auch für die Kontagiosität hat Perez Beweise erbracht, und zwar kann die Ozaena nicht nur durch Menschen, sondern auch durch den Hund übertragen werden, denn der Coccobacillus kommt in der Nasenhöhle des Hundes vor und vermehrt sich bei jenen Tieren, die von der Hundekrankheit befallen sind.

Die klinische Enquete über die ozaenöse Ansteckung bestätigt die Ergebnisse der Laboratoriumsforschung. Lawner.

Zur Frage nach der Ätiologie der genuinen Ozaena. Von Dr. Gustav Hofer (Wien). Vortrag, gehalten in der Berliner Laryngologischen Gesellschaft am 14. November 1913. (B. kl. W. 1913. Nr. 52.)

Hofer zeigt an Präparaten von Kaninchen das Ergebnis der intravenösen Infektion mit Reinkulturen von Coccobacillus foetidus ozaenae, welches die Angaben von Perez vollinhaltlich bestätigt. Er stellt ferner fest, daß die Mikroben echte, lösliche Toxine bilden, eine Tatsache, die für die Auffassung der Pathogenese des Krankheitsprozesses bedeutungsvoll sein dürfte.

Der kulturelle Fötor ist dem für Ozaena charakteristischen vollständig homolog, doch verhalten sich die verschiedenen Stämme bezüglich dessen Intensität verschieden.

Bezüglich seiner Untersuchungen, die Technik und weiteren Details betreffend, weist Hofer auf seine Publikationen hin und berichtet nun über die Vakzinationsergebnisse an Ozaenakranken mit dem aus fötiden Coccobacillen hergestellten Vaccin (polyvalentes Vaccin in Dosen von 10 bis 500 Millionen Keimen wöchentlich subcutan injiziert).

Generated on 2019-10-24 14:26 GMT / http://hdl.handle.net/2027/uc1.b3252763
Public Domain in the United States, Google-digitized / http://www.hathitrust.org/access_use#pd-us-google
Digitized by Google
Original from UNIVERSITY OF CALIFORNIA

Die Untersuchungen hat Hofer gemeinschaftlich mit Dr. Kofler, Assistent an der Klinik Chiari, an 30 sichergestellten Ozaenakranken vorgenommen.

Hofer beschreibt des Näheren die Wirkungsweise der Vaccine, die er in eine lokale, nasale, regionäre und allgemeine einteilt. Als wichtigste Beobachtung hebt er hervor eine verblüffende Abnahme oder vollständiges Schwinden des widrigen Fötors in nahezu allen Fällen, ferner einen nachweisbaren Rückgang der Krustenbildung beziehungsweise Verflüssigung des Sekretes, in weiterer Konsequenz Besserung beziehungsweise Verschwinden der Pharyngitis und Laryngitis.

Zum Schlusse gibt Hofer seiner Überzeugung Ausdruck, daß die Perspektive der aktiven Immunisierung mit den Perezschen Mikroben eine durchaus günstige sei. Lawner.

Über den Schleimhautlupus der Nase. Von Geheimrat Walb (Bonn). (D. m. W. 1913. Nr. 10.)

Da der Lupus im Innern der Nase beginnt und sich von da erst auf die Haut ausbreitet, so ist die frühzeitige Behandlung des Schleimhautlupus zugleich die Prophylaxe des Hautlupus respektive des Rezidivs des letzteren.

Diese Tatsache sollte auch die Dermatologen zur Überzeugung führen, auf diesem Gebiete der Hilfe der Rhinologen nicht zu entbehren.

Aber nicht nur der Schleimhautlupus im engeren Sinne, sondern jeder Fall von Tuberkulose der Nasenschleimhaut kann sich mit Hautlupus komplizieren.

Verf. bespricht dann des Näheren die Infektionswege: den digitalen, den hämatogenen und den durch Inhalation und spricht nach seinem relativ reichen Material die Ansicht aus, daß die Erkrankung der Schleimhaut stets das Primäre ist, wobei er der Meinung Cohns (Königsberg) zustimmt, daß, wenn die Kranken früher zur Beobachtung kämen, der primäre Schleimhautlupus sich viel häufiger erweisen ließe.

Hinsichtlich der Behandlung empfiehlt er, circumscripte Herde im knorpeligen Teil des Septums mit dem Conchotom zu eliminieren und die Krustenbildung behufs Vermeidung von Rezidiven durch in Sublimat (1 : 1000) getauchte Gazestreifen zu verhindern.

Bei durch Hautlupus bedingten Verengerungen des Naseneinganges muß oft die Nase von außen gespalten werden, um dem inneren Prozeß beikommen zu können.

Bei latenten tuberkulösen Herden, wie solche besonders an der unteren Muschel vorkommen und sich bei Cocain-Adrenalinanwendung als grauliche oder auch gelbe Stellen präsentieren, exzidiert er größere Stellen der Schleimhaut mit Conchotom oder Zange. Lawner.

Generated on 2019-10-24 14:26 GMT / http://hdl.handle.net/2027/uc1.b3252763
Public Domain in the United States, Google-digitized / http://www.hathitrust.org/access_use#pd-us-google
Digitized by Google
Original from UNIVERSITY OF CALIFORNIA

Der Nasenspülapparat Vakuum. Von Geheimrat Walb (Bonn). (D. m. W. 1913. Nr. 24.)

Walb warnt vor der Anwendung des Vakuumapparates von Hendrichs, bei welchem negativer Druck zur Ausspülung der Nase verwendet wird; derselbe versagte bei den ersten zwei Patienten, der dritte erkrankte schon in der nach der Ausspülung folgenden Nacht an einer Otitis media acuta.

Lawner.

Zwei bemerkenswerte Fälle von Nasensteinen. Von Dr. O. Heinemann (Berlin). (D. m. W. 1913. Nr. 30.)

Im ersten Falle handelte es sich um einen 13 Jahre in der Nase gelegenen Nasenstein, der sich wahrscheinlich um eine trockene Erbse gebildet hat und mittelst der Sonde leicht zu diagnostizieren war; im zweiten Falle war der etwa 5 *g* schwere Nasenstein zwischen Septum und hinterem Muschelende eingeschlossen und lockerte sich erst nach energischer Cocainisierung der Weichteile, worauf der Stein in den Rachen fiel und ausgespuckt wurde.

Lawner.

Zur Therapie der chronischen Stirnhöhleneiterung. Von Dr. J. Pick (Berlin-Charlottenburg). (D. m. W. 1913. Nr. 37.)

Mitteilung eines Falles von chronischer beiderseitiger Stirnhöhleneiterung, der durch Unterdruckatmung und Inhalation von Adrenalinnebeln nach fünfwöchentlicher Behandlung geheilt entlassen werden konnte.

Pick erklärt den Erfolg dahin, daß durch die veränderte Blutstrombahn die Stirnhöhle entlastet, der hyperämische Zustand in derselben durch die oben erwähnten 2 Faktoren behoben und damit auch der Sekretion Einhalt geboten wurde. Lawner.

Nasenoperationen zur Beseitigung von Kopfschmerzen. Von Dr. Fröse (Hannover). (D. m. W. 1913. Nr. 20.)

Verf. lenkt die Aufmerksamkeit auf jene Fälle von rhinogenen Kopfschmerzen, in welchen hochgradige Verbildungen und mit qualvollem Druck auf die Verzweigungen des Nervus ethmoidalis anterior verbundene knöcherne Verlegungen im Bereiche der Fissura olfactoria die Ursache abgeben.

Er rät auf Grund seiner Erfahrung, in diesen Fällen die korrigierende Erweiterung der verengten Partie durch submuköse Septumresektion vorzunehmen. Lawner.

Ein Beitrag zur Behandlung der Ozaena. Von Dr. Kurt Klare. Aus dem Genesungsheim Hohenwiese (Chefarzt Dr. Hasse). (D. m. W. 1913. Nr. 45.)

Klare empfiehlt bei Ozaena, mit Prophylact. Mallebrein getränkte Wattetampons, die sich die Patienten morgens und abends selbst einführen können, durch eine halbe Stunde in der Nase zu belassen; das Mittel löst gut die Borken, macht die Nasenatmung dadurch frei und nimmt namentlich den für die Umgebung des Kranken so lästigen Geruch. Lawner.

Generated on 2019-10-24 14:26 GMT / http://hdl.handle.net/2027/uc1.b3252763
Public Domain in the United States, Google-digitized / http://www.hathitrust.org/access_use#pd-us-google
Digitized by Google
Original from UNIVERSITY OF CALIFORNIA

Über Rachitis der Nase und ihre Beziehungen zum Asthma bronchiale. Von Geheimrat Walb (Bonn). (D. m. W. 1913. Nr. 47.)

Walb ist nach langjähriger Beobachtung eines einschlägigen Materials zu der Ansicht gekommen, daß in manchen Fällen von Verbiegungen und Leistenbildungen des Septums Rachitis die Ursache sei, und daß letztere auch bei normaler Nase die Disposition zu Asthma, und zwar zu der anfallartigen Form veranlasse.

Es ist ihm auch gelungen, bei einer Anzahl von 8—12jährigen Kindern — um solche handelte es sich meistens — durch längere Phosphordarreichung die Asthmaanfälle zu beseitigen, und er wirft deshalb die Frage auf, ob man nicht durch längere Zeit als bisher den Phosphor bei rachitischen Kindern prophylaktisch gegen derartige Zustände verabreichen sollte. Lawner.

Erfolgreiche Behandlung des Heufiebers durch lange Zeit fortgesetzte tägliche Chlorcalciumzufuhr. Von Emmerich und Löw (München). (M. m. W. 60. Nr. 48.)

Die Mißerfolge anderer in der Behandlung des Heufiebers mit Chlorcalcium führen Emmerich und Löw darauf zurück, daß man die Kalksalze erst kurze Zeit vor Beginn der Anfälle und nur 8 Tage hindurch verabreichte. Sie weisen an einer Reihe von Fällen nach, daß man auf ein völliges Ausbleiben der Anfälle, auf Heilung rechnen darf, wenn das Chlorcalcium cryst. schon viele Monate vor der Heufieberzeit oder noch besser jahrelang täglich 3 *g* desselben genommen wird, und zwar in folgender Lösung:

Chlorcalcii crystall. pur. 100·0,
Aq. dest. 500·0,

morgens, mittags, abends während des Essens 1 Kaffeelöffel voll in $^1/_4$ Glas Wasser, Kaffee, Suppe oder dgl.

Die Autoren erklären die Wirkung aus der Tatsache, daß im Organismus sogenannte Epithelkörperchen vorhanden sind, welche den Kalkstoffwechsel regulieren. Nun ist beim Heufieber dieser Kalkstoffwechsel gestört und die Therapie bezweckt also eine Bekämpfung dieser Kalkverarmung in dem Organismus, die ihrerseits zu tetanischen Zuständen, zu einer Übererregbarkeit in den Nervenbahnen des Vagus und Trigeminus führt. Ein Erfolg von dieser Behandlung ist aber nur zu erwarten, wenn das Mittel täglich, und zwar jahrelang genommen wird, da es sich beim Heufieber um eine tiefgreifende Konstitutionsanomalie handelt. Es kommt hinzu, daß die fortgesetzte Calciumzufuhr nicht nur völlig unschädlich ist, sondern die körperliche Leistungsfähigkeit erhöht, die Dauer und Tiefe des Schlafes verbessert, den Körper gegen Infektionskrankheiten widerstandsfähiger macht, die Disposition für Katarrhe der oberen Luftwege herabsetzt und bestehende rasch heilt und schließlich bei dicken Personen eine Abnahme des Körpergewichtes zur Folge hat. Reinhard.

Digitized by Google
Original from UNIVERSITY OF CALIFORNIA
Generated on 2019-10-24 14:27 GMT / http://hdl.handle.net/2027/uc1.b3252763
Public Domain in the United States, Google-digitized / http://www.hathitrust.org/access_use#pd-us-google

Über Cystenbildung am Nasenflügel. Aus der Universitätsklinik für Ohren-, Nasen- und Kehlkopfkranke (Prof. W. Kümmel) in Heidelberg. Von Dr. Karl Beck, Assistent. Mit einer Abbildung. (Arch. f. Ohrhlk. 85. 1911. H. 4.)

Wegen der Seltenheit und weil bisher eine pathologisch-anatomische Untersuchung derartiger Fälle fehlte, teilt Verfasser die Krankengeschichte und den mikroskopischen Befund des bei der Operation exstirpierten Cystenbalges eines solchen Falles mit. Dermoidcyste, Zahncyste und Cystenbildung aus dem Nasenknorpel, durch regressive Metamorphose hervorgegangen, können wegen des histologischen Charakters (Flimmerepithel) ausgeschlossen werden. Desgleichen wegen der Lokalisation die Persistenz fötaler Drüsen oder Kanäle. Verfasser faßt das Gebilde also als eine Abschnürung von Teilen entorespektive mesodermaler Epithelröhren auf. Die Ursprungsstätte ist im Respirationstractus respektive in der Nase zu suchen. Gatscher.

Die Korrektion von Nasenscheidewanddeformitäten mittelst der Rhinotomia sublabialis. Von F. Kretschmann. (Arch. f. Ohrhlk. 89.)

Verfasser beschreibt die Technik und Ausführung dieser Methode und empfiehlt sie bei einer Reihe von Septumdeformitäten. Rauch.

Ein Fall von auf die Tränenwege übergegriffenem Adenocarcinom der Nase. Von Prof. Dr. L. Castellani. (Separatabdruck aus der „Pratica oto-rino-laringoiatrica".)

Nach Entfernung massenhafter Polypen aus der rechten Nasenseite bei dem 74jährigen Patienten bestätigte Verfasser noch das Vorhandensein in der Tiefe einer grauen Masse, nach deren ausgiebiger Auslöffelung und genauer histologischer Untersuchung dieselbe als Adenocarcinom erkannt wurde.

Das Übergreifen der genannten Geschwulst auf den Tränensack faßt Verfasser als eine seltene Komplikation auf. Rimini (Triest).

Über rhinogene Pyämie. Von Dr. chem. et med. Wegelin. (Arch. f. Ohrhlk. 87.)

Publikation eines Falles mit Lokalisation im Darm und sekundärer Peritonitis. Rauch.

Ein einfacher Nasenersatz. Von Herrenknecht (Freiburg i. Br.). (M. m. W. 60. Nr. 51.)

Herrenknecht verwendet zur Herstellung der Masse für künstliche Nase nicht wie Zinsser gewöhnliche, sondern Hartgelatine und empfiehlt, das Zinkoxyd und den Zinnober, vielleicht auch das Karmin, erst in einer Reibschale mit Glycerin innig zu verreiben und dann der Gelatinelösung zuzusetzen. Reinhard.

Einige Betrachtungen über postoperative Nasenblutungen. Von Campos Igual. (Policlinica. Valencia, Spanien, Dezember 1913.)

In 2 Fällen sah Verfasser Nasenblutungen, welche ziemlich ernst waren; er glaubt, daß der einzige Weg, dieselben zu verhindern, darin besteht, nach folgenden Regeln zu operieren:

Generated on 2019-10-24 14:27 GMT / http://hdl.handle.net/2027/uc1.b3252763
Public Domain in the United States, Google-digitized / http://www.hathitrust.org/access_use#pd-us-google
Digitized by Google
Original from UNIVERSITY OF CALIFORNIA

1. nur das überflüssige Gewebe zu entfernen und nicht danach zu trachten, normale oder nahezu normale Verhältnisse wieder herstellen zu wollen;

2. nur das Cocain zu gebrauchen; er betrachtet das Adrenalin als eine zweischneidige Waffe, die die postoperativen Blutungen erleichtert; in allen Fällen, in welchen er nur Cocain ohne Nebennierenextraktbeimengung verwendete, hatte er keine Blutungen zu beklagen;

3. das Ideale wäre, ohne irgend ein analgetisches Mittel zu operieren; denn die Muscheloperationen haben eine so kurze Dauer, daß der Schmerz ein kurzer und geringer ist. Menier.

Die chirurgische Behandlung der Stirnhöhlenerkrankungen. Von R. C. Myles (M. D. New-York). (Annals of Otology. 22. 1913. Nr. 3.)

Bei akuten Fällen mit heftigen lokalen Schmerzen und schweren Allgemeinsymptomen soll der Druck durch submuköse Resektion eines obstruierenden Septums, durch Entfernung des vorderen Endes der mittleren Muschel, eines Teiles der vorderen Siebbeinzellen und des Nasenfortsatzes des Oberkiefers behoben werden. Falls das nicht hilft, soll oberhalb des inneren Augenrandes eine schmale Öffnung in die Stirnhöhle gebohrt werden, der nötigenfalls nach einigen Wochen die Radikaloperation zu folgen hat.

Bei chronischen Fällen ist die Radikaloperation unter folgenden Bedingungen angezeigt: Knochennekrose mit oder ohne Perforation, bösartige Neugebilde, durch die Stirnhöhlenerkrankung bedingte meningeale Symptome, andauernde, heftige Schwindelanfälle bei eitrig-nekrotischem Ausfluß, Rezidive, die konservativ nicht geheilt werden konnten. Nach der Killian-Operation soll so lange in die Nase drainiert werden, bis der Raum unter der Knochenspange ausgefüllt ist. Künstlicher Blutschorf mit oder ohne Paraffin, vereinigt mit Druck über dem Sinus, ermöglichen rasche Heilung und gutes kosmetisches Resultat. Otto Glogau.

III. Nasenrachenraum, Pharynx und Mundhöhle.

Primäre Sporotrichosis des Pharynx. Eine neue Form der Schleimhautsporotrichose. Von Gougerot und Quellien (Paris). (Médical. 1913. Nr. 36.)

Es ist angezeigt, in diagnostischer Beziehung die Aufmerksamkeit der Rhinologen auf diese neue Mykosenform zu lenken. Wie es scheint, sind die verkannten Fälle von Sporotrichosis nicht selten und werden sie zumeist mit Lues oder Tuberkulose verwechselt. In dem von den beiden Autoren publizierten Falle war dies der Fall. Solche Mißdeutungen sind um so bedauerlicher, als in echten Fällen von Sporotrichosis die Heilung ziemlich rasch durch Verabfolgung von 4 *g* JK pro die erzielt werden kann. Bisher kannte man die bloße Schleimhautlokalisation des Sporotrichiums nicht, die Fälle mit sekundärer Lokalisation endeten zumeist tödlich. Im mitgeteilten Falle wurde nach gesicherter Diagnose rasche Heilung erreicht, trotzdem die Natur des

Digitized by Google
Original from UNIVERSITY OF CALIFORNIA
Generated on 2019-10-24 14:27 GMT / http://hdl.handle.net/2027/uc1.b3252763
Public Domain in the United States, Google-digitized / http://www.hathitrust.org/access_use#pd-us-google

Geschwüres (eine breite Ulceration des Pharynx bei einer 51jährigen heredosyphilitischen Patientin ohne sonstige Läsionen) erst nach langen Monaten vergeblicher Behandlung erkannt worden ist. Auf die Klinik und bakteriologische Diagnose der Sporotrichose gehen wir hier nicht näher ein, bemerken nur, daß die deutschen Publikationen über diese Mykose eigentlich nur sehr spärlich sind, was der praktischen Bedeutung der Frage nicht entsprechen dürfte. Lautmann.

Zur Bedeutung der hämolytischen und anhämolytischen Streptokokken für die Pathologie der Tonsillen. Von Dr. Fritz Henke und Dr. Hans Reiter. Aus der Universitäts-Poliklinik für Hals- und Nasenkranke (Prof. Gerber) und dem hygienischen Institut der Universität (Prof. Kisskalt) in Königsberg i. Pr. (B. kl. W. 1912. Nr. 41.)

Die Autoren haben sich zur Aufgabe gestellt, die widersprechenden Ansichten Zangemeisters und Thalmanns einer Nachprüfung zu unterziehen, von welcher ersterer glaubt, daß die normalerweise in der Mundhöhle sich vorfindenden Streptokokken anhämolytisch sind und die hämolytische Eigenschaft erst erwerben, nachdem sie eine Infektion verursacht haben, während Thalmann gefunden, daß die Tonsillen gesunder Menschen in 6 von 15 untersuchten Fällen hämolytische Streptokokken beherbergten.

Die Untersuchungen von Henke und Reiter haben nun den Beweis erbracht, daß auf den Tonsillen gesunder Menschen nicht nur anhämolytische, sondern auch hämolytische Streptokokken hospitieren können; sie haben ferner festgestellt, daß anhämolytische Streptokokken nicht stets apathogen sind, vielmehr auch zu schweren Lokalerkrankungen, ja selbst zu tödlichen Allgemeinerkrankungen führen können.

Die Angina phlegmonosa ist am häufigsten durch Streptokokken bedingt, wobei sich die Fälle, in welchen hämolytische Streptokokken gefunden werden, in keiner Weise von jenen mit anhämolytischen Streptokokken unterscheiden.

Bei längerem Bestehen des Krankheitsprozesses können die Streptokokken durch sekundär eingewanderte Staphylokokken überwuchert und verdrängt werden. Lawner.

Zur Therapie der Angina Plaut-Vincenti. Von Julius Citron. Aus der II. medizinischen Klinik der kgl. Charité. (B. kl. W. 1913. Nr. 14.)

Citron berichtet über 2 Fälle von Angina Plaut-Vincenti, bei welchen Salvarsaninjektionen nur einen scheinbaren Erfolg zeigten, denn nach 14 Tagen waren in dem schmierigen Belag wiederum Reinkulturen von Spirochäten und fusiformen Bacillen nachweisbar. Auf lokale Behandlung mit einer Glycerin-Salvarsanaufschwemmung (0·10 Salv. mit 5 cm^3 Glyc. im Mörser verrieben) trat ein frappanter Erfolg ein, so daß der eine Patient nach 5, der andere nach 10 Tagen entlassen werden konnte.

Digitized by Google
Original from UNIVERSITY OF CALIFORNIA
Generated on 2019-10-24 14:27 GMT / http://hdl.handle.net/2027/uc1.b3252763
Public Domain in the United States, Google-digitized / http://www.hathitrust.org/access_use#pd-us-google

Diese Mitteilung soll die außerordentlich elektive Wirkung des Salvarsans auf die Spirochäten zeigen und darauf hinweisen, daß Salvarsan auch bei anderen Spirochätenerkrankungen therapeutisch lokal anzuwenden wäre, wo das Mittel auf dem Blutwege nur von unsicherem Erfolg begleitet ist, weil es eben nur die im Gewebe liegenden Spirochäten, nicht aber die in den toten Massen, die vom Blut und Säftestrom nicht mehr erreicht werden, beeinflussen kann. Lawner.

Zur Tonsillektomiefrage. Von Dr. Max Goerke (Breslau). (B. kl. W. 1913. Nr. 25.)

Goerke hat sich schon zu einer Zeit, wo die Entfernung der Mandeln als prinzipielle Methode noch nicht allgemein durchgeführt war, für eine solche Operation auf Grund physiologischer und pathophysiologischer Überlegung eingesetzt und betont, daß er die Abwehrtheorie, zu der er sich schon vor Jahren bekannte, niemals als zureichenden Einwand gegen die Tonsillektomie angesehen.

Bis zur Zeit, wo die physiologischen Involutionsvorgänge einsetzen, also etwa bis zum 12. Jahre, hält er die Tonsillektomie für kontraindiziert; in dieser Zeit genügen die schonenderen Maßnahmen, abgesehen davon, daß trotz der Totalexstirpation eine Regenerationstendenz bestehen kann, wie einzelne Fälle dies augenscheinlich beweisen.

Aber auch bei Erwachsenen ist die Tonsillektomie nur bei festgestelltem Zusammenhang gewisser Erkrankungen mit chronischer Tonsillitis, bei Neigung zu schweren Anginen mit Allgemeinerscheinungen zu peritonsillären Abscessen indiziert; dann aber sei sie das einzige und beste Verfahren, das einen sicheren Erfolg gewährleistet.

Er bespricht dann die Gefahren der Tonsillektomie — die Blutung, Nachblutung und septische Nachkrankheiten —, die er nach seiner Erfahrung bei richtigem Vorgehen nicht für groß anschlägt, und wendet sich zum Schluß gegen das Operieren ohne strenge Anzeige, das Mackenzie ironisch und treffend als das „Massaker der Tonsillen“ bezeichnete. Lawner.

Die Tonsillenexstirpation, ihre Gefahren und deren Bekämpfung. Von Doktor Halle (Charlottenburg). (D. m. W. 1913. Nr. 8.)

Verfasser präzisiert seinen Standpunkt in der Frage der Mandelexstirpation dahin, daß er in dem Falle, wo ein Zusammenhang zwischen gewissen lokalen und Allgemeinerkrankungen mit den erkrankten Tonsillen wahrscheinlich erscheint, die Exstirpation der letzteren für einen streng indizierten Eingriff hält. Zu diesen lokalen beziehungsweise Allgemeinerkrankungen zählt er: rezidivierende Angina, Tonsillitis und Peritonsillitis, Adenitis submandibularis tuberculosa und abscedens, Rheumatismus, Endocarditis, Nephritis, sogenannte kryptogene Pyämie und Sepsis, Appendicitis, Pleuritis u. a.

Digitized by Google
Original from UNIVERSITY OF CALIFORNIA
Generated on 2019-10-24 14:27 GMT / http://hdl.handle.net/2027/uc1.b3252763
Public Domain in the United States, Google-digitized / http://www.hathitrust.org/access_use#pd-us-google

Bei Kindern erscheint ihm die Tonsillenexstirpation nur dann gerechtfertigt, wenn bei kleinen, versenkten Tonsillen trotz lokaler Behandlung Anginen häufig rezidivieren oder wenn die vorangegangene Tonsillotomie bei hypertrophischer Tonsille keinen Erfolg zeitigte. Endlich die Fälle, bei denen eine der oben erwähnten Komplikationen vorliegt oder befürchtet werden muß, was jedoch Verf. bei seinem Material selten begegnet ist.

Von allen Methoden erscheint ihm die Operation nach West die schnellste und eleganteste; bei Kindern gibt er der Sluderschen Methode vor anderen den Vorzug.

Reaktion, Schmerzen und Nachblutungen fand Verf. bei den stumpfen Methoden stärker, während die weniger gefährlichen Anfangsblutungen bei den scharfen vielleicht etwas erheblicher sind.

Die der Operation häufig folgende, oft erhebliche Temperatursteigerung wird am besten vermieden, wenn nach sorgfältiger Blutstillung die Wunde mit Perhydrol ausgetupft und in alle Nischen der Wunde Jodoform gestaubt wird.

Lawner.

Meningitis nach follikulärer Angina. Von E. Siemerling. Aus der psychiatrischen und Nervenklinik der Universität in Kiel. (D. m. W. 1913. Nr. 47.)

Bei einem 15jährigen Knaben traten nach einer follikulären Angina ausgesprochene Zeichen einer schweren Meningitis auf. Trübung des Bewußtseins wechselnd zwischen Somnolenz und heftiger Erregung mit Jaktationen, Erbrechen, Pulsverlangsamung, Nackensteifigkeit, Kernig, hoher Druck der Lumbalflüssigkeit, Vermehrung des Eiweißes und Pleocytose. Der Fall ist durch seine Ätiologie, durch die Schwere der Symptome und den günstigen Ausgang bemerkenswert. Therapeutisch wurden Lumbalpunktionen und Inunktionen mit Ung. ciner. angewendet. Lawner.

Über die Endotheliome des Nasenrachenraumes. Von Stabsarzt Spangenberg. (Arch. f. Ohrhlk. 87.)

Beschreibung von 4 Fällen, von denen zwei in die präformierenden Räume hineinwachsende einen mehr gutartigen Verlauf nahmen, im Gegensatz zu den beiden anderen, die ein expansives Wachstum zeigten. Rauch.

Plastische Variation bei der extrakapsulären Totalexstirpation der Tonsille. Von Trautmann (München). (M. m. W. 60. Nr. 52.)

Seine in Nr. 40 dieser Zeitschrift beschriebene Operationsmethode ändert Verf. dahin ab, daß er nach dem bogenförmigen Schnitt durch das Präputium dieses als Lappen bis zu seiner Insertion an der Zunge von der Tonsille abpräpariert und es nach extrakapsulärer Tonsillektomie in die Tonsillenbucht einnäht. Er verhindert durch Schaffung eines mit Schleimhaut bedeckten Raumes ein Zusammenwachsen des vorderen und hinteren Gaumenbogens.

Reinhard.

Generated on 2019-10-24 14:27 GMT / http://hdl.handle.net/2027/uc1.b3252763
Public Domain in the United States, Google-digitized / http://www.hathitrust.org/access_use#pd-us-google
Digitized by Google
Original from UNIVERSITY OF CALIFORNIA

Beitrag zur Kasuistik der Angiome des Rachens. Von Dr. G. Leali. (Archivio italiano di otologia etc. 14. H. 6.)

Exstirpation einer auf dem hinteren Gaumenbogen haftenden Geschwulst. Bei der mikroskopischen Untersuchung wurde die Diagnose eines Angioms gestellt. Solche Rachenangiome sind nach Verfassers Ansicht selten.

Rimini (Triest).

Über zwei Fälle von Plaut-Vincentscher Stomatitis ulcerosa. Von Doz. Doktor Tièche (Zürich). (Korr.-Bl. Schweizer Ärzte. 43. 1913. H. 16.)

Der Verfasser berichtet über 2 Fälle, bei denen es sich um Bildung von Ulcerationen am Zahnfleisch handelte, die schmierig belegt waren und die anfänglich für luetische Affektionen gehalten wurden. Bei dem ersten Falle fand Tièche in einem Abstrich reichlich Spirochäten und Bacillus fusiformis. Nach intravenöser Injektion von 0·3 Neosalvarsan und lokaler Applikation von Altsalvarsan 0·1 : 10·0 nach Zilz sowie 3% Wasserstoffsuperoxyd trat Heilung ein, doch kam es nach einigen Wochen zu einem Rezidiv, das aber unter lokaler Behandlung bald heilte. Bei dem zweiten Falle handelte es sich um eine Patientin, die im Anschluß an eine Zahnbehandlung das Auftreten eines schmierig belegten Geschwüres beobachtete, das vom Kieferwinkel auf die Wangenschleimhaut übergriff. Auch hier konnte mikroskopisch die Diagnose auf Plaut-Vincentsche Stomatitis gestellt werden, und nach Bepinselung mit 0·1 Altsalvarsan : 10·0 Wasser trat nach einigen Tagen Heilung ein. Bei beiden Patienten war vorher keine Angina vorhanden und beide Male war die Wassermannsche Reaktion negativ. Frühwald.

Struma baseos linguae. Von Frl. Getzowa. Medizinisch-pharmazeutischer Bezirksverein Bern. VI. Wintersitzung, 21. Jänner 1913. (Korr.-Bl. Schweizer Ärzte. 43. H. 2.)

Fräulein Getzowa demonstriert das Präparat der Zunge einer 47jährigen Frau, bei welcher 5 Tage ante exitum wegen Schluckbeschwerden ein Tumor aus der Basis exstirpiert wurde. Dieser Tumor bestand in seinem hinteren größeren Teil aus einer mit kubischem Epithel ausgekleideten Cyste, im vorderen aus einer Struma nodosa colloides mit kleinen Bläschen und hyalinem Stroma. Zwischen dem cystischen und soliden Teil lag das Foramen coecum. Am Halse fehlte die Schilddrüse; es handelte sich um einen Fall mit sogenannter Athyreosis. Frühwald.

IV. Larynx.

Zur Lokalisation der Kehlkopfinnervation in der Kleinhirnrinde. Von Privatdozent Dr. J. Katzenstein und Prof. M. Rothmann (Berlin). (Passow u. Schäfer, Beitr. etc. 5. H. 5 und 6.)

Nach den experimentellen Untersuchungen, die die Verfasser am Hunde ausführten, ist in der Rinde des unteren Teiles des Lobus anterior cerebelli, und zwar speziell im Gebiete des Lobulus centralis, ein Zentrum für die Innervation des Kehlkopfes, der Unterkiefermuskulatur und endlich auch für die

Digitized by Google
Original from UNIVERSITY OF CALIFORNIA
Generated on 2019-10-24 14:27 GMT / http://hdl.handle.net/2027/uc1.b3252763
Public Domain in the United States, Google-digitized / http://www.hathitrust.org/access_use#pd-us-google

Lautgebung anzunehmen. Der Einfluß des cerebellaren Kehlkopfzentrums auf die Stimmlippen ist ein bilateraler. Bondy.

Über habituelle Stimmbandlähmung. Von Hermann Gutzmann. Vortrag, gehalten in der Berliner Laryngologischen Gesellschaft am 18. Oktober 1912. (B. kl. W. 1912. Nr. 47.)

Nach Auseinandersetzung des Begriffes der Gewohnheitslähmung, der seit den Arbeiten von Ehret, Oppenheim und Huet ein in der Neurologie feststehender Begriff geworden ist, weist Gutzmann auf den nur allzu häufig zu beobachtenden Fehler hin, daß jeder rein funktionelle Bewegungsausfall der Hysterie zugesprochen werde, und präzisiert auf Grund langjähriger Erfahrungen über hysterische Stimm- und Sprachstörungen seinen Standpunkt dahin, daß man, wo von hysterischer Stimmstörung gesprochen wird, auch die bekannten somatischen und psychischen Stigmata nachweisen können soll.

Er bespricht nun an typischen Beispielen die Heiserkeit infolge habitueller Lähmung der Musc. interni, das Flüstern infolge einer solchen Lähmung der Musc. transversi und den beim Sprechen, Singen etc. auftretenden Stridor inspiratorius infolge habitueller Lähmung der Stimmritzenerweiterer.

Alle diese Lähmungen werden besonders oft im Kindesalter beobachtet: wenn sie bei Erwachsenen vorkommen, so handelt es sich in der Regel um Hysterie, in einzelnen Fällen persistieren sie jedoch seit der Kindheit.

Zur Sicherung der Diagnose und klaren Erkenntnis der Symptome trägt am meisten die Funktionsprüfung der Stimme unter Zuhilfenahme der experimentell-phonetischen Methode bei.

Die Therapie besteht in der systematischen Einübung der verlorenen Bewegungsvorstellungen unter Beihilfe der harmonischen Vibration, Faradisation etc. Lawner.

Die Kehlkopferkrankung in der Tuberkulosefürsorge. Von A. Barth (Leipzig). Vorgetragen auf der sächsischen Tuberkuloseversammlung in Leipzig, 20. September 1913. (D. m. W. 1913. Nr. 44.)

Barth fordert für tuberkulöse Kehlkopfkranke eine ebenso strenge Absonderung in bestimmten Anstalten, wie sie für Lungenkranke üblich ist, nicht nur weil die Kehlkopftuberkulose ohnehin meistens eine Begleiterscheinung der Lungentuberkulose ist, sondern auch weil gerade bei der ersteren infolge des großen Hustenreizes beziehungsweise der häufigen Hustenstöße die Umgebung des Kranken gefährdet wird.

Da in manchen Fällen selbst vorgeschrittene Veränderungen am Kehlkopf sich vorfinden, während der Lungenbefund negativ sein kann, und die Behandlung um so aussichtsvoller ist, je früher sie einsetzt, d. h. je früher die Erkrankung erkannt wird, so erscheint eine bessere und intensivere Vorbereitung der angehenden Ärzte auf diesem Gebiete notwendig.

Generated on 2019-10-24 14:27 GMT / http://hdl.handle.net/2027/uc1.b3252763
Public Domain in the United States, Google-digitized / http://www.hathitrust.org/access_use#pd-us-google
Digitized by Google
Original from UNIVERSITY OF CALIFORNIA

Er verlangt für jede Universität eine stationäre Abteilung für Kehlkopfkranke, mit der — aber in getrennten Räumen — eine Abteilung für Tuberkulose der Atemwege zu verbinden wäre.

In den Sanatorien für Lungenkranke müssen auch solche mit Kehlkopfleiden aufgenommen und entsprechend behandelt werden oder es wären Anstalten zu gründen, die vorwiegend oder ausschließlich Kranke mit Kehlkopftuberkulose aufzunehmen hätten.

Schließlich wären alle Ärzte im Staatsexamen in der Laryngologie von einem Fachvertreter zu prüfen, und Spezialärzte hätten eine besondere Ausbildung in diesem Fache nachzuweisen. Lawner.

Konvexe Kehlkopfspiegel. Von Geigel (München). (M. m. W. 60. Nr. 48.)

Geigel besitzt einen früher gebräuchlichen konvexen Metallkehlkopfspiegel, dem er folgende Vorteile nachrühmt: daß er das Gesichtsfeld beträchtlich vergrößert, wenn er auch das Bild verkleinert. Er empfiehlt solche Spiegel zur orientierenden Untersuchung, namentlich bei der Rhinoscopia posterior, wo die Spiegel nur klein sein dürfen; natürlich muß der Krümmungsradius minimal sein. Reinhard.

Eine Modifikation des Killianschen Spatelhakens zur Schwebelaryngoskopie. Von E. Lautenschläger. Aus der städtischen Hals- und Nasenklinik in Frankfurt a. M. (Prof. Dr. G. Spiess). (B. kl. W. 1913. Nr. 10.)

Lautenschläger hat den Übelstand, daß das freie Querbalkenende beim Einführen des Hakens in nur wenig zurückgebeugter Kopfhaltung an die Brust anstoßt, bevor das Spatelende die Epiglottis erreicht hat, dadurch behoben, daß er den Querbalken doppelt so weit als früher von dem Spatel entfernt anbringen ließ.

Ferner ist durch eine weitere Ausbiegung des Plattenbügels die ganze Platte vom Munde weiter entfernt und die Zahnleiste kann durch eine Zahnradschraube langsam und sicher hin- und hergeschraubt werden, was früher nur ruckweise erfolgte und oft Schmerzen verursachte. Lawner.

Zur Technik und Verwendbarkeit der Intercricothyreotomie. Von Prof. Dr. Alfred Denker (Halle a. d. S.). (D. m. W. 1913. Nr. 1.)

Das von Prof. Botey in Barcelona empfohlene Verfahren zur Eröffnung des Kehlkopfes — hauptsächlich in Fällen dringendster, durch Asphyxie bedingter Lebensgefahr — wurde von Denker auf seine Brauchbarkeit geprüft, wobei sich die Durchtrennung des Lig. conic. direkt am oberen Rande des Ringknorpels in transversaler Richtung mit einem zweischneidigen Messer als der sicherste Eingriff erwies, um Gefäßverletzungen zu vermeiden.

Die Intercricothyreotomie ist in Fällen dringendster Erstickungsgefahr indiziert und soll die eventuell nachfolgende Intubation oder Tracheotomie erleichtern, aber nicht ersetzen.

Generated on 2019-10-24 14:27 GMT / http://hdl.handle.net/2027/uc1.b3252763
Public Domain in the United States, Google-digitized / http://www.hathitrust.org/access_use#pd-us-google
Digitized by Google
Original from UNIVERSITY OF CALIFORNIA

Die Bereithaltung des von Denker zusammengestellten Instrumentariums für diese Operation (in vier Größen bei Fr. Baumgartel, Halle a. d. S., Große Steinstraße 17) dürfte sich besonders für den Allgemeinpraktiker, der in der Ausführung der Intubation und Tracheotomie nicht geübt ist, empfehlen.

Lawner.

V. Trachea, Bronchien, Oesophagus.

Referate für den III. Internationalen Rhino-Laryngologen-Kongreß. (Arch. f. Laryng. 25. H. 2.)

VIII. Esophagoskopy and Gastroskopy. By Chevalier Jackson (Pittsburgh, Pa.). R. Hoffmann.

Beiträge zur endoskopischen Diagnostik und Therapie endothorakischer Tumoren. Von Dr. A. Ephraim (Breslau). (B. kl. W. 1913. Nr. 15.)

Bericht über zwei in allgemein klinischer Hinsicht interessante Fälle von Lungentumoren, die auch die Überlegenheit der endoskopischen Methode erweisen.

Im ersten Falle konnte durch die mittelst Bronchoskopie vorgenommene Probeexcision der nach dem Röntgenbilde anzunehmende Echinococcus ausgeschlossen und die Diagnose eines soliden Tumors der linken Brusthälfte gesichert werden.

Die Bedeutung des zweiten Falles ist darin zu suchen, daß es hier endoskopisch zum erstenmal gelungen ist, ein lokales Amyloid in den tiefen Luftwegen in vivo festzustellen und dasselbe samt den ernsten Folgeerscheinungen zu beseitigen. Lawner.

Zur Theorie des Bronchialasthmas. Von Dr. A. Ephraim (Breslau). Vortrag, gehalten im Verein deutscher Laryngologen zu Stuttgart. (B. kl. W. 1913. Nr. 22.)

Der Autor wendet sich gegen die vielfach akzeptierte Anschauung, daß das Bronchialasthma eine primäre Erkrankung des Atemzentrums zur Grundlage habe, und entkräftet die Argumente, die für die neurotische Natur dieses Leidens ins Feld geführt werden, und weist darauf hin, daß durch Reizung des Atemzentrums kein Asthma erzeugt werden kann.

Aus dem Umstande, daß durch Reizung der entsprechenden Schleimhaut bei den meisten Menschen Niesen, Tränen, Husten usw., das nasale Asthma aber nur bei Asthmatikern hervorgerufen werden kann, ergibt sich die Notwendigkeit der Annahme einer Asthmadisposition, die aber nicht im Nervensystem liege, sondern in einer anderweitigen organischen Erkrankung zu suchen sei, und zwar der Bronchialschleimhaut selbst. Dafür spreche das typische Auftreten des Anfalles im Schlafe (Hyperämie in den Lungen), Einleitung der Krankheit beziehungsweise des Anfalles durch katarrhalische Prozesse, der günstige Einfluß von durchaus auf das Nervensystem nicht wirksamen Mitteln, wie Jodkali, Salpeter, ferner das zähe, zellreiche Sputum, das circumscripte Auftreten von Asthma in einzelnen Lungenabschnitten etc.

Generated on 2019-10-24 14:27 GMT / http://hdl.handle.net/2027/uc1.b3252763
Public Domain in the United States, Google-digitized / http://www.hathitrust.org/access_use#pd-us-google
Digitized by Google
Original from UNIVERSITY OF CALIFORNIA

Nun machte Ephraim die Beobachtung, daß Asthmatiker bei endobronchialer Einstäubung von Adrenalin in den freien Intervallen ein graues, zähes Sputum expektorieren mit Pfropfen, die aus desquamierten Bronchialepithelien bestehen, daß also der gleiche Prozeß in der Bronchialschleimhaut auch dann vorhanden ist, wenn keinerlei Symptome des Asthmas in die Erscheinung treten; in dieser chronischen desquamativen Entzündung der Bronchialschleimhaut besteht eben nach Ephraim die Asthmadisposition.

Den asthmatischen Anfall sieht Ephraim als die entzündliche und spastische Reaktion auf innere und äußere Ursachen an, wie Schwellung der Schleimhaut (Katarrh), hinzutretende Hyperämie (horizontale Lage, namentlich im Schlaf und bei stark gefülltem Magen), abnorm energische Atmung beim Schluchzen, Husten, Lachen).

Die äußeren Reize dürften den Spasmus direkt oder durch Vermittlung des Nervensystems, wahrscheinlich auch durch reflektorische und psychische Einflüsse auslösen, jedoch eben nur dann, wenn eine entsprechende Erkrankung der Bronchialschleimhaut schon besteht.

Hierbei ist ein dauernder Reizzustand der zugehörigen Segmente des Zentralnervensystems, ebenso wie er bei anderen visceralen Erkrankungen nachgewiesen ist, anzunehmen, doch ist dieser Zustand keine primäre Neurose, sondern ein sekundärer, organisch bedingter Irritationszustand. Den psychischen Einflüssen, die bei keiner chronischen visceralen Erkrankung fehlen, spricht Ephraim nur eine akzidentelle Rolle zu. Lawner.

Zur Diagnostik der Bronchostenose. Von Dr. Otto Jacobson. Aus der inneren Poliklinik des Krankenhauses der jüdischen Gemeinde in Berlin. (D. m. W. 1913. Nr. 6.)

Verfasser bespricht zunächst die Symptomatologie der unkomplizierten Bronchostenose und hebt als das konstanteste und auffallendste Zeichen, das bei der Röntgendurchleuchtung zu beobachten ist, die inspiratorische Verschiebung der Mediastinalorgane und des Herzens in die kranke Seite hervor, ein Symptom, das er als geradezu pathognomonisch bewertet, wo es ausgesprochen — auch perkutorisch nachweisbar — auftritt. Lawner.

Broncho-Oesophagusfistel bei Aortenaneurysma. Von Dr. G. Dorner. (Aus der inneren Abteilung des Augusta-Hospitales in Berlin (Geh. Rat Ewald). (D. m. W. 1913. Nr. 9.)

Bei einem 61jährigen Manne — der in ganz hoffnungslosem Zustande aufgenommen war — wurde unter anderem folgendes konstatiert: leichte Kyphose in der Höhe des 4. bis 6. Brustwirbels, der 5 Processus spin. vorspringend, auf Beklopfen empfindlich, linkseitige Stimmbandparalyse, heftiger Hustenanfall bei jedem Schluck einer Flüssigkeit, welche wieder ausgehustet wurde. Bei der vorsichtigen Sondierung des Oesophagus elastischer Widerstand in der Entfernung von 28 *cm*, deutlich Pulsation zeigend.

Generated on 2019-10-24 14:27 GMT / http://hdl.handle.net/2027/uc1.b3252763
Public Domain in the United States, Google-digitized / http://www.hathitrust.org/access_use#pd-us-google
Digitized by Google
Original from UNIVERSITY OF CALIFORNIA

Die Sektion bestätigte die schon intra vitam gestellte Wahrscheinlichkeitsdiagnose einer Bronchoösophagealfistel infolge Aneurysma und ergab: Aneurysma am Übergang des Arcus in die Aorta desc., Wirbelsäule stark usuriert, linker Bronchus komprimiert und stark verengt, Decubitusnekrose und 2 *cm* langes Loch zwischen linkem Bronchus und Oesophagus.

Daß bei dem Patienten nie Blutungen aufgetreten sind, ist in diesem Falle besonders bemerkenswert. Verfasser hat nur wenige solche Fälle in der Literatur beschrieben gefunden. Lawner.

Entfernung eines Gebisses aus der Speiseröhre ohne deren Eröffnung nach seitlichem Halsschnitt (Tracheotomia lateralis). Von Prof. Felix Frankl (Braunschweig). (D. m. W. 1913. Nr. 24.)

Das Verfahren, das Verfasser bereits zweimal mit gutem Erfolge angewendet, besteht in der Freilegung der Speiseröhre durch seitlichen Halsschnitt, worauf durch vorsichtiges Drücken und Streichen der Fremdkörper nach dem Munde zu geschoben wird, bis er mit einer Zange herausgezogen werden kann.

Es soll nur zur Anwendung kommen, wenn der hochsitzende Fremdkörper von oben mit der Zange nicht erreichbar ist oder dem Zuge nicht folgt, wenn kein Oesophagoskop beziehungsweise keine Extraktionsinstrumente zur Verfügung stehen oder die Extraktionsversuche mit solchen mißlungen sind.

Die Vorteile dieses Verfahrens sind: Vermeidung von Halsphlegmone und Abkürzung der Heilungsdauer. Lawner.

Oesophagoskop oder Münzenfänger. Von Dr. A. T. Jurasch. Aus der chirurgischen Universitätsklinik in Leipzig (Geh. Rat Payr). (D. m. W. 1914. Nr. 48.)

Stellungnahme gegen Wagner, der für das alte Instrumentarium zur Entfernung der Fremdkörper aus dem Oesophagus eine Lanze bricht, allerdings die Kontrolle des Röntgenschirms hierbei fordernd. Jurasch weist darauf hin, daß Wagner die Annehmlichkeit für den Patienten und nicht die Sicherheit desselben dabei im Auge behalte. Die beschriebenen 3 Fälle (zwei Münzen — bekanntlich die harmlosesten Fremdkörper — und ein Gebiß) werden niemanden überzeugen, daß die Extraktion mittelst Münzenfängers ein vollberechtigtes Verfahren neben der Oesophagoskopie darstelle.

Lawner.

Zur Bewertung der Methoden der Extraktion von Fremdkörpern aus der Speiseröhre. Von Dr. Artur Wagner. Aus der chirurgischen Abteilung des Allgemeinen Krankenhauses in Lübeck (Prof. Roth). (D. m. W. 1913. Nr. 28.)

Verfasser setzt sich für die Entfernung von röntgenstrahlenundurchlässigen Fremdkörpern aus dem Oesophagus mit dem alten Instrumentarium vor dem Röntgenschirm ein.

Die Extraktion soll im Stehen oder Sitzen bei nach hinten gebeugtem Kopf erfolgen. Narkose nicht erforderlich. Beim röntgenologischen Feststellen des Sitzes des Fremdkörpers muß nicht nur dorsoventral, sondern auch schräg

Generated on 2019-10-24 14:27 GMT / http://hdl.handle.net/2027/uc1.b3252763
Public Domain in the United States, Google-digitized / http://www.hathitrust.org/access_use#pd-us-google
Digitized by Google
Original from UNIVERSITY OF CALIFORNIA

durchleuchtet werden. Bei der Sondenuntersuchung vor dem Schirm soll eine Metallolive benutzt werden, weil diese deutlich zu sehen ist und wegen ihrer bekannten Größe auch Rückschlüsse auf die Größe des Fremdkörpers gestattet.

Mitteilung von 3 Fällen (2 Münzen und 1 Gebiß), in welchen Fremdkörper auf diese Weise schnell und schonend aus der Speiseröhre entfernt worden sind. Das Verfahren mag in manchen Fällen für den Patienten schonender sein als die Oesophagoskopie, an Sicherheit kann es mit dieser wohl nicht konkurrieren. Lawner.

Über die Krankheiten der Speiseröhre. Von Prof. T. della Vedova. (Fortsetzung aus den Nummern 6—7 der „Pratica oto-rino-laringoiatrica".)

Bei der weiteren Auseinandersetzung der verschiedenen Krankheiten der Speiseröhre bespricht Verfasser die Syphilis und Tuberkulose, die Neurosen, Fremdkörper und Narben des Oesophagus. Die Diagnose, Prognose und Behandlung dieser Erkrankungen werden ausführlich behandelt. Lawner.

VI. Hals, Schilddrüse, Hypophyse.

Über Stenose der oberen Luftwege bei Kropf. Von Stabsarzt Dr. Hölscher (Berlin). (Arch. f. Laryng. 25. H. 2.)

Mitteilung der Krankengeschichten von 12 operierten Strumafällen mit hochgradiger Stenose. Verfasser ist bei der Operation von der lokalen zur allgemeinen Narkose (Morphium-Scopolamin-Äther) übergegangen.

R. Hoffmann.

Die akute nicht eitrige Thyreoiditis. Eine Übersicht von Sanitätsrat Dr. W. Lublinski. (B. kl. W. 1913. Nr. 18.)

Nach kurzem Rückblick auf die Geschichte der akuten Entzündung der gesunden Schilddrüse (Thyreoiditis), welche erst seit der Mitte des vorigen Jahrhunderts (Bauchet) streng von jener der kropfig entarteten Schilddrüse (Strumitis) geschieden wird, entwirft Lublinski das klinische Bild dieser relativ seltenen Erkrankung und bespricht auf Grund der in der Literatur verzeichneten Fälle und seiner eigenen Erfahrung ihre Ätiologie. Am häufigsten tritt die Thyreoiditis als Komplikation mit Gelenksrheumatismus auf, dann mit Masern, Influenza, nicht selten im Anschluß an Angina; interessant ist die Kombination mit Malaria. Ferner kommen ätiologisch noch Syphilis, Jodgebrauch, Lungentuberkulose und Trauma in Betracht. Das weibliche Geschlecht prävaliert und ist, wie aus den Berichten fast aller Beobachter hervorgeht, in der Mehrzahl der Fälle zwischen dem 20. und 40. Lebensjahr von der Entzündung betroffen.

Differentialdiagnostisch sind zu berücksichtigea: akute diffuse Hyperplasie (kein Fieber, keine Schmerzen), Lymphdrüsenentzündung und Phlegmone der Umgebung (äußere Haut bei Thyreoiditis fast immer unbe-

Digitized by Google
Original from UNIVERSITY OF CALIFORNIA
Generated on 2019-10-24 14:27 GMT / http://hdl.handle.net/2027/uc1.b3252763
Public Domain in the United States, Google-digitized / http://www.hathitrust.org/access_use#pd-us-google

teiligt), Blutung (plötzliches Auftreten, kaum je ausstrahlende Schmerzen und erst bei der Resorption leichte Temperatursteigerung), bösartige Geschwülste (Anamnese, Derbheit, unscharfe Begrenzung, Lymphdrüsen), Strumitis (Herkunft und Anamnese des Kranken wichtig, große Dimension, Verwachsung mit der Umgebung).

Prognose im ganzen günstig, doch kommen Fälle vor, wo sich Basedow anschließt.

Therapie: Symptomatisch: Lokal Kälte und Spirosal in Öl 10%, Salicylderivate innerlich, Berücksichtigung des ätiologischen Momentes (Malaria, Anämie, Chlorose). Lawner.

Wirbelsäulenmetastasen bei Carcinom der Schilddrüse. Von Hugo Wagner. Aus dem pathologischen Institut Straßburg. (Diss. Straßburg 1913. 31 S.)

Der Arbeit liegt der Fall einer 51jährigen Frau zugrunde. Pathologisch-anatomische Diagnose: Neoplasma vertebrae dorsalis VI, VII. VIII, IX cum compressione medullae spinalis. Adenoma glandulae thyreoideae. Die gefundenen Knochentumoren der Wirbelsäule hatten alle Charakteristika des Knochencarcinoms. Ein histologisch gutartig erscheinender Tumor der Schilddrüse vom Bau eines Adenoms hatte Metastasen erzeugt, die in manchen Bezirken selbst wieder die spezifische Drüsenfunktion besaßen. Die Aufstellung des Begriffes malignes Adenom entbehrt der inneren Berechtigung: ihre Begründung ist unzureichend. Verf. ist der Ansicht, daß in dem von ihm geschilderten Falle die multiplen Tumoren der Wirbelsäule als Metastasen eines Carcinoms der Schilddrüse aufzufassen seien, das sich auf dem Boden eines Adenoms entwickelt und bereits in seinem frühesten Stadium zur Metastasenbildung geführt hatte. Fritz Loeb (München).

Über einen Fall von medianer Halsfistel. Von Dr. G. Bunde. Aus der chirurgischen Abteilung des städtischen Krankenhauses zu Potsdam (dirigierender Arzt: Dr. Rosenbach). (B. kl. W. 1913. Nr. 12.)

Bunde berichtet über einen Fall von teilweisem Persistieren des Ductus thyreoglossus mit sekundärem Durchbruch nach der Hautoberfläche bei einem 12jährigen Mädchen, bei dem sich nach Angabe der Eltern die Öffnung bald nach der Geburt gebildet und intermittierend eine schleimige Flüssigkeit sezerniert hatte. Die in der Mitte oberhalb der Prominentia laryngea befindliche stecknadelkopfgroße Öffnung führte in eine 7—8 *cm* lange Fistel. Bei der Exstirpation zeigte sich, daß die Vermutung, es handle sich um einen Teil des obliterierten Ductus thyreoglossus, begründet war, denn der Strang teilte sich scheinbar in zwei Teile, von denen der eine nach dem Zungenbein, der andere nach abwärts sich verfolgen ließ.

Querschnitte des obliterierten Stranges ergaben bei der mikroskopischen Untersuchung Muskelfasern und Schilddrüsengewebe. Lawner.

Digitized by Google
Original from UNIVERSITY OF CALIFORNIA
Generated on 2019-10-24 14:27 GMT / http://hdl.handle.net/2027/uc1.b3252763
Public Domain in the United States, Google-digitized / http://www.hathitrust.org/access_use#pd-us-google

Der intrakranielle Weg zur Exstirpation von Hypophysengeschwülsten. Von Dr. Rupp. Aus der chirurgischen Abteilung des Stadtkrankenhauses in Chemnitz (Hofrat Prof. Reichel). (D. m. W. 1913. Nr. 29.)

Bei einem 45jährigen Manne mit einem ziemlich rasch wachsenden Hypophysentumor zeigten die Symptome, daß die Grenze der Sella turcica seitlich und hinten überschritten war; es wurde daher — ähnlich wie es Bogojawlensky in einem Falle mit Erfolg getan — der intrakranielle Weg zur Entfernung des Tumors eingeschlagen. Rupp lobt an dieser Methode neben der relativ guten Übersichtlichkeit des Operationsfeldes besonders die Möglichkeit eines absolut aseptischen Vorgehens und einer ungestörten Narkose. Der Hautperiostknochenlappen kann unter Vermeidung des Stirnsinus und der großen Hirnblutleiter nach oben geklappt werden, wo er — in aseptische Kompressen gehüllt — bis zum Schlusse der Operation verweilt. Lawner.

Das Syndrom adiposogenitale beim Kinde. Von Mouriquaud (Paris). (Médical. 1913. Nr. 1.)

Wenn auch die Arbeit wenig Interesse für Rhinologen hat, so mag sie erwähnt werden, weil sie beweist, wie wenig die rhinologischen Arbeiten auf diesem Gebiete bei den Nichtrhinologen bekannt sind. So z. B. wird in dem allerdings sehr kurzen Kapitel der chirurgischen Behandlung der Bemühungen von Hirsch auch nicht mit einem Worte Erwähnung getan. Daß die Mortalität der Hypophysenoperation bei H. Cushing mit bloß 10% angegeben wird, ist nicht ganz richtig. Lautmann.

Intratrachealer Knoten von der Schilddrüse. Von Segura. (Semana médica, Buenos-Ayres. 26. Februar 1914.)

In der Trachea beobachtete man einen rundlichen und glatten Tumor, welcher den seitlichen (linken) und hinteren Teil einnahm; er hatte die Größe einer Mandel und war von einer scheinbar gesunden Mucosa bedeckt. Das Trachealumen war größtenteils von dem Tumor verlegt und Patientin hatte sehr oft Erstickungsanfälle mit Cyanose. Operation mit Entfernung eines Teiles der Schilddrüse und Exstirpation des Tumors, der eingekapselt war. Heilung. Der Tumor war ein Stück von abirrender, leicht sklerotischer Schilddrüse.

Menier.

VII. Stimme und Sprache.

Über die Klangverhältnisse in der Nase beim Sprechen und Singen und über das Vorkommen und die Bedeutung des Passavantschen Wulstes. Von Dr. Emil Fröschels (Wien). (Arch. f. Laryng. 25. H. 3.)

Verfasser berichtet über die Ergebnisse seiner Untersuchungen über die Klangverhältnisse der Nase und über seine Versuchsanordnungen. Er führte an sich selbst einen gerade gebogenen Ohrkatheter entlang dem unteren Nasengang bis zur hinteren Rachenwand und auskultierte selbst durch ein mit dem breiten Ende des Katheters verbundenes Hörrohr. Bei Intonation der

Digitized by Google
Original from UNIVERSITY OF CALIFORNIA
Generated on 2019-10-24 14:27 GMT / http://hdl.handle.net/2027/uc1.b3252763
Public Domain in the United States, Google-digitized / http://www.hathitrust.org/access_use#pd-us-google

Vokale wurde ein Ton in der Nase erst vernommen, wenn der Katheter sich mindestens $^1/_2$ *cm* von der hinteren Rachenwand entfernt hatte. Im Radiogramm war in der Verlängerungsebene des harten Gaumens ein Schatten wahrnehmbar, der als Wulst angesprochen wird, der einerseits die aufsteigenden Schallwellen nach vorn drängt und so den toten Raum verursacht.

Dieser Wulst trat auch beim nasalierten A auf, wie es Passavant bei den Nichtnasalen beschrieben hat. Der Passavantsche Wulst kann demnach nicht nur den Zweck haben, beim Abschluß des Nasenrachens tätig zu sein, vielmehr bestehen diesbezüglich physiologische Verschiedenheiten bei einzelnen Menschen.

Fröschels weitere Ergebnisse lauten:

1. Der nasale Beiklang ist abhängig von dem gesprochenen oder gesungenen Vokal.

2. Es besteht ein ungerades Verhältnis zwischen der Stärke des Nasentones und der Länge des Ansatzrohres.

3. Die Stärke des Nasenrohres ist der Kraft des Gaumensegelverschlusses direkt proportional.

4. Mit zunehmender Stimmstärke nimmt der Nasenton unter physiologischen Verhältnissen ab.

5. Auch die Tonhöhe beeinflußt die Stärke des Nasentones.

R. Hoffmann.

Personalien.

Verliehen: Dem Privatdozenten für Otologie und Rhinologie an der deutschen Universität in Prag, Dr. Wilhelm Anton, der Titel eines außerordentlichen Universitätsprofessors.

Ernannt: Der Professor für Laryngologie an der Universität in Wien, Dr. Leopold Harmer, zum Oberstabsarzt auf Kriegsdauer.

Jubiläum: Am 10. Dezember 1914 feierte der bekannte Professor für Laryngorhinologie, Geh. Sanitätsrat Dr. Hepmann in Cöln, seinen 70. Geburtstag. Eine eingehendere Würdigung folgt.

Für den wissenschaftlichen Teil verantwortlicher Redakteur: Dr. E. Urbantschitsch, Dr. H. Marschik.
Herausgeber, Eigentümer und Verleger: Urban & Schwarzenberg.

Druck von Gottlieb Gistel & Cie., Wien, III., Münzgasse 6.

Generated on 2019-10-24 14:27 GMT / http://hdl.handle.net/2027/uc1.b3252763
Public Domain in the United States, Google-digitized / http://www.hathitrust.org/access_use#pd-us-google
Digitized by Google
Original from UNIVERSITY OF CALIFORNIA

MONATSSCHRIFT FÜR OHRENHEILKUNDE
UND
LARYNGO-RHINOLOGIE.

XLIX. Jahrg. 1915. 2. u. 3. Heft.

Nachdruck verboten.

Laryngo-Rhinologischer Teil.

Original-Artikel.

C. M. Hopmann zum 70. Geburtstag.

Durch die Kriegswirren etwas verspätet bringen wir erst heute unserem ständigen Mitarbeiter Herrn Geh. San.-Rat Prof. Dr. C. M. Hopmann, Cöln, die herzlichsten Glückwünsche zu seinem 70. Geburtstage dar, den er am 10. Dezember 1914 in völliger geistiger und körperlicher Rüstigkeit gefeiert hat. Die laryngo-rhinologische Wissenschaft bestand als selbständige Disziplin etwas mehr als ein Jahrzehnt, als Hopmann sich ihr 1870 anschloß. Dem offenen Forscherauge Hopmanns boten sich so noch eine Fülle von pathologischen Erscheinungen in Nase und Kehlkopf, die noch nicht Allgemeingut der medizinischen Kenntnis oder deren Auffassung noch dunkel war. Mit außerordentlichem Fleiß ging er daran, in den wenigen Ruhestunden, die ihm in einer außerordentlich ausgedehnten Praxis blieben, die er dazu meist allein ohne Assistenten bewältigte, seine wissenschaftlichen Erkenntnisse literarisch zu verwerten. Aus dem von Hopmann bearbeiteten Gebiete seien die wichtigsten angeführt. Zunächst wandte er sein Hauptinteresse den gutartigen Geschwulstbildungen der Nase zu, die bis dahin wahllos teilweise unter Einschluß bösartiger Nasengeschwülste als „Nasenpolypen“ bezeichnet worden waren. „Erst den rastlosen Bemühungen C. M. Hopmanns“ — schreibt Zarwiko in seinem Buche „Die Krankheiten der Nase und des Nasenrachens“ — „ist es gelungen, eine Reform der alten Anschauungen herbeizuführen. In einer Reihe wertvoller Arbeiten hat er die histologischen Verhältnisse bei den häufigsten Nasengeschwülsten klargelegt und darauf eine neue Klassifikation gegründet.“ Ganz originell bewegt sich Hopmann in einem weiteren Forschungsgebiete: den Anomalien der Choanen und des Nasenrachenraumes. Seinem durch viele Übung sehr ausgebildeten Getaste, das er bei gründlichem Entfernen adenoider Vegetationen und anderer Geschwulstbildungen im Nasenrachenraum ausgiebig benutzte, hatte sich längst die Erkenntnis erschlossen, daß Difformitäten der Choanen nicht so selten seien, wie angenommen worden war. Das Bedürf-

Digitized by Google
Original from UNIVERSITY OF CALIFORNIA
Generated on 2019-10-24 14:27 GMT / http://hdl.handle.net/2027/uc1.b3252763
Public Domain in the United States, Google-digitized / http://www.hathitrust.org/access_use#pd-us-google

nis, diese Verhältnisse anderen sichtbar zu machen, ließen Hopmann sein Verfahren der plastischen Abdrücke des Nasenrachenraumes ausarbeiten. Schon 1890 wurde bei der 63. Versammlung deutscher Naturforscher und Ärzte in Bremen eine Reihe von naturgetreuen plastischen Wiedergaben des Nasenrachens mit verengerten Choanen gezeigt. 1894 wurde das Verfahren in besonderer Abhandlung: „Über plastische Abdrücke des oberen Rachenraumes, insbesondere der Choanen" in der Deutschen medizinischen Wochenschrift mitgeteilt. Im Laufe der Jahre stellte Hopmann nach diesem Verfahren eine große Reihe von plastischen Nachbildungen des Nasenrachenraumes her, die eine ganz einzigartige Sammlung darstellen. Innerlich zusammenhängend mit diesen Studien war die Erkenntnis, daß in fast allen Fällen von Ozaena der hintere Septumrand nach vorn aus der Choanalebene verschoben ist. Diese Kürze des Tiefendurchmessers der Nasenscheidewand wurde daraufhin an einer großen Anzahl Kranker mit genuiner Ozaena durch Messung bestätigt. Diese Kürze der Nasenscheidewand sieht Hopmann als Teilerscheinung einer angeborenen mangelhaften Ausbildung des Skeletts der Nase an und führt darauf die abnorme Weite der Nase bei genuiner Ozaena zurück.

Schon im ersten Jahrzehnt seiner spezialistischen Tätigkeit wurde es Hopmann klar, daß bei einer Reihe von Kranken mit Gaumen- und Rachenmandelerkrankungen ein teilweises, oberflächliches Wegnehmen dieser Gebilde nicht von endgültigem Erfolge begleitet sei. Er bemühte sich daher, die Exstirpation der erkrankten Teile des lymphatischen Schlundringes immer genauer vorzunehmen. Dazu diente ihm erstens die anfangs für die Operationen an den Gaumen- und Rachenmandeln viel angefeindete Narkose, zweitens ein immer genaueres Ausbauen der Technik dieser Operationen. Um die Reste der Adenoiden, besonders in den oberen Choanalumrandungen, in den Rosenmüllerschen Gruben und an den Tubenwülsten, deren allmähliches Wiederauswachsen manchen Operationserfolg in bezug auf Verbesserung der Nasenatmung und des Gehörs vereitelte, genau entfernen zu können, wurden von Hopmann besonders schlanke Zangen angegeben. Die gänzliche Ausschälung der Gaumenmandeln mit Hilfe der Cooperschen Schere wurde immer mehr vervollkommnet. Schon in einer 1885 in der Deutschen medizinischen Wochenschrift erschienenen Arbeit: „Zur Operation und Statistik der adenoiden Tumoren" teilt Hopmann mit, daß er die Gaumenmandeln gelegentlich mit der Cooperschen Schere exstirpiere. Von da ab war für Hopmann in den geeigneten Fällen folgendes Vorgehen üblich: Chloroformnarkose, vollständiges Ausschälen der Gaumenmandeln, genaues Entfernen der Adenoiden und ihrer Reste, schließlich, wenn nötig, nach Abtragen von Muschelhypertrophien mit Schlinge oder Conchotom unter Leitung des Getastes. So wurde in einer Narkose das gute Freimachen der obersten Luftwege erzielt und sie gründlich von erkrankten Teilen befreit.

Digitized by Google
Original from UNIVERSITY OF CALIFORNIA
Generated on 2019-10-24 14:27 GMT / http://hdl.handle.net/2027/uc1.b3252763
Public Domain in the United States, Google-digitized / http://www.hathitrust.org/access_use#pd-us-google

Ganz bis ins einzelne genau beschrieben wurde das seit über 30 Jahren von Hopmann geübte und im Laufe der Jahre nur unwesentlich verbesserte Vorgehen bei der vollständigen Ausschälung der Gaumenmandeln von Hopman jun. in der Münchener medizinischen Wochenschrift 1912. Hopmanns operatives Vorgehen war überhaupt dadurch ausgezeichnet, daß er sich nicht ängstlich an spezialistische Methoden hielt, sondern großchirurgisch zugriff, wenn er dadurch seinem Patienten eine raschere Heilung in Aussicht stellen konnte. Das beweisen die von Hopmann zu einer Zeit mit Glück ausgeführten Laryngofissuren, als diese Operation noch für äußerst lebensbedrohend galt.

Das beweist besonders noch sein kühnes und erfolgreiches Angreifen der harten Schädelbasisfibrome ohne große verstümmelnde Voroperationen. Hopmann zeigte, daß man selbst sehr große Basisfibrome vom Rachen aus radikal exstirpieren kann; selbst Fortsätze, die sich in die Fossa sphenopalatina erstrecken, kann man unter Leitung des tastenden Fingers noch ganz aushebeln. Das Bestreben, den Nasenrachenraum möglichst frei zugänglich zu haben, ließ Hopmann den Velitraktor konstruieren, mit dem das Vorziehen des Gaumensegels in idealer Weise gelingt.

Von den zahlreichen anderen Instrumenten, die Hopmann aus seiner langen Praxis heraus konstruierte, ist am meisten sein aseptischer Kehlkopfspiegel und die Mandelschere in weitere Kreise gedrungen. Möchten dem eifrigen Forscher und erfolgreichen Arzt noch manche angenehmen Jahre beschieden sein! E. H.

Laryngologisches vom Verbandplatze.

Von Oberarzt Dozent Dr. **Emil Glas.**

Ich habe in der Wiener medizinischen Wochenschrift[1]) einige Beobachtungen von Gesichts- und Halsschüssen mitgeteilt, welche ich als Arzt einer Brigade-Sanitätsanstalt auf dem nördlichen Kriegsschauplatz gemacht habe, und will im nachfolgenden über einige Fälle berichten, welche von laryngologischem Interesse sind. Zunächst seien drei Fälle mitgeteilt von im Anschluß an Verletzungen aufgetretenen Stimmbandlähmungen.

I. Fall. In unmittelbarer Nähe eines Infanteristen platzt eine Granate, reißt das Erdreich auf, wirft den Mann in die Höhe und dann zu Boden. Als er sich von seinem Shock ein wenig erholt hatte, bemerkte er, daß er heiser ist. Zwei Tage später habe ich den Soldaten zu Gesicht bekommen. Er ist blaß, zeigt nervöses Zittern, leichte Pulsarhythmie. Äußerlich keine Verletzungen, nur an der rechten Halsseite im Gebiete des Trigonum caroticum leichte Hautblu-

[1]) „Etwas über Gesichts- und Halsschüsse." Wiener med. Wochenschrift, Nr. 52, 1914.

Digitized by Google
Original from UNIVERSITY OF CALIFORNIA
Generated on 2019-10-24 14:27 GMT / http://hdl.handle.net/2027/uc1.b3252763
Public Domain in the United States, Google-digitized / http://www.hathitrust.org/access_use#pd-us-google

tungen. Bei Drehen des Kopfes hat er Schmerzen im Musculus sternocleidomastoideus. Die laryngologische Untersuchung ergibt Stillstand des rechten Stimmbandes bei völliger Intaktheit aller Larynxpartien. Das Stimmband steht in typischer sogenannter Kadaverstellung und rührt sich nicht, die Cricoarytänoidalgegend ist nicht geschwollen. Recurrenslähmung rechts. Ich konnte diesen interessanten Fall auch anderen Herren demonstrieren und behielt ihn 2 Tage in Beobachtung. Wie ist die Genese dieser Paralyse? Ich halte dafür, daß sowie in der Haut bei der Explosion der Granate Blutungen durch den erhöhten Luftdruck zustande gekommen sind, kleine Blutextravasate im Verlaufe des Nervus laryngeus inferior (zwischen Trachea und Oesophagus oder weiter oben in Cricoidalhöhe) zur Bildung kamen, welche zu einer Kompression des Nerven führten und eine temporäre Unbeweglichkeit des entsprechenden Stimmbandes zur Folge hatten. Auf jeden Fall konnte man annehmen, daß nach Resorption der inneren Blutung das Nervengewebe wieder zur Erholung kommen mußte und die Lähmung allmählich schwinden würde. (Pat. wurde später nicht laryngoskopiert, doch schrieb er mir nach 3 Wochen, daß die Stimme wieder fast ganz rein sei.)

Der zweite Fall von Stimmbandlähmung war durch ein im Gebiete des Trigonum caroticum eingedrungenes Mantelgeschoß zustande gekommen, in welchem Falle es sich um ein direktes Trauma auf den Recurrens handelte. Hierbei muß das Projektil komprimierend und lähmend auf die Stimmbanderweiterer gewirkt haben, da das Stimmband nahe der Mittellinie stand und minimale Adduktionsbewegungen beim Phonieren machte, während es bei der tiefen Atmung stillstand. Aus diesem Befund mußte ich schließen, daß das Projektil nur einen partiellen Druck auf den Nerven ausübte, bei welchem die Abduktoren mehr als die Adduktoren gedrückt erscheinen, wie es dem Rosenbach-Semonschen Gesetz entspräche. Daß in diesem Falle das Projektil selbst und nicht etwa eine tiefere Blutung Veranlassung zu diesem laryngologischen Befunde gab, dafür sprach einerseits der Umstand, daß bereits am Tage nach der Extraktion des Geschosses die Beweglichkeit des Stimmbandes eine auffallend bessere war, andrerseits aber die Lokalisation des Projektils, das so saß, daß die Spitze leicht bis an den Nerven herandringen konnte. Dieser Fall war noch besonders dadurch bemerkenswert, daß trotz unmittelbarer Nähe des Steckschusses die Carotis unverletzt blieb.

Beim dritten Fall, den ich zu laryngoskopieren Gelegenheit hatte, handelte es sich um einen polnischen Lehrer, der als Landsturmmann eingerückt war. In seiner Nähe explodierte eine Granate, ohne ihn zu verletzen. Doch erlitt er einen starken Shock. Seitdem — es waren etwa 8 Tage vergangen — hatte er wiederholte Angstzustände, zitterte vor Schrecken und lebte in konstanter Furcht vor Explosionen. Bei jeder Frage zuckte er zusammen und gab nur auf wiederholtes, eindringliches Fragen ganz

Digitized by Google
Original from UNIVERSITY OF CALIFORNIA
Generated on 2019-10-24 14:27 GMT / http://hdl.handle.net/2027/uc1.b3252763
Public Domain in the United States, Google-digitized / http://www.hathitrust.org/access_use#pd-us-google

kurze Antworten mit heiserer Stimme. Die laryngologische Untersuchung ergab in diesem Falle das typische Oval der Internusparese bei vollkommener Intaktheit der Stimmbänder, kurzum ein Bild, wie wir es vorzüglich bei der hysterischen Aphonie der Frauen vorfinden. Mit Rücksicht auf den Umstand, daß der Patient sehr heruntergekommen war und diese laryngologische Erscheinung nur einen Teil des allgemeinen Shocks bildete, unterließ ich im Augenblick therapeutische Maßnahmen, welche sicherlich, wie in ähnlichen Fällen, zum Ziele geführt hätten. Patient wurde tags darauf unter Bewachung nach rückwärts gebracht.

In Parenthesi will ich diesen drei interessanten Fällen noch zwei anfügen, bei denen es sich um eine schwere Form von Rhino- beziehungsweise Laryngosklerom handelte, die Träger dieser Erkrankung aber wacker fürs Vaterland stritten. Der eine Fall betraf einen 28jährigen Gefreiten, dessen linke Nasenöffnung durch Narbengewebe völlig obturiert war. Auch die dünnste Sonde konnte kein Lumen finden. Konzentrische Einengung der Choanen. Larynx frei. Patient gab an, in früheren Jahren wiederholt in der Nase ausgekratzt worden zu sein, doch habe er die Nachbehandlung vernachlässigt, wodurch es zum Verschluß des Nasenloches kam.

Der zweite Fall war ein Korporal aus Krakau, der nach längerem Kampfe und tagelangem Liegen im Schützengraben mit zunehmender Atemnot in Beobachtung kam. Hierbei fand ich bei ihm eine geschlossene Kanüle in der Trachea stecken, darüber ein Wollhemd und Leibchen gezogen. Das Kehlkopflumen war bis auf ein etwa 3 *mm* messendes Loch völlig obturiert, ringsum Narbenstränge und Infiltrate, von den normalen Larynxteilen war nichts mehr zu konstatieren. Auffallend war die besondere Enge des Löchelchens, an das sich der Patient im Laufe der Zeit ganz gut gewöhnt hatte. Er teilte mir mit, von Pieniazek wiederholt operiert worden zu sein, und nach wiederholten endolaryngealen Eingriffen sei ihm vor einigen Jahren der Luftröhrenschnitt gemacht worden. Seit längerer Zeit trug er die Kanüle geschlossen und ist seiner Soldatenpflicht nachgekommen. Infolge einer stärkeren Bronchitis traten erhöhte Atembeschwerden auf, welche ihn zwangen, den Verbandplatz aufzusuchen.

Vereinsberichte.

Wiener Laryngo-rhinologische Gesellschaft.

Hauptversammlung vom 3. Februar 1915.

(Offizielles Protokoll.)

Vorsitzender: Hofrat Chiari.
Schriftführer: Dr. Kofler.

Prof. Chiari widmet dem verstorbenen Mitgliede Herrn Dr. Gottfried Scheff folgenden Nachruf:

Digitized by Google
Original from UNIVERSITY OF CALIFORNIA
Generated on 2019-10-24 14:27 GMT / http://hdl.handle.net/2027/uc1.b3252763
Public Domain in the United States, Google-digitized / http://www.hathitrust.org/access_use#pd-us-google

Dr. Gottfried Scheff, geboren 1845 in Budapest, promoviert in Wien 1868, wurde Regimentsarzt und wirkte später als praktischer Arzt in Wien, wo er im 70. Lebensjahre 1914 starb. Von seinen Werken sind im Buchhandel erschienen: Lehrbuch der Krankheiten der Nase, ihrer Nebenhöhlen und des Rachens etc., Berlin 1886, Hirschwald; Über das Empyem der Kieferhöhle und seinen dentalen Ursprung, Wien 1891, Hölder.

Eine größere Anzahl von Arbeiten erschien in medizinischen Zeitschriften, von denen ich nur hervorhebe: Soor im Kehlkopf (1873), Entfernung eines Kehlkopfpolypen unter Anwendung lokaler Anästhesie (1875), Frakturen des Kehlkopfes (1876), Entwicklung von Cysten in den Nebenhöhlen (1883), Erkrankungen der Mundschleimhaut und des Zahnfleisches und die Erkrankungen der Nase im Gefolge von Zahnkrankheiten (1892).

Tüchtige Arbeiten, wenn auch nirgends bahnbrechend. Seit 1892 trat er literarisch wenig mehr hervor, wußte sich aber einen angesehenen Platz unter den Kollegen, und zwar sowohl als Hals- und Nasenarzt als auch als Zahnarzt zu wahren. Er war ein tüchtiger, strebsamer Arzt und durch seinen gediegenen Charakter allgemein beliebt. Wir werden ihm ein treues Andenken bewahren!

Prof. Chiari gedenkt ferner in pietätvollen Worten des Mitgliedes Herrn Dr. Rudolf Landesberg, der am 15. Jänner 1915 einer am Kriegsschauplatz erworbenen Krankheit erlegen ist. Die Versammelten haben sich zum Zeichen der Trauer von den Sitzen erhoben.

A. Wissenschaftliche Sitzung.

I. Dr. Leipen: **Schußverletzung am Kopfe.**

Pat. erlitt am nördlichen Kriegsschauplatze Ende August in liegender Stellung eine Verletzung durch Kugelschuß, wobei das Projektil in die linke Orbita eindrang. Pat. verfiel sofort in Bewußtlosigkeit; nach dem Aufwachen bemerkte Pat., daß er auf dem linken Ohr vollständig taub war, auf dem linken Auge nichts sah, den linken Arm nicht recht heben konnte, und merkte eine Schwerbeweglichkeit der Zunge; das Kauen links war unmöglich. Seine Stimme klang ganz verändert.

Nach zirka 14 Tagen kam Pat. in das Garnisonsspital Baden (Leiter: Generalstabsarzt Dr. Schuller), wo das Auge enukleiert wurde. Es wurde hier jetzt auch unter dem linken Kieferwinkel eine sich langsam vergrößernde Geschwulst, die pulsierte und ein deutlich hauchendes Geräusch über sich vernehmen ließ, konstatiert; es handelt sich um ein Aneurysma der Carotis int.

Der Befund ergibt eine vollständige Taubheit des linken Ohres (mit Lärmapparat geprüft), eine starke Mindererregbarkeit des linken Vestibularapparates, eine Lähmung des linken Accessorius, Lähmung des linken Hypoglossus mit Atrophie der entsprechenden Zungenhälfte, Lähmung des linken Recurrens. Die Sensibilität der linken Gesichtsseite ist vermindert, Pat. hat das Gefühl von einer Art Taubheit auf dieser Seite. Er klagt über häufiges Zahnweh auf der linken Seite, wobei die Zähne vollkommen normal aussehen. Einheitlich lassen sich die Erscheinungen erklären, wenn man den Schußkanal durch die Fiss. orb. inf. zur Carotis verfolgt, wobei in der Nähe der Schädelbasis die genannten Nerven getroffen wurden: die Zahnschmerzen vielleicht durch Betroffensein des linken Mandibularnerven. Das Projektil wurde bei einer späteren Aufnahme hinter dem linken sternoclavicularen Gelenk mit der Spitze nach oben festgestellt.

Generated on 2019-10-24 14:27 GMT / http://hdl.handle.net/2027/uc1.b3252763
Public Domain in the United States, Google-digitized / http://www.hathitrust.org/access_use#pd-us-google
Digitized by Google
Original from UNIVERSITY OF CALIFORNIA

Pat. hatte während seines Aufenthaltes hier eine aphasische Störung, deren Behebung einige Tage dauerte.

Diskussion.

Dr. Adalbert Heindl: Die Gruppe der Lähmungen des IX., X., XI. und XII. Gehirnnerven, eventuell auch des VII., also des N. glossopharyngeus, Vagus, Accessorius und Hypoglossus, eventuell noch kombiniert mit dem des Facialis, kann zentrale und periphere Ursachen haben. Die Ursachen, welche zentral die einzelnen Kerne, die mit Ausnahme des VII. in der Medulla oblongata (IV. Ventrikel) knapp hintereinander liegen, schädigen können, können, außer Blutaustritten dort noch Tumoren bewirken oder Syringomyelie. Ich erinnere, daß ich vor 18 Jahren einen Fall einer solchen kombinierten Lähmung vorstellte, an welcher besonders der Accessorius beteiligt war und die ich damals als aufsteigende atrophierende Neuritis deutete, welche sicherlich aber auf Syringomyelie zurückzuführen waren, wie Schlesinger später solche Fälle beschrieben. Tumoren und Geschwülste innerhalb der knöchernen Schädelkapsel können durch Kompression und Destruktion der Nervenwurzeln knapp an ihrem Ursprunge denselben Erfolg zeitigen. Weiters sehen wir wieder Tumoren (luetischer oder anderer Natur) und Verletzungen, welche diese Nervenstämme an ihrem Austritt knapp außerhalb der knöchernen Schädelkapsel treffen in der Gegend des Foramen jugulare. Im gezeigten Falle dürfte dies nicht ganz nahe, sondern etwas entfernter von der Schädelkapsel der Fall gewesen sein. Wenn z. B. auch der Facialis mit in die Lähmung einbezogen wurde, so kann dies nur durch Verletzungen geschehen sein, welche dicht vor dem Warzenfortsatz in die Tiefe geführt wurden, z. B. durch Stich oder Schuß. Während wir diese Form und Art der Lähmungsgruppe als besonderes Resultat einer Verletzung früher in Friedenszeiten nicht häufig zu beobachten Gelegenheit hatten — Grabower hat solche, verursacht durch Stich vor dem Warzenfortsatz, beschrieben —, dürften wir sie nunmehr des öfteren, verursacht im Kriege, zu Gesicht bekommen. Ich habe bereits 2 Fälle gesehen. Bei dem ersten Fall — ein Offizier kommt vom Kriegsschauplatz mit Gewehrdurchschuß von rechts nach links durch den Raum knapp vor dem rechten Köpfchen des Unterkiefers durch den Nasenrachenraum — mit Pharyngoskop der Schußkanal zu sehen ober dem linken Tubenwulst (Rosenmüllersche Grube) und Ausschuß vor dem linken Warzenfortsatz mit Verletzung des Processus stylomastoideus. Effekt: Außer momentaner Blutung im Rachen und durch die Nase zunehmende Lähmung des Vagus, Glossopharyngeus, Hypoglossus und Accessorius mit folgender Atrophie der Halsmuskulatur und des Schultergürtels, Recurrenslähmung etc. Später Besserung. Beim zweiten Fall Schuß von rückwärts durch den Warzenfortsatz. Projektil sitzt nach dem Röntgenbild hinter oder zwischen den großen Gefäßen, hinter und ober der Tonsille. Während im ersten Falle sicher eine mehr weniger ausgebreitete Durchtrennung der einzelnen Nerven stattgefunden hat, dürfte es sich im zweiten Falle um eine Kompressionslähmung handeln. Es wurde daher von mir die Entfernung des Projektils angeraten, gelang jedoch, wie ich hörte, nicht. Diese zwei Fälle dürften vielleicht noch genauer von mir beschrieben werden.

In dem ersten Falle war auch Anästhesie im Rachen mit Verschlucken vorhanden, so daß ich den Pat. lehren mußte, bei der Nahrungsaufnahme nicht dünnflüssige, sondern kompaktere Speisen liegend auf der rechten Seite, also

Generated on 2019-10-24 14:27 GMT / http://hdl.handle.net/2027/uc1.b3252763
Public Domain in the United States, Google-digitized / http://www.hathitrust.org/access_use#pd-us-google
Digitized by Google
Original from UNIVERSITY OF CALIFORNIA

auf der gesunden Seite, zu sich zu nehmen. Nur dadurch kann dieser äußerst quälende Zustand für den Pat. einigermaßen erträglich gemacht werden.

Prof. Hajek fragt an, wie es mit dem Verschlucken der Speisen ist. Da der Ort der Läsion nahe der Schädelbasis angenommen werden muß, ist die Läsion der Fasern des N. laryngeus superior sehr wahrscheinlich. Ist die Sensibilität des Kehlkopfeinganges geprüft worden? Im Falle normaler Sensibilität ist es wahrscheinlich, daß die Nerven nur gedrückt und nicht zerstört worden sind. Ähnliche Lähmungen wie in dem demonstrierten Falle sind nicht sehr selten. Sie kommen bei tuberkulöser und syphilitischer Caries der Schädelbasis, ferner bei Tumoren des Nasenrachenraumes, welche gegen die Schädelbasis wuchern, vor.

Dr. Weil möchte doch glauben, daß die Läsion nicht so hoch oben sitzen könne, weil keine Symptome von seiten der vom Vagus versorgten Organe aufgetreten seien.

Prof. Chiari glaubt nicht, daß die Kugel nahe dem Foramen jugulare die Nerven verletzte, weil der Pat. angibt, daß er mit stark nach rückwärts gebeugtem Kopfe in liegender Stellung getroffen wurde.

Dr. Leipen: Gegenüber Herrn Prof. Hajek möchte ich mir erlauben zu bemerken, daß die Sensibilität auf der linken Kehlkopfseite wohl etwas herabgesetzt erschien, aber die Prüfung kein eindeutiges Resultat darbot.

II. Dr. Kofler demonstriert:

1. **Neue elliptische Röhrenspatel** zur Tracheo-Bronchoskopie für Kinder, die eine Kombination der Killianschen Kinderrohre zur Tracheo-Bronchoskopie und der von O. Chiari angegebenen, bereits früher publizierten und jetzt an der Klinik fast ausschließlich in Verwendung stehenden elliptischen Röhrenspatel zur Oesophagoskopie darstellen. Sie sind zugleich etwas länger als die Original-Killianschen Kinderrohre, womit einem bereits in drei Fällen zutage getretenen Übelstande abgeholfen ist. Die elliptische Form des Querschnittes bringt den Vorteil mit sich, daß das mit dem längeren Durchmesser der Ellipse sagittal gestellte und so durch den Larynx eingeführte Rohr die Seitenteile desselben begreiflicherweise weit weniger reizt als ein Rohr von rundem Querschnitt; ähnlich liegen die Verhältnisse im untersten Abschnitt des Hypopharynx und im Oesophagusanfang für die elliptischen Röhrenspatel nach O. Chiari zur Oesophagoskopie. Man kann sogar auf diese Weise ein Rohr von größerem Querschnitt in Anwendung bringen, als es sonst dem Alter oder der Größe des kindlichen Larynx entsprechen würde, womit man also an Gesichtsfeld gewinnt. Der Hauptgedanke bei der Herstellung meiner elliptischen Röhrenspatel für die Tracheo-Bronchoskopie bei Kindern war der, die Seitenteile des Larynx mechanisch weniger zu reizen, dadurch ein nachträgliches Anschwellen dieser Teile mit Suffokationsgefahr im Gefolge hintanzuhalten und so die Tracheotomie zu umgehen. Ein Vorteil der elliptischen Rohre, der erst in zweiter Linie in Betracht kommt, ist der, daß der Führungsteil der eingeführten Instrumente in die scharfe Krümmung der Ellipse zu liegen kommt und so den Überblick über das Gesichtsfeld weniger stört.

Ich hatte leider bis jetzt nur einen Fall, in welchem ich den elliptischen Röhrenspatel verwenden konnte; es war dies ein 4jähriges Kind, welches eine Kaffeebohne in den rechten Hauptbronchus aspiriert hatte. Die Einführung des elliptischen Rohres durch die Glottis und durch den subglottischen Raum gelang auffallend leicht. Die Bohne wurde im rechten Bronchus gesichtet, glitt

Generated on 2019-10-24 14:27 GMT / http://hdl.handle.net/2027/uc1.b3252763
Public Domain in the United States, Google-digitized / http://www.hathitrust.org/access_use#pd-us-google
Digitized by Google
Original from UNIVERSITY OF CALIFORNIA

anfänglich vor der fassenden Pinzette tiefer in denselben hinein, wurde aber dann mit einer entsprechend geformten Pinzette anstandslos extrahiert. Trachea und Bronchus paßten sich der elliptischen Form des Rohres wegen der elastischen Beschaffenheit ihrer Gewebe vollkommen an.

2. Schußverletzungen des Larynx.

Bei dem einen Pat., den ich bereits in der letzten Sitzung vorgestellt habe, saß bekanntlich die Kanüle im Ligamentum conicum und hatte zu schweren Larynxsymptomen geführt, zu Perichondritis der nicht vom Geschoß getroffenen Larynxhälfte (das Geschoß traf den rechten Schildknorpel) mit Fixation dieser Larynxhälfte, weiter zu Schwellungen und zur Bildung mehrerer teils breit aufsitzender, unbeweglicher, teils gut beweglicher, bei der Atmung durch die Glottis auf- und absteigender Granulome im subglottischen Raume, die eigentlich erst nach dem mit dem Tieferlegen der Kanüle (Trach. sup.) verbundenen Abschwellen des Larynxinnern gut sichtbar wurden. Diese Granulome wurden von meinem Chef und von mir teils auf direktem, teils auf indirektem Wege entfernt. Heute sieht man bereits einen Teil der Kanüle durch die 2—3 *mm* breite Glottis hindurch, Pat. kann auch mit verstopfter Kanüle einige Zeit von oben atmen. Der Rest der Granulationen wird noch entfernt, der Larynx wird mit Schrötterschen Hartgummibougies dilatiert werden, und es steht zu hoffen, daß Pat. später dekanüliert werden kann.

Ich möchte nur einiges zu diesem Falle bemerken. Die üblen Folgen der Conicotomie oder Cricothyreotomie für den Larynx sind uns allen wohl längst bekannt und der eben vorgestellte Fall ist nur ein Beweis mehr. Ich würde nun vorschlagen, in Fällen, wo äußere Umstände zu dieser Operation geführt haben, sofort oder bald nachher wenigstens, während die Kanüle im Ligamentum conicum steckt, in aller Ruhe die Tracheotomia superior anzuschließen und warne eindringlichst davor, es bei ersterer Operation einfach bewenden zu lassen. Außerdem ist das Tieferlegen der Kanüle sofort nach Ausführung der Conicotomie wegen der noch nicht vorhandenen Narbenbildung viel leichter als später, wo sich Narben von größerer oder geringerer Ausdehnung um die Conicotomiewunde herum etabliert haben.

Der zweite Pat. hatte einen Durchschuß quer durch den Larynx erhalten. Die russische Infanteriekugel drang durch den linken Schildknorpel, passierte den subglottischen Raum zirka 1 *cm* unter dem Niveau der Stimmlippen ungefähr in der Mitte derselben und durchbohrte dann den rechten Schildknorpel und die darüber liegenden Weichteile. Ein- und Ausschuß waren an der Haut nur als kleine Narben sichtbar. Gleich nach der Verwundung traten Heiserkeit und Bluthusten auf, flüssige Ingesta kamen durch einige Stunden nach der Verwundung bei der Ausschußöffnung heraus. Es folgten bald Atembeschwerden, welche die Tracheotomie notwendig machten. Als ich Pat. zum erstenmal sah, fand ich eine zirka bleistiftdicke Synechie im subglottischen Raum, entsprechend dem Schußkanal, dahinter ein größeres Lumen, vor der Synechie, gegen die Kommissur zu, ein zweites, sehr kleines Lumen. Das erstere Lumen war so groß, daß Pat. dekanüliert werden konnte. Doch zeigte es sich nach einiger Zeit, daß die Synechie selbst insofern Störungen betreffs der Atmung verursachte, als die Expektoration behindert war und das expektorierte Sekret an der Synechie hängen blieb und dort zu Borken eintrocknete. Als Pat. an unsere Klinik transferiert wurde, war das vordere Lumen bereits viel größer geworden, die Dicke des Narbenstranges hatte abgenommen. Ich durchtrennte nun mit scharfen Löffelpinzetten die Synechie. Eine Zeitlang sah man

Digitized by Google
Original from UNIVERSITY OF CALIFORNIA
Generated on 2019-10-24 14:27 GMT / http://hdl.handle.net/2027/uc1.b3252763
Public Domain in the United States, Google-digitized / http://www.hathitrust.org/access_use#pd-us-google

noch beiderseits unter den Stimmlippen die basalen Reste der Synechie, heute sieht man auch von diesen nichts mehr.

Diskussion.

Prof. Hajek fragt an, ob bei der im gegenwärtigen Falle ausgeführten Conicotomie starke Blutung stattgefunden hat, ob ferner Erfahrungen über diese Operation auf der laryngologischen Klinik vorliegen. Da die Operation im Notfalle die leichteste Art der Eröffnung der oberen Luftwege darstellt. wäre es wichtig zu wissen, ob die wahrscheinliche Läsion der A. crico-thyreoidea von starker Blutung gefolgt ist.

Doz. Dr. Glas: Die Blutung bei der Conicotomie hängt weniger von der Arteria cricothyreoidea ab, die ja doch lateral von der Medianlinie das Ligament durchbricht und deren Anastomosen nur minimale Blutungen machen, als vielmehr von den Verhältnissen des Isthmus der Glandula thyreoidea. In jenen seltenen Fällen, wo der pyramidale Lappen hoch hinaufreicht und ein Teil desselben sich vor das Ligament lagert, kann die Blutung bei der Incision stärker werden. In solchen Fällen muß man denn auch, wie bei dem Boeseschen Schnitt, bei der Tracheotomie den Isthmus von oben nach unten abzupräparieren trachten, bei welcher Maßnahme dann immerhin die Tracheotomia superior der Conicotomie vorzuziehen ist. Der wichtigste Punkt bei diesem Eingriff ist die vollkommen mediane Incision, wobei man acht haben muß, nicht zu hoch in den Schildknorpel einzudringen, da ein derartiger Fehler zu subglottischen Granulationen und Narbenbildungen Veranlassung geben kann. In dem vorgestellten Falle wäre die Frage zu beantworten, ob die Fixation des linken Stimmbandes auf eine durch die Schußverletzung erzeugte Perichondritis zurückzuführen sei oder auf die Cricothyreotomie, wobei der Operateur außer dem Ligamentum conicum auch einen Teil der Cartilago thyreoidea gespalten hat, wodurch sekundär diese Fixation zustande kam.

Dr. Hanszel berichtet ebenfalls über einen Durchschuß durch den Larynx in Glottishöhe mit Absceß des Schildknorpels, der ohne Tracheotomie ausheilte.

III. Dr. Frühwald: 1. **Schußverletzung am Kopfe.**

Der Pat., den ich mir Ihnen hier vorzustellen erlaube, wurde am 17. XI. 1914 bei Olkucz in Rußland, in der Schwarmlinie liegend, durch Gewehrschuß an der Stirne verwundet. Am Hilfsplatze wurde das Projektil herausgenommen und Pat. mit einem aseptischen Verband in das Reservespital in Iglau abgegeben. Damals wurde eine Fissur des Knochens konstatiert mit deutlicher Impression: die Stirnhöhle war nicht eröffnet. Bei der Aufnahme an die Klinik meines Chefs konnte ich folgenden Befund erheben: Hautwunde über der rechten Augenbraue ungefähr $2^1/_2$ *cm* lang, senkrecht auf den Margo supraorbitalis. Die Wunde zeigt Heilungstendenz. Pat. wurde nach einer Woche in ein Rekonvaleszentenheim abgegeben, da die Wunde fast vollständig verheilt war, kam aber anfangs Jänner wieder an unsere Klinik, da sich an der Stelle der früheren Wunde eine Fistel gebildet hatte, die reichlich Eiter sezernierte.

Röntgenologisch läßt sich bei dem Pat. bloß eine Stirnhöhle links feststellen, die sehr hoch hinaufreicht, während rechts nur ein schmaler Recessus supraorbital. zu sehen ist.

Wir empfahlen dem Pat. eine Radikaloperation, die am 12. I. von meinem Chef vorgenommen wurde. Killianschnitt rechts und Abschieben der Haut mit dem Periost. Nach Aufmeißelung des Knochens findet sich ein vollständig

Digitized by Google
Original from UNIVERSITY OF CALIFORNIA
Generated on 2019-10-24 14:27 GMT / http://hdl.handle.net/2027/uc1.b3252763
Public Domain in the United States, Google-digitized / http://www.hathitrust.org/access_use#pd-us-google

freies Knochenstück, das zirka 1 *cm* im Durchmesser mißt und leicht mit der Pinzette entfernt werden kann. Unterhalb des entfernten Knochenstückes sieht man eine dicke Membran, die mit Granulationen bedeckt ist und, obwohl sie nicht pulsiert, doch als Dura angesehen werden muß, da trotz wiederholter Sondierung von der Trepanationsöffnung aus keine Stirnhöhle zu finden ist. Drainage und Verband. Die Wunde ist, wie Sie sehen, meine Herren, vollständig verheilt.

Der histologische Befund (Prof. v. Wiesner) ergibt Sequester ohne Zeichen von Nekrose.

2. Ein **nußgroßes Fibrom,** das heute aus dem Epipharynx eines Militärpatienten der Klinik nach der Methode von Denker in Kuhnscher Narkose entfernt wurde.

IV. Dr. Weil berichtet über den von ihm in der letzten Sitzung vorgestellten Soldaten mit **Aphonia spastica, hysterischer Atmung und Schlingbeschwerden.**

Pat. wurde Mitte Dezember zu Prof. Redlich transferiert und einer energischen elektrischen Behandlung unterzogen, wonach innerhalb einiger Tage alle krankhaften Erscheinungen sukzessive schwanden. Nun zeigt der Larynx folgenden Befund: Das rechte Stimmband erscheint verschmälert, anscheinend durch eine vom Taschenband nach hinten ziehende Schleimhautfalte; der linke Aryknorpel sehr groß, hervorragend, der rechte sehr klein, wie defekt. Das rechte Stimmband zeigt auffallend verminderte Beweglichkeit: bei der Phonation geht es bis zur Medianlinie, der Aryknorpel zeigt aber gar keine Adduktion. Der linke Aryknorpel geht 3—4 *mm* über die Mittellinie nach rechts und scheint dabei den rudimentären rechten Aryknorpel nach außen zu schieben. Diesen auffallenden Befund konnte Vortragender bei wiederholter sorgfältiger Inspektion in längeren Intervallen feststellen und möchte doch glauben, daß er nicht in den Rahmen des Physiologischen (Überkreuzung) falle, sondern Folge einer Verletzung durch das Überfahrenwerden sei, wobei der Aryknorpel größtenteils zugrunde gegangen wäre. Vorsichtshalber hat Vortragender Prof. Hajek gebeten, unabhängig von ihm und ohne jede Information den Larynx anzusehen. Bemerkenswert ist noch, daß nach Mitteilung des Prof. Redlich die Störungen infolge Schußverletzung des Armes bei dem Kranken sich teils als organische, teils als funktionelle erwiesen haben.

Diskussion.

Prof. Hajek hat den Fall eingehend untersucht und ebenfalls die Asymmetrie beider Aryknorpel, wie dies auch bei der physiologischen Kreuzung der Aryknorpel zu beobachten ist, konstatieren können. Außerdem schien die rechte Seite sich langsamer zu bewegen, doch ist dieses Symptom nicht konstant eingetreten. Daß die beobachteten Symptome: Spasmus, Aphonie etc. eine durch das Trauma ausgelöste Neurose ist, läßt sich nicht bezweifeln. Unmöglich dürfte es im gegenwärtigen Momente zu entscheiden sein, ob die beobachtete Asymmetrie beider Knorpel angeboren, also physiologisch ist oder durch das Trauma bedingt wurde.

B. Administrative Sitzung.

1. Bericht des Sekretärs Prof. Dr. Fein: Im abgelaufenen Jahre haben keine wesentlichen Vorkommnisse stattgefunden. Am 13. II. wurde an die Laryngologische Gesellschaft zu Berlin aus Anlaß ihres 25jährigen Stif-

Digitized by Google
Original from UNIVERSITY OF CALIFORNIA
Generated on 2019-10-24 14:27 GMT / http://hdl.handle.net/2027/uc1.b3252763
Public Domain in the United States, Google-digitized / http://www.hathitrust.org/access_use#pd-us-google

tungsfestes ein Begrüßungstelegramm gerichtet. In der Sitzung vom 3. VI. hat die Gesellschaft über Antrag des Präsidenten Hofrat Prof. Dr. Chiari den Beschluß gefaßt, an das Komitee des XVIII. internationalen medizinischen Kongresses in München 1917 einen Protest gegen die beabsichtigte Verschmelzung der bisher selbständig gewesenen Sektionen der Laryngologie und der Otologie in eine einzige Sektion zu richten. Am 3. XII. ist unser langjähriges und hochgeschätztes Mitglied Dr. Gottfried Scheff gestorben. Die Gesellschaft hat der Witwe des Verblichenen das tiefste Beileid ausgesprochen.

Im Jahre 1914 fanden nur 7 Sitzungen statt, da die Novembersitzung infolge der kriegerischen Ereignisse entfiel. In diesen Sitzungen wurden 37 Demonstrationen (mit 66 Fällen) abgehalten.

An diesen beteiligten sich folgende Herren: Chiari 2 Demonstrationen, Fein 5 (8), Frühwald 1, Glas 6 (12), Goldmann 1 (2), Hajek 1, Hanszel 2 (3), Heindl 1 (3), Hutter 1 (3), Kofler 4 (6), Menzel 2, Marschik 2 (6), Fr. Neumann 3 (6), Pöllhofer 1, Schlemmer 4 (10) und Weil 4 (5).

Außerdem wurden 2 Vorträge gehalten: Dr. Menzel „Zur Behandlung der akuten Stirnhöhlenentzündungen“ und R.-A. Dr. Adolf Schwarz (als Gast) „Oleum Sinapis als schmerzstillendes Mittel“. Eine vorläufige Mitteilung „Über Berufskrankheiten der Bäcker“ wurde von Dr. Menzel gemacht.

In der vorjährigen ordentlichen Hauptversammlung wurde Geheimrat Prof. Themistokles Gluck (Berlin) zum Ehrenmitglied und die Herren Doktoren Theimer (Wien) und R. Goldmann (Iglau) zu ordentlichen Mitgliedern gewählt.

Die Gesellschaft zählt jetzt:

10 Ehrenmitglieder,
24 korrespondierende Mitglieder,
65 ordentliche Mitglieder

zusammen 99 Mitglieder.

Für das abgelaufene Jahr wurden gewählt: Präsident: Hofrat Professor Chiari; Vizepräsident: Prof. Roth; Sekretär: O.-St.-A. Prof. Fein; Ökonom: Dr. Hanszel; Bibliothekar: Dr. Marschik; Schriftführer: DDr. Hirsch, Frühwald und Hutter: Revisoren: DDr. Heindl und Läufer; Vorsitzende: Professor Fein und Dr. Weil.

2. Bericht des Ökonomen Dr. F. Hanszel: Die Kassagebarung wurde von den Revisoren Dr. Läufer und Dr. Weil geprüft und beiden Funktionären, dem Sekretär und dem Ökonomen, der Dank der Gesellschaft votiert.

3. Bei den nun folgenden Wahlen wurden sämtliche Funktionäre des vorigen Jahres einstimmig wiedergewählt.

Verhandlungen der Dänischen oto-laryngologischen Gesellschaft.

93. Sitzung vom 7. Oktober 1914.

Vorsitzender: Prof. Schmiegelow.
Schriftführer: Dr. Blegvad.

1. E. Schmiegelow: **Drei Fälle von doppelseitiger Recurrensparese.**

Digitized by Google
Original from UNIVERSITY OF CALIFORNIA
Generated on 2019-10-24 14:27 GMT / http://hdl.handle.net/2027/uc1.b3252763
Public Domain in the United States, Google-digitized / http://www.hathitrust.org/access_use#pd-us-google

Schmiegelow hat während der letzten paar Monate nicht weniger als 3 Fälle von doppelseitiger Recurrenslähmung beobachtet, während er früher im ganzen nur 6 Fälle von partieller doppelseitiger Recurrenslähmung gesehen hat.

1. 56jähriger Mann mit Atemnot, aber keine Erstickungsanfälle. Früher gesund, Syphilis wird verneint; die Respiration leicht stenotisch, die Stimme klangvoll, nicht heiser. Die Stimmbänder stehen bei der Respiration unbeweglich, in der Intonationsstellung nur 1 *mm* entfernt, und bei forcierter Inspiration nähern sie sich noch mehr. Zeitweise leichte Schluckbeschwerden, Allgemeinzustand gut. Wassermann negativ; bei der Röntgenuntersuchung keine Zeichen von Neubildungen im Mediastinum, noch von Erweiterung der Gefäße. In der Nervenklinik wurden keine sicheren bulbären Symptome bemerkt, als aber die Sehnenreflexe lebhaft waren, mit kurzdauerndem Patellarclonus, wäre das Vorhandensein einer amyotrophischen Lateralsklerose möglich. Es wurde Tracheotomie gemacht, und später hat er sich völlig wohl befunden.

2. 27jähriger Mann mit akut auftretender Recurrensparese in Verbindung mit Parese des Facialis und der Schlund- und Zungenmuskulatur. Wahrscheinlich handelte es sich um eine Syringomyelie; eine genauere Diagnose wurde aber nicht erreicht, indem der Patient wünschte, das Hospital zu verlassen, um trotz seiner Respirationsbeschwerden nach Hause zu ziehen. Die Stimmbänder standen auch in diesem Falle unbeweglich in Intonationsstellung.

Auch ein anderer Fall von Recurrenslähmung bei Syringomyelie, jedoch nur einseitig, kam vor kurzem zur Beobachtung.

3. 54jährige Frau mit Erstickungsanfällen; seit 5 Monaten immerfort wachsende Knötchen am Halse. Das Aussehen kachektisch; zu beiden Seiten des Halses große, harte Drüsenschwellungen. Die Stimmbänder stehen in der Intonationsstellung, nur sehr wenig voneinander entfernt, bewegen sich nicht bei der Intonation. Bei der Röntgenuntersuchung findet man oberhalb des rechten Hilus einen großen Schatten sowie verschiedene kleinere, die sich in das Lungenfeld hinein fortsetzen. Es handelt sich demnach um eine Kompression der beiden Nn. recurrentes durch einen Tumor mediastini, wahrscheinlich bösartiger Natur.

Die sechs früher beobachteten Fälle waren folgende:

4. 17jähriger Mann (21. X. 1899 hier vorgestellt); Ursache: Mediastinaldrüse links, pleuritisches Exsudat rechts.

5. 41jährige Frau (25. XI. 1913): Cancer oesophagi.

6. Cancer oesophagi.

7. Phthisis pulmonum.

8. Tabes dorsalis mit bulbärer Lähmung.

9. Postoperative Recurrenslähmung; bei einseitiger Strumektomie wurde der eine Recurrens verletzt, und als 9 Jahre später auf der anderen Seite Strumektomie gemacht wurde, traten während der Operation plötzlich so starke Erstickungsanfälle auf, daß man in aller Eile Tracheotomie machen mußte: nachher ergab sich, daß beide Stimmbänder in Adduktionsstellung verharrten. Später wurde ohne Erfolg Excision des einen Stimmbandes versucht.

Diskussion.

Mygind hatte nach dem Titel des Vortrages eine Mitteilung über Fälle von kompletter Recurrenslähmung erwartet; sämtliche Fälle sind ja aber, was

Digitized by Google
Original from UNIVERSITY OF CALIFORNIA
Generated on 2019-10-24 14:28 GMT / http://hdl.handle.net/2027/uc1.b3252763
Public Domain in the United States, Google-digitized / http://www.hathitrust.org/access_use#pd-us-google

man gewöhnlich „doppelseitige Posticuslähmung“ zu nennen pflegt; diese Fälle sind nicht gar so selten; fast jedes Jahr werden in der Ohrenklinik des Kommunehospitals ein paar solche Fälle aufgenommen; es wird gewöhnlich den Patienten die Tracheotomie vorgeschlagen, selbst wenn die Atemnot im Augenblick keine bedrohliche ist; man weiß eben niemals, wann wirkliche Erstickungsanfälle entstehen werden, und es können diese so plötzlich und gewaltsam erscheinen, daß der zugezogene Arzt manchmal zu spät kommt. Sehr selten ist dagegen die doppelseitige komplette Recurrenslähmung, die Mygind nur einmal gesehen hat. Ebenso selten sind die Fälle, in denen auf der einen Seite eine Recurrens-, auf der anderen eine Posticuslähmung besteht. Ein diesbezügliches Beispiel wird heute noch vorgeführt werden.

II. E. Schmiegelow: **Fall von Cancer pharyngis bei einem Kinde.**

Ein 12jähriger, früher gesunder Knabe war seit 3—4 Monaten krank und hatte 14 Tage das Bett gehütet. Er hatte Schmerzen im Halse, besonders bei Bewegungen des Kopfes sowie Schmerzen im rechten Ohr. Es bestand recht erheblicher Kräfteverfall, und der Junge sah blaß und elend aus. Unterhalb des oberen Teiles des linken Sternocleido fand man einen kleinen, festen Knoten und einen ähnlichen, aber kleineren unter dem rechten Ohr. Die Bewegungen des Kopfes stark beschränkt, namentlich das Beugen nach hinten. Die Sprache behindert, näselnd. Der Schlund teilweise von einer von natürlicher Schleimhaut bedeckten Schwellung erfüllt, die fast den ganzen Nasenrachen erfüllte und nach unten bis zum Kehlkopf reichte. Die Schwellung zeigte Fluktuation, und man meinte, vor einem Retropharyngealabsceß zu stehen, bei der Incision aber wurde kein Eiter, sondern nur eine serös-gelatinöse Flüssigkeit entleert. Bei der Röntgenuntersuchung der Halswirbeln nichts abnormes. Die Drüsenschwellung bei dem linken Sternocleido wurde jetzt exzidiert; sie war kleinapfelgroß, in dem retropharyngealen Gewebe innen an den Wirbeln gelegen, mit der Gefäßscheide verwachsen; nach ihrer Entfernung konnte man die Vorderfläche der Wirbeln in großer Ausdehnung abtasten, es wurde aber hier nichts abnormes nachgewiesen. Bei der Mikroskopie wurde folgendes gefunden: Nur spärliche Reste von adenoidem Gewebe, übrigens besteht der Tumor aus einem Bindegewebsstroma, in dessen Maschen zerstreut wohl abgegrenzte breite Striche von epithelialen Zellen mit großen Kernen und reichlichem Protoplasma lagerten. Ausgesprochene Zellen- und Kernpolymorphie, keine Verhornung, noch Nekrose. Diagnose: Carcinom (Metastase). Mit der Resektionszange wurde jetzt so viel wie möglich von der Geschwulst im Rachen entfernt; die mikroskopische Untersuchung ergab teilweise rundzelleninfiltriertes Bindegewebe, teilweise ähnliches Gewebe wie in der entfernten Drüsenschwellung.

Ein canceröses Leiden im Rachen bei einem Kinde gehört zweifellos zu den größten Seltenheiten, jedoch ist es möglich, daß bösartige Geschwülste bei jugendlichen Individuen häufiger vorkommen, als man glaubt, sondern nur verkannt werden. Schmiegelow hat einen ganz ähnlichen Fall bei einem jungen 17jährigen Mann gesehen. In diesem Falle wurde die Radiumtherapie mit großem Erfolg verwendet; jedesmal, wenn — gewöhnlich nach einigen Monaten — ein kleines Rezidiv entstand, schwanden sowohl der Tumor selbst als die Metastasen sofort bei der Behandlung. Der Knabe ist vorläufig mit Röntgenbestrahlung behandelt worden, wird aber jetzt auch der Radiotherapie unterzogen werden.

Digitized by Google
Original from UNIVERSITY OF CALIFORNIA
Generated on 2019-10-24 14:27 GMT / http://hdl.handle.net/2027/uc1.b3252763
Public Domain in the United States, Google-digitized / http://www.hathitrust.org/access_use#pd-us-google

III. Holger Mygind: **Fall von rechtseitiger Recurrens- und linkseitiger Posticusparalyse.**

Eine 53jährige Frau fühlte sich seit $^3/_4$ Jahren etwas müde und heiser, und vor 3 Monaten traten auch bei körperlichen Anstrengungen leichte Respirationsbeschwerden auf; seit längerer Zeit ist Patientin nicht imstande gewesen, Fleisch zu schlucken. Die rechte Stimmlippe steht sowohl bei Respiration als bei Phonation unbeweglich in Kadaverstellung, während die linke Stimmlippe fast in Medialstellung verharrt, nur ein bischen mehr lateralwärts; bei tiefer Inspiration wird sie nicht weiter abduziert, während sie bei der Phonation bis zur Medianlinie geht. Wenn Patientin zu husten versucht, fällt ihr dies sehr schwer. auch muß sie immerfort aufs neue Atem holen, um zur Phonation genügend Luft zu sammeln. Bei Sondierung der Speiseröhre bleibt die Sonde in 30 *cm* Entfernung stehen; Oesophagoskopie gelingt nicht.

Die Ursache dieser doppelseitigen Laryngoplegie ist unzweifelhaft in einem Speiseröhrenkrebs zu suchen. Die Symptome bei dieser kombinierten Lähmung sind auch entsprechend vermischt. Die Hauptsymptome der doppelseitigen Recurrensparalyse sind bekanntlich komplette Aphonie bei völlig freier Respiration, ferner phonatorische Luftverschwendung. In unserem Falle besteht zwar keine Aphonie, andrerseits aber auch nicht die leichte Heiserkeit oder sogar klare Stimme, die man bei der doppelseitigen Posticuslähmung findet. Ebenso besteht weder die freie Respiration der doppelseitigen Recurrenslähmung noch die erheblichen Respirationsbeschwerden der doppelseitigen Posticuslähmung. Schließlich besteht phonatorische Luftverschwendung und das damit in Verbindung stehende mangelhafte Vermögen zum Husten, es sind aber diese beiden Erscheinungen bei weitem nicht so stark ausgesprochen, wie bei der doppelseitigen Recurrenslähmung; bei der doppelseitigen Posticuslähmung fehlen sie ja dagegen gänzlich.

Diskussion.

Schmiegelow möchte annehmen, daß das von Mygind beschriebene Krankheitsbild gar nicht so selten sein dürfte, wenn man imstande wäre, sämtliche Fälle z. B. von Cancer oesophagi genau zu verfolgen; es würde dann sehr leicht passieren können, daß zu irgend einem Zeitpunkt der eine Recurrens teilweise, der andere komplett gelähmt wäre.

IV. K. Nörregaard zeigte einen **Ohrwurm,** den er aus einem Ohr entfernt hatte, den ersten Ohrwurm im Gehörgang, dem er in seiner 27jährigen Praxis begegnet.

V. K. Nörregaard zeigte einen **bohnengroßen Speichelstein,** den er soeben aus dem linken Ductus Bartholini einer Dame entfernt hatte.

VI. K. Nörregaard: **Über Thyreoiditis.**

Eine vorübergehende Schwellung der Schilddrüse, eine akute oder subakute Thyreoiditis ist weit häufiger, als früher angenommen; Nörregaard hat aus seiner Praxis 35 Fälle gesammelt, 34 Frauen und 1 Knaben; nur in 3 Fällen bestand erhebliche Struma. Erbliche Disposition zu Erkrankungen der Schilddrüse scheint oft vorhanden zu sein, und in diesen Familien wird man auch häufige Fälle von adenoiden Vegetationen finden und überhaupt Leiden des adenoiden Rachenringes. Auch wird man in diesen Familien verschiedene Fälle von Geisteskrankheiten finden. Nörregaard hat 14 solche Fälle gefunden; auch Fälle von Idiotie kommen vor. Auch viele der Strumapatienten selbst sind in psychischer Beziehung mehr oder weniger abnorm. Be-

Digitized by Google
Original from UNIVERSITY OF CALIFORNIA
Generated on 2019-10-24 14:27 GMT / http://hdl.handle.net/2027/uc1.b3252763
Public Domain in the United States, Google-digitized / http://www.hathitrust.org/access_use#pd-us-google

merkenswert ist auch, daß sämtliche Fälle von Erkrankung der Schilddrüse mit einer einzigen Ausnahme Frauen betrafen: die unsichtbaren Bande zwischen der Schilddrüse und den weiblichen Genitalorganen sind ja auch altbekannt. Verschiedene Fälle von Cancer und Tuberkulose kommen bei Strumakranken oder deren Verwandten vor, auch Febris rheumatica, Erythema nodosum, Chorea, Morbus cordis sind nicht selten. Die häufigste Folgeerscheinung bleibt aber die Erkrankuug des adenoiden Rachenringes. Falls die Thyreoiditis eine Infektionskrankeit ist, muß man ihren Ursprung in der Bakterienflora des adenoiden Rachenringes suchen. Die Schwellung der Schilddrüse kann bisweilen ziemlich plötzlich entstehen (in 3 Fällen während einer Nacht), kommt aber meistens sehr schleichend.

Diskussion.

Schmiegelow: Die Frage von dem Verhältnis der Thyreoiditen zum Organismus ist eine rein intern-medizinische, experimentell-physiologische. Die Erkrankungen der Schilddrüse sind nur insofern für den Laryngologen von Interesse, als bisweilen Patienten mit einer Schwellung der Schilddrüse sich an uns wenden: sehr häufig handelt es sich um nervöse Patienten mit Parästhesien im Rachen, die nicht durch die Struma verursacht werden; ferner kann eine Struma so groß werden, daß Kompressionserscheinungen entstehen. Die eitrige Thyreoiditis ist selten; Prof. Mygind hat vor mehreren Jahren einen Fall beschrieben, und Schmiegelow hat auch selbst ein paar Fälle gesehen.

Mygind: Nörregaard spricht von „Thyreoiditis“ und „thyreoiditischen“ Veränderungen, aber ohne Berechtigung, denn unter „Thyreoiditis“ versteht man eine Entzündung in einer früher gesunden Schilddrüse, und zwar muß man hier zwei Formen unterscheiden, die eitrige, die schon längst bekannt ist, und die nichteitrige, die vor etwa 15 Jahren von Mygind unter dem Namen Thyreoiditis simplex beschrieben worden ist. In den von Nörregaard erwähnten Fällen handelt es sich aber entweder um Struma oder um Morbus Basedowii.

Was die thyreoidalen Veränderungen im Verhältnis zu den Erkrankungen der Schleimhäute der oberen Luftwege betrifft, sind die von Nörregaard genannten Zahlen allzu klein, um auf einen Zusammenhang schließen zu können; vor allem muß man sich erinnern, daß die adenoiden Hyperplasien und andere katarrhalische Erkrankungen der oberen Luftwege so häufig sind, daß sie auch bei einer gewissen Zahl von Struma- beziehungsweise Morbus Grawesii-Patienten vorkommen müssen; auch ist es ja sehr verständlich, daß Erkrankungen der Luftwege manchmal sekundär entstehen, wegen einer mechanischen Kompression, Zirkulationsstörungen usw.

Nörregaard behauptet seine Berechtigung dazu, die Benennung Thyreoiditis zu gebrauchen, indem dieses Wort nur einfach einen entzündlichen Prozeß bezeichnet. Jörgen Möller.

Französischer Kongreß für Oto-Rhino-Laryngologie.

Jahressitzung in Paris, 11. bis 15. Mai 1914.

Weismann (Präsident) begrüßt die Anwesenden, unter welchen zahlreiche fremde Gäste (DDr. Mc Kenzie, Broeckaert, Hennebert, Delsaux.

Generated on 2019-10-24 14:27 GMT / http://hdl.handle.net/2027/uc1.b3252763
Public Domain in the United States, Google-digitized / http://www.hathitrust.org/access_use#pd-us-google
Digitized by Google
Original from UNIVERSITY OF CALIFORNIA

Tretrop etc.) sich befinden, und verliest die Nekrologe der Mitglieder Guichard, Duchenne, Viollet, Gellé fils, Marc André.

Castex (Paris): **Über die bronchopulmonalen Komplikationen in der Chirurgie des Pharynx und des Larynx.**

Im Anschluß an 4 Todesfälle resümiert Castex, daß unter den gefährlichsten Komplikationen bei Operationen im Pharynx und Larynx folgende zu nennen sind: 1. die reflektorische Lungenentzündung, die am zweiten Tage nach der Operation auftritt, 2. die septische Pneumonie vom vierten bis zum achten Tage, 3. die Pneumonia a frigore und 4. die langsam schleichende bronchopulmonale Infektion, die den Pat. nach 3—5 Wochen hinrafft. Sie finden sich zumeist bei Alkoholikern und sind verursacht durch Aspiration von Blut, Schleim, Eiter, Nahrungsmitteln. Zur Prophylaxis empfiehlt Castex zunächst genaueste Zahn- und Mundpflege vor der Operation und Zerstäubung antiseptischer Flüssigkeiten 3—4 Tage vor der Operation. Keine allgemeine Anästhesie, sondern nur Novocain äußerlich und Cocain auf die Schleimhaut. Zweizeitige Operation mit Fixation der Trachea in der Haut bei der Laryngektomie. Nach der Tracheotomie eine Pause, damit Pat. das Blut aushusten kann. Eventuelle Einblasung von Luft in die Trachea mittelst einer weichen Sonde. Keine Trachealkanüle, wenn möglich Einlegen einer Schlundsonde für 8 Tage. Sichere Haut- und Schleimhautnähte. Jodpinselung der nicht geschlossenen Oberflächen. Häufige und sorgfältige Drainage mit aseptischer Gaze. Sitzende Stellung des Pat.

Diskussion.

Sargnon ist im allgemeinen mit Castex hinsichtlich der lokalen Anästhesie einverstanden, doch ist in manchen Fällen eine gemischte Anästhesie (mit Chloroform à la reine) nicht zu umgehen. Allzu festes Nähen hat auch seine Nachteile, weil dadurch sekundäre Hämorrhagien entstehen können infolge von Gangrän.

Mouret (Montpellier): **Über die endonasale Behandlung der frontoethmoidalen Eiterungen.**

Tatsache ist, daß die endonasale Behandlung nach Claoué in vielen Fällen von Eiterung der Kieferhöhle genügt. Auffallend ist, daß in der Privatpraxis, wo man eher endonasal ein Siebbein ausräumt, die Stirnhöhleneiterungen, die von außen geöffnet werden müssen, Seltenheit sind. Diese zwei Tatsachen haben Mouret bewogen, der endonasalen Methode Vachers zur Behandlung der Stirnhöhleneiterungen seine Aufmerksamkeit zuzuwenden. Er hat sich überzeugt, daß in fast allen Fällen die Eröffnung und Ausräumung des Siebbeines genügt, um einen bequemen Zugang zum Stirnbein zu schaffen. An einer Reihe von anatomischen Präparaten demonstriert hierauf Mouret die einschlägigen anatomischen Verhältnisse. Zum Schluß setzt er die bekannten Vorteile der endonasalen Behandlung auseinander.

Fiocre und Labernadie (Paris): **Über die endonasale Behandlung der frontoethmoidalen Eiterungen.**

Die Autoren begnügen sich, in je 8tägigen Sitzungen das Siebbein mit der mittleren Muschel auszuräumen, wobei sie es intentionell vermeiden, in den Sinus frontalis einzugehen. In 12 Fällen hat diese einfache, durch 3 bis 12 Wochen fortgesetzte Behandlung genügt, um Stirnhöhleneiterungen zum Versiegen zu bringen. Wenn nach dieser Zeit eine Heilung nicht erzielt ist,

Digitized by Google
Original from UNIVERSITY OF CALIFORNIA
Generated on 2019-10-24 14:27 GMT / http://hdl.handle.net/2027/uc1.b3252763
Public Domain in the United States, Google-digitized / http://www.hathitrust.org/access_use#pd-us-google

kann man radikal von außen operieren, wobei ein Teil der Operation (und nicht der unwichtigste) schon gemacht ist.

Diskussion.

Luc ist bei akuten Entzündungen schon seit einiger Zeit nur noch auf endonasalem Wege vorgegangen, namentlich seit er die Publikation von Mosher kennt. In 3 Fällen hat er mit der Methode von Mosher rasch schöne Erfolge erzielt. Bei chronischen Fällen kommt alles auf die Größe des Sinus an. Bei kleinen Stirnhöhlen dürfte auf endonasalem Wege eine Heilung zu erzielen sein, bei großen erscheint es ihm sehr problematisch. Jedenfalls ist die endonasale Behandlung keine rasche.

Lubet-Barbon: Das Siebbein ist der Schlüssel zur Stirnhöhle. Wenn man das Siebbein gereinigt hat, hat man auch in den meisten Fällen implicite die Stirnhöhle gereinigt. Lubet-Barbon operiert die Stirnhöhle fast kaum mehr noch von außen.

Mahu ist ebenfalls gegen Operation von außen. Nur ist er oft gestört gewesen durch Verbiegungen der Nasenscheidewand.

Vacher konstatiert mit Vergnügen, daß im Gegensatz zum Vorjahr die Anhänger der endonasalen Operationsmethode nicht mehr selten sind. Was die Methode anlangt, so kann er seiner Veröffentlichung vom Vorjahr nichts hinzufügen. Die Fälle, in denen der Eiter in dem Sinus den Weg zeigt, sind häufig und leicht zu operieren. Wenn kein Eiter vorhanden ist, so ist meistens auch keine Sinusitis (frontalis) vorhanden. Vacher hat schon auf endonasalem Wege die Stirnhöhleneiterungen geheilt, die mit äußerer Fistel kombiniert waren. Am meisten hinderlich ist der massive Block, der sich aus dem aufsteigenden Fortsatz des Oberkiefers, dem Nasenbein und dem Stirnbeinfortsatz zusammensetzt. Mit viel Geduld und mit viel Kraftentwicklung kann man mit der Sonde-Rape von Denis diesem Block gut beikommen. Die mittlere Muschel muß erhalten werden und soll auch nicht entfernt werden. Bisher hatten Vacher und Denis in 35 Fällen glatte Heilung mit ihrer Methode erzielt. Was die Bemerkung von Mahu anlangt, so ist selbstverständlich, daß man störende Septumverbiegungen vorher abtragen muß.

Lafite Dupont erwähnt die Schwierigkeiten, denen man bei allzu großer Enge des Naseneinganges begegnen kann. Sonst ist die Methode von Vacher und Denis ausgezeichnet. Lafite Dupont verwendet neben der Sonde-Rape von Denis noch eine eigene von ihm angegebene Curette, die von oben nach unten schneidet und dazu dient, den Boden der Stirnhöhle breit zu eröffnen. Es ist kein Unglück, wenn dabei der Os unguis zum Teil mitkommt.

Guisez kann sich nicht entscheiden, schwere, veraltete Stirnhöhlenentzündungen auf endonasalem Wege anzugehen. Er bleibt der äußeren großchirurgischen Methode treu, trotzdem er 4 Todesfälle zu beklagen hat. Diese Todesfälle sind wahrscheinlich dem Umstande zuzuschreiben, daß er schlecht drainiert hat. Guisez läßt jetzt weit offen, näht nicht und drainiert breit. Wenn die Spange nach Killian erhalten bleibt, so ist trotz der breiten Drainage keine Entstellung und keine auffallende Narbenbildung zu befürchten.

Cottet operiert nur nach Vacher mit der Sonde Rape von Denis und dringt leicht in den Sinus frontalis ein, wenigstens in den meisten Fällen. Die Abtragung der mittleren Muschel vermeidet er, ja, wie Vacher angibt, dient sie dazu, den Weg in die Stirnhöhle anzugeben.

Generated on 2019-10-24 14:27 GMT / http://hdl.handle.net/2027/uc1.b3252763
Public Domain in the United States, Google-digitized / http://www.hathitrust.org/access_use#pd-us-google
Digitized by Google
Original from UNIVERSITY OF CALIFORNIA

Bonain hält den endonasalen Weg für sehr gefährlich. Es scheint ihm übrigens nicht möglich, die breite Kommunikation zwischen Stirnhöhle und Nase aufrecht zu halten. Wenn man viel endonasal operieren wird, wird man auch viele Todesfälle erleben.

Mouret hält die Meinung von Guisez und Bonain nicht für richtig, daß die Kommunikation nicht offen zu halten ist nach der Operation. Wohl entsteht eine Schwellung in den auf die Operation folgenden Tagen, aber man muß nur ruhig abwarten, und wenn man breit eröffnet hat, so findet man später auch eine genügend breite Kommunikation.

Mignon (Nizza): **Kongenitale Mißbildung des Naseneinganges.**

Diaphragmabildung mit zentraler Perforation in den beiden Nasenlöchern.

Sargnon (Lyon): **Beitrag zur chirurgischen Behandlung der Difformitäten der Nase. Lebende Prothese aus Knorpel und Knochen; aus fötalem, in Ringerscher Lösung aufbewahrtem Knorpel.**

Berichtet über einige (schon anderwärts publizierte) Fälle, die Sargnon zusammen mit Bérard und Vignard operiert hat. Die meisten Prothesen haben gut gehalten, nur die konservierten Prothesen sind zum Teil resorbiert worden. In einem Falle kam es zur Vereiterung des implantierten Knochenfragmentes, das entfernt werden mußte, und doch war das kosmetische Resultat ein gutes. Bei frischen Nasenbrüchen ist die Korrektion mit dem Apparat von Martin ausgezeichnet. In veralteten Fällen kann man submuköse Osteotomie machen und dann den Apparat von Martin anlegen.

Bourguet (Toulouse): **Über die Korrektur der mißstalteten Nasen ohne andere Schnitte.**

Der Autor zählt die verschiedenen in der Praxis sich vorfindenden Mißstaltungen der Nase auf und gibt in großen Zügen die befolgte Technik an, jedoch ohne jedes Eingehen auf das Detail. Die erzielten Resultate sind durchwegs ausgezeichnete. Statt Paraffinemulsion wendet Bourguet Transplantation von Knochen oder Korpel an.

Diskussion.

Claoué fragt, ob die Technik Bourguets verschieden ist von der von Jacques Joseph und ob er eigene Instrumente benutze.

Bourguet erwidert, daß es ungefähr dieselbe Technik sei. Die gewöhnlichen Instrumente genügen ihm, spezielle seien nicht nötig.

Trétrôp (Antwerpen): **Über die rationelle Behandlung der Nasenenge.**

Es wird berücksichtigt die Nasenenge infolge Hypsistaphylie. Trétrôp empfiehlt nach dem Vorschlage Zielinskys (Berlin 1911) die Dehnung des harten Gaumens durch einen entsprechenden Apparat. Die Dehnung ist imstande, das Gesichtsskelett und damit die Nasenhöhlen in günstiger und definitiver Weise zu beeinflussen. Methodische Atemübungen müssen angeschlossen werden. Dauer der Behandlung einige Wochen bis Monate.

Raoult (Nancy): **Neuralgien und Migräne nasalen und auriculären Ursprunges.**

Im Jahre 1912 hat Raoult die Aufmerksamkeit gelenkt auf die otitischen Neuralgien und Kopfschmerzen, die sich als Anfangszeichen der Otosklerose zeigen. Mounier und Trétrôp haben gezeigt, daß Schmerzen im Ohr und um das Ohr sich bei verschiedenen Nasenleiden finden. Die Nasenbehandlung, die Luftdusche geben oft Heilungen, in manchen Fällen aber wi-

Digitized by Google
Original from UNIVERSITY OF CALIFORNIA
Generated on 2019-10-24 14:27 GMT / http://hdl.handle.net/2027/uc1.b3252763
Public Domain in the United States, Google-digitized / http://www.hathitrust.org/access_use#pd-us-google

derstehen die subjektiven Beschwerden der Behandlung. In solchen Fällen hat Raoult oft Besserung erzielt mittelst der elektrophonoiden Anacousie (sonore Massage mit dem Kinesiphon, Ref.).

Lavrand (Lille): **Das Geruchsvermögen bei den Ozaenakranken.**

Der Geruch verliert sich bei Ozaena nur allmählich. Anfangs bestehen Perioden, wo die Patienten noch mehr oder weniger gutes Geruchsvermögen besitzen. Später verliert sich dasselbe infolge Anhäufung der Krusten und Inaktivität des Geruchsnerven. Infolge Angewöhnung an den bestimmten Geruch spüren die Patienten ihren charakteristischen Geruch nicht.

Diskussion.

Foy hat in den Fällen, in denen er durch die methodischen Atemübungen Heilung der Ozaena erzielt hat, auch eine Besserung des Geruchsvermögens erzielt. Es muß sich dies ungefähr so erklären lassen, daß bei Ozaenakranken der Inspirationsstrom nicht hoch hinauf geht und nicht kräftig genug erfolgt. Sobald diese Patienten ordentlich durch die Nase atmen lernen, stellt sich auch der Geruch in 5—6 Sitzungen wieder her.

Lavrand hält diese Erklärung Foys nicht für stichhaltig, da sich mit ihr nicht die Intermettenzen erklären lassen, die man im Geruchsvermögen bei Ozaenakranken konstatiert. Es ist übrigens die ganze Physiologie des Riechens so wenig bekannt, daß neue Studien hierüber nötig wären.

Pistre (Genoble): **Die Anwendung des Neosalvarsans bei der Ozaena.**

Bei einer 28jährigen Frau, deren Ozaena nie behandelt worden ist und die seit 7 Jahren syphilitisch erkrankt war, hat Pistre in 14 Monaten 13 Neosalvarsaninjektionen in 3 Serien gemacht (5·4 × 2mal, und zwar in Dosen 0·60, 0·75, 0·90). Patientin erhielt im ganzen 9·45 Neosalvarsan intravenös ohne jeden Zufall. Es trat eine auffällige Besserung nicht nur des Gesamtzustandes, sondern auch der Ozaena ein, jedoch ohne anatomische Heilung. Der Autor ist der Meinung, daß man das Neosalvarsan häufiger bei Ozaena, die oft auf syphilitischer Basis beruht, anwenden soll.

Bichaton (Reims): **Zwei Fälle von komplizierter Kieferhöhleneiterung.**

Im ersten Falle kam es nach Operation der Kieferhöhleneiterung zu einer Lungengangrän mit Ausgang in Heilung. Im zweiten Falle war die Eiterung durch einen Fremdkörper bedingt. Man glaubte anfangs, die geringe Heilungstendenz auf Konto eines Diabetes setzen zu können (40 *g* Zucker). Die Heilung trat ein nach Extraktion des Fremdkörpers (Drain).

Mossé (Perpignan): **Adenoide Vegetationen und Acetonerbrechen.**

Bei einem Kinde trat nach Adenotomie unter Chloräthylnarkose Erbrechen auf. Mossé war anfangs sehr beunruhigt, hielt das Erbrechen, das äußerst heftig war, als eine Folge des Chloräthyls, bis der charakteristische Geruch nach Aceton ihn auf die richtige Fährte brachte. Entsprechende Behandlung (Calomel) brachte rapide Heilung. Das Kind hatte schon 3 Jahre vorher ähnliche Erscheinungen dargeboten.

Nachmittags-Sitzung.

Lafitte Dupont (Bordeaux): **Neue Operationsmethode (versteckter Schnitt) für die Oberkieferresektion und zum Zugang zur Keilbeinhöhle und zum Cavum.**

Digitized by Google
Original from UNIVERSITY OF CALIFORNIA
Generated on 2019-10-24 14:27 GMT / http://hdl.handle.net/2027/uc1.b3252763
Public Domain in the United States, Google-digitized / http://www.hathitrust.org/access_use#pd-us-google

Die Schnittführung ist die folgende: Schleimhautschnitt in der Oberlippenfalte bis zum Filtrum der Oberlippe (Medianlinie); hierauf Hautschnitt vertikal zum vorhergehenden Schnitt durch die Oberlippe bis zum Nasenboden; der dritte Schnitt wird subcutan um die Apertura pyriformis gemacht und bis zum Os proprium nasi geführt. Für den Rest ist dann die Operation ähnlich der klassischen Methode.

Lafitte Dupont (Bordeaux): **Epitheliom des Siebbeines und der Kieferhöhle bei einem 14jährigen Mädchen.**

Die obere Schnittführung wurde benutzt mit ausgezeichnetem Resultat. Es wurde die Carotis externa unterbunden und die regionären Drüsen entfernt. Operation (gemacht Norb 1913) ohne Rezidiv bis heute. 2 Radiumbestrahlungen nach der Operation und Einspritzungen von Elektrocuprol.

Chavanne (Lyon): **Syrgol in der Oto-Rhino-Laryngologie.**

Syrgol ist ein colloidales Silbersalz, das neben dem Protargol Verwendung finden kann.

Vacher und Denis (Orléans): **Amygdalektomie und postoperative Blutungen.**

Die Autoren beschreiben ihre Operationsmethode, die jede Blutung ausschließt. Sie besteht darin, daß die Mandel von dem Gaumenbogen gelöst wird, jedoch derart, daß man immer im Mandelgewebe bleibt und niemals eine extrakapsuläre Lösung vornimmt. Ist so die Mandel gelöst, so wird sie mit einer von den Autoren angegebenen Zange vorgezogen und mit der ebenfalls von den Autoren konstruierten kalten Schlinge abgeschnürt. Blutet es ausnahmsweise, so wird kreuzweise in jede Mandelwunde ein Wattebausch, der an einem Holzstab befestigt und in Wasserstoffsuperoxyd getränkt ist, eingedrückt, wobei der Patient die beiden Holzstäbe mit den Zähnen festhält. Die Autoren entlassen keinen Patienten nach Mandeloperation vor einer Stunde.

Diskussion.

Luc findet, daß die Operation der Autoren nicht gegen die sekundäre Blutung schützt. Namentlich bei Erwachsenen, bei denen man unter Lokalanästhesie die Totalexstirpation der Mandeln macht, können diese Blutungen furchtbar werden und hatte Luc bald einen solchen Todesfall bei einem früher ganz gesunden, kräftigen Burschen zu beklagen gehabt. Seither hat Luc die Gewohnheit, bei jedem Falle von Totalexstirpation der Mandeln prophylaktisch, gleich nach der Operation, solange die Anästhesie noch andauert, 3 Seidennähte durch den Mandelbogen zu legen, um so jede Möglichkeit einer sekundären Blutung zu verhindern. Die Nähte werden nach einigen Tagen gelöst.

Jacques findet, daß die Autoren keine Totalexstirpation machen, so lange sie intrakapsulär bleiben. Er verwendet die Glühschlinge, die mit einer gut geordneten Technik nicht schwierig ist (nicht zu heiße Schlinge, gut funktionierende Apparate). Er hat Nachblutungen in ungefähr 10 Fällen gehabt, sie standen alle auf Galvanokauterisation, namentlich wenn man etwas zuwartet.

Gorel ist ebenfalls nur für Glühschlinge, mit der er auch bei kleinen Kindern in wenigen Sekunden ohne jede Anästhesie die Mandel abträgt. Er hat eine Nachblutung am fünften Tage gesehen, die übrigens bald stand.

Moure findet, daß man immer in dieselbe Diskussion hinsichtlich der Mandeloperation verfällt. Er ist nach wie vor gegen die Totalexstirpation der Mandeln, wenn diese selbst nicht Sitz einer lebensgefährlichen Krankheit (Tu-

Generated on 2019-10-24 14:27 GMT / http://hdl.handle.net/2027/uc1.b3252763
Public Domain in the United States, Google-digitized / http://www.hathitrust.org/access_use#pd-us-google
Digitized by Google
Original from UNIVERSITY OF CALIFORNIA

berkulose, Krebs) sind. Die Amygdalektomie setzt jeden, auch den geschicktesten Arzt der Gefahr aus, einen Todesfall in seinem Operationszimmer zu erleben. Man kann von der Mandel nahezu alles mit dem Morcelleur entfernen und namentlich den oberen Pol der Mandel, wenn nötig, nach einem Schnitt durch den vorderen Mandelbogen ganz entfernen, ohne daß man sich an den gefährlichen unteren Pol der Mandel heranmachen muß.

Gault verwendet bei Erwachsenen die Glühschlinge und beim Kind die kalte Schlinge nach Vacher. Gegen Blutungen empfiehlt er auf das allerwärmste den Compresseur de Bosvid, der sich ihm ganz ausgezeichnet bewährt hat.

Vacher empfiehlt, genau nachzusehen, ob nach der Amygdalektomie sich nicht irgendwo ein kleineres Blutcoagulum zeigt. Dieses Coagulum ist die Quelle einer Nachblutung.

Jacques (Nancy): **Neue Behandlung der palato-pharyngealen Synechie.**

Sowie man im Ohrläppchen nach Einlagerung eines Fadens eine offene, überhäutete Rinne erhält, so empfiehlt Jacques ebenfalls, eine offene Rinne in das synechierte Gebiet anzulegen. Hierzu bohrt er mit dem Galvanokauter an dem unteren Rand der Synechie durch das ganze Gewebe hindurch einen Kanal, führt durch diesen Kanal und die restierende Öffnung der Synechien einen Metalldraht (oder Kautschukdrain?), den er im Munde knotet. Den Draht läßt er einen Monat liegen, wonach ein überhäuteter Kanal (wie im Ohrläppchen) gebildet ist. Ist eine präformierte Öffnung nicht vorhanden, so bohrt er einen parallelen Weg zum lateralen, erst angelegten, und führt durch diesen den Draht hervor. Nach einem Monat entfernt er den Drain, schneidet das synechierte Gewebe vom überhäuteten Fistelkanal aus durch und erhält dadurch die Lösung der Synechie, die sich ohne jede weitere Behandlung (ohne Obturator, Ätzung etc.) offen hält.

Diskussion.

Guisez hat in einem Falle von schwerer Gaumenrachensynechie nach Syphilis, die sich trotz drei operativer Lösungen immer wieder geschlossen hat, definitives Offenbleiben nach Radiumbehandlung erzielt.

Baldenweck: **Brosche, die einige Monate im Pharynx eines Säuglings gelegen hatte.**

Die Extraktion gelang leicht. Anamnestische Angaben fehlten vollkommen.

Garel und Pistre (Lyon): **Enormes Angiom mit tödlichem Ausgang bei einem 3jährigen Kinde.**

Bei einem Mädchen wird ein kleines Papillom des Nasenflügels mit dem scharfen Löffel entfernt. Es entwickelt sich hierauf rapid ein subcutanes Angiom, das sich rasch über Nase und Wange ausdehnt. Da das Angiom äußerst rasch wächst, werden 4 Sitzungen von Röntgenbestrahlung in Abständen von je einem Monat gemacht. Der Tumor schwindet fast vollständig, bis auf einen kleinen Herd unter dem Augenlid. Bald aber entwickelt sich an Stelle des Angioms ein mächtiges Sarkom mit starker Drüseninfiltration und Metastasen in das Schulterblatt und in den Femur. Trotz neuerlicher Bestrahlung geht es abwärts, und das Kind stirbt ohne Bewußtseinsverlust nach einigen Wochen.

Generated on 2019-10-24 14:27 GMT / http://hdl.handle.net/2027/uc1.b3252763
Public Domain in the United States, Google-digitized / http://www.hathitrust.org/access_use#pd-us-google
Digitized by Google
Original from UNIVERSITY OF CALIFORNIA

Pautel (Limoges): **Drei Fälle von Nasenrachenfibromen, mittelst Elektrolyse geheilt.**

Einer von den 3 Fällen ist vorher schon anderwärtig vergeblich nach Aufklappung der Nase operiert worden. Sämtliche Tumoren des Autors haben Fortsätze in die Nase gedrückt. Man braucht viele und lange Sitzungen (45 Minuten) von Stromstärke bis zu 60 MA. Die Schmerzen sind gering und können auch von Kindern vertragen werden, wenn man mit dem Strom langsam anfängt. Einer der Patienten des Autors war ein Knabe von 14 Jahren. Alle 3 Patienten sind geheilt worden.

Penetière (Lyon): **Die Dysphonien infolge der Mutation.**

Es handelt sich sozusagen um die Pathologie der Mutation, die ein normaler Vorgang ist. Die Störungen sind nur funktioneller und nicht organischer Natur. Die häufigste Störung ist die eunuchoide oder infantile Stimme. Weniger häufig ist die Mogiphonie oder die Stimmschwäche und die spastische Aphonie, analog dem Schreibkrampf. Die Behandlung besteht in der orthophonischen Behandlung und Behandlung des Gesamtzustandes (Nervosität, Anämie).

Diskussion.

Laffite Dupont kennt Patienten, bei denen die eunuchoide Stimme mit der virilen Stimme ohne Ursache abwechselnd auftrat.

Foy fand, daß alle diese Patienten eine ungenügende Atmung zeigten. Wenn man diesen Patienten eine normale corto-diaphragmatische angewöhnt, so schwinden diese Stimmstörungen, ohne daß es notwendig ist, die ziemlich komplizierten orthophonischen Übungen zu machen. Die Heilung ist rapid erfolgt nach einigen kunstgerechten Sitzungen.

Lombard (Paris) und Sargnon (Lyon), Berichterstatter: **Indikation und Technik der Laryngektomie.**

a) Lombard: Indikationen und Technik der Laryngektomie beim Krebs.

Bei der Indikationsstellung kann man zu viel und zu wenig tun: zu wenig, indem man konservative Methoden anwendet bei Fällen, die nur durch eine ausgedehnte Operation Radikalheilung ergeben können oder indem man von vornherein auf die nötig erkannte große Operation verzichtet, zu viel, wenn man verstümmelnde Operationen bei Fällen anwendet, die keine Tendenz haben, um sich zu greifen, oder eine von vornherein aussichtslose Operation bei Fällen unternimmt, bei denen nur eine symptomatische Operation angezeigt ist. Die Indikationsstellung hängt ab: 1. von der Lokalisation und der wahrscheinlichen Ausdehnung des Tumors, 2. von seiner anatomischen Natur, 3. von zwar sekundären Umständen, die aber in der Indikationsstellung stark mitsprechen, d. s. die Resistenz des Patienten, die Art und Weise, wie sich der Patient an die vollständige Unterdrückung seines Larynx gewöhnen wird etc.

Was die Lokalisation anlangt, so unterscheidet Lombard: 1. den Stimmbandkrebs, 2. den Commissuralkrebs, 3. den Epiglottiskrebs, 4. den Krebs der Taschenbänder, 5. den sekundär nach außen vom Larynx verbreiteten Krebs. Der Stimmbandkrebs kann mittelst einfacher Thyrotomie angegangen werden, solange er streng auf das Stimmband ohne Übergang auf die Commissura lokalisiert und solange noch das Stimmband frei beweglich ist (d. i. noch kein Übergang auf den Knorpel stattgefunden hat). Alle übrigen Lokalisationen indizieren die Totalexstirpation.

Digitized by Google
Original from UNIVERSITY OF CALIFORNIA
Generated on 2019-10-24 14:27 GMT / http://hdl.handle.net/2027/uc1.b3252763
Public Domain in the United States, Google-digitized / http://www.hathitrust.org/access_use#pd-us-google

Was die anatomische Natur anlangt, so hält Lombard das Basalzellenepitheliom und ebenso das Zylinderepithelcarcinom für sehr gefährlich. Das Sarkom ist nicht häufig, bedingt aber immer eine ernste Prognose.

Die Technik der Totalexstirpation des Kehlkopfes ist insofern heute vereinfacht, als zwei Methoden sich gegenüberstehen, die von Gluck, wobei die Exstirpation von oben nach unten gemacht wird, oder die Methode von Perier, wobei die Exstirpation des Kehlkopfes von unten nach oben vorgenommen wird. Diese beiden Methoden haben so ziemlich die älteren zweizeitigen Methoden, wobei zuerst die Tracheotomie gemacht worden ist, verdrängt. Den deutschen Lesern dürfte die von Perier 1890 angegebene Methode weniger bekannt sein. Es wird ein T-Schnitt gemacht und oben, parallel zum Zungenbein gehend, ein Horizontalschnitt. Die Trachea wird nach vorheriger Lösung vom Oesophagus mit zwei Seidenfäden an die Périersche Kanüle befestigt und nach vorn gezogen. Hierauf wird der Larynx von unten nach oben ausgeschnitten. Die Pharynxnaht wird sorgfältig in zwei Schichten gemacht. Die sämtlichen Halsmuskeln sind erhalten worden. Zum Schlusse wird die Trachea in die Hautwunde eingenäht.

Was die zweizeitige Operation anlangt, so ist in Frankreich bis in die allerletzte Zeit die Operation von Le Bec klassisch gewesen. Es wird die Trachea zirkulär an die Haut fixiert. Le Bec hat ausdrücklich auf diese zirkuläre Naht der Trachea hingewiesen, damit so während der 3 Wochen, die die Fistelanlegung von der eigentlichen Exstirpation des Kehlkopfes trennt, sich durch eine sorgfältige Drainage eine Barrière gegen das Eindringen der Sekretionen in das Mediastinum entwickeln kann. Sebileau und Lombard haben sich anfangs zu den Propagatoren dieser Methode gemacht, jedoch später die Methode aufgegeben. Sebileau hat 1912 durch seinen Schüler Rouget folgenden Operationsmodus angegeben: H-Schnitt, vorsichtiges Abpräparieren der Weichteile um den Larynx, ohne Trennung der intertracheoösophagealen Schichte, Schnitt durch die Trachea von vorn nach hinten, wobei die Trachea mit vier Fäden vorgezogen wird. Lösung des Larynx von unten nach oben, wobei die hypopharyngeale Gegend besonders geschont wird, damit man eine möglichst kleine Pharyngealwunde erhält. 3 Nahtschichten: Schleimhautmuskelnaht, Muskelnaht, Hautnaht. Fixation der Trachea in die Haut.

Auf die Einzelheiten der Technik eingehend, bespricht Lombard zunächst die Shockwirkung nach den letzten Arbeiten von Cryle. Man entgeht ihr am besten durch die lokale Anästhesie. Hierauf bespricht er den Verschluß des Pharynx und die Herstellung des pharyngo-ösophagealen Trichters, wobei er hauptsächlich die Vorschläge Glucks akzeptiert. Auf die Wichtigkeit der rationellen Nachbehandlung wird ganz besonders hingewiesen.

In seinen Schlußfolgerungen macht der Berichterstatter darauf aufmerksam, daß die unmittelbare postoperative Mortalität nach Laryngektomie in den letzten Jahren ganz bedeutend gesunken ist. In der Statistik sollen in Zukunft nur die seit den letzten 5 Jahren operierten Fälle berücksichtigt werden, da die Technik sich gerade in dieser Zeit ganz bedeutend modifiziert hat. Was die Spätresultate anlangt, so haben sie sich auch gebessert, jedoch nicht in gleichem Maße. Ein bedeutender Faktor in diesem Resultat ist sicherlich die Regel, die Drüsen bei jeder Laryngektomie auszurotten. Über die besten Resultate verfügt heute Gluck, ihm zunächst kommt die spanische Schule (Cisneros, Tapia, Botey). Die Statistik von Tapia (20 Operationen mit einem

Digitized by Google
Original from UNIVERSITY OF CALIFORNIA
Generated on 2019-10-24 14:28 GMT / http://hdl.handle.net/2027/uc1.b3252763
Public Domain in the United States, Google-digitized / http://www.hathitrust.org/access_use#pd-us-google

einzigen Todesfall) ist imponierend. Die Operation nach Gluck hängt ab von der Genauigkeit, mit der jedes Detail der Operation ausgeführt wird. Die wichtigsten dieser Details sind: Ausrottung des Ganglion, Hämostase, Ausscheidung der subhyoiden Halsmuskeln, auf die die anderen Operationsmethoden keine Wichtigkeit legen, Schutz der Operationswunde durch die Hautlappen und Schutz dieser Lappen, Sorgfalt und Raschheit in der Pharynxnaht und der Trachealfistelnaht, Drainage mittelst Gaze, die immer nur lateral, niemals median oder parmedian gemacht wird, und endlich sorgfältige postoperative Behandlung. Ein nicht zu unterschätzender Vorzug ist es, auf eine gut eingeübte Assistenz rechnen zu können.

Die Operationsmethode von Gluck dürfte sich schematisch nicht in allen Fällen ausführen lassen. Durch die progressive Asphyxie im Verlaufe der Operation dürfte es wohl öfters zur frühzeitigen Eröffnung der Luftwege kommen. Jedoch ist dieser Zwischenfall in geübten Händen ohne Bedeutung. So wertvoll die Lokalanästhesie ist, so darf nicht vergessen werden, daß sie für manche Phase der Operation (die Ablösung des Kehlkopfes zum Beispiel) unzureichend ist, daß sie zu sekundärer Hämorrhagie und zu Hämatombildung Ursache gibt. Endlich verlangt sie von seiten des Patienten einen Energieaufwand, den man nicht immer finden dürfte.

Was die zweizeitigen Operationen anlangt, so sind ihre Vorteile über die einzeitige Operation sehr diskutabel. Für Lombard ist die zweizeitige Operation nur in den Fällen angezeigt, in denen man an der Resistenz des Patienten einen Zweifel hegt. In diesem Falle können durch die Tracheotomie latente Lungenkomplikationen rapid tödlich werden.

Zum Schlusse gibt Lombard einige statistische Zahlen wieder, auf die er eine bibliographische Liste mit kurzen analytischen Daten folgen läßt, und zwar über die partiellen Laryngektomien wegen maligner Tumoren und Totalexstirpation des Kehlkopfes.

b) Sargnon: Indikationen und Technik der Laryngektomie bei nicht malignen Tumoren. Die Lokalanästhesie bei der Laryngektomie. Technik der komplizierten Laryngektomie und der Plastik.

Das vorliegende Referat stellt so ziemlich alles zusammen, was über die Operationen am Kehlkopf auf nicht endolaryngealem Wege veröffentlicht worden ist. Neben den bekannten Veröffentlichungen über den Gegenstand hat Sargnon die Arbeit von Tritto (Anatomia chirurgica della regione anteriore mediana del collo ed estirpazione della laringe Napoli, Stab tip., Prete 1913) benutzt, die er als eine der besten bibliographischen Fundquellen über den Gegenstand bezeichnet. Es ist selbstverständlich nicht möglich, auf dieses Sammelreferat einzugehen, wenngleich gleich erwähnt werden mag, daß gerade die Arbeiten von Sargnon einen wesentlichen Teil seines Referates ausmachen.

Es ist anzunehmen, daß in Zukunft dank der Fortschritte der Laryngologie (Endoskopie) die Indikation zu den großchirurgischen Maßnahmen am Larynx wegen nicht bösartiger Tumoren abnehmen wird. Die Durchsicht der Literatur zeigt, daß man bisher in nicht seltenen Fällen großchirurgische Maßnahmen hat treffen müssen, sowohl beim Trauma als bei Entzündungen, nervösen Störungen und gutartigen Tumoren des Larynx (eigener Fall Sargnons: Totalexstirpation wegen Pachydermia laryngis mit Exitus). Namentlich mag erwähnt werden, was Sargnon über die großchirurgische Behand-

Digitized by Google
Original from UNIVERSITY OF CALIFORNIA
Generated on 2019-10-24 14:28 GMT / http://hdl.handle.net/2027/uc1.b3252763
Public Domain in the United States, Google-digitized / http://www.hathitrust.org/access_use#pd-us-google

lung der Tuberkulose des Larynx sagt. Sargnon hält die Laryngektomie des Kehlkopfes bei Tuberkulose für die allerseltensten Fälle indiziert, hingegen gibt er gern zu, daß die Tracheotomie bei Stenose und Dysphagie ihre Anwendung findet, daß die Laryngofissur eine Auskratzung und Abtragung von Sequestern gestattet, daß die Laryngostomie schon wiederholt auch bei Tuberkulose mit Erfolg ausgeführt worden ist und namentlich eine energische hydrotherapeutische Behandlung ermöglicht. Die Hemilaryngektomie ist von Gluck bekanntlich empfohlen worden und kann sich Sargnon gegenüber einer solchen Empfehlung nicht gegen dieselbe aussprechen, jedoch glaubt er nochmals betonen zu müssen, daß die Totalexstirpation des Kehlkopfes bei Tuberkulose nur eine Ausnahmsmaßregel bleiben darf.

Was die nervösen Störungen anlangt, so hat Sargnon in letzter Zeit bei doppelseitiger Medianstellung der Stimmbänder (infolge von Perichondritis der Aryknorpel oder doppelseitiger Recurrenslähmung) eine Operation empfohlen, die er hier als partielle Laryngektomie beschreibt. Diese Operationsmethode dürfte aus den Referaten bekannt sein, eine besondere Zukunft wird ihr, namentlich bei der Schwierigkeit ihrer Ausführung, wohl kaum erblühen.

In dem großen Abschnitt, den Sargnon der Pharyngo-Laryngektomie widmet, wobei die historische und bibliographische Seite der Frage ausgiebig berücksichtigt wird, hat er die Technik der Lokalanästhesie der Kehlkopfoperationen untergebracht. Es war vielleicht Breden, der 1904 die erste Totalexstirpation des Kehlkopfes unter Lokalanästhesie gemacht hat. Ihm folgten Albertin und Sargnon, die 1907 in einer dreizeitigen Operation die Lokalanästhesie benutzt haben. Seit 1909 haben sich dann die diesbezüglichen Veröffentlichungen gemehrt. Im großen und ganzen ist ja die Technik der Lokalanästhesie des Larynx bekannt. Sargnon rät auch, bei der Hemilaryngektomie die beiden oberen Kehlkopfnerven wegen ihrer Anastomosen zu infiltrieren. Es kann nicht oft genug betont werden, daß man 20—30 Minuten warten muß, bis eine genügende Anästhesie erzielt ist. Ein wesentlicher Fortschritt, namentlich bei schweren Operationen, ist erzielt worden durch die paravertebrale Anästhesie, wie sie Pruvost dem Berichterstatter angeraten hat. Es handelt sich um die Anästhesierung des Plexus corticalis, die übrigens schon von Marschik durch Injektionen hinter den Kopfnicker angestrebt worden ist, die sich aber am sichersten folgendermaßen erreichen läßt. Verbindet man die Spitze des Warzenfortsatzes durch eine Linie mit dem Kopfe des Querfortsatzes des siebenten Halswirbels, so injiziert man an zwei Stellen dieser Linie, dort, wo sie eine Linie trifft, die horizontal durch den Unterkieferrand geht, und dort, wo sie eine zweite Horizontallinie trifft, die durch den Adamsapfel geht. Es werden von diesen zwei Einstichpunkten aus alle Schichten bis zu den Querfortsätzen der Halswirbel infiltriert.

Die Pharyngo-Laryngektomie anlangend, steht Sargnon ganz auf der Seite von Gluck, dem er übrigens bei der Beschreibung der Operation auch einige Skizzen entlehnt. Es erübrigt sich daher für die deutschen Leser, des näheren darauf einzugehen. Persönlich ist dem Berichterstatter, daß er auf starre, feste Naht verzichtet. Einige Annäherungsnähte genügen; kommt es zu Fieber nach der Operation, die nicht pulmonaler Natur ist, so müssen ja die Nähte ohnedies geöffnet werden. Außerdem wird durch zu festes Nähen der Gangrän Vorschub geleistet. Diese Gangrän ist als Komplikation viel ernster und häufiger als die Bronchopneumonie. Bérard und Sargnon hätten ihre

Generated on 2019-10-24 14:28 GMT / http://hdl.handle.net/2027/uc1.b3252763
Public Domain in the United States, Google-digitized / http://www.hathitrust.org/access_use#pd-us-google
Digitized by Google
Original from UNIVERSITY OF CALIFORNIA

drei Todesfälle nach Pharyngo-Laryngektomie vermieden, wenn sie nicht in diesen Fällen zu dichte Naht gemacht hätten.

Den Schluß dieses Abschnittes bildet die Beschreibung der Plastik, die nach den allerverschiedensten Interventionen zur Anwendung kommt. Von diesen haben viele ihr praktisches Interesse verloren. Die Ideen von Gluck sind wieder die maßgebenden, wenngleich Sargnon auch die Bilder von Molinié reproduziert.

Die Technik der Laryngektomie wegen gutartiger Neubildungen ist natürlich sehr variabel und hängt sehr von der Eigenart des zu behandelnden Falles ab. Eine Tracheotomie ist in den allermeisten Fällen zu umgehen. Was vom Larynx erhalten werden kann — und es soll soviel als möglich erhalten werden —, kann man erst nach der Thyrotomie entscheiden. Da gewöhnlich unter lokaler Anästhesie operiert wird, so kann Patient in sitzender oder halbliegender Stellung operiert werden, was für Patienten und Arzt gleich gut ist. Im allgemeinen handelt es sich, wie gesagt, hier um atypische Operationen, von denen die segmentäre Resektion des Larynx und namentlich der Trachea die am wenigsten geübten Operationen sind. Das ist der Grund, weshalb Sargnon wiederbringt, was zunächst an Experimenten über die Resektion der Trachea feststeht. Es ist das nicht viel und durch die klinischen Erfahrungen (namentlich von Gluck) schon weit überholt. Ebenfalls zu den atypischen Operationen rechnet Sargnon die Laryngostomie, wenn sie mit Teilresektion der Trachea oder des Kehlkopfes kombiniert ist. Ein methodischer Überblick über diese Operation ist natürlich ausgeschlossen und führt Sargnon auch tatsächlich nur kasuistische Mitteilungen der Autoren (Gluck) an.

Es existiert leider keine andere zusammenfassende Arbeit als wie die vorliegende über die partiellen und totalen Exstirpationen des Kehlkopfes bei gutartigen Geschwülsten. Im ganzen hat Sargnon 79 Laryngektomien wegen anderer Indikationen als bösartige Geschwülste in der Literatur gesammelt. Die Mortalität beträgt über 20%, wobei natürlich auch die älteren Fälle berücksichtigt sind. Von diesen Laryngotomien entfallen auf Tuberkulose allein 30 Fälle mit 9 Todesfällen und 9 definitiven Heilungen. Die Resultate bei Chondromen des Larynx (15 Fälle) sind ungefähr ähnlich.

Auch hier findet man am Schlusse des Berichtes eine große Anzahl von kurz skizzierten Operationen und deren Endresultat. Neben der bereits zitierten Arbeit von Tritto stellt diese Zusammenstellung ein wertvolles Nachschlagematerial dar, insofern, als Beobachtungen aus schwerer zugänglichen Veröffentlichungen zitiert sind.

Diskussion.

Moure: Trotz aller Verbesserungen der Technik bleibt die Laryngektomie eine schwere Operation, die Moure nur für extreme Fälle bewahrt wissen will. Es ist, wenn nur möglich, die Thyrotomie anzuwenden, und dies namentlich bei Sarkomen, die nicht so gefährlich sind. Selbstverständlich ist Moure auch für die Laryngektomie, wenn der Krebs das Stimmband schon überschritten hat, aber in so manchen Fällen kommt man mit schonendem Vorgehen aus. Was die Methode der Laryngektomie anlangt, so ist die Methode von Gluck nur bei kräftigen Individuen gestattet. Bei schwächlichen Patienten muß man zuerst tracheotomieren. Die Tracheotomie ist der Prüfstein für die Resistenz des Patienten, und oft ist nach der Tracheotomie jedes weitere Operieren überflüssig. Nach allen großen Operationen am Kehl-

Digitized by Google
Original from UNIVERSITY OF CALIFORNIA
Generated on 2019-10-24 14:28 GMT / http://hdl.handle.net/2027/uc1.b3252763
Public Domain in the United States, Google-digitized / http://www.hathitrust.org/access_use#pd-us-google

kopf ist die Nachbehandlung sehr wichtig. Die Bronchopneumonie ist heute als Komplikation chirurgischer Eingriffe auf den Kehlkopf eine Seltenheit. Hingegen läßt sich leider nicht dasselbe von der konsekutiven Septikämie und Gangrän (Mediastinitis) sagen. Man muß gut drainieren, zweimal am Tage den Verband wechseln. Ob man die Nähte fest anziehen soll oder nicht, darüber ist wohl keine Diskussion nötig, erleben wir doch zu leicht, daß die Nähte leider von selbst nachlassen.

Was den von Sargnon berichteten Teil anlangt, so ist Moure entschieden gegen Syphilis, Tuberkulose, Frakturen etc. als Indikation zur Laryngektomie.

Molinié ist ebenfalls der Meinung, daß in manchen Fällen die Abstention angezeigt ist und daß man mit schonenden Mitteln auskommen muß. Es ist für den ersten Anblick auffallend, daß man in Deutschland und Spanien so sehr die einzeitige Operation bevorzugt, während man in Frankreich hauptsächlich zweizeitig die Laryngektomie ausführt. Es liegt offenbar daran, daß man in Frankreich wenig Erfahrung mit der einzeitigen Laryngektomie hat. Ein anderer Grund liegt auch daran, daß man aus sozialen Bedenken zu lange mit der Operation zögert. So gute Resultate, wie sie Gluck hat, dürfte wohl niemand in Frankreich haben. Während noch vor kurzem die Statistik eine Heilung von kaum 5—10% angab, veröffentlicht Gluck eine Statistik von 30—40% Heilungen. Es ist auch ein psychologischer Unterschied zwischen den französischen Patienten und den übrigen Patienten. Ein Franzose, wenn er laryngektomiert ist, fühlt sich nicht mehr so glücklich wie Patienten, die Molinié in London hat sehen können. Es ist auch vom sozialen Standpunkt begreiflich, daß Patienten in eine so große Verstümmelung ungern und nur zögernd einwilligen. Hoffentlich, wenn die funktionellen Resultate, wie es den Anschein hat, besser werden, wird man in Frankreich auch eher und häufiger zur Laryngektomie schreiten.

Castex findet, daß die Tuberkulose sicher eine Gegenanzeige für die Laryngektomie ist. Bei Tuberkulose gelingt die Laryngektomie nur dann, wenn sie nicht nötig war. Im allgemeinen findet Castex, daß die Laryngektomie keine so schwere Operation ist, wie man denkt. In einem Falle hat Castex den ganzen Kehlkopf wie einen Tumor ausgeschnitten, ohne auch nur eine einzige Ligatur zu machen.

Jacques meint, daß alle Krebse, solange sie noch endolaryngeal sind, nach Gluck operiert werden sollen. Sobald aber der Krebs über das Kehlkopfinnere hinausgewachsen ist, wird die Operation eine schwierige und hängt ihr Gelingen ganz von der Erfahrung des Chirurgen ab. Die pharyngo-laryngealen Krebse dürften wohl keine Dauerresultate geben. Bei älteren, schwächlichen Personen macht Jacques zuerst eine Tracheotomie und wartet dann die Ereignisse ab.

Broeckaert macht partielle Laryngektomie bei Tuberkulose und Krebs nach einer neuen Methode, die von Goris inspiriert ist. Broeckaert läßt den oberen und hinteren Rand des Schildknorpels und eröffnet sich so eine Bresche, durch die er bequem die Hälfte des Larynx herausnehmen kann. Der Vorteil, den diese Erhaltung des Skeletts liefert, ist enorm, was die Nachbehandlung anlangt. Man kann die Kanüle schon am fünften Tage herausnehmen.

Goris hat bei 8 Fällen wegen Tuberkulose die Laryngofissur gemacht. Ein einziger Fall ist geheilt geblieben. Alle anderen Fälle sind sehr ver-

Generated on 2019-10-24 14:28 GMT / http://hdl.handle.net/2027/uc1.b3252763
Public Domain in the United States, Google-digitized / http://www.hathitrust.org/access_use#pd-us-google
Digitized by Google
Original from UNIVERSITY OF CALIFORNIA

schlechtert worden. Besser waren die Resultate beim Krebs. Was die Krebsbehandlung anlangt, so ist seit 1889, wo auf dem Pariser Kongreß fast alle Sprecher nur für eine endolaryngeale Operation beim Krebs waren, eine große Umwandlung aufgetreten. Heute denkt man wohl kaum noch an die endolaryngeale Behandlung des Krebses. Um die Komplikationen nach Laryngektomie zu vermeiden, schlägt Goris vor, die Patienten durch eine Gastrostomiefistel zu ernähren. Es muß aber auch der Speichel fortwährend durch 4 Tage aus dem Munde gewischt werden. Was die Fixation der Trachea an der Haut anlangt, so ist das nur eine Täuschung. Sie verhindert nicht die Mediastinitis. Goris hat 18 Fälle von Krebs teils mit Laryngektomie, teils mit Laryngofissur behandelt und in einem Viertel der Fälle definitive Heilung erzielt, und zwar so, daß seit vielen Jahren kein Rezidiv aufgetreten ist. Die Methode, von der Broeckaert spricht und die sie zusammen an einem Falle erprobt haben, hat auch den Vorteil, daß sie ein ausgezeichnetes funktionelles Resultat gibt.

Guisez ist überzeugt, daß die Laryngektomie nicht ein Gemeingut aller Laryngologen werden kann und daß sie nur gute Resultate in den Händen einzelner auf dieselbe eingeübter Laryngologen geben wird. Guisez hat drei Laryngektomien gemacht und alle 3 Fälle durch kleine, nachträglich erkannte Fehler verloren. Bei partiellen Operationen, von denen er 5 ausgeführt hat, sind seine Resultate besser. Es ist an die partielle Laryngotomie um so eher zu denken, als jetzt mit Radium ein operatives Resultat noch sehr verbessert werden kann. In 2 Fällen dankt Guisez der Nachbehandlung mit Radium die Heilung, von denen ein Fall schon 2 Jahre alt ist. In einem Falle ist trotz der Fulguration nach Laryngotomie Rezidiv aufgetreten, das durch Radium beseitigt worden ist.

Mouret lenkt die Aufmerksamkeit namentlich auf die Schwierigkeit, die man im Spital hat, ein entsprechend geschultes und ausreichendes Personal für die Nachbehandlung nach Laryngektomie zu finden. Dieser Umstand hat für den guten Ablauf eine große Bedeutung. Ein anderer Punkt ist auch die vollständige Unkenntnis, in der wir uns über die Natur des Krebses befinden. Die Histologen können uns darüber nicht aufklären. In 4 Fällen war die histologische Diagnose eine sehr strenge und strikte auf Malignität. Die Patienten verweigerten die vorgeschlagenen äußeren Eingriffe und ließen sich nur endolaryngeal behandeln. Sie sind sämtlich geheilt geblieben.

Sargnon erwidert Moure, daß er selber die Laryngektomie nicht vorschlägt bei Tuberkulose, sondern nur erwähnt hat, daß die Laryngektomie von anderer Seite bei Tuberkulose ausgeführt worden ist. Persönlich hat er einmal schon drei Viertel einer Laryngektomie beendet gehabt, als er gewahr wurde, daß es sich nicht um Krebs, wie vermutet, sondern um Tuberkulose gehandelt habe. Sargnon nahm von der Laryngektomie Abstand. Man kann den Konservativismus wohl nicht weiter treiben! Was die Enchondrome anlangt, so möchte Sargnon sicher die Laryngektomie anraten, mit Rücksicht darauf, daß diese Tumoren oft recht schlimm werden können. Sargnon teilt nicht die Meinung der Redner, die zweizeitig operieren, um den Shock bei den Patienten zu vermindern. Im Gegenteil, wenn man zweizeitig operiert, dann sieht man oft, daß die Patienten den zweiten Operationsshock schlecht vertragen. Auch Sargnon verdankt dem Radium schöne Resultate und kann dessen Anwendung nur empfehlen. Was die Gastrostomie anlangt, so hat sie Sargnon in einem zusammen mit Bérard operierten Fall ausgeführt, bei

Digitized by Google
Original from UNIVERSITY OF CALIFORNIA
Generated on 2019-10-24 14:28 GMT / http://hdl.handle.net/2027/uc1.b3252763
Public Domain in the United States, Google-digitized / http://www.hathitrust.org/access_use#pd-us-google

einem Fall, bei dem der Kehlkopf in situ belassen worden ist, hingegen der Oesophagusmund exstirpiert wurde.

Lombard verläßt sich nicht auf die histologische Untersuchung allein, sondern läßt sich namentlich vom klinischen Eindruck leiten. Die zweizeitige Operation ist entschieden in vielen Fällen anzuempfehlen, wobei man der Tracheotomie kaum einen Operationsshock zuschreiben kann. Eine Fixation der Trachea an der Haut macht Lombard nicht, sondern begnügt sich mit der einfachen Tracheotomie. Nach einigen Wochen wird dann die Laryngektomie zu einer verhältnismäßig leichten Operation. Auf Statistiken gibt Lombard gar nichts. Es handelt sich dort immer um besondere Fälle, von denen jeder seine eigene Schwierigkeit bewahrt. Anfangs ist der Kehlkopfkrebs sicher ein lokalisiertes Leiden und ist von einer Krebskrankheit noch nicht zu sprechen. Erst wenn der Krebs die Grenze des Kehlkopfes verläßt, wird die Situation eine sehr ernste und verringern sich die Chancen einer definitiven Heilung.

Lemaitre (Paris): **Zwei Fälle von Laryngektomie unter lokaler Anästhesie.**

Die zwei Patienten werden vorgestellt und die in der Lösung nach Kaiserling aufbewahrten Kehlköpfe demonstriert. Die Laryngektomie unter lokaler Anästhesie erscheint Lemaitre eine leichte Operation, wenn man während der Operation einen Assistenten hat, der nur mit dem Auswischen der Trachea beschäftigt ist.

Sargnon (Lyon): **Beitrag zur Laryngostomie. Vergleich zwischen der Tracheocricostomie und der cricotrachealen Resektion.**

Die Tracheocricostomie gibt bei den Stenosen, die sich auf den Ringknorpel beschränken, gute Resultate. Sie schont die Stimme, sie ist leicht auszuführen, sie gestattet, viel rapider zu dilatieren. Die Patienten können nach 2—3 Monaten ihre Kanüle loswerden. Sargnon hat die Methode dreimal befolgt. Bei der Laryngostomie verwendet Sargnon jetzt den Kautschukdrain, den er mit Gaze und Guttapercha umwickelt.

Sargnon gibt dann die Beschreibung der Operation wieder, die er mit Toubert in einem Falle von doppelseitiger Fixation des Stimmbandes wegen Ankylose der Aryknorpel ausgeführt hat und die in submuköser Ausschälung der Aryknorpel und Ausräumung der Schleimhaut des Morgagnischen Ventrikels besteht. Die Operation ist von ihm ausführlich veröffentlicht worden (in Annales des maladies, 1914).

Moure (Bordeaux) und Got (Cautouts): **Die Thermotherapie bei gewissen Formen von katarrhalischer und tuberkulöser Laryngitis.**

Die Autoren wenden die Thermotherapie derart an, daß sie den Hals des Patienten mit einer Krawatte aus einem Stoff umwickeln, der sich beim Durchgang des elektrischen Stromes erwärmt (bei Hergot in Belfort erhältlich). Bei sämtlichen katarrhalischen Formen hat sich die Thermotherapie bewährt, bei tuberkulösen Formen nur in den allerersten Formen (leichte Rötung der Arygegend). Bei vorgeschrittenen Fällen von Laryngitis tuberculosa wird die Thermotherapie schlecht vertragen. Anfangs wurden nur kurze Sitzungen gemacht, später steigt man bis zu einer halben Stunde. Die Temperatur ist anfangs schwach, 30°, kann dann bis 60° gesteigert werden durch Einschaltung von entsprechenden Lampen.

Generated on 2019-10-24 14:28 GMT / http://hdl.handle.net/2027/uc1.b3252763
Public Domain in the United States, Google-digitized / http://www.hathitrust.org/access_use#pd-us-google
Digitized by Google
Original from UNIVERSITY OF CALIFORNIA

Diskussion.

Mosse verwendet schon seit Jahren bei katarrhalischer Laryngitis eine Packung mit „Antiphlogistine", einer Pomade, die eine dauernde Wärme bis zu einer halben Stunde und länger gibt.

Garel (Lyon): **Ein Fall von intermittierendem Hinken des Kehlkopfes.**

Bericht über eine funktionelle Störung des Kehlkopfes, die sich bei einem Patienten fand, der gleichzeitig an intermittierendem Hinken litt.

Gault (Dijon): **Über die Wiedererziehung bei der Aphonia nervosa.**

Der Autor empfiehlt, während der Spiegelung den Laut „e" singen zu lassen, was alle Patienten tun. Dann läßt er die anderen Vokale, später einfach Silben singen (Be, Bi etc.). Auf diese Weise erzieht er die Stimme wieder, was äußerst leicht, schon in der ersten Sitzung, gelingt. Selten sind methodische Atemübungen nötig.

Diskussion.

Brindel glaubt, daß wohl alle Mittel, welche die Einbildungskraft der Patienten treffen, genügen. Brindel hat einmal durch ein plötzliches Anblasen mit einem elektrischen Ventilator augenblicklichen Erfolg erzielt. Der faradische Strom ist längst gerühmt und ähnliches.

Lafite Dupont provoziert einen Hustenanfall. Sobald die Patienten ihren lauten Husten hören, fällt es ihnen nicht mehr ein, lautlos zu sein.

Foy hat in einem hartnäckigen Falle bei einer 50jährigen Person mit der Larynxkanüle, die Broeckaert für Heißluftbehandlung des Kehlkopfes angegeben hat, Luft auf den Kehlkopf aufgeblasen und augenblicklich Erfolg erzielt.

Bar empfiehlt nach dem Vorschlage von Isennbeck Verabreichung von Kupfervitriol in nauseöser Dosis, was prompt wirkt.

Raoult (Nancy): **Traumatische Durchschneidung der Trachea und des Recurrens.**

Durch eine Kreissäge wurde bei einem Arbeiter rechts der Recurrens und die Trachea durchschnitten, jedoch kein großes Gefäß getroffen. Spontane Heilung mit Kadaverstellung des rechten Stimmbandes und starker Dysphonie, die manchmal bis zur Aphonie geht. Es wird eine Unfallsrente von 5—8% bewilligt werden.

Guisez (Paris): **Über den primären Krebs der Bronchien.**

In 4 Fällen hat Guisez auf endoskopischem Wege die Diagnose Krebs der Bronchien gestellt und jedesmal den Befund durch Biopsie bestätigt gefunden. In einem Falle hat Guisez einen primären Krebs der linken Bronchien gesehen, der später zu einer Metastase im Oesophagus hinter dem linken Bronchus geführt hat. Guisez hat drei der Fälle mit intrabronchialer Injektion von Öl behandelt, das Radiumsulfat suspendiert trug. In einem Falle trat eine 8 Monate anhaltende Besserung auf.

Guisez (Paris): **Kautschukintubation beim Oesophaguskrebs.**

Das Prinzip der Behandlung der Oesophagusstenose infolge von Krebs besteht darin, in den Krebs einen eigenen von Guisez angegebenen Kautschukdrain einzuführen, der ständig liegen bleibt, permanent dilatiert und unbehinderte Nahrungsaufnahme gestattet. Die Drains sind nach der Sonde von

Generated on 2019-10-24 14:28 GMT / http://hdl.handle.net/2027/uc1.b3252763
Public Domain in the United States, Google-digitized / http://www.hathitrust.org/access_use#pd-us-google
Digitized by Google
Original from UNIVERSITY OF CALIFORNIA

Pezzer konstruiert, 5—6½ *cm* lang und von verschiedener Dicke. Die Sonde bleibt in der stenosierten Stelle kraft einer eigenen Form ohne zu rutschen liegen, da sie im oberen Teil ausgedickt ist. Eingeführt wird das Drain mittelst eines Mandrins, der die Spannung besorgt, infolge deren das Drain sich dehnt und verdünnt und so die stenosierte Stelle passiert, wo es festgehalten wird, wenn die dehnende Wirkung des Mandrins nachläßt. Seit Juli 1913 hat Guisez 52 Fälle behandelt, von denen 36 Fälle wegen Krebs, 10 wegen entzündlicher Stenose der Cardia und 6 wegen Verätzung zur Behandlung kamen. In allen Fällen war der Erfolg ein auffälliger; in den Stenosen wegen Verätzung kam es zu einer wahren Resorption des Narbengewebes. Die Gastrostomie ist in allen Fällen umgangen worden. Viele von den Krebskranken haben an Gewicht zugenommen. Was die Stenosen infolge von Verätzungen anlangt, ist durch diese permanente Dehnung eine große Vereinfachung der Behandlung erzielt worden, insofern, als die Patienten bloß alle 4—6 Wochen zum Drainwechsel kommen müssen und der lästigen Dilatationsmethode, wie sie bisher geübt wurde, entgehen. Die Drains werden gut vertragen, wenn die Patienten täglich eine Oesophagusspülung vornehmen lassen und monatlich sich zum Drainwechsel vorstellen. Die Gastrostomie bei Oesophagusstenose ist jetzt nur für jene Fälle aufbewahrt, bei denen man bei der Oesophagoskopie keine Öffnung in der Stenose findet.

Lombard (Paris) und Le Mie (Paris): **Die Oesophagoskopie unter konstanter Aspiration.**

Das Oesophagoskop besteht aus zwei konzentrischen Röhren, die zwischen sich einen Hohlraum lassen, in dem mittelst einer einfachen Aspiration konstant alles angezogen wird, was sich vor die Lichtung des Oesophagoskops einstellt. Auf diese Weise ist es möglich, die Oesophagoskopie ohne jedes Wischen, Pumpen zu machen, Fremdkörper zu extrahieren, präzise Einstellungen zu Ätzungen zu erzielen etc.

Texier (Nantes): **Entzündliche Stenose des Oesophagus.**

Bei einem 37jährigen Matrosen traten sozusagen plötzlich Schlingbeschwerden ein. Bei der Oesophagoskopie (5. I. 1914) zeigt sich in einer Distanz von 34 *cm* von der Zahnreihe eine unpassierbare Stenose, die bei Druck leicht blutet. Mit Rücksicht auf die Kachexie des Patienten wird am 10. I. die Gastrostomie gemacht. Exitus am 16. I. Bei der Sektion findet man eine Verdickung der ganzen Oesophaguswand, mit einer starken Stenose in der Mitte und einer Ulceration oberhalb der stenosierten Stelle, ferner eine Narbe nach Ulcus im Bereiche der Cardia. Die histologische Untersuchung ergab keine Anzeichen für Krebs.

Nepven (Paris): **Zwei Riesenpolypen des Oesophagus.**

Bei einem Patienten von 59 Jahren fanden sich zwei Polypen, einer von 6 *cm* Länge, der oberhalb der Epiglottis lag, der andere mit 12 *cm* Länge, der im Oesophagus verborgen lag und nur während einer Brechbewegung sichtbar wurde. Abtragung mit der Schlinge.

Chavanne (Lyon): **Die neuesten Modifikationen der Schwebelaryngoskopie nach Killian.**

Schwebelaryngoskopie ist unter Cocainanästhesie dem Patienten lieber als wie die direkte Untersuchung nach Brünings. Der Galgen ist sehr nützlich, weil er gestattet, die Zunge zu heben, ohne jeden schmerzhaften Druck auszuüben. Eine kurante Methode wird die Schwebelaryngoskopie nie werden. In besonderen Fällen wird sie aber ausgezeichnete Dienste leisten und das

Generated on 2019-10-24 14:28 GMT / http://hdl.handle.net/2027/uc1.b3252763
Public Domain in the United States, Google-digitized / http://www.hathitrust.org/access_use#pd-us-google
Digitized by Google
Original from UNIVERSITY OF CALIFORNIA

Feld der chirurgischen Intervention im Kehlkopf und in der Trachea bedeutend ausdehnen.

Zum Schlusse wurden verschiedene Instrumente demonstriert:

Percepied (Mont-Dore) zeigt einen Zerstäuber für die Nase, der warme Dämpfe zerstäubt;

Garel (Lyon) demonstriert einen Apparat, der gestattet, den Kehlkopf zu photographieren. Einige stereoskopische Bilder werden demonstriert, die eine überraschende Wiedergabe des Kehlkopfes darstellen;

Delair (Paris) präsentiert einen Patienten, der einen künstlichen Kehlkopf trägt:

Pautet (Limoges) zeigt einen kleinen Transformator, bestimmt für endoskopische Zwecke.

Endlich sind für 1915 folgende Themen zur Berichterstattung gewählt worden:

1. Heliotherapie in der Laryngologie. (Berichterstatter: Collet [Lyon].)
2. Die paradentären Cysten des Oberkiefers. (Berichterstatter: Jaques [Nancy].)

Lautmann (Referent).

Referate.

I. Allgemeines.

Über den Gebrauch der Kanüle von Butlin-Poirier in der Mundchirurgie. Von Prat. (Revista de los hospitales Montevideo. November 1913.)

Diese Kanüle ist die Troikartkanüle von Botey, mit welcher man die einzeitige Tracheotomie ausführen kann. Verfasser hat sie in 3 Fällen angewandt, nicht um, wie Botey, der Erstickungsgefahr in Fällen von Stenose des Larynx vorzubeugen, sondern bei Operationen, um die Anästhesie auszuführen. Die so gesetzte Wunde heilt viel rascher als eine gewöhnliche Tracheotomiewunde.

Menier.

Hochgebirgsindikationen für Lungentuberkulose. Von F. Egger (Basel). (Korr.-Bl. Schweizer Ärzte. 43. 1913. H. 16.)

Mit wenigen Worten streift Egger in seinem Vortrage auch die tuberkulösen Erkrankungen des Larynx und spricht die Ansicht aus, daß es durchaus unrichtig sei, die Kehlkopftuberkulose als Kontraindikation für das Hochgebirge aufzustellen, wie es Nothnagel, Eichhorst, Cornet, Stoerk, Heryng u. a. getan haben. Er hat einfach infiltrative Prozesse im Larynx im Hochgebirge von selbst ausheilen gesehen.

Frühwald.

Die Therapie der Lungentuberkulose im Hochgebirge. Von Dr. H. Philippi, Chefarzt des Internationalen Sanatoriums Davos-Dorf. (Korr.-Bl. Schweizer Ärzte. 43. 1913. H. 16.)

Autor verordnet bei den tuberkulösen Komplikationen im Larynx, hauptsächlichst, wenn diese an der Larynxhinterwand lokalisiert sind, Sonnenbestrahlungen durch 15 Minuten zweimal täglich und hat gute Erfolge gesehen.

Frühwald.

Digitized by Google
Original from UNIVERSITY OF CALIFORNIA
Generated on 2019-10-24 14:28 GMT / http://hdl.handle.net/2027/uc1.b3252763
Public Domain in the United States, Google-digitized / http://www.hathitrust.org/access_use#pd-us-google

Über Lungenkollapstherapie. Von Lucius Spängler (Davos). (Korr.-Bl. Schweizer Ärzte. 43. 1913. H. 16.)

In seinem interessanten Vortrage berührt Spängler auch die Frage des Einflusses eines künstlichen Pneumothorax auf die tuberkulöse Erkrankung des Larynx und sagt, daß die meisten Fälle von Larynxtuberkulose günstig beeinflußt werden, und zwar zufolge der durch den Lungenkollaps bedingten Abnahme des Hustens und des Auswurfes und der Hebung des Allgemeinzustandes. Frühwald.

Medizinisches aus Grönland. Von Dr. Hößli. Medizinische Gesellschaft Basel. Sitzung vom 20. Februar 1913. (Korr.-Bl. Schweizer Ärzte. 43. 1913. H. 16.)

Hößli berichtet, daß die Tuberkulose die häufigste Krankheit sei, besonders an der Westküste, und daß sie im ganzen einen akuteren Verlauf nehme als in Europa.

Auch der sogenannte Frühjahrskatarrh konnte vom Vortragenden gut beobachtet werden und soll sich nach Eintreffen des ersten Schiffes rasch über sämtliche Kolonien ausbreiten. Frühwald.

Ozena e tubercolosi. Von Prof. G. Bilancioni. (Atti della Clinica di Roma. 1913.)

Sämtliche moderne Theorien über die Pathogenese der Ozaena können in vier Gruppen eingeteilt werden: 1. die anatomische, 2. die trophoneurotische, 3. die Infektionstheorie und 4. die Terrain- oder gemischten Theorien. Mit Hilfe vorausgegangener und eigener Untersuchungen werden die verschiedenen Theorien über das Verhältnis zwischen Tuberkulose und Ozaena diskutiert. Bei den Untersuchungen von Tuberkulösen in den Spitälern in Rom fand Bilancioni nur sehr selten Ozaena. Nun führte Verfasser bei 38 Ozaenakranken die Probe auf tuberkulöse Cutisreaktion aus und fand dieselbe 13mal positiv, 17mal negativ, 8mal unsicher.

Auf Grund seiner Untersuchungen kommt Bilancioni zu folgenden Schußfolgerungen:

1. Ozaena kommt überwiegend bei jugendlichen Personen, bei lymphatischen Individuen mit tuberkulösem Habitus vor.

2. In einer beträchtlichen Zahl derselben, wenigstens bei 35%, fällt die Pirquetsche Cutisreaktion positiv aus.

3. Bei Personen mit aktiver laryngo-trachealer oder pulmonaler Tuberkulose findet sich die echte Ozaena sehr selten, hingegen ziemlich häufig Rhinitis hypertrophica oder Rhinopharyngitis atrophica. Über das Überwiegen der einen oder der anderen Form je nach dem Stadium der Tuberkulose und dem morphologischen Typus der Kranken konnte aus den gesammelten Ziffern kein sicheres Verhältnis festgestellt werden.

4. Ozaenakranke können in verschiedener Weise lungentuberkulös werden; doch handelt es sich in manchen Fällen nicht um eine Symbiose der bei-

Generated on 2019-10-24 14:28 GMT / http://hdl.handle.net/2027/uc1.b3252763
Public Domain in the United States, Google-digitized / http://www.hathitrust.org/access_use#pd-us-google
Digitized by Google
Original from UNIVERSITY OF CALIFORNIA

den Infektionen, sondern um ein Fortschreiten der Ozaena auf den Larynx und die Trachea oder um sklerosierende Formen von Bronchopneumonie als Folge funktioneller Störungen der Nase. Spira.

Über den Begriff und die Histogenese der Endotheliome. Von Prof. G. Bilancioni und Dr. L. T. Cipollone (Rom). (Tipografia del senato. 1914.)

Die Verfasser reihen die Endotheliome an jene Geschwülste an, welche nur von einem Endothel eines Blut- oder Lymphgefäßes, sei es einem intra- oder extravaskulären Ursprung, nehmen.

Bei 14 einschlägigen Fällen handelte es sich ausschließlich um junge Patienten, von denen 4 kleine Geschwülste des Nasenseptums darboten, während es sich bei 8 Fällen um ausgedehnte Tumoren handelte, die klinisch als Fibrome des Nasenrachenraumes diagnostiziert wurden.

Die erwähnten Geschwülste werden außerdem histologisch ausführlich beschrieben und durch 7 Tafeln erläutert. Angabe einer reichhaltigen Literatur. Rimini.

Behandlung von tuberkulösen Leiden der Schleimhäute der oberen Luftwege mittelst der Reynschen Elektrolyse. Von O. Strandberg. (Hospitalstidende. 1913. Nr. 50.)

Reyn hat den Beweis geliefert, daß es möglich ist, auf elektrolytischem Wege in statu nascendi im lebenden tierischen Gewebe Jod zu erzeugen, wenn man vor Beginn der Elektrolyse Jodnatrium gegeben hat. Für Erwachsene ist eine passende Menge von Jodnatrium 5 *g*; die größte Menge Jodkali zirkuliert 5 Viertelstunden nach Verabreichung von Jodnatrium im Serum und in der Gewebsflüssigkeit. Diese Elektrolysebehandlung hat er seit Mai 1911 im Finsenschen medizinischen Lichtinstitut in Kopenhagen angewendet, und in den letzten 2 Jahren hat er 217 elektrolytisch behandelt. 214 von diesen Patienten litten gleichzeitig an Lupus der Haut. Die Stethoskopie zeigte bei 189 Patienten ein negatives, bei 78 ein positives Ergebnis. Bei 3 Patienten hatte die Jodnatriumbehandlung die stethoskopischen Veränderungen wahrscheinlich verschlimmert, weshalb er die elektrolytische Behandlung nicht bei Patienten mit schweren Lungentuberkulosen in Anwendung bringt.

Wegen Lupus der Nasenschleimhaut wurden 148 Patienten behandelt, 83 von diesen befinden sich noch im Institut und sind auf dem Wege der Besserung; 6 sind ausgeschieden, bei 2 ist das Resultat unbekannt und 54 sind scheinbar geheilt.

3 Patienten wurden wegen Lupus der Schleimhaut der Oberlippe, 7 wegen Lupus gingiva, 4 wegen Lupus lingua behandelt. 46 Patienten hatten Lupus vulgaris am harten Gaumen, von diesen waren 22 scheinbar geheilt. Von 33 Patienten mit Lupus der Rachenwände wurden 3 geheilt.

Strandberg ist der Ansicht, daß die Behandlung mit Elektrolyse bei dem besonders im vorderen Teil der Nasenhöhle und der Nasenscheidewand

Digitized by Google
Original from UNIVERSITY OF CALIFORNIA
Generated on 2019-10-24 14:28 GMT / http://hdl.handle.net/2027/uc1.b3252763
Public Domain in the United States, Google-digitized / http://www.hathitrust.org/access_use#pd-us-google

lokalisierten Lupus vulgaris allen anderen Behandlungsarten vorzuziehen sei. Im Lichtinstitut ist sie ein unentbehrliches Glied in der Schleimhauttherapie.

L. Mahler.

Weiterer Bericht über die Behandlung interner Tuberkulose mittelst absorbierter Lichtenergie. Von Th. Brinch. (Ugeskrift for Laeger. 1913. Nr. 48.)

Brinch berichtet von seinen weiteren Versuchen, die Larynxtuberkulose mit absorbierter Lichtenergie zu behandeln, und bespricht 11 von ihm gesammelte Fälle von Larynxleiden, die er klinisch als Tuberkulose diagnostiziert hat. In 3 Fällen mußten die Inhalationen wegen des Allgemeinzustandes unterbrochen werden; während der Dauer der Inhalationen hatten die Patienten keine Beschwerden beim Schlucken.

Zweimal wurde das Leiden, das mit Infiltrationen und Ulcerationen im Kehlkopf auftrat, scheinbar geheilt. In 2 Fällen schwand die Röte und das Ödem, in 4 Fällen konnte er eine bedeutende Besserung, besonders der subjektiven Erscheinungen feststellen.

L. Mahler.

Asthma bronchiale und Tuberculosis pulmonum. Von Rosenfeld (Czenstochau). (Przegląd Lekarski. 1913. Nr. 21.)

Als die wahrscheinlichste, die Entstehung dieses Asthma erklärende Theorie nimmt Rosenfeld eine funktionelle Störung des Nervensystems an, durch welche die Medulla oblongata infolge einer gesteigerten Erregbarkeit auf verschiedene äußere Reize in spezifischer Weise reagiert. Diese spezifische Reaktion besteht darin, daß die Reize auf dem Wege der motorischen und der Sekretionsfasern des Vagus und Sympathicus auf die Lungen übertragen werden, wo sie einen Spasmus der Bronchialmuskeln und eine vermehrte Sekretion der Bronchialschleimhaut hervorrufen und so die letzte Ursache des asthmatischen Anfalles bilden. Die praktischen Erfahrungen des Verfassers decken sich mit den klinischen und anatomischen Untersuchungen derjenigen, welche einen ätiologischen Zusammenhang zwischen Tuberkulose und Asthma nicht zugeben. Die seltenen Beobachtungen von Koinzidenz dieser Affektionen lassen sich möglicherweise damit erklären, daß bei Tuberkulose im Blute zirkulierende Toxine eine vermehrte Erregbarkeit des Nervensystems verursachen, wodurch besonders bei gleichzeitig bestehender arthritischer Disposition eine gesteigerte Erregbarkeit des Atmungszentrums bewirkt wird. Der periphere Reiz könnte dann von dem lokalen tuberkulösen Prozeß oder auch von den vergrößerten Tracheobronchialdrüsen infolge ihres Druckes auf Vagusfasern abgegeben werden.

Spira.

Fremdkörper in den oberen Luftwegen, im Digestionstrakt und in den Ohren. Von J. Sedziak (Warschau). (Nowiny Lekarskie. 1913. Nr. 1.)

Nach einer einschlägigen historischen Skizze seit den ältesten Zeiten teilt Sedziak seine eigenen Erfahrungen mit. Im Laufe von 23 Jahren hat Sedziak unter 27.000 Krankheiten 266 Fremdkörperfälle gesehen, davon 48 in

Generated on 2019-10-24 14:28 GMT / http://hdl.handle.net/2027/uc1.b3252763
Public Domain in the United States, Google-digitized / http://www.hathitrust.org/access_use#pd-us-google
Digitized by Google
Original from UNIVERSITY OF CALIFORNIA

der Nase und den Nebenhöhlen, 44 in Mund, Rachen und Speiseröhre, 18 in Kehlkopf, Trachea und Bronchien, 156 in den Ohren. Im ersten Teil der groß angelegten Arbeit werden nur Fremdkörper in der Nase und in deren Nebenhöhlen besprochen. Von den 48 eigenen Fällen waren 2 im Cavum Highmori, 8 im Nasenrachenraum. Am häufigsten kamen Fremdkörper in der Nase im Alter von 1—5 Jahren vor (28 Fälle), viel häufiger in der rechten Nasenhöhle und bei Knaben, als in der linken und bei Mädchen. Am meisten fanden sich die Fremdkörper im unteren Nasengang, 12 Fälle betreffen Erbsen, 10mal Hemdknöpfe, 4mal Knöpfe, 4mal Wattestückchen, 3mal Kirschenkerne, 2mal Stöpsel, je 1mal einen Stein, einen Span, ein Stückchen Kreide. Im Nasenrachen fand sich 8mal Watte, welche nach der Vibrationsmassage dort zurückgeblieben war. In einem Falle war ein Gummistöpsel, welcher eine künstliche Öffnung der Kieferhöhle im Alveolarfortsatz verschloß, beim Essen in die Kieferhöhle gefallen, in einem zweiten Falle war eine Zahnwurzel bei einem Extraktionsversuch in die Highmorshöhle geraten. Sonst betreffen die meisten Fremdkörperfälle in der Nase bei Erwachsenen Rhinoliten, traumatische Ursachen (Projektile, Knochenfragmente u. dgl.) und Geisteskranke. In den Choanen gelangen Fremdkörper beim Erbrechen, bei Lähmung des weichen Gaumens, beim Husten, Lachen, Sprechen, im betrunkenen Zustand. Zum Schluß bespricht Verfasser die Symptome, die Diagnose und die Behandlung der Fremdkörper in diesen Gegenden. Spira.

Bösartige Neubildungen in den oberen Luftwegen und in den Ohren. Von J. Sedziak (Warschau). (Gazeta Lekarska. 1913. Nr. 45.)

Nach einer kurzen Skizzierung der Geschichte und der Literatur dieses Gegenstandes geht Verfasser auf die Statistik über. Unter 27.500 Patienten hat Sedziak im Verlaufe von 23 Jahren 333 einschlägige Fälle beobachtet, von denen 29 auf Nase (13), Nebenhöhlen (7) und Nasenrachenhöhle (9), 160 auf Mund (54), Rachen (36) und Oesophagus (70), 136 auf Larynx (132) und Trachea (4) und schließlich 8 auf Schilddrüse und Ohren (je 4) entfallen. Davon betreffen 275 Fälle Carcinome, 58 Sarkome. Was speziell die Nase und ihre Nebenhöhlen betrifft, hat Sedziak bis Mitte 1912 aus der Literatur 1048 Fälle von bösartigen Tumoren der Nase (643), der Nebenhöhlen (224) und des Nasenrachenraumes (181) zusammengestellt, wovon 637 auf Sarkome, 402 auf Carcinome entfallen, während in 109 Fällen die Natur der Neubildung sich nicht angegeben findet. Nur in den Nebenhöhlen überwiegt die Zahl der Carcinome mit 113, jene der Sarkome mit 99. Aus der Zusammenstellung nach dem Alter geht hervor, daß vom 50. Lebensjahr die Fälle von Carcinom über jene mit Sarkom überwiegen. Der jüngste Patient mit Nasensarkom hatte 5 Jahre, der älteste (des Verfassers) mit Carcinom der Highmorshöhle 87 Jahre. Dem Geschlechte nach überwiegt das männliche Geschlecht bedeutend an Zahl das weibliche. Wenn es auch nicht sichergestellt ist, daß vorausgegangene

Digitized by Google
Original from UNIVERSITY OF CALIFORNIA
Generated on 2019-10-24 14:28 GMT / http://hdl.handle.net/2027/uc1.b3252763
Public Domain in the United States, Google-digitized / http://www.hathitrust.org/access_use#pd-us-google

öftere Operationen von Nasenpolypen Ursache von Carcinom sein können, so sind doch jedenfalls chronische Reizungen und Traumen als ätiologischer Faktor anzunehmen, während Abusus in Baccho und in tabaco, Syphilis und Heredität als disponierende Momente hervortreten. Hingegen kann dem Berufe keine besondere ätiologische Rolle zugeschrieben werden.

Von den 643 malignen Neubildungen der Nase entfallen 351 auf Sarkome (11 eigene), 224 auf Carcinome (2 eigene), 2 auf gemischte Formen. Davon stammen aus Amerika 131, aus Deutschland 122, aus Frankreich 115, aus England und Rußland je 58, aus Italien 35, aus Polen 20 (13 des Verfassers), aus Ungarn 16, aus Belgien und Spanien je 15, aus Japan 8, aus Dänemark 4, aus Schweden 2.

Der Lieblingssitz der Sarkome in der Nase ist am Septum. Die häufigste Form ist das Fibrosarkom, das meist vom Periost oder dem Perichondrium des Septums ausgeht, dann von der mittleren Muschel und der Siebbeingegend. Dann kommen Myxosarkom, Angiosarkom, seltener Cystosarkom, Sarcoma globocellulare, Lymphosarkom, Melanosarkom und gemischte Formen. Carcinome sind in der Nase seltener. Als Übergangsformen von gutartigen zu bösartigen Neubildungen kommen hier vor: Adenomata und Papilloma epitheliale. Zu den verhältnismäßig bösartigsten Mischformen gehört das Endotheliom. Zu den typisch bösartigen Krebsen der Nasenhöhle gehören Carcinoma cylindrica et platicellulare. Der Ausgangspunkt respektive die Lokalisation der Carcinome in der Nase ist oft schwer ausfindig zu machen, jedenfalls sind hier häufiger die unteren Muscheln betroffen, wenn auch das Septum von dieser Affektion nicht frei ist. Im allgemeinen scheint die rechte Seite häufiger von bösartigen Neubildungen heimgesucht zu werden als die linke.

Ausführliche Mitteilung zweier eigener Fälle von Sarkom und Besprechung der Symptome, Differentialdiagnose, Prognose und der Behandlung. In nichtoperablen Fällen ist innerlich Arsen, lokal Elektrolyse und Radium zu versuchen. Sonst ist meist extranasal und nur in speziell geeigneten Fällen intranasal, und zwar hauptsächlich mit der galvanokaustischen Schlinge zu operieren. Spira.

Beitrag zur Morphologie und Biologie des Sklerombacillus und einiger verwandter Bacillen. Von Helena Littauer (Warschau). (Medycyna i Kronika Lekarska. 1913. Nr. 11, 12.)

Mit Rücksicht auf die Verwandtschaft und die große morphologische und biologische Ähnlichkeit des Sklerombacillus mit anderen Kapselbacillen hat Littauer eine Reihe von Paralleluntersuchungen über das verschiedene Verhalten des Sklerombacillus, des Ozaenabacillus und eines aus einer akuten Tonsillitis gezüchteten Schleimbacillus angestellt. Auf Grund eigener und der aus der Literatur angeführten Versuche ist die Autorin zum Schluß gelangt, daß weder die biologischen, noch die morphologischen Untersuchungen, noch

Digitized by Google
Original from UNIVERSITY OF CALIFORNIA
Generated on 2019-10-24 14:28 GMT / http://hdl.handle.net/2027/uc1.b3252763
Public Domain in the United States, Google-digitized / http://www.hathitrust.org/access_use#pd-us-google

die Tierversuche bis jetzt irgend einen Anhaltspunkt geliefert haben, nach welchem die Kapselbakterien mit aller Bestimmtheit voneinander differenziert werden könnten. Auch die Agglutinationsversuche der Verfasserin haben zu keinem positiven Resultat geführt. Hingegen hat sich ergeben, daß der bakteriologische, nach Pfeiffer mit spezifisch immunisierten Meerschweinchen oder mit normalen Schweinchen und einem spezifischen Serum ausgeführte Versuch zur Unterscheidung des Sklerombacillus von dem Ozaenabacillus und vielleicht auch von anderen verwandten Stämmen verwendet werden kann, was um so wichtiger ist, als wir andere sichere und unfehlbare Unterscheidungsmethoden nicht besitzen. Spira.

Behandlung von Sklerom mit Autovaccine. Von Brunner und Jakubowski (Warschau). (Gazeta Lekarska. 1913. Nr. 45.)

Aus einer 24stündigen reinen Agarkultur der betreffenden Keime wurde nach der näher beschriebenen Methode ein Impfstoff hergestellt und den Patienten in verschiedenen Zeitintervallen subcutan injiziert. Mit wenigen Ausnahmen wurde keine übermäßig starke Reaktion erzeugt. Auf Grund von 12 ausführlich mitgeteilten, so behandelten Fällen behaupten die Autoren, daß die spezifische Vakzinebehandlung von Sklerom eine dauernde Grundlage besitzt, in nicht veralteten Fällen unzweifelhaft positive Erfolge zeitigt und daher in allen konstatierten Fällen von Sklerom möglichst frühzeitig zur Anwendung kommen, bei gesunden, aber in infizierten Gegenden wohnhaften Personen als immunisierende Impfungen eingeführt werden sollte. Spira.

Gutartige Neubildungen in den oberen Luftwegen und in den Ohren. Von J. Sedziak (Warschau). (Przeglad Lekarski. 1913. Nr. 18.)

Nach einer historischen, seit den ältesten Zeiten datierenden Skizze geht Sedziak auf eine statistische Zusammenstellung seiner Fälle über, bei gleichzeitiger Berücksichtigung der sonst in der Literatur bekannt gewordenen einschlägigen Fälle. In 23 Jahren hat Sedziak unter 27.500 Kranken 1790 Fälle solcher im Titel angegebenen Neubildungen beobachtet. Davon entfallen 1143 auf die Nasen-, 68 auf die Nasenrachen-, 215 auf die Mund- und Rachenhöhle, 149 auf den Kehlkopf und 215 auf die Ohren. Was speziell die Nasenpolypen betrifft, fanden sie sich einmal auf 24 Patienten, 667mal bei Männern, 466mal bei Weibern, also im Verhältnis von ungefähr 1·5 : 1. Am häufigsten wurden sie im Alter zwischen 20 und 40, dann zwischen 40 und 50, zuletzt zwischen 10 und 20 Jahren angetroffen, selten im Alter über 60 und unter 10 Jahren. Der älteste Patient des Verfassers hatte 84, der jüngste 2 Jahre. Von den Frauen waren 225 Mädchen, 173 verheiratet, 66 Witwen; dem Berufe nach waren am meisten betroffen: Dienstmädchen, Beamte, Landleute und Studierende, im übrigen waren fast alle Berufe vertreten. Zu den disponierenden Ursachen gehören Heredität, dann Syphilis, Abusus in Baccho und in ta-

Digitized by Google
Original from UNIVERSITY OF CALIFORNIA
Generated on 2019-10-24 14:28 GMT / http://hdl.handle.net/2027/uc1.b3252763
Public Domain in the United States, Google-digitized / http://www.hathitrust.org/access_use#pd-us-google

baco, ferner schwächende Allgemeinkrankheiten, wie Anämie, Skrofulose, Tuberkulose, Arthritismus u. dgl. Zu den lokalen Ursachen gehören langdauernde Reize respektive chronische Entzündungen der Nasenschleimhaut, Fremdkörper, Trauma, bösartige Tumoren. In 232 Fällen, also bei 20% der Fälle des Verfassers, waren gleichzeitig Nebenhöhleneiterungen vorhanden, davon 130mal in der Kieferhöhle. In 48 Fällen waren beide Krankheiten doppelseitig, in 184 einseitig. Bei einem 12jährigen Patienten hat Sedziak aus der Nase einen $8^1/_2$ *cm* langen und 4 *cm* breiten Polypen entfernt. Bei einer 40jährigen Patientin hat er 56, bei zwei anderen Patienten 45 respektive 35 Polypen aus der Nase extrahiert. Am häufigsten nahmen diese Polypen ihren Ursprung an der äußeren Nasenwand, besonders am Siebbein und an der mittleren Muschel, seltener an der unteren Muschel, am Septum, am Vomer und am Nasenboden (3 Fälle). Sedziak teilt die Nasenpolypen auf Grund seiner histologischen Untersuchungen ein in: 1. Fibroma molle, 2. Fibroma durum, 3. Papillome, 4. Adenofibrome, 5. Fibroma cysticum, 6. Fibroma angiomatodes. Papillome sah Sedziak in 33 Fällen, davon 29mal an der unteren Muschel, 4mal am Septum; Angiome 8mal am Septum; Fibroma angiomatodes (blutende Nasenpolypen) 21mal, gleichfalls ausschließlich am Septum, am Locus Kieselbachi. Sehr selten sind in der Nase Chondrome, Osteome und Lymphome. Einmal hat Verfasser Atherom und 12mal Fibrome am Naseneingang gesehen.

Unter den Symptomen hat Sedziak 90mal Anosmie beobachtet, 180mal heftige Kopfschmerzen, 170mal Sehstörungen, darunter 1mal bei einem 70jährigen Patienten Blindheit, Taubheit und Asthma, 264mal Ohraffektionen, 102mal Asthma bronchiale, welches in 56 Fällen nach Extraktion des Nasenpolypen verschwand, 6mal Epilepsie (2mal geheilt nach der Extraktion der Polypen), 3mal Enuresis nocturna (1 geheilt), daneben oft gleichzeitig verschiedene anderweitige Affektionen der Nase, Tumoren in den benachbarten Nebenhöhlen und Erkrankungen anderer Organe. In einem Falle hat die Krankheit 20 Jahre gedauert. Einmal hat Sedziak die spontane Ausstoßung eines gestielten Schleimpolypen aus der Nase beobachtet. Zur Operation zieht Sedziak die heiße Schlinge vor, weil bei dieser die Blutung und die Schmerzen geringer, Rezidiven vielleicht seltener sind. Stärkere Blutung nach der Extraktion hat Sedziak nur 8mal gesehen, Komplikationen seitens der Ohren 3mal, und zwar 1mal Myringitis acuta, 1mal akute Otitis media und 1mal nach einer Ausspritzung der operierten Nasenseite eine eitrige Mittelohrentzündung.

Spira.

II. Nase und Nebenhöhlen.

Rhinoplastik durch die Methode von Nélaton. Von Portella. (Archivos brasileiros de Medicina. November 1913.)

Es handelt sich um die Transplantation eines Stückes aus einem Rippenknorpel, welches als Nasengerüst dienen soll: darüber wird ein Lappen aus

Digitized by Google
Original from UNIVERSITY OF CALIFORNIA
Generated on 2019-10-24 14:28 GMT / http://hdl.handle.net/2027/uc1.b3252763
Public Domain in the United States, Google-digitized / http://www.hathitrust.org/access_use#pd-us-google

der Stirne heruntergeschlagen und über dem Ganzen näht man die äußere Nase, welche durch einen U-förmigen Schnitt von ihren Verbindungen getrennt worden war. Dieses Verfahren ist besonders in den Fällen geeignet, wo durch Lues die Nasenspitze retrahiert und geschrumpft ist. Nach den beigegebenen Abbildungen war in dem betreffenden Falle (eine junge Mulattin von 13 Jahren) das kosmetische Resultat ein sehr gutes. Menier.

Subcutanes cavernöses Angiom der Nase. Von Rizzi. (Anales de la sociedad argentina de oto-laringologia. Dezember 1913.)

Angiom der Nasenspitze, welches eine stetige Neigung zum Wachstum zeigte. Exstirpation. Heilung. Menier.

Retrograde Curettierung des Ductus nasalis. Von Rizzi. (Semana medica. 22 janvier 1914.)

Nach Anästhesie mit Cocain-Adrenalin führt Verfasser in den Ductus (nach Resektion des vorderen Endes der Muschel, wenn nötig) eine Sonde, deren Ende pfeilförmig ist. Ein Rand des Pfeiles ist scharf. Durch Hin- und Herbewegen der Sonde wird die ganze Schleimhaut des Ductus ausgekratzt. Mit dieser intranasalen Operation, die sehr leicht auszuführen ist, heilt man hartnäckige Dacryocystitiden, welche jeder anderen Behandlung getrotzt hatten. Menier.

Atrophische Rhinitis, vom historischen, ätiologischen und histologischen Standpunkt aus betrachtet. Von Jonathan Wright (M. D. New-York). (The Laryngoscope. 23. 1913. Nr. 6.)

Nach einem erschöpfenden historischen Überblick geht Verfasser auf die Ätiologie der Erkrankung ein. Er schließt Syphilis sowohl als auch die Erkrankung der Nebenhöhlen als ätiologische Momente aus. Nur bei einem mit Krustenbildung einhergehenden Eiterfluß aus den hinteren Siebbeinzellen und den Keilbeinhöhlen kann eine chirurgische Behandlung dieser Nebenhöhlen die Ozaena heilen. Die Grundursache ist eine noch nicht aufgeklärte Läsion des Knochens, die die Ernährung der Weichgebilde behindert.

Die histologische Pathologie der atrophischen Rhinitis faßt Verfasser folgendermaßen zusammen: Vorhergegangene intranasale Entzündung, konstitutionelle Dyskrasie, physiologische Altersveränderungen oder alle 3 Zustände vereint bedingen eine Verdickung der fibrösen Elemente des Periosteums und Perichondriums. Daraus ergeben sich infolge der behinderten Blut- und Lymphversorgung der Schleimhaut und des von ihr bedeckten Knochens folgende Veränderungen:

1. Umbildung und Verhornung des Oberflächenepithels,
2. Rundzelleninfiltration,
3. Zerstörung der Blutgefäße,
4. Zerstörung der Drüsen,
5. Zerstörung der elastischen Fasern, Absorption des Knochens, besonders der unteren Muschel,

Digitized by Google
Original from UNIVERSITY OF CALIFORNIA
Generated on 2019-10-24 14:28 GMT / http://hdl.handle.net/2027/uc1.b3252763
Public Domain in the United States, Google-digitized / http://www.hathitrust.org/access_use#pd-us-google

6. Zerstörung der glatten Muskelfasern des Stromas,

7. Teilweiser Ersatz dieser Gebilde durch Rundzelleninfiltration und niedrig organisiertes fibröses Bindegewebe von oft fast embryonalem Charakter,

8. gleichzeitige Exkretion oder Transsudation von Lipoproteiden, die durch Gewebszerfall und verkehrte Drüsenfunktion entstehen und stinkende viszide Sekretion und Krusten bilden, in denen sich die Bakterien reichlich vermehren,

9. Aufhören dieses destruktiven Metabolismus im Alter. Verschwinden der stinkenden Sekretionen und Krusten, Befeuchtung der Oberfläche durch ein seröses Exsudat, die die übriggebliebene Drüsensekretion hinreichend verdünnt, um ihre Drainage zu sichern. Zustandekommen einer Heilung von seiten der Natur, die dem Arzt schwer oder unmöglich ist. Otto Glogau.

Versuche der intranasalen Verpflanzung von Nasengewebe. Von Samuel Iglauer (M. D. Cincinnati). Annals of Otology. 22. 1913. Nr. 2.)

Alte Wahrheiten können nicht oft genug bewiesen werden. An der Hand von Tierexperimenten und klinischen Untersuchungen konnte Verfasser nachweisen, daß man wohl Muscheln an der entblößten Schleimhaut oder noch besser unter derselben zum Anwachsen bringen kann, daß aber das verpflanzte Gewebe bald absorbiert wird. Bei der submukösen Verpflanzung kann — vielleicht — die Resorption verhindert werden, wenn das „Dach geöffnet" und so der Pflanzling zu physiologischer Funktion gezwungen wird. Das Gerüst von verpflanztem und resorbiertem Knochen stimuliert Knochenneubildung.

Otto Glogau.

Trattamento e prognosi dei tumori maligni delle fossi nasali e dell'epifaringe. Von Prof. Gh. Ferreri (Rom). (Atti della Clinica di Roma. 1913.)

In einem ausführlichen, den Gegenstand erschöpfenden Aufsatz behandelt Ferreri außer den allgemeinen Betrachtungen über das Verhältnis der verschiedenen Neubildungen zueinander, über die im Laufe der Jahre wechselnden Vorstellungen betreffs Ätiologie und Pathogenese derselben und über die noch zu prüfenden Behandlungsmethoden die Prophylaxis und die allgemeine medizinische Behandlung. Hier betont der Autor die humanitäre Pflicht, inoperable Patienten nicht ihrem Schicksal zu überlassen, sondern mit allen möglichen Mitteln danach zu streben, ihr Leiden wenigstens erträglicher zu gestalten und das Leben zu verlängern durch Bekämpfung der begleitenden entzündlichen Erscheinungen, Hämorrhagien u. dgl., durch Hebung der Widerstandsfähigkeit des Organismus einerseits, durch Unterdrückung der Vitalität der Neoplasmazellen andrerseits usw. Besprechung der physikalischen Behandlungsmethoden (Elektrokaustik, Elektrolyse, Diathermie, Fulguration, Radiotherapie), der Chemotherapie (Seleneosin, Metallkolloide, Cholin), der medi-

Generated on 2019-10-24 14:28 GMT / http://hdl.handle.net/2027/uc1.b3252763
Public Domain in the United States, Google-digitized / http://www.hathitrust.org/access_use#pd-us-google
Digitized by Google
Original from UNIVERSITY OF CALIFORNIA

kamentösen (Arsen), der Immuno- (Sero-Vakzinetherapie), Opo- und kombinierten Therapie.

Nachdem sämtliche von jeher vorgeschlagenen und geprüften unblutigen Behandlungsmethoden einer eingehenden Kritik unterzogen wurden, kommt Verfasser zum Schluß, daß keine derselben bis jetzt den Anspruch eines Specificums machen kann, manche derselben jedoch für die Zukunft vielversprechend sind, vorläufig indessen als Unterstützungsmittel für die chirurgische Behandlung gelten können. Zur blutigen Behandlung übergehend, erörtert Verfasser eingehend die verschiedenen Methoden der Anästhesie, wobei der Chlorophlebonarkose das Wort geredet wird, wozu vom Verfasser die Vena mediana basilica vorgezogen wird. Mit Rücksicht jedoch auf die bei dieser Methode manchmal zu befürchtende starke Blutung werden die Methoden von Meltzer und von Kuhn als die besten empfohlen. Wo möglich, ist die Lokalanästhesie mit den Ersatzpräparaten des Cocains anzuwenden. Weiters folgen die allgemeinen Indikationen zur chirurgischen Intervention und die verschiedenen angewandten Methoden bei Tumoren der Nasenhöhlen, des Epipharynx, der Kiefer-, Siebbein-, Stirn- und Keilbeinhöhle, ferner Prognose und Diagnose der malignen Neubildungen in der Nasen- und den verschiedenen Nebenhöhlen.

Die synthetische Zusammenstellung sämtlicher gegenwärtigen Kenntnisse über diesen Gegenstand beschließt Verfasser mit einer Statistik der Fälle von bösartigen Tumoren in der Nase und im Epipharynx, welche im letzten Dezennium an der Poliklinik Humbert I. in Rom zur Beobachtung gekommen sind. Die besten Resultate wurden bei umschriebenen Sarkomen der Nasenhöhle erreicht. Von 65 Tumoren betreffen 44 Sarkome von verschiedener histologischer Struktur, 19 Epitheliome, 1 Endotheliom, 1 Adenom. Geheilt wurden 27 Sarkome, 8 Epitheliome, 1 Adenom. Die anderen Fälle endeten letal.

Spira.

Le sinusiti etmoidali e loro complicanze intra ed extracranielle. Von Doktor S. Paparozzi. (Atti della Clinica di Roma. 1913.)

Paparozzi bespricht eingehend in besonderen Kapiteln die Geschichte der Entwicklung der Lehre von den Nebenhöhlenentzündungen, die bezügliche Embryologie und vergleichende Anatomie, die Anatomie mit besonderer Berücksichtigung der Lymphgefäße, Physiologie, Ätiologie und Pathogenese, pathologische Anatomie, Symptomatologie, klinische Formen, intra- und extrakranielle Komplikationen, Diagnose, Prognose und Therapie. Die eigenen Beiträge des Verfassers betreffen in erster Reihe Untersuchungen über die normale und pathologische Anatomie, welche er an 60 Kraniosektionen behufs Studium der Gesichtshöhlen im normalen und pathologischen Zustande ausgeführt hat. Eine besondere Aufmerksamkeit wurde der Besprechung der Nasenpolypen und ihrer Beziehungen zur Sinusitis ethmoidalis gewidmet. Die mitgeteilten anatomischen Untersuchungen des Autors haben den Beweis erbracht,

Digitized by Google
Original from UNIVERSITY OF CALIFORNIA
Generated on 2019-10-24 14:28 GMT / http://hdl.handle.net/2027/uc1.b3252763
Public Domain in the United States, Google-digitized / http://www.hathitrust.org/access_use#pd-us-google

daß die Lymphwege der Nase und der Nebenhöhlen mit jenem der Dura und im Knochengewebe in Verbindung stehen, unabhängig von den Lymphwegen, welche die Scheiden der Olfactoriusfasern umgeben. Unter den gegenwärtigen Theorien über die funktionelle Bedeutung der Nebenhöhlen muß auf Grund unserer gegenwärtigen Kenntnisse mit Wahrscheinlichkeit die Beeinflussung der Phonation und der Architektonik des Gesichtes angenommen werden.

Unter 60 Fällen fanden sich 22mal verschiedene Sinusitiden. Aus den Untersuchungen geht hervor, daß am häufigsten der Sinus maxillaris erkrankt, dann kommen der Reihe nach Siebbein-, Stirn- und Keilbeinhöhle. Diese Untersuchungen bestätigten auch die Häufigkeit der Sinuserkrankungen bei Infektionskrankheiten, besonders bei Influenza, Bronchopneumonie u. dgl. Ausführliche Mitteilung von 3 histopathologischen Untersuchungen.

In bezug auf die Pathogenese der Nasenpolypen schließt sich Verfasser auf Grund seiner Erfahrungen der Ansicht Ferreris an und teilt zwei einschlägige, histologisch untersuchte Fälle zur Bekräftigung dieser Ansicht mit, daß die Polypen entzündlichen Ursprunges sind und von einer Ethmoiditis herrühren können.

Maligne Tumoren sind ebenso wie Tuberkulose nur selten in dieser Nebenhöhle anzutreffen. In 5 Fällen von Tuberkulose fand der Autor nur je einmal die Siebbeinhöhle und Sieb- und Stirnbeinhöhle affiziert. Häufiger sind Syphilide dieser Gegend anzutreffen. Schließlich werden noch Cysten und Cholesteatome der Siebbeinhöhle besprochen.

Im Kapitel „Symptomatologie" werden auch die klinischen Untersuchungsmethoden, die Endorhinoskopie, Diaphanoskopie, Radioskopie, Rhinometer und Olfactometer einer ausführlichen Erörterung unterzogen.

Unter klinischen Formen werden Ethmoiditis acuta und chronica, Empyema ethmoidale apertum und clausum, seltenere und kombinierte Formen von Ethmoiditiden, ferner Mucocele ethmoidale, Tumoren, Tuberkulose und Syphilide des Siebbeines beschrieben. Im Kapitel „Endo- und extrakranielle Komplikationen" finden wir die Art und die Wege des Zustandekommens dieser Komplikationen und ihre Diagnose ausführlich auseinandergesetzt und schließlich im Kapitel „Behandlung" werden die verschiedenen konservativen und chirurgisch-therapeutischen Methoden berücksichtigt und entsprechend gewürdigt.

Zum Schlusse folgt die Mitteilung von 30 einschlägigen beobachteten Krankheitsfällen. Spira.

Über Rachitis der Nase und ihre Beziehungen zum Asthma bronchiale. Von Geheimrat Walb (Bonn). (D. m. W. 1913. Nr. 47.)

Gewisse Veränderungen der Nasenscheidewand sind traumatischen Ursprunges. Hierher gehören Deviationen und Cristen. Für die Entstehung von Spinen ist diese Erklärung nicht ausreichend. In einer Reihe von Fällen sind

Digitized by Google
Original from UNIVERSITY OF CALIFORNIA
Generated on 2019-10-24 14:28 GMT / http://hdl.handle.net/2027/uc1.b3252763
Public Domain in the United States, Google-digitized / http://www.hathitrust.org/access_use#pd-us-google

diese Veränderungen rachitischen Ursprunges. Entscheidend ist dabei immer der Nachweis, daß rachitische Veränderungen auch an anderen Körperstellen sichtbar sind. Hierher gehört auch die kolbige Anschwellung am vorderen Rand des Nasenscheidewandknorpels. In einer bedeutenden Anzahl von Fällen des Verfassers war die Nasenrachitis mit Asthma bronchiale kompliziert. Dieses Asthma kann katarrhalischer Natur sein, verursacht durch die erschwerte oder ausfallende Nasenatmung. In anderen Fällen mit anfallartigem Charakter und katarrhlosem Verlauf ist das Asthma als nasale Reflexneurose aufzufassen. Die anfallartige Form des Asthma kann aber nach den Beobachtungen des Verfassers auch unabhängig von den Veränderungen in der Nase durch die Rachitis allein bedingt sein. So ist es auch dem Verfasser gelungen, in einer Anzahl von Fällen das Asthma durch Darreichung von Phosphor zu beseitigen, und der Autor wirft die Frage auf, ob wir nicht vielleicht bei rachitischen Kindern zu früh mit der Darreichung des Phosphors aufhören und ob die längere Darreichung des Mittels nicht eine Prophylaxe gegen diese Zustände bilden würde. Spira.

Über den Wert der Kauterisation und anderer endonasaler Operationen zur Behandlung der Reflexneurosen und anderer extranasaler Erkrankungen. Von Escat. (Archives Internationales de laryngol. 36. 1913. Nr. 3.)

Die Theorie der Reflexneurosen und namentlich der Vorschlag der endonasalen Behandlung derselben taucht periodisch in der Rhinologie auf. In Deutschland haben die Arbeiten von Fliess vor einigen Jahren wieder über dies Thema zu Veröffentlichungen Anlaß gegeben. In einer etwas veränderten Form hat Bonnier die Sache in Frankreich wieder aufgenommen. Bonnier ging von der Überlegung aus, daß die sensible Wurzel des Trigeminus den ganzen Bulbus bis in das Mark in der Gegend des zweiten Rückenwirbels durchläuft. Eine solche anatomische Disposition ist nicht Zufallssache und hat nur den Zweck, den Trigeminus in reflektorische Beziehung zu den meisten motorischen, sensiblen, vasomotorischen, sekretorischen und trophischen Zentren zu bringen. Übt man auf den Verteilungsbezirk des Trigeminus in der Schleimhaut der Nase einen kurzdauernden Reiz aus, so werden diese Zentren erregt, und zwar, wie Bonnier gefunden hat, entspricht jedem der 21 von ihm aufgestellten Zentren je eine kleine Reizzone, die fast sämtlich auf der lateralen Nasenwand an der unteren Nasenmuschel und am Kopfe der mittleren Muschel verteilt sind. Bonnier empfiehlt so die „Reflexotherapie“ für allerhand Leiden, von denen Gynäkologen, Urologen, Pädiater und auch Rhinologen ihren Teil haben könnten. So hat Bonnier im Laufe von 5 Jahren 60.000 (sage 60 Tausend) galvanokaustische Stichelungen der Nasenschleimhaut bei seinen Patienten mit einem, wie er in wiederholten Veröffentlichungen versichert, guten Erfolg ausgeführt.

Digitized by Google
Original from UNIVERSITY OF CALIFORNIA
Generated on 2019-10-24 14:28 GMT / http://hdl.handle.net/2027/uc1.b3252763
Public Domain in the United States, Google-digitized / http://www.hathitrust.org/access_use#pd-us-google

Es wäre nun von höchstem Interesse gewesen, wenn ein so erfahrener Beobachter wie Escat uns seine Resultate mit der „Centrotherapie“ nach Bonnier gegeben hätte. Das ist jedoch nicht streng der Fall, da Escat uns eine Übersicht über alle von ihm mittelst der endonasalen Methode behandelten Fälle von nervösen Leiden mitteilt, ohne spezielle Abgrenzung für die Fälle, die mittelst der speziellen Stichelung der nasobulbären Zentren nach Bonnier behandelt worden sind. So finden wir auch, daß es hauptsächlich die Asthmafälle sind, die Escat endonasal behandelt hat und ungefähr mit denselben Resultaten wie alle anderen Rhinologen, d. h. seltene Dauerheilungen, häufige Besserungen und vielfache Enttäuschungen. Ein Fall ist nach Bonnier behandelt worden und ist auch 3 Monate geheilt geblieben. Ebenso waren die Resultate bei der Rhinitis spastica, wobei noch die interne Behandlung mit Strychnin, Atropin (nach Lermoyez) zufriedenstellende Resultate bei der Hälfte der Fälle ergeben hat. Von 7 Fällen von „nasalem“ Husten hat die Galvanokaustik der unteren Muscheln in 6 Fällen Besserung erzielt. Ebenso ist Heilung der Epilepsie in einem (von 3 Fällen) Falle bei einem 10jährigen Mädchen erzielt worden, desgleichen in einem (von 3 Fällen) Falle von Schwindel. Desgleichen hat Escat Teilerfolge erzielt bei Kopfschmerzen, Gesichtstic. Im Anschluß an Nasenbehandlung, die aus anderen Gründen indiziert war, verschwand einmal eine seit 15 Jahren bestehende Epiphora, besserte sich wiederholt die Obstipation, Dyspepsie etc., alles Dinge, die uns oft begegnen, wenn wir auch keine Centrotherapie machen wollen, die aber, wie gesagt, prinzipiell von Bonnier therapeutisch durch Nasenbehandlung erzielt wird. Escat hat diese Versuche Bonniers nicht einseitig kontrolliert, und das benimmt seiner Veröffentlichung, die allerdings die erste größere Kontrolle der Bonnierschen Behauptungen darstellt, einen großen Teil ihres Wertes. Uns aber lag daran, noch einmal auf die Bonnierschen Veröffentlichungen die Aufmerksamkeit zu ziehen. (Siehe von Bonnier, Reflexothérapie et Centrothérapie, Soc. de biologie, 23. November 1912, und auch diverse Analysen in Msch. f. Ohrhlk.) Lautmann.

Granulosis rubra nasi Jadassohnii (falsa acne rosacea dell' infanzia dell' Audry). Von Vincenzo Montesano. (Atti della Clinica di Roma. 1913.)

In dem vom Verfasser mitgeteilten Falle fanden sich außer den charakteristischen Merkmalen der Krankheit: Rötung, Hyperhydrosis und kleine knötchenförmige Prominenzen noch eine leichte Desquamation, welche als Ausdruck einer leichten Parakeratose aufzufassen ist, und einige kleine ektatische Blutgefäße an der Nase. Letztere würden für Acne rosacea sprechen. Dagegen sprechen jedoch das jugendliche Alter des Patienten und die Hyperhydrosis, die bei letzterer Krankheit nie vorkommt. Da gleichzeitig Seborrhöe des Gesichtes, Teleangiektasie der Nasenhaut und bedeutende gastro-intestinale Beschwerden vorhanden waren, so erscheint die Hypothese nicht unbegründet,

Digitized by Google
Original from UNIVERSITY OF CALIFORNIA
Generated on 2019-10-24 14:28 GMT / http://hdl.handle.net/2027/uc1.b3252763
Public Domain in the United States, Google-digitized / http://www.hathitrust.org/access_use#pd-us-google

daß in diesem Falle ein Zusammenhang zwischen den gestörten digestiven Funktionen und den Gefäßerscheinungen an der Nasenhaut bestand. Die vermehrte Schweißbildung kann von der gestörten Zirkulation abhängig gemacht werden, während die Zirkulationsstörung toxischer Natur sein könnte. So könnte also diese Krankheit als Folge einer durch Intoxikation verursachten Zirkulationsstörung aufgefaßt werden. Spira.

Über intraorbitale Komplikationen bei akuten und chronischen Nebenhöhlenaffektionen. Von Karl Josef Hilfrich. Aus der Universitätsklinik für Ohren-, Nasen- und Kehlkopfkrankheiten in Halle (Prof. Dr. Denker). (Zschr. f. Ohrhlk. 70. H. 1 u. 2. S. 31—57.)

Bericht über das in den letzten beiden Jahren der Hallenser Klinik zugeflossene Material an intraorbitalen Komplikationen rhinitischen Ursprunges.

Ausführliche Besprechung der Symptomatologie und der Infektionswege bei peri-, retro- und intrabulbären Erkrankungen, Hinweis auf die häufig sich schwierig gestaltende Diagnose und die Hilfsmittel, die zur Diagnosenstellung benutzt werden sollen.

Bezüglich der Therapie werden die an der Klinik geltenden Grundsätze erörtert; als solche gelten: den pathologischen Prozeß nicht an seinem Endziel aufzuhalten, sondern vielmehr denselben an seinem Ausgangspunkt anzugreifen, d. h. die radikale Ausräumung des primären Herdes vorzunehmen, was insbesondere für Periostitiden, subperiostale Abscesse und Orbitalphlegmonen samt den verschiedenen Komplikationen gilt.

Die Indikation zu Eingriffen richtet sich hauptsächlich nach der Intensität der Symptome, und zwar unabhängig, ob es sich um akute oder chronische Nebenhöhlenleiden als Ursache der intraorbitalen Prozesse handelt; je stürmischer die Symptome einsetzen, desto eher ist das radikale Vorgehen einzuschlagen; bei allen langsam verlaufenden pathologischen Prozessen werden nur nach erfolgloser Anwendung der konservativen Mittel und der kleinen endonasalen Eingriffe ausgedehntere Operationen vorgenommen.

Zum Schlusse folgen 10 ausführliche Krankengeschichten, die epikritisch erläutert werden; die zugehörigen Abbildungen der operierten Kranken zeigen die erzielten schönen kosmetischen Resultate. Lawner.

Akuter Absceß des Nasenseptums nebst einem Sekundärabsceß der Tränensackgegend derselben Seite. Von Dr. T. Bobone (S. Remo). (Bollettino delle malattie dell' orecchio etc. 22. Nr. 3.)

An den Septumabsceß schloß sich ein Absceß der äußeren Wand der Nase an. Dadurch bietet der Fall Interesse. Rimini.

Klinischer Beitrag zu den nasalen Reflexneurosen. Von Dr. S. Mengoni (Ancona). (Archivio italiano di otologia etc. 22. H. 5.)

Besprechung zweier einschlägiger Fälle nebst Auseinandersetzung jener pathologischen Zustände der Nase, bei denen Reflexneurosen auftreten können. Rimini.

Digitized by Google
Original from UNIVERSITY OF CALIFORNIA
Generated on 2019-10-24 14:28 GMT / http://hdl.handle.net/2027/uc1.b3252763
Public Domain in the United States, Google-digitized / http://www.hathitrust.org/access_use#pd-us-google

Untersuchungen über die Bakterienflora der Nase, mit besonderer Berücksichtigung des Vorkommens von Diphtheriebacillen. Von B. Wössner. Diss. Freiburg i. Br. 1913.

Verfasser hat diphtherieähnliche, aber keine Diphtheriebacillen gefunden. Die gefundenen Kugelbakterien waren sehr verschiedenartig, die Stäbchenformen gehören alle in den großen Bereich der sich in nächster Umgebung des Menschen oder in und an demselben aufhaltenden saprophytischen Keime.

Fritz Loeb (München).

Ein Fall von „Neuritis retrobulbaris", verursacht durch eitrige Entzündung der hinteren Siebbeinhöhlen und der Keilbeinhöhle. Von J. Szmurło (Warschau). (Gazeta Lekarska. 1913. Nr. 39.)

In dem beschriebenen Falle bestand zuerst eitrige Entzündung beider Siebbeinhöhlen und der rechten Keilbeinhöhle, worauf sich eine Entzündung des rechten Sehnerven entwickelte, mit bedeutenden objektiven Veränderungen am Augenhintergrund und hochgradiger Abnahme der Sehschärfe. Nach Eröffnung der Nebenhöhlen traten die entzündlichen Erscheinungen am Auge zurück. Dieser Verlauf spricht unzweideutig für einen Kausalzusammenhang zwischen diesen Erkrankungen. Da vor der Operation bedeutende Erweiterung der venösen Gefäße und Stauungserscheinungen an der Papille des Opticus bestanden und diese Erscheinungen nach der Operation zurücktraten, so muß ein Übergang der Entzündung der Nebenhöhlen auf den Sehnerven auf dem Wege der Blut- und wahrscheinlich auch der Lymphgefäße angenommen werden. Stauung und Ödem in den Nebenhöhlen hat Stauung in der Opticusscheide und in weiterer Folge Kompression der Sehnervenfasern und partielle Atrophie derselben verursacht und so zu den Sehstörungen Anlaß gegeben.

Die Operation der Nebenhöhlen ist für gewöhnlich intranasal und nur in dringenden, gefahrdrohenden Fällen extranasal auszuführen. Spira.

Bösartige Neubildungen in den Nebenhöhlen der Nase und im Nasenrachenraum. Von Sedziak (Warschau). (Medycyna i Kronika Lekarska. 1913. Nr. 9 und 10.)

Aus der einschlägigen Literatur hat Sedziak 405 Fälle (16 eigene) zusammengestellt, davon 224 in den Nebenhöhlen, 184 in der Nasenrachenhöhle. Ein beträchtlicher Teil dieser Fälle war primär von der Nasenhöhle ausgegangen, wo solche Tumoren 643mal notiert sind. Bezüglich des Alters überwiegen Sarcome bei Jugendlichen (der jüngste Fall des Verf. hatte 19 Jahre), Carcinome im späteren Alter (die älteste Pat. des Verf. hatte 87 Jahre). Dem Geschlecht nach überwiegt die Zahl der männlichen Patienten bedeutend. Fast in allen Fällen konnte Abusus in Baccho und in tabaco, 3mal konnte Syphilis notiert werden. In einem Falle des Verfassers mit Sarkom der Siebbeinhöhle waren zuvor wiederholt Polypen aus derselben Gegend entfernt worden, was für die Möglichkeit des Überganges von Polypen in eine maligne Neubildung spricht.

Digitized by Google
Original from UNIVERSITY OF CALIFORNIA
Generated on 2019-10-24 14:28 GMT / http://hdl.handle.net/2027/uc1.b3252763
Public Domain in the United States, Google-digitized / http://www.hathitrust.org/access_use#pd-us-google

I. In den Nebenhöhlen fanden sich bösartige Tumoren 224mal, und zwar Sarkome 99mal, Carcinome 112mal, im Gegensatz zur Nasenhöhle, wo von 643 — 351 Sarkome und 224 Carcinome — und zum Nasopharynx, wo von 184 Fällen 88 Sarkome und 64 Carcinome sich fanden. Die Stirnhöhle war 26mal, die Highmorshöhle 124mal, die Keilbeinhöhle 28mal, die Siebbeinhöhle 38mal und sämtliche Nebenhöhlen waren 1mal betroffen. Davon lieferte Deutschland 63, Rußland 29, Frankreich 27, Belgien 25, Amerika 18, Polen 11, England und Italien je 10, Österreich, Ungarn, Spanien je 7, Dänemark 6, die Schweiz 3 Fälle, Holland einen Fall.

A. Unter den 26 Fällen der Stirnhöhle fanden sich 13 Sarkome, 12 Carcinome. Davon entfallen auf Deutschland 7, auf Frankreich 5, auf Amerika 3, auf England, Polen und Rußland je 2, auf Italien und Ungarn je 1 Fall. Bei einem Falle des Verfassers hatte bei einer 70jährigen Witwe ein von der rechten Stirnhöhle ausgehendes Carcinom die innere Orbitalwand zerstört und Exophthalmus verursacht. In 22 Fällen war die Stirnhöhle allein, in 4 Fällen gleichzeitig mit anderen Nebenhöhlen affiziert. Sarkome und Carcinome waren fast gleichmäßig vertreten. Der erste einschlägige Fall wurde im Jahre 1829 von Clinique notiert. Carcinome kommen hier meist sekundär vor.

B. Die Keilbeinhöhle war 26mal betroffen (Carcinome 15mal, Sarkome 11mal). Davon entfallen auf Deutschland 10, Amerika und Belgien je 4, Italien 2 Fälle, Frankreich, Österreich, Ungarn, Spanien, Dänemark, Holland, die Schweiz und Polen je 1 Fall. Ein Fall des Verfassers betrifft einen 54jährigen Patienten mit Ptosis, Blindheit, heftigen Nackenschmerzen und eitrigem Ausfluß aus Nase und Ohr rechterseits. Der erste Fall von Sarkom der Keilbeinhöhle stammt von Pech aus dem Jahre 1819.

C. Sinus ethmoidalis. 38 Fälle. Sarkom 22mal, Carcinom 16mal. In je einem Falle waren gleichzeitig affiziert die Stirnhöhle, die Keilbeinhöhle, die Highmors- und die Keilbeinhöhle. Es stammen aus Deutschland 12, aus Frankreich 8, Italien 5, Belgien und Spanien je 4, Amerika und Dänemark je zwei Fälle, Polen 1 Fall. Letzterer betrifft einen 48jährigen Kondukteur mit Asthma, Deformation der linken Nasenhälfte, Exophthalmus links und einer blutigen Masse in den vorderen Siebbeinzellen. Zuvor hatte Sedziak oft Polypen aus der linken Nasenhälfte dieses Patienten entfernt. Wiederholte Galvanokaustik. Rezidiv. Die mikroskopische Untersuchung hat Fibrosarcoma ergeben.

D. Kieferhöhle. 124 Fälle (42 Sarkome, 74 Carcinome), davon 3 mit gleichzeitiger Affektion anderer Nebenhöhlen. Deutschland lieferte 32, Rußland 27, Frankreich 13, Belgien 12, Amerika 9, England 8, Polen 6 (4 eigene), Ungarn 5, Österreich und Dänemark je 3, Spanien, Italien und die Schweiz je 2 Fälle.

Digitized by Google
Original from UNIVERSITY OF CALIFORNIA
Generated on 2019-10-24 14:28 GMT / http://hdl.handle.net/2027/uc1.b3252763
Public Domain in the United States, Google-digitized / http://www.hathitrust.org/access_use#pd-us-google

II. Im Nasenrachenraum fanden sich solche Neubildungen 181mal (88 Sarkome, 64 Carcinome). Davon lieferten Amerika 43, England 41, Italien 24, Polen 20 (9 eigene), Deutschland und Frankreich je 14, Ungarn 6, Österreich, Dänemark und Rußland je 4, Spanien 3 Fälle, Belgien, Holland, die Schweiz und Rumänien je 1 Fall. In einem Falle des Verfassers war bereits vor Jahren von Mikulicz die linke Mandel mit einem Sarkom entfernt worden. Später traten wieder erschwerte Nasenatmung, übelriechender Ausfluß aus der Nase und linkseitige Ohrenbeschwerden auf. Entfernung einiger großer Stücke eines Tumors, der sich bei der mikroskopischen Untersuchung als Lymphosarkom erwies, aus der Nasenrachenhöhle, dann subcutane Injektionen von Arsenserum ohne Erfolg. Exitus letalis. In einem zweiten Falle fand sich bei einem 21jährigen Studenten ein sehr gefäßreiches Angioma sarcomatodes, welches bei der Untersuchung stark blutete. Wiederholte Galvanokaustik, dabei einmal bedrohliche Blutung. Der Ausgangspunkt dieser Tumoren wird größtenteils gebildet vom Rachenfundus, von der vorderen Oberfläche der ersten 2—3 Halswirbel, seltener von den seitlichen Rachenwänden. Besprechung der Symptome, Diagnose, Prognose und der Therapie. In einem Falle hat Sedziak mit der Galvanokaustik befriedigende Resultate erhalten. Spira.

III. Nasenrachenraum, Pharynx und Mundhöhle.

Mandelchirurgie. Von Laboure. (Cronica médica, Lima, Peru, 15. September 1913.)

Verfasser beschreibt die Technik der totalen Tonsillektomie, welche er als eine sehr einfache Operation betrachtet. Der einzige schwarze Punkt ist eine länger dauernde Blutung. Er glaubt, daß der übertriebene Zug auf die Zange eine häufige Ursache davon ist; denn dieser Zug verursacht eine Zerreißung der Mandelarterie bei ihrem Ursprung vor ihrer Gabelung. Man kann sehr oft in solchen Fällen mit dem Zukneifen der Arterienmündung auskommen, um die Blutung zu beherrschen. Menier.

Die Entfernung der adenoiden Wucherungen unter Leitung des Auges. Von Dr. Josef C. Beck (Chicago). (Annals of Otology. 22. 1913. Nr. 2.)

Der überaus rührige Herausgeber des in amerikanischen Fachkreisen so geschätzten Index of Oto-Laryngology beschreibt hier eine geistreiche Methode, die in ihrer Einfachheit an das Ei des Columbus erinnert. Die Enden eines dünnen Gummikatheters werden in die Nasenlöcher eingeführt und durch die Mundhöhle herausgezogen. Durch Spannung des Gummischlauches wird der weiche Bogen so weit nach vorn gezogen, daß die adenoiden Wucherungen und die Tubenöffnungen sichtbar werden. Dies geschieht jedoch in noch eklatanterer Weise, wenn vorher die Tonsillen entfernt wurden. Nachdem die eine Tonsille mit des Verfassers Tonsillektom ausgekapselt wurde, zieht der Operateur den entsprechenden Teil des Gummischlauches fest nach vorn. Dadurch

Digitized by Google
Original from UNIVERSITY OF CALIFORNIA
Generated on 2019-10-24 14:28 GMT / http://hdl.handle.net/2027/uc1.b3252763
Public Domain in the United States, Google-digitized / http://www.hathitrust.org/access_use#pd-us-google

wird der rückwärtige Gaumenbogen an den vorderen gelegt und die Blutung verhindert oder zumindest verringert. Die zweite Tonsille kann auf diese Weise leicht genommen werden. Hierauf werden beide Schlauchenden angespannt und die Wucherungen unter Leitung des Auges entfernt. Die Blutung wird durch Einführung eines Tampons oder durch Quetschung der blutenden Gefäße gestillt. Verfasser entfernt die Wucherungen durch seitliche Bewegungen seines eine gewellte Schneide aufweisenden Instrumentes. Otto Glogau.

Fall von retropharyngealem Absceß. Von Laguna. (Gaceta médica del Norte Bilbao. Dezember 1913.)

Es handelt sich um einen besonders schweren Fall bei einem 3jährigen, mit erblicher Lues belasteten Mädchen. Der Absceß wurde geöffnet, aber kaum hatte sich ein Eiterstrom ergossen, als das Mädchen einen schweren respiratorischen Kollaps darbot, mit Herzstillstand, Pupillenerweiterung; aber mit Hilfe der künstlichen Atmung und von Ätherinjektionen konnte man das Kind dem Leben zurückgeben. In der Literatur findet sich keine Angabe über solche Fälle, man findet nur die sekundären Folgen der Eiteraspiration, wie Bronchopneumonie erwähnt. Verfasser glaubt nicht, daß man mit dem Troikart der von ihm erwähnten Gefahr entgehen könnte; das einzige Mittel wäre vielleicht, einen sehr kleinen Einschnitt mit Hilfe irgend eines stumpfen Instrumentes zu machen. Menier.

Mandelstein. Von Bertran y Castillo. (Boletin de laringologia, otologia y rinologia. Oktober—Dezember 1913.)

Mitteilung eines einschlägigen Falles und Synopsis der Literatur, welche nur 19 Fälle umfaßt, da diese Steine sehr selten sind. Zu erwähnen wäre der Fall von Parker, in welchem der Stein 450 *g* wog. Es scheint, daß Bertran, der diesem Gewichte eine etwas skeptische Stellung gegenüber einnimmt, Gramm mit Gran verwechselt hat. Dann wäre das Gewicht des Steines im Falle Parker nur 27 *g*. (Der englische Gran entspricht 0·06 *g*.)

Menier.

Ein Fall von Epulis. Von Montesinos. (Espana médica. 1. März 1914.)

Großer Tumor des linken Oberkiefers bei einer 29jährigen Negerin von Puerto-Rico. Der Tumor war reichlich mit Gefäßen versorgt. Es wurde nötig, sechs Zähne zu extrahieren und einen Teil des Oberkieferrandes zu resezieren. Trotzdem und dank einer Prothese ist das kosmetische Resultat ein vorzügliches, wie die beigegebenen Photographien bezeugen. Menier.

Durch Entfernung der Tonsillen bedingte Komplikationen. Von Ch. W. Richardson (Washington, D. C.). (The Laryngoscope. 23. 1913. Nr. 6.)

Nach Anführung der in der Literatur berichteten und von ihm selbst beobachteten Komplikationen (Verblutung, Hyperpyrexie, Lungeninfarkt, Allgemeinsepsis, Infektion der Lungen und serösen Schleimhäute, Störungen des

Digitized by Google
Original from UNIVERSITY OF CALIFORNIA
Generated on 2019-10-24 14:28 GMT / http://hdl.handle.net/2027/uc1.b3252763
Public Domain in the United States, Google-digitized / http://www.hathitrust.org/access_use#pd-us-google

Nervensystems, Tod durch Status lymphaticus, Ausschlag, Diphtherie, lokale Störung, wie Torticollis, Pharynxabsceß, Sprachbehinderung etc., Mittelohrinfektion, Cervicaldrüsenerkrankung etc., etc.) kommt Verfasser zu folgenden Schlüssen: Die nach Entfernung der Tonsillen auftretenden Komplikationen und Todesfälle sind nur zu ganz geringem Teile berichtet. Tonsillektomie muß als eine große Operation betrachtet und der Patient dementsprechend vorbereitet und nachbehandelt werden. Es muß erst bewiesen sein, daß die Tonsille die Eingangspforte für eine gewisse Krankheit ist, ehe sie — auf bloße Vermutung hin — geopfert werden soll. Durch die Operation wird das Leben des Patienten in größere Gefahr gesetzt, als durch die entfernte Möglichkeit einer Infektion. (Seit Mackenzies aufsehenerregendem Artikel: „Die Hinmordung der Tonsille" melden sich im ultrakonservativen Amerika die Vertreter der konservativen Tonsillenbehandlung in immer größerer Anzahl zu Worte. Ref.)

Otto Glogau.

Die eitrigen Entzündungen des hinteren Gaumenbogens. Von M. Labernadie. (Revue hebdomad. de laryngologie. 1914. Nr. 4.)

Der Triumph des Spezialisten ist es, wenn er den Mandelabsceß erkennt, wo der praktische Arzt trotz der schmerzvollen Opposition des Patienten „nichts besonderes" konstatiert. Es gibt aber auch Eiterungen in dieser Gegend, die dem nicht sehr erfahrenen Spezialisten ebenfalls rätselhaft bleiben, bis der spontane Durchbruch tief unten im Ansatz des hinteren Gaumenbogens ihm nachträglich die Existenz eines verkannten Abscesses des hinteren Gaumenbogens zeigt. Dysphagie, ausstrahlende Schmerzen in das Ohr, charakteristische Störung der Sprache lassen den beginnenden Absceß vermuten, aber nur der Mangel jeglichen Trismus und das nie fehlende Ödem des Zäpfchens gestatten es, den Absceß richtig in das Innere des hinteren Gaumenbogens zu lokalisieren. Für die Therapie ist es wichtig zu wissen, daß die Heilung rasch erzielt wird, wenn man nicht nur mit dem Gaumenhaken den oberen Pol der Mandel von der Unterlage abhebt, sondern auch wenn man namentlich den Pfeiler des hinteren Gaumenbogens an seiner dicksten Stelle einschneidet. Oft kann man, namentlich in länger verkannten Fällen, so auf Eiter stoßen und der spontanen Eröffnung zuvorkommen, oft aber genügt die bloße Spaltung des entzündeten Gewebes, um die Eiterbildung hintanzuhalten. Erwähnt mag werden, daß die beiden Seiten gewöhnlich hintereinander befallen werden.

Lautmann.

Die Amygdalektomie beim Erwachsenen. Von Luc. (Presse Médicale. 1914. Nr. 8.)

Bei Kindern erscheint Luc die Stillung einer Mandelblutung so schwierig, daß er die Totalexstirpation nur für Erwachsene bewahrt. Diese führt er in Lokalanästhesie aus, und zwar nach Cocainpinselung des Zungengrundes mit Novocaineinstichen in jeden Gaumenbogen (je 1 cm^3 einer 1%igen Novocainsuprareninlösung) und 2 cm^3, die er zwischen Zungengrund und Mandelbasis

Digitized by Google
Original from UNIVERSITY OF CALIFORNIA
Generated on 2019-10-24 14:28 GMT / http://hdl.handle.net/2027/uc1.b3252763
Public Domain in the United States, Google-digitized / http://www.hathitrust.org/access_use#pd-us-google

mit einer gekrümmten Nadel in die Gegend der hinteren Mandelbucht einspritzt. Die Mandel faßt er entweder mit einer seiner breiten, gefensterten Zange oder mit einer Marsenzange und trennt, während er die Mandel kräftig ziehen läßt, mit einem gekrümmten Skalpell die Mandel von ihrer Anheftung. Zum Schlusse faßt er die Mandel mit der Schlinge von Vacher, die er vorher schon um die Zange angelegt hatte. Prophylaktisch näht Luc nach jeder Totalexstirpation der Mandel die beiden Gaumenbögen jeder Seite mit drei Seidennähten, die er dann am dritten bis vierten Tage entfernt. Auf diese Weise glaubt Luc dem Alpdruck einer Sekundärblutung nach der Mandeloperation zu entgehen. Luc bezeichnet die von ihm beschriebene Technik als die von Vacher. Das ist nur insofern richtig, als Vacher tatsächlich seine schwere Kaltschlinge an die Zange anhängt, bevor er noch an die Trennung der Mandel geht; aber Vacher operiert im Mandelgebiet und vermeidet ängstlich, aus der Mandelsubstanz herauszugehen. Damit erzielt er tatsächlich eine fast komplette Ausschälung der Mandel, aber keine Totalexstirpation.

Lautmann.

Una nuova varietà di tumore naso-faringeo. Von Deodato de Carli. (Atti della Clinica di Roma. 1913.)

Bei der 25jährigen Patientin sind im Alter von 18 Jahren Nasenobstruktion und Schlingbeschwerden aufgetreten. Entfernung eines großen Nasenrachenfibroms mit der galvanischen Schlinge auf natürlichem Wege. In den folgenden Jahren nach zweimaliger Abtragung von Rezidiven mittelst temporärer Rhinotomie nach Moure. Nach einem Jahr wieder Rezidiv. Entfernung eines keulenförmigen, $5^1/_2$ *cm* langen und 2 *cm* dicken Tumors aus der Nase und eines zweiten bohnengroßen aus der Gegend des Keilbeines. Heilung. Die Untersuchung des entfernten Neoplasmas ergab zum Unterschied von dem ein Jahr zuvor entfernten eine sehr starke Hyperplasie der Gefäßendothelien selbst an den kleinsten Gefäßen und an den neugebildeten Kapillaren. Es fanden sich hie und da auch in der Mitte des prädominierenden fibrösen Bindegewebes kleine Nester, so daß das Neoplasma dadurch zwar nicht den Charakter und die Bedeutung eines malignen epithelialen Tumors angenommen hat, wohl aber als Fibroendotheliom definiert werden mußte. Spira.

Ein Fall von Adamantinom. Von Fredo Lange. Aus der chirurgischen Klinik in Jena. Dissertation. Jena 1913.

40jährige Frau. Vor 8 Jahren Geschwulst am rechten Unterkiefer in Kartoffelgröße, angeblich infolge eines schlechten Zahnes entstanden, der vor 20 Jahren gezogen wurde. 4—5 Jahre später an der Stelle des gezogenen Zahnes walnußgroße, harte, unverschiebliche, immer größer werdende Geschwulst bemerkt. Operation eines „Chondroma mandibulare“. Beschwerdefrei bis Februar 1912. Merkte dann plötzlich an Stelle der alten Operationswunde Verhärtung zwischen Kiefer und Wange. Wurde ohne Schmerz und Fieber größer.

Digitized by Google
Original from UNIVERSITY OF CALIFORNIA
Generated on 2019-10-24 14:28 GMT / http://hdl.handle.net/2027/uc1.b3252763
Public Domain in the United States, Google-digitized / http://www.hathitrust.org/access_use#pd-us-google

Ende September 1912 konnten die Kiefer nicht mehr auseinander gebracht werden. Außen zu dieser Zeit nur geringe Vorwölbung, Wachstum hauptsächlich nach innen. Eines Morgens „mit einem Mund voll Blut" erwacht. Spannung ließ nach, Mund wieder zu öffnen. Vom Oktober 1912 ab schnelles Wachsen der Geschwulst nach außen. November entbunden. Während der Schwangerschaft 50 Pfund abgenommen, Kind gesund. Tumor oben vertikalem Unterkieferast aufliegend, glatt, mäßig derb, deutlich fluktuierend: Tumor am horizontalen Unterkieferast fest, unverschieblich. Umgreift hier den Unterkiefer und setzt sich auf dessen Innenseite fest. Eine Kieferlymphdrüse etwas derber. Operation. Prothese. Fritz Loeb (München).

Die Tamponade bei Blutungen des Nasenrachenraumes. Von Dr. Artur Meyer (Berlin). (B. kl. W. 1913. Nr. 51.)

Verfasser empfiehlt bei Blutungen des Nasenrachenraumes eine von ihm erprobte Methode, die er aus dem vorzüglichen Buche von Escat kennen gelernt und die darin besteht, daß vom Munde her ein einziger, aber großer, den Epipharynx ausfüllender Tampon eingeführt und gegen die blutende Region angedrückt wird und der durch die nach oben wirkende elastische und Muskelkraft des Velum palatinum in seiner Lage und Wirksamkeit erhalten wird. Lawner.

Ätiologische und pathologische Verhältnisse bei dem Rheumatismus acutus mit besonderer Rücksicht auf die Bedeutung der Tonsillitis. Von A. Vetlesen. (Norsk Magazin for Laegevidenskaben. 1913. S. 493.)

Verfasser lenkt in einer großen Arbeit die Aufmerksamkeit auf die große ätiologische Bedeutung, welche die Tonsillitis bei Rheumatismus hat. Seiner Ansicht nach entspricht der Verlauf der Tonsillitis dem des Rheumatismus, so daß eine chronische Tonsillitis eine protrahierte Form von Rheumatismus bedingt. In den akuten Fällen ist die Tonsillitis gewöhnlich schon verschwunden. Bei den chronischen Fällen von Tonsillitis empfiehlt er eine energische Behandlung dieses Leidens. L. Mahler.

Fibroendotelioma della lingua. Von Dr. A. Fiori-Ratti. (Atti della clinica di Roma. 1913.)

Im Anschluß an die Mitteilung eines einschlägigen Falles bespricht Verfasser summarisch Tumoren der Zunge im allgemeinen mit besonderer Berücksichtigung der bis jetzt bekannten Fälle von Zungenendotheliomen. Bei der Besprechung der Diagnose werden die Symptome von Actinomykose, Syphilis, Tuberkulose, Lupus und Cysten der Zunge beschrieben. Der Fall des Autors wurde operiert, und der entfernte erbsengroße Tumor erwies sich bei der histologischen Untersuchung als ein Endotheliom, in welchem das Endothel des Tumors offenbar von jenem der Lymphgefäße abstammte und jede Andeutung einer hyalinen Degeneration fehlte. Trotz des Bestehens einer familiären tuberkulösen Dyskrasie und trotz der Identität der subjektiven und ob-

Generated on 2019-10-24 14:28 GMT / http://hdl.handle.net/2027/uc1.b3252763
Public Domain in the United States, Google-digitized / http://www.hathitrust.org/access_use#pd-us-google
Digitized by Google
Original from UNIVERSITY OF CALIFORNIA

jektiven Symptome in diesem Falle mit jenen einer lupösen Neubildung konnte letztere hier ausgeschlossen werden. Spira.

Über das Verhältnis der chronischen gewöhnlichen und eitrigen Entzündungen der Gaumenmandeln zu einigen Erkrankungen innerer Organe wie auch zu den lokalen Affektionen des Pharynx und der Mandeln selbst. Von Erbrich (Warschau). (Gazeta Lekarska. 1913. Nr. 45.)

Die Betrachtung der vom Verfasser mitgeteilten und in einer entsprechenden Tabelle übersichtlich dargestellten Fälle liefert einen klaren Beweis für die Abhängigkeit gewisser Affektionen des Rachens und der Mandeln wie auch mancher Allgemein- und Organerkrankungen von einer chronischen Entzündung der Gaumenmandeln. Bei genauer und sorgfältiger Untersuchung der letzteren ist man manchmal imstande, eine Affektion zu diagnostizieren, die als eine spezielle Krankheitseinheit unter dem Namen „Tonsillitis chronica purulenta" aufgefaßt werden sollte, die oft Anlaß zur Entstehung anderer Krankheiten abgibt. Unter 38 Fällen von Tonsillektomie des Verfassers wurden 16 operiert wegen sich wiederholender retrotonsillärer Abscesse, einige Male wegen sich wiederholender Angina, wegen langdauernder, durch eitrige Mandelentzündungen verursachte Fieberzustände, wegen häufiger Halsschmerzen und Tonsillitiden, viermal wegen rezidivierendem Gelenksrheumatismus, dreimal wegen chronischer Entzündung der Halslymphdrüsen. In 3 Fällen wurde bei gewöhnlicher chronischer Mandelentzündung Tonsillektomie ausgeführt wegen der die Entzündung begleitenden Reizung der Schleimhaut des Rachens und des Kehlkopfes, welche den Patienten — Sängern — eine bedeutende Störung verursachte. Nach radikaler Entfernung der Mandeln entsteht eine Änderung der Resonanzverhältnisse der Stimme, und da bei dieser Operation auch manche Muskelfasern der Rachenmuskeln durchschnitten werden, entsteht in der Folge eine Schwäche der Stimme. Doch ist eine solche nur vorübergehend und kann die Stimme nach einer mehrwöchentlichen Übung in der früheren Stärke wieder hergestellt und sogar gekräftigt werden. In 3 Fällen mit Eiterung in den Nierenbecken und in einem mit hämorrhagischer Nephritis als Folgen einer chronischen eitrigen Tonsillitis erfolgte nach der Tonsillektomie Heilung. Diese Operation führt Verfasser nach seiner eigenen, im Jahre 1911 angegebenen Methode aus. Eine stärkere Blutung hat er dabei nie gesehen. Kleinere Nachblutungen pflegen einige Tage nach der Operation aufzutreten, sind aber leicht nach Entfernung des Kruste durch Kompression der blutenden Stelle mit einem sterilisierten Gazetampon zum Stillstand zu bringen. Spira.

Fall eines Teratoids des Rachens. Von Dabrowski (Warschau). (Gazeta Lekarska. 1913. Nr. 45.)

Dabrowski beschreibt einen Fall, betreffend ein 5monatliches Kind, bei dem er aus dem Rachen einen über der rechten Mandel zwischen den

Digitized by Google
Original from UNIVERSITY OF CALIFORNIA
Generated on 2019-10-24 14:28 GMT / http://hdl.handle.net/2027/uc1.b3252763
Public Domain in the United States, Google-digitized / http://www.hathitrust.org/access_use#pd-us-google

Gaumenbögen abgehenden, an einem Stiel hängenden, beweglichen, walnußgroßen Tumor mit der kalten Schlinge entfernte. Der Tumor erwies sich als ein Teratoid, welches sich aus verschiedenen, aus dem Ektoderm (Haut, Haar, Drüsen, Nerven) und dem Mesoderm (Muskeln, Knochen) stammenden Geweben zusammensetzte. Spira.

Über die Eröffnung peritonsillärer Abscesse. Von A. Logucki (Warschau). (Gazeta Lekarska. 1913. Nr. 45.)

Seit 4 Jahren eröffnet Logucki peritonsilläre Abscesse nicht mit dem Messer, sondern verfährt in der Weise, daß er nach vorheriger Cocainisierung mit einer stumpfen, im rechten Winkel abgebogenen Sonde die Verwachsung zwischen Mandel und Gaumenbogen durchtrennt und zwischen ihnen in den Eiterherd eindringt. Im frühen Stadium, wo nur bloße Infiltration besteht, kann manchmal durch dieses Verfahren der Eiterbildung vorgebeugt werden. Spira.

Tonsillotomie oder Tonsillektomie. Von Szmurło (Warschau). (Gazeta Lekarska. 1913. Nr. 44.)

Nach Szmurło ist Tonsillotomie angezeigt bei einfachen, die Atmung und das Schlucken erschwerenden Mandelhypertrophien. Wo die Hypertrophie mit chronischer Entzündung und Pfropfbildungen der Mandel verbunden ist, dort ist die radikale Operation indiziert. Bei kleinen und unruhigen Kindern verwendet Szmurło das Tonsillotom, bei älteren, ruhigeren Patienten die heiße Schlinge. Die von den Gaumenbögen bedeckte Mandel wird mit entsprechendem Haken hervorgezogen und mit der Schlinge oder dem Hartmannschen Conchotom ausgeschnitten. Zur Anästhesierung verwendet Szmurło eine 20%ige Cocainlösung. Die Tonsillektomie führt Szmurło aus: 1. bei häufigen peritonsillaren Abscessen, 2. bei häufig sich wiederholenden, von Erkrankungen anderer Organe begleiteten Anginen, 3. bei hartnäckigem Foetor ex ore und nervöse Reflexerscheinungen verursachenden, auf andere Weise nicht zu beseitigenden Mandelpfröpfen, 4. bei hartnäckiger Mycosis leptothrica. Die Gegend der Mandel wird mit einer 20%igen Cocainlösung eingepinselt, und nach 2 bis 3 Minuten wird in das umgebende Gewebe nach außen vom oberen und unteren Pol der Mandel 1—2 *g* einer 1%igen Alypinlösung, der etwas Adrenalin beigemengt ist, injiziert. Nach 5 Minuten wird die Mandel am besten mit einer Kugelzange gefaßt, herausgezogen und von der Umgebung womöglich stumpf abgelöst. Auf der ganzen, aus der Nische herausbeförderten Mandel wird die Schlinge angelegt und langsam, aber fest angezogen, worauf die Kugelzange abgenommen und nach mehreren Sekunden die Mandel mit einem kräftigen Zug entfernt wird. Nach Reinigung vom Blut wird die Wunde mit einer 5%igen Chlorzinklösung betupft und dem Kranken für einige Stunden Ruhe empfohlen und das Sprechen verboten, während auf den Hals kalte Umschläge appliziert werden. Bei Blutung wird ein Gazetampon zwischen den Gaumen-

Digitized by Google
Original from UNIVERSITY OF CALIFORNIA
Generated on 2019-10-24 14:28 GMT / http://hdl.handle.net/2027/uc1.b3252763
Public Domain in the United States, Google-digitized / http://www.hathitrust.org/access_use#pd-us-google

bögen eingepreßt und auf 24 Stunden zurückgelassen. Die Heilung dauert eine Woche bis 10 Tage. Unter 103 Tonsillektomien hat Szmurło als Komplikationen 1mal einen peritonsillaren Absceß, 3mal Nachblutungen gesehen, die aber nur kurz dauerten und sich in der angegebenen Weise leicht stillen ließen. Die Anwendung von Klammern oder Nähten hat sich ihm als überflüssig erwiesen. Szmurło operiert immer beide Mandeln gleichzeitig, um dem Patienten die wiederholte Aufregung zu ersparen.

Kontraindiziert ist diese Operation im hohen Alter, bei Hämophilie und bei Leukämie. Szmurło erachtet die ambulatorische Ausführung dieser Operation für möglich, doch muß der Operierte wenigstens 3 Stunden nach der Operation unter Aufsicht des Arztes bleiben. Einen Schaden für die Singstimme fürchtet Szmurło von dieser Operation nicht. In einem Falle hat er bei einer Sängerin nach der Tonsillektomie nicht nur keine Verschlimmerung, sondern eine bedeutende Verbesserung und Verstärkung der Stimme erhalten.

Spira.

IV. Larynx.

Exstirpation des Kehlkopfes. Von Botey. (Gaceta médica catalana. 28. Februar 1914.)

In diesem Falle hat Verfasser unter lokaler Anästhesie den Kehlkopf total exstirpiert und einen Teil des Pharynx und der Trachea und die Drüsen ausgeräumt. Es ist ein neuer Erfolg der Methode von Gluck. Patient spricht klar und deutlich mit Hilfe des von Botey ersonnenen Apparates.

Menier.

Über eine Form von beginnender und primärer Kehlkopftuberkulose. Von Encinas. (Revista espanola de Laringologia. November-Dezember 1913.)

In einigen Fällen sah Verfasser eine primäre Lokalisation der Tuberkulose im Kehlkopf. Es handelt sich zuerst um eine Entzündung, welche in der Regio interarytaenoidea sitzt, während die Lungen keine Erscheinung darbieten. Bald nimmt dieses Infiltrat einen tuberkulösen Charakter an und die Lungentuberkulose gesellt sich der Kehlkopfschwindsucht zu und vervollständigt das Bild. Einen typischen Fall beschreibt Verfasser ausführlich bei einer jungen Dame, welche nur anfangs die Infiltration darbot; nach der Abtragung dieser wurde das Gewebe untersucht; die Diagnose lautete: Entzündung. Nach 3 Monaten und während einer Schwangerschaft rezidivierte das Granulom; aber diesmal zeigte die Untersuchung sehr einwandfrei Kochs Bacillen und Riesenzellen. Nach der Niederkunft verschlimmerte sich der Kehlkopfzustand, die Lungentuberkulose machte rasche Fortschritte und die Patientin erlag dieser Krankheit. Von den 10 Fällen Encinas betrafen 8 das weibliche Geschlecht. Er glaubt, daß die laryngeale Fortpflanzung der Ozaenaläsionen (wie im vorliegenden Falle) einen günstigen Boden für die Entwicklung der Tuberkulose sei. Damit wäre ein absteigender Typus der Kehlkopftuberkulose geschaffen.

Menier.

Digitized by Google
Original from UNIVERSITY OF CALIFORNIA
Generated on 2019-10-24 14:28 GMT / http://hdl.handle.net/2027/uc1.b3252763
Public Domain in the United States, Google-digitized / http://www.hathitrust.org/access_use#pd-us-google

Mittelst Schwebelaryngoskopie behandelte Fälle. Von S. Iglauer (M. D. Cincinati). (The Laryngoscope. 23. 1913. Nr. 6.)

Verfasser vollführte folgende Eingriffe unter Schwebelaryngoskopie: Kauterisation der Epiglottis, Elektrokauterisation eines tuberkulösen Kehlkopfes, Ignipunktur eines tuberkulösen Kehlkopfinfiltrates, Entfernung eines Kehlkopfpapilloms (2 Fälle), Entfernung eines Stimmbandtumors. Verfasser rühmt folgende Vorteile des Verfahrens: Der Patient hat bloß passiven Anteil zu nehmen, hat nicht viel Unannehmlichkeiten zu erdulden, kann selbst längere Kehlkopfoperationen leicht ertragen und wird nicht durch Abfluß von Speichel oder Blut in die Luftröhre belästigt. Die Position des Operateurs ist eine angenehme, er hat beide Hände frei, der Kehlkopf kann aus der Nähe völlig übersehen werden. Wegen des großen Manipulationsraumes können weit ausgedehntere intralaryngeale Operationen ausgeführt werden, als es bisher der Fall war.

Die Pathologie des Kehlkopfes sowie die nötigen chirurgischen Eingriffe können dem Studenten durch diese Methode weit besser als durch irgend eine andere demonstriert werden. Otto Glogau.

Über die Behandlung der Stenosen und des Kehlkopfspasmus beim Kinde. Von H. Aboulker. (Bulletin d'oto-rhino-laryngologie. 16. 1913. Nr. 6.)

Pädiater sagen, daß die Intubation leichter beim Kinde auszuführen ist wie die Tracheotomie. Laryngologen und namentlich Aboulker hingegen glauben, daß die Intubation trotz der scheinbaren Einfachheit einen Eingriff darstellt, der die Tracheotomie zur leichteren Operation macht. Jedenfalls kann die Situation äußerst kritisch werden, wenn das Kind sich detubiert, und bedauert Aboulker in einem persönlichen Falle, bei einem zweijährigen Kinde nicht sofort die Tracheotomie gemacht zu haben, als sich das Kind das erste Mal detubiert hatte. Das Kind erlag asphyktisch trotz künstlicher Atmung, nachdem es sich wiederholt detubiert hatte. Ebenso verlief ein zweiter Fall letal, in dem Aboulker intubiert hatte, um ein Kind von 2 Jahren, das vorher in extremis tracheotomisiert worden war, zu dekanulieren. Auch dieses Kind mußte wiederholt intubiert werden, und nach jeder Intubation scheinen die Kehlkopfläsionen ärger geworden zu sein. In einem dritten Falle, ein 15 Monate altes Kind betreffend, detubierte sich das Kind spontan. Der Tubus geriet in den Oesophagus, wo er sich einklammerte und die Dyspnoe nur größer machte. Aboulker konnte den Tubus nicht herausbekommen, weshalb er denselben nach abwärts stieß. Dieses Kind kam mit dem Leben davon.

Trotz der unleugbaren Nachteile, die die Intubation bietet, gibt es Fälle, namentlich in großen Städten, wo man mit der Intubation beginnen muß, wenngleich auch alles für eine eventuelle Tracheotomie vorbereitet sein muß. Vielfach wird an diese Vorsicht in der Praxis vergessen!

Digitized by Google
Original from UNIVERSITY OF CALIFORNIA
Generated on 2019-10-24 14:28 GMT / http://hdl.handle.net/2027/uc1.b3252763
Public Domain in the United States, Google-digitized / http://www.hathitrust.org/access_use#pd-us-google

Was die Untersuchung solcher Kinder anlangt, so sei man nicht allzu gründlich, sonst kann es einem passieren, daß ihm das Kind während der Untersuchung stirbt. Aboulker hat 3 Fälle von Spasmus, darunter einen mit tödlichem Ausgang, bei Kindern erlebt, die ihm einfach zur Diagnose zugeführt worden waren. In allen 3 Fällen hat die Berührung mit dem Zungenspatel genügt, um die alarmierendste Szene zu provozieren. Lautmann.

Histologische Untersuchung des oberen Kehlkopfrandes nach Alkoholinjektion. Von Lannois und Bériel. (Revue hebdomadaire de laryngologie. 1914. Nr. 10.)

Es liegt ein sehr interessanter Gedanke den histologischen Untersuchungen der Autoren zugrunde. Leider gestatten die acht untersuchten Fälle keine endgültige Antwort darüber, was eigentlich mit der Alkoholinjektion anatomisch erreicht wird, auch in den Fällen, in denen das erstrebte funktionelle Resultat, die Behebung der Dysphagie, erreicht worden ist. Es scheint, daß die durch die Alkoholisation des Nerven gesetzten Veränderungen äußerst gering, wenn überhaupt vorhanden sind. In den ausgesprochenen Fällen kommt es zu einer Entzündung des Perineums, ohne besondere Veränderung des zylinderaxilen Teiles. Dabei ist es noch fraglich, ob diese Läsionen wirklich durch den Alkohol bedingt sind, da man genau dieselben Läsionen auch an Nerven des Kehlkopfes (oberer und unterer Kehlkopfrand) findet, die nicht der Alkoholwirkung ausgesetzt worden sind. Aus alledem geht die Schlußfolgerung hervor, daß es in jedem Falle sicherlich nicht grobe anatomische Veränderungen sind, die die „physiologische oder besser gesagt chemische Durchschneidung" des Nerven hervorrufen. Lautmann.

Über Behandlung von Dysphagie bei Larynxtuberkulose. Von S. Wetterstad (Kristiania). (Norsk Magazin for Laegevidenskaben. 1914. Nr. 1.)

Wetterstad gibt eine Übersicht über die verschiedenen Behandlungen mit Pinseln, Biers Stase und perineurale Injektionen von Alkohol in den Nervus laryngeus sup. Biers Stase hat er in 4 Fällen angewendet, und zwar dreimal ohne Resultat; einmal war die Wirkung besser. Der Kranke konnte ohne Beschwerden den ganzen Tag und die Nacht mit der Binde um den Hals liegen. In 10 Fällen gebrauchte er Injektionen; 6mal nach Hofmann, 4mal nach Boncours medianer Methode. 7 Patienten waren 15—35 Tage vollständig frei von Schmerzen. Wetterstad hält die perineurale Injektion augenblicklich für die Methode, die bei Dysphagie bei Larynxtuberkulösen die besten Erfolge gewährt. L. Mahler.

Sulli cura delle ferite della laringe. Von Dr. G. Pieri. (Atti della Clinica di Roma. 1913.)

Pieri beschreibt einen Fall, betreffend einen Hemiplegiker, welcher bei einem Selbstmordversuch sich den Hals quer durch die Membrana thyreoidea

Digitized by Google
Original from UNIVERSITY OF CALIFORNIA
Generated on 2019-10-24 14:28 GMT / http://hdl.handle.net/2027/uc1.b3252763
Public Domain in the United States, Google-digitized / http://www.hathitrust.org/access_use#pd-us-google

durchgeschnitten hat. Reinigung der Wunde, Narkose. Naht der Epiglottis, der durchschnittenen Pharynxwand, der Membrana thyreoidea, der Muskelaponeurosenschicht mit Catgut, der Haut mit Seidenfäden. Im Anschluß an diesen Fall bespricht Pieri die theoretischen und technischen Grundsätze zur Behandlung einer solchen Wunde. Pieri hält dafür, daß im allgemeinen dabei die Naht ausgeführt werden soll, während die allgemeine Narkose zumeist entbehrlich ist. Nur bei starker Hämorrhagie und bei asphyktischen Symptomen ist die Tracheotomie angezeigt mit eventuell nachfolgender Blutstillung durch Unterbindung der Gefäße oder durch Tamponade. Wo septische Komplikationen zu befürchten sind, ist Catgut zur Naht vorzuziehen. Um Infektion durch Nahrungsmittel zu verhüten, soll durch die erste Zeit die künstliche Ernährung durch die Nase mittelst Nélatonschen Katheters oder durch die Oesophagussonde erfolgen, wodurch auch Zerrungen der Wunde beim Schlingen vorgebeugt wird. Spira.

Aus der Kasuistik der Intubation des Larynx bei Kindern. Von Baczkiewicz. (Gazeta Lekarska. 1913. Nr. 45.)

Baczkiewicz teilt seine Erfahrungen bei der Intubation in 9 Fällen bei Kindern mit von der Zeit vor der Einführung des antidiphtheritischen Serums, und zwar 7mal bei primärem, 1mal bei sekundärem Larynxcroup nach Masern, 1mal bei Laryngospasmus. 3 Fälle betrafen Kinder unter einem Jahr. Von 8 Croupfällen genasen 4. Ein Fall mit Spasmus laryngis, betreffend ein 5monatliches Kind, endete letal, ein Fall mit sekundärem Larynxcroup genas nach sekundärer Tracheotomie trotz sich entwickelndem Bronchialcroup. In allen Fällen wurden die originellen O'Dwyerschen Instrumente angewendet, mit Zurücklassung des Fadens. Dies letztere hält Baczkiewicz in der Privatpraxis immer für notwendig. Durchschnittlich lag der Tubus 32 Stunden. Klinische Erscheinungen von Decubitus wurden nicht beobachtet. Baczkiewicz erwähnt die Symptome des Decubitus und die gefährlichen Komplikationen, welche während der Anlegung des Tubus, während des Liegens desselben und nach der Intubation auftreten können, wie das Herabstoßen der Pseudomembranen, die Ausstoßung und Verstopfung des Tubus, das erschwerte Schlingen Schluckpneumonie usw. Bereits bestehende Pneumonie bildet keine Kontraindikation gegen die Intubation. Laryngospasmus im Verlaufe von Croup bildet ein starkes Hindernis zur Ausführung der Intubation. Die Intubation bei rein nervösem Laryngospasmus erwies sich sehr nützlich. Gegenwärtig bildet die Intubation in Verbindung mit der Serotherapie ein mächtiges Hilfsmittel im Kampfe gegen Croup der Kinder, welche die Tracheotomie bereits fast ganz verdrängt hat. Die Intubation soll nunmehr nicht nur in Spitälern, sondern auch in der Privatpraxis überall dort angewandt werden, wo eine gehörige ärztliche Aufsicht und ein entsprechend geschultes Pflegepersonal zur Verfügung steht. Spira.

Generated on 2019-10-24 14:28 GMT / http://hdl.handle.net/2027/uc1.b3252763
Public Domain in the United States, Google-digitized / http://www.hathitrust.org/access_use#pd-us-google
Digitized by Google
Original from UNIVERSITY OF CALIFORNIA

V. Trachea, Bronchien, Oesophagus.

Oesophagoskopie und Tracheobronchoskopie in Radfahrerstellung. Von Botey. (Revista de Ciencias médicas de Barcelona. Januar 1914.)

Der Patient sitzt rittlings auf einem Stuhl; der Rumpf ist stark nach vorn geneigt, der Hals ist gespannt und die Hände nehmen einen Stützpunkt auf der Stuhllehne. Mit Hilfe dieser Stellung werden alle bronchoskopischen Untersuchungen viel erleichtert, da die Halsbiegung der Wirbelsäule verschwindet und der Kehlkopf von der Zunge nicht verdeckt wird. Besagte Stellung ist viel bequemer für den Arzt wie für den Patienten. Menier.

Fremdkörper des Oesophagus. Von Soage. (Anales de la Sociedad argentina de oto-laringologia. Dezember 1913.)

Es handelte sich um ein Stück Fleisch, welches 4 Tage im Oesophagus stecken geblieben war. Man konnte es nicht extrahieren, es gelang aber, dasselbe in den Magen herunterzuschieben. Menier.

Ärztegesellschaft des Kantons Bern. Klinischer Ärztetag in Bern, 7. Mai 1912. (Korr.-Bl. Schweizer Ärzte. 43. H. 15.)

Prof. Lindt demonstriert das Brüningsche Instrumentarium für Oesophago-Tracheo-Bronchoskopie, stellt einige Patienten vor und referiert über 7 extrahierte Fremdkörper aus Speiseröhre und Bronchien:

1. $2^1/_2$jähriger Knabe verschluckte ein 2-Centimesstück. Nach 4 Wochen wurde das Kind ösophagoskopiert und der Fremdkörper in einer Entfernung von 18 *cm* gefunden und extrahiert.

2. Extraktion eines $2^1/_2$ *cm* dicken, scheibenförmigen Pfeifchens aus dem Oesophagus eines 5jährigen Mädchens.

3. 2 *cm* langer, spitzer Knochensplitter wurde bei einem Manne aus dem Oesophaguseingang, wo er fest eingekeilt war, entfernt.

4. Zahnprothese aus dem Oesophaguseingang.

5. Walnußkern bei einem 18 Monate alten Knaben an der Bifurkation. Extraktion durch die untere Bronchoskopie.

6. Derselbe Fall bei einem 13 Monate alten Knaben.

7. Kleines, würfelförmiges Knochenstück im Anfangsteil des rechten Unterlappenbronchus. Nach langem Suchen gelang die Extraktion. Alle Fälle wurden nach kurzer Zeit geheilt entlassen. Frühwald.

Radiodiagnostik der Oesophagusverengerungen. Von Z. Grudzinski (Warschau). (Gazeta Lekarska. 1913. Nr. 51.)

Der Oesophagus ist das dankbarste Objekt für die Röntgenuntersuchung, welche besonders zur Diagnose von Fremdkörpern, Deviationen, Tumoren, Divertikeln und Lumenveränderungen geeignet ist. Letztere werden vom Röntgenologen am häufigsten angetroffen. Die Radiographie gibt uns Auskunft darüber, ob man es mit einer Verengerung zu tun hat, wo sich dieselbe befindet und welcher Art sie ist. Besonders in zwei Gruppen von Fällen ist die Hilfe

Digitized by Google
Original from UNIVERSITY OF CALIFORNIA
Generated on 2019-10-24 14:28 GMT / http://hdl.handle.net/2027/uc1.b3252763
Public Domain in the United States, Google-digitized / http://www.hathitrust.org/access_use#pd-us-google

der Radiologie zur Erkennung von Stenosen notwendig und nicht durch die Sonde zu ersetzen, nämlich dort, wo die Sonde aus irgend einem Grunde nicht eingeführt werden kann, und dort, wo es sich darum handelt, eine Stenose von Atonie und Divertikel zu unterscheiden. Anführung der Differentialdiagnose im radiographischen Bilde. In Fällen, in denen die Verengerung eine größere Strecke einnimmt oder wo die Sonde in einem neben der Stenose bestehenden Divertikel stecken bleibt, kann uns nur die Radiographie über die Lokalisation der Stenose Auskunft geben. Endlich können durch Erkennung der Morphologie des untersuchten Oesophagus und seiner topographischen Verhältnisse der Charakter und der Grad der Stenose näher bestimmt werden, wie Narben, Kompression, Abknickung des unteren Oesophagusendes, Stenosis spastica, und hier kann wieder die Radiographie durch andere Methoden nicht ersetzt werden.

Spira.

Zylinderepithelherde in der Schleimhaut des oberen Oesophagusabschnittes. Von Lang. (Gazeta Lekarska. 1913. Nr. 18.)

Zylinderepithelherde auf der Schleimhaut des oberen Abschnittes der Speiseröhre werden beim Menschen ziemlich oft angetroffen. Sie liegen symmetrisch auf beiden Seiten in Form ovaler Gebilde mit ihrer Längsachse nach oben und nach unten gerichtet, erheben sich etwas über die Schleimhaut und sind rechterseits immer größer. Ihre Dimensionen schwanken von der Größe einer Stecknadel bis 2—3 *cm*. Kleinere, nur mikroskopisch wahrnehmbare Herde finden sich viel häufiger. Das Zylinderepithel, aus dem sie sich zusammensetzen, ist manchmal nach dem Typus der Magendrüsen angeordnet. Verfasser beschreibt ausführlich den Untersuchungsbefund bei der Sektion eines 10jährigen Knaben, bei welchem sehr große solche Herde neben vielen Entwicklungsfehlern gefunden wurden, woraus er auf einen genetischen Zusammenhang derselben mit manchen Entwicklungsfehlern schließen zu müssen glaubt. Zum Verständnis des Wesens der Entstehung dieser Herde glaubt Verfasser die phylogenetische Entwicklung heranziehen zu sollen und diese Herde als gewisse atavistische Überreste ansehen zu können. Im vierten Monat der embryonalen Entwicklung differenziert sich das ursprüngliche Zylinderepithel zu einem geschichteten Pflasterepithel. Auf diese Periode ist auch die Entstehung der beschriebenen Zylinderepithelherde zurückzuführen. Für die atavistische Natur derselben im beschriebenen Falle spricht auch die gleichzeitige Anwesenheit neben anderen Entwicklungshemmungen vieler Lungenlappen und einer übermäßig stark entwickelten Marksubstanz der Nebenniere.

Spira.

Aus der Kasuistik narbiger Stenosen des Oesophagus und des Magens. Von Smuzynski (Warschau), (Gazeta Lekarska. 1913. Nr. 51.)

Smuzynski teilt zwei einschlägige Fälle mit. In dem einen ist es infolge von Laugenvergiftung zur Verengerung des Oesophagus, erschwerter Er-

Generated on 2019-10-24 14:28 GMT / http://hdl.handle.net/2027/uc1.b3252763
Public Domain in the United States, Google-digitized / http://www.hathitrust.org/access_use#pd-us-google
Digitized by Google
Original from UNIVERSITY OF CALIFORNIA

nährung und hochgradiger Abzehrung gekommen. Die Sondierung des Oesophagus stieß auf großen Widerstand des Patienten und blieb ergebnislos. Bei der Gastrostomie fand sich der Magen durch eine narbige Einschnürung in zwei Teile geteilt. Die lebensüberdrüssige Patientin verhinderte jedoch durch störende Manipulationen den normalen Verlauf der Heilung und weitere Ernährungsstörungen führten zum Exitus. Bei der Sektion fanden sich in dem hinreichend permeablen Oesophagus zahlreiche noch nicht geheilte Ulcera. Bei Berücksichtigung dieses Zustandes vor der Operation hätte man — meint Verfasser — durch Herstellung einer Gastrointestinalverbindung ein besseres Resultat als durch die Gastrostomie erreichen können.

Im zweiten Falle handelte es sich um eine Stenose der Speiseröhre infolge einer Säureverätzung. Da die Sondierung des Oesophagus sehr schmerzhaft war und Blutungen verursachte, wurde Gastrostomie ausgeführt, worauf der Ernährungszustand sich bedeutend besserte. Als dann einige Zeit später infolge Lageveränderung des Magens sein Inhalt neben dem Rohr sich nach außen entleerte, sollte als Ultimum refugium ein künstlicher Oesophagus nach Roux gebildet werden. Zuvor jedoch wurden die Versuche zur Dilatation des Oesophagus noch einmal aufgenommen, und diesmal gelang es unter Anwendung von Fibrolysin ein günstiges Resultat zu erreichen, so daß zum Verschluß der Magenfistel geschritten werden konnte. Spira.

VI. Hals, Schilddrüse, Hypophyse.

Schilddrüse und Jodmedikation. Von Alfred Sutter. Dissertation. Freiburg 1913.

Frage: Dürfen wir eine Jodbehandlung des Kropfes noch als berechtigt anerkennen? Können durch Jodmedikation irgendwelcher Art Krankheitsbilder entstehen, die denen der autogenen Übersekretion in rein klinischem Sinne ähnlich sind? Das Jod wirkt verkleinernd auf: 1. die Struma diffusa parenchymatosa, 2. die Struma nodosa ohne regressive Metamorphosen. Es können im Anschluß daran Störungen auftreten im Sinne der Thyreosen verschiedensten Intensitätsgrades, die oft sehr lange dauern können. Diese Störungen sind abhängig in ganz erheblichem Maße von der Quantität des zugeführten Jods. Unabhängig scheint jedoch die Jodwirkung von der Art der Präparate und der Form ihrer Einbringung zu sein.

Obwohl durch Joddarreichung bei Strumen thyreotoxische Symptome ausgelöst oder vorhandene verstärkt werden können, ist eine Jodtherapie des Kropfes trotzdem indiziert, da das Auftreten jener Erscheinungen in weitem Maße von der Menge des zugeführten Jods abhängig ist. Zur erfolgreichen Jodbehandlung eignen sich Fälle mit parenchymatösen und nodösen Strumen; wenig geeignet sind Kröpfe mit regressiven Metamorphosen, die sich bei der Palpation als sehr hart erweisen. Ganz ungeeignet sind die vaskulösen Formen. Bei der Therapie ist ein langsam tastendes Vorgehen zu beobachten. Die Jod-

Generated on 2019-10-24 14:28 GMT / http://hdl.handle.net/2027/uc1.b3252763
Public Domain in the United States, Google-digitized / http://www.hathitrust.org/access_use#pd-us-google
Digitized by Google
Original from UNIVERSITY OF CALIFORNIA

dosen, die für den Beginn in Betracht kommen, sind 0·1—0·2 *g* Jodnatrium oder Jodkalium 1—3mal täglich. Fritz Loeb (München).

Die Rolle der Chirurgie in der Lehre von der Hypophysis cerebri. Von W. Ziembicki (Lemberg). (Lwowski Tygodnik Lekarski. 1913. Nr. 13.)

Anführung der verschiedenen behufs Erforschung der Bedeutung dieser Drüse ausgeführten Tierexperimente und ihrer Resultate, der später an Menschen ausgeführten Operationen und ihrer Folgen und der darauf gegründeten verschiedenen Theorien über die Physiologie der Hypophyse. Die Erfolge der chirurgischen Eingriffe liefern einen unzweifelhaften Beweis für die Bedeutung dieses Organes bei den entsprechenden Krankheitsbildern, und von der Chirurgie sind auch weitere Aufklärungen über die Physiopathologie dieser Drüse zu erwarten. Die verschiedenen Methoden und Wege der Hypophysisoperation werden dargestellt und eine 112 Fälle umfassende Statistik wird aus der Literatur zusammengestellt, zu der noch 2 Fälle aus Lemberg (Litwinowicz und Rydygier) und einer aus Krakau (Rutkowski) hinzukommen. Davon waren 28 Fälle mit Drucksymptomen, 26 mit Akromegalie, 20 mit dem Fröhlichschen Typus. Die meisten Fälle betrafen Frauen. Die größte Mortalität zeigen Fälle mit Akromegalie, die beste Prognose geben solche ohne allgemeine trophische Störungen. In den Fällen mit Akromegalie wurden fast ausnahmslos Adenome gefunden. Bei den Fällen mit Fröhlichschem Typus fanden sich in 20% Cysten, in 50% Adenome. Verschieden war auch der Befund in den Fällen mit ausschließlich lokalen Erscheinungen. Von den 115 Fällen genasen 74, starben 40. Aus der Zusammenstellung der Resultate bei den verschiedenen Operationsmethoden geht hervor, daß die ungünstigsten Resultate bei den intrakraniellen Methoden notiert wurden, die besten Resultate ergaben die Methoden von Schloffer-Eiselsberg (Mortalität 45%), die von Cushing (Mortalität 17·5%) und die von Hirsch (Mortalität 20%). Auch sonst sprechen die Resultate der Operationen zugunsten der submukösen intranasalen Methode. Tumoren von großen Dimensionen, die nach oben wachsen und sich in der Tiefe der Schädelhöhle ausbreiten, geben die ungünstigsten Resultate ohne Rücksicht auf die angewandte Operationsmethode. Allgemein anerkannte Indikationen zur Operation bilden andauernde, gewaltige Kopfschmerzen und drohender Verlust der Sehkraft. Spira.

Generated on 2019-10-24 14:28 GMT / http://hdl.handle.net/2027/uc1.b3252763
Public Domain in the United States, Google-digitized / http://www.hathitrust.org/access_use#pd-us-google
Digitized by Google
Original from UNIVERSITY OF CALIFORNIA

Otologischer Teil.

Original-Artikel.

Aus dem logopädischen Ambulatorium der k. k. Universitäts-Ohrenklinik in Wien (Vorstand: Hofrat Prof. Dr. V. Urbantschitsch).

Stottern und Nystagmus.

Von Privatdozent Dr. **Emil Fröschels.**

Schon seit Jahren bemühe ich mich, den von Kussmaul aufgestellten und von Gutzmann und seiner Schule übernommenen, fast zum Dogma gewordenen Satz: „Das Stottern ist ein Krampf“ zu widerlegen; meine Arbeiten: Lehrbuch der Sprachheilkunde, Über die Behandlung des Stotterns, Über das Wesen des Stotterns, befassen sich mit dieser Sache, und ich glaube, in ihnen vom ätiologischen und therapeutischen Standpunkt aus gewichtige Gründe gegen die Krampftheorie vorgebracht zu haben. Widerspruch wurde mir bisher nicht zuteil, auch nicht von Seite der weitverbreiteten Gutzmannschen Schule. Nichtsdestoweniger will ich in der vorliegenden Publikation noch eine weitere klinisch-symptomatologische Beweisführung zugunsten meiner Ansicht, welche sich übrigens mit der meines sehr geschätzten Kollegen Hoepfner in Eisenach fast völlig deckt, vorbringen.

Jedes halbwegs vorgeschrittene Stottern zeigt neben den Symptomen in den Sprachwerkzeugen noch abnorme Bewegungen in diesem oder jenem Teil der willkürlichen Muskulatur. Man sieht den einen während des Stotterns mit dem Fuß auf den Boden klopfen, den anderen mit dem Kopf wiederholt nicken, ein dritter ballt die Faust, ein vierter preßt die Beine aneinander und wieder ein anderer blickt starr nach rechts oder links, während die Person, zu der er spricht, ihm gegenüber steht. Man hat derartige Bewegungen, wie ich glaube, in Verkennung ihres Wesens, als „Mitbewegungen“ bezeichnet und hat sie von den „eigentlichen Stotterkrämpfen“ symptomatisch streng geschieden, jedoch ausdrücklich betont, daß sie auch echte Krämpfe sind. Ich habe anderwärts zu zeigen versucht, daß diese Scheidung sich schon aus rein klinischen Gründen nicht aufrecht erhalten läßt. Vor allem ist es bisher nicht gelungen, die eine von der anderen Gruppe auch nur durch eine Definition abzugrenzen. Würde man, was aber noch nicht geschehen ist, etwa sagen, „eigentliche Stotterkrämpfe“ seien solche Bewegungen, welche mit den normalen Sprechbewegungen Ähnlichkeit haben, wie z. B., wenn jemand bei einem D die Zungenspitze heftig an die oberen Schneide-

Digitized by Google
Original from UNIVERSITY OF CALIFORNIA
Generated on 2019-10-24 14:28 GMT / http://hdl.handle.net/2027/uc1.b3252763
Public Domain in the United States, Google-digitized / http://www.hathitrust.org/access_use#pd-us-google

zähne drückt (während sie beim normalen Sprecher bloß leicht anliegt), so müßte man, wenn sie derselbe Stotterer ein anderes Mal in heftigerem „Krampfe" zuerst zwischen die Zahnreihen preßt und dann erst hinter die Zähne bringt, schon eine „Mitbewegung" diagnostizieren. Wie aber, wenn er sie beim Stottern eines D nur zwischen die Zahnreihen legt (denn auch so kann man ein D hervorbringen) und wenn derselbe Mensch jedesmal vor einem W, bekanntlich einem Lippenlaut, die gleiche Zungenbewegung zeigt? Ist es denn beim D ein „eigentlicher Stotterkrampf", beim W eine „Mitbewegung"? Ist es nicht naheliegender, zumal wenn genaue Beobachtung in einzelnen Fällen lehrte, daß das D zuerst nur von einer interdentalen Vorbewegung eingeleitet wurde, aber dann hinter den Zähnen gebildet wurde, während es nach einigen Wochen schon rein interdental gesprochen wurde, anzunehmen, daß jetzt das ganze D „eine Mitbewegung" ist? Bei dem reichen Wechsel der Symptome im einzelnen Falle findet man derartige Übergänge von „eigentlichem Stotterkrampf" in „Mitbewegung" und von „Mitbewegung" in „eigentlichen Stotterkrampf" so oft, daß die Teilung in diese beiden Gruppen rein willkürlich getroffen werden müßte. Welche andere Definition als die oben angenommene, nämlich „eigentliche Stotterkrämpfe" sind solche Bewegungen, welche mit den normalen Sprechbewegungen Ähnlichkeit haben, wäre aber sonst möglich? Wohl keine! Denn es gibt auch „Mitbewegungen" in den Sprachwerkzeugen selbst, wie allgemein behauptet wird. Wäre es doch auch ein Widerspruch, etwa das Aufreißen des Mundes bei einem M, welcher Laut bekanntlich durch Lippenschluß entsteht, als „eigentlichen Stotterkrampf" zu bezeichnen, während man etwa das Schließen der Augen als „Mitbewegung" ansprechen würde. Denn eines gehört so wenig zum normalen M wie das andere. Wenn es aber „Mitbewegungen" in den eigentlichen Sprachwerkzeugen gibt, so gibt es keine andere Abgrenzung gegen „eigentliche Stotterkrämpfe" als mehr oder minder große Ähnlichkeit mit normalen Sprechbewegungen. Diejenigen Autoren, welche die besprochene Zweiteilung annahmen, dürften sich kaum jemals bemüht haben, sie im einzelnen Falle wirklich durchzuführen. Denn das wäre ihnen nicht gelungen!

Da ich schon an anderer Stelle gerade aus der näheren Analyse der „Mitbewegungen" die Krampftheorie zu widerlegen versuchte, will ich jetzt diesen Weg nicht betreten, sondern einen anderen einschlagen. Die Ausführungen über diesen Punkt sollten hier vielmehr nur dem Zwecke dienen, es zu rechtfertigen, wenn im vorliegenden Aufsatze von nun an nicht mehr die zitierten landläufigen Ausdrücke benutzt werden, sondern nur überhaupt von abnormen oder Stotterbewegungen in diesem oder jenem Organ gesprochen wird.

Daß die abnormen Bewegungen des Stotterns häufig als Krämpfe imponieren, ist eine Tatsache. Ein Beobachter, welcher einen halbwegs starken

Digitized by Google
Original from UNIVERSITY OF CALIFORNIA
Generated on 2019-10-24 14:28 GMT / http://hdl.handle.net/2027/uc1.b3252763
Public Domain in the United States, Google-digitized / http://www.hathitrust.org/access_use#pd-us-google

Fall von Stottern sieht, wird, wenn er sich nicht in die Frage vertieft, keinen Moment zweifeln, daß Krämpfe vorliegen. Krämpfe sind nach Strümpell alle krankhaften ohne oder sogar gegen den Willen auftretenden Bewegungen. Ehe die Beweisführung angetreten wird, seien zum besseren Verständnis die auffallendsten Symptome des Stotterns beschrieben.

Will ein an dem Übel leidender Patient etwa das Wort „Lampe" sagen, so sagt er entweder Lalalalampe oder er bleibt länger als normal in der L-Stellung der Sprachwerkzeuge, ehe er das a beginnt, was graphisch etwa mit Lampe dargestellt werden kann. Dabei treten Grimassen auf, er kann im Gesicht vor Anstrengung blau werden etc. Die Form „Lalalalampe" wurde als klonischer, die Form Lampe als tonischer Krampf bezeichnet. Als „tonische Krämpfe" wurden auch abnorme Bewegungen während des Stotterns, wie Ballen der Faust, übermäßiges Strecken eines Armes, einmaliges Zurückbeugen oder Vorwärtsbeugen des Kopfes, Verdrehen der Augen etc. beschrieben, während man wiederholtes Klopfen mit dem Fuß auf den Boden, Zitterbewegungen der Arme, wiederholtes Beugen des Kopfes etc. zu den klonischen Krämpfen rechnete.

Es gibt keinen der willkürlichen Bewegung fähigen Muskel, der sich nicht bei diesem oder jenem Falle oder bei einem einzelnen Patienten im Laufe der Zeit (wobei dann häufig Muskeln und Muskelgruppen, die früher beteiligt waren, nicht mehr befallen werden) an dem Komplex beteiligen könnte. Deshalb kann man das Stottern in eine äußerliche Beziehung zu denjenigen Leiden bringen, welche in Form von tonischen und klonischen Krämpfen oder krampfartigen Bewegungen den ganzen quergestreiften Muskelapparat befallen und einen Vergleich anstellen. Vielleicht gelingt es, gewisse Verschiedenheiten aufzudecken, aus denen Schlüsse auf das Wesen der Sprachstörung abgeleitet werden können.

Die Epilepsie ist bekanntlich eine derartige Krankheit. Wie unter anderen Strümpell ausführt, können im epileptischen Anfall tonische oder klonische Krämpfe in allen Muskeln auftreten. Darauf sei nun besonders hingewiesen, daß nämlich **beide** Formen des Krampfes jeden einzelnen Muskel beziehungsweise jede Muskelgruppe befallen können. Ich hatte selbst Gelegenheit, einen Fall von hinfallender Krankheit, welche mit einer Sprachstörung kombiniert war, zu beobachten und mich von der angeführten Tatsache zu überzeugen. So trat auch stets ein deutlicher rotatorischer Nystagmus im Anfall auf.

Dasselbe gilt von der Tetanie, wie Escherich in seiner Monographie angibt.

Anders bei der Hysterie. Sie zeigt wohl auch tonische und klonische, als Krämpfe imponierende Bewegungen in den meisten Muskeln, nur — Ny-

Digitized by Google
Original from UNIVERSITY OF CALIFORNIA
Generated on 2019-10-24 14:28 GMT / http://hdl.handle.net/2027/uc1.b3252763
Public Domain in the United States, Google-digitized / http://www.hathitrust.org/access_use#pd-us-google

stagmus kommt nicht vor. Lewandowsky hebt das in seinem Buche „Die Hysterie“ ausdrücklich hervor.

Wie verhält es sich nun beim Stottern? Ich habe seit vielen Jahren diese Frage aufmerksam verfolgt und jeden Fall genau daraufhin beobachtet. Ich konnte nun an 700 Patienten in allen willkürlichen Muskelgruppen tonische und klonische Bewegungsstörungen finden, d. h. bei diesem die eine, bei jenem die andere Form oder bei einem und demselben Individuum heute etwa Tonus, morgen im selben Körperteil Klonus, niemals aber das Auftreten von Nystagmus, hingegen oft tonisches Verdrehen der Augen nach einer Seite. Wohl waren 8 Fälle unter ihnen, die beim Stottern manchmal Nystagmus zeigten, aber da handelte es sich nicht um wirkliches Entstehen und Verschwinden mit Beginn und Aufhören des Stotterns, sondern um einen sogenannten spontanen Nystagmus, der also bei dem betreffenden Menschen immer besteht und welcher dadurch deutlicher in Erscheinung trat, daß der Patient im „Anfall“ eine extreme Blickrichtung einnahm. Ließ ich ihn, während er nicht sprach, die Augen stark nach einer Seite drehen, so war gleichstarkes Zucken der Augäpfel festzustellen. Ich glaube mich keiner Voreiligkeit schuldig zu machen, wenn ich aus siebenhundert Fällen ohne jede Ausnahme den Schluß ziehe, daß Nystagmus durch die als nervöses Stottern bezeichnete Sprachstörung nicht entsteht, „Nervöses Stottern“ im Gegensatz zu Stottern bei organischen Läsionen des Zentralnervensystems. Denn meine in die letzte Gruppe gehörenden Fälle habe ich unter die 700 absichtlich nicht eingereiht. Es sind nur sechs, und obwohl auch sie Nystagmus nicht zeigten, halte ich ihre Zahl doch für zu gering, um daraus einen Schluß zu ziehen. Obgleich ich mir nun darüber im Klaren bin, daß auch die 700 Fälle keine ganz einheitliche Gruppe darstellen, da die Ätiologie des Stotterns nicht immer die gleiche sein dürfte, so sind sie doch insofern miteinander verwandt, als bei ihnen allen kein organisches Übel vorlag, welches halbwegs in direkten Zusammenhang mit der Sprachstörung hätte gebracht werden können.

Nun ist in der Literatur doch ein Fall von „Oszillationen“ der äußeren Augenmuskeln bei Stottern zu finden. Er wurde von Benedek aus der Klausenburger psychiatrischen Klinik veröffentlicht. Ich vermute, daß bei der Beobachtung vielleicht der Fehler unterlaufen ist, daß der Patient, wenn er nicht sprach, auf Nystagmus nur in der Mittelstellung der Augen untersucht wurde, in welcher ein spontaner Nystagmus, wenn er besteht, bekanntlich nicht in Erscheinung treten muß, während beim Stottern die Augen extrem nach einer Seite sahen. Oder es war gar kein wirklicher Nystagmus, sondern nur einige Seitwärtsdrehungen der Augäpfel. Leider war es mir nicht möglich, den Fall nachzuprüfen, da er — ich hatte Herrn Kollegen

Digitized by Google
Original from UNIVERSITY OF CALIFORNIA
Generated on 2019-10-24 14:28 GMT / http://hdl.handle.net/2027/uc1.b3252763
Public Domain in the United States, Google-digitized / http://www.hathitrust.org/access_use#pd-us-google

Benedek sofort nach Erscheinen seiner Arbeit um die Erlaubnis gebeten, den Patienten besuchen zu dürfen — mittlerweile die Klinik verlassen hatte und seine Adresse von den Herren der Klinik nicht aufgefunden werden konnte.

Eine Erklärung für den Umstand, daß in allen am Stottern beteiligten Muskelgruppen tonische und klonische Bewegungsstörungen auftreten können, während sich in den äußeren Augenmuskeln nur die tonische Form findet, finde ich in der, wie erwähnt, schon von anderen Gesichtspunkten aus abgeleiteten Annahme, daß bei dieser Sprachstörung keine Krämpfe vorliegen, sondern **abnorme Bewegungen, welche aus willkürlichen Bewegungen hervorgegangen sind und auch immer in einem gewissen Zusammenhang mit dem Willen stehen.** Ohne behaupten zu wollen, daß der Stotterer seine Sprachstörung wirklich „macht", sei vorläufig festgestellt, daß in allen der willkürlichen Bewegung fähigen Muskeln beziehungsweise Muskelgruppen sowohl Bewegungen, die tonischen als auch solche, welche klonischen Krämpfen gleichen, gemacht werden, nur nicht in den äußeren Augenmuskeln. Ein richtiger Nystagmus ist nicht zu machen!

Wenn also angenommen wird, die merkwürdige Tatsache, daß beim Stottern nur eine willkürliche Muskelgruppe vom „Klonus" ausgeschlossen ist, sei durch den Zusammenhang der Sprachstörung mit der Willenssphäre zu erklären, so erübrigt jetzt noch, diese Annahme näher zu umschreiben. Denn es wäre falsch, anzunehmen, ein Stotterer stottere ebenso willkürlich, wie er etwa eine Lampe anzündet (es sei denn, es handle sich um einen Simulanten).[1])

Die Sache verhält sich nach meiner Ansicht vielmehr folgendermaßen: **Eine in normalen motorischen Bahnen** ablaufende Sprechaktion wird plötzlich durch das Ausbleiben eines Begriffes oder eines Wortes oder aber durch eine psychische Hemmung, wie Verlegenheit[2]), Schreck, große Freude, unterbrochen. Statt nun zu schweigen, bis wieder alles für den physiologischen Sprechakt bereit ist, bewegen sich die Sprachwerkzeuge weiter, und zwar indem sie die letzte Silbe oder das letzte Wort solange wiederholen, bis die Hemmung verschwunden, beziehungsweise der fehlende Begriff, das fehlende Wort aufgetaucht ist. Man wird nun aber eine Erklärung dafür verlangen, warum die Sprachwerkzeuge weiterlaufen und nicht die nötige Sammlung abwarten. Diesbezüglich ist zwischen Kindern und Erwachsenen zu unterscheiden. Das Stottern durch fehlende Begriffe oder

---

[1]) Fröschels, Zur Diagnose des simulierten Stotterns.

[2]) Siehe K. C. Rothe, Über Verlegenheitssprachstörungen.

Digitized by Google
Original from UNIVERSITY OF CALIFORNIA
Generated on 2019-10-24 14:28 GMT / http://hdl.handle.net/2027/uc1.b3252763
Public Domain in the United States, Google-digitized / http://www.hathitrust.org/access_use#pd-us-google

Worte ist bei großen Leuten eine Seltenheit, bei Kindern jedoch so häufig, daß dieses Stottern — ich habe es das initiale genannt — fast als physiologisch bezeichnet werden kann. Denn Kinder haben einen großen Sprechdrang, und zwar besonders einen rein motorischen. Das kann man unter anderem daraus schließen, daß bei Kindern, welche trotz normalen Gehörs und normaler Intelligenz stumm bleiben, eine große motorische Unruhe im ganzen übrigen Körper besteht, gleichsam als Äquivalent für die motorisch-sprachliche Entladung. Erwachsene stottern — wenn sie nicht an dem Sprachfehler „Stottern" leiden — in der Regel nur infolge psychischer Hemmungen, besonders infolge von Verlegenheit, wenn sie das Bedürfnis haben, sich zu rechtfertigen, ohne den nötigen Gedanken oder das richtige Wort zu finden. In der Tatsache, daß „initiales" Stottern bei Kindern so häufig, bei Erwachsenen sehr selten ist, liegt ein Teil der Erklärung dafür, daß der Sprachfehler „Stottern" fast nur bei Kindern auftritt. Es erübrigt noch zu betonen, daß aus dem initialen Stottern nur verhältnismäßig selten ein dauerndes wird, und ferner zu zeigen, wie diese „Fixierung der initialen Sprachstörung" vor sich geht. Wird ein Kind in der Periode des initialen (fast physiologischen) Stotterns nicht durch seine Umgebung darauf aufmerksam gemacht oder liegt nicht etwa eine sei es angeborene, sei es durch falsche Erziehung entstandene zu ängstliche Beobachtung der eigenen Person bei ihm vor, oder hat es endlich nicht Freude daran, so daß es sich selbst imitiert, so verschwindet das initiale Stottern, sobald der Gedankenablauf geregelter, der Wortschatz genügend groß geworden ist. Wird jedoch durch die eben angeführten Momente die eigene Aufmerksamkeit darauf gelenkt, so muß das kleine Kind die Sprachstörung als rein motorisch empfinden, denn es ist nicht zu verlangen, daß es in diesem Alter genug Beobachtungsgabe habe, um zu wissen, daß ihm nur ein Begriff oder ein Wort gefehlt habe. Durch die Art, wie die Umgebung das Kind in der Regel auf seine Sprachstörung aufmerksam macht, nämlich mit entsetzten Mienen und scheltenden Worten, oder durch die pathologisch-ängstliche Selbstbeobachtung, endlich durch die Freude an der auffallenden Sprache kommt es in den beiden ersten Fällen zur Angst vor gewissen Lauten und Worten, im letzten zu einer Gewöhnung, die dann später durch dieselben Vorgänge wie bei den beiden ersten Fällen auch zur Sprechangst führt. Auf gleiche Art kann man sich das Entstehen von bleibendem Stottern aus dem initialen, wenn es infolge von Verlegenheit oder Schreck aufgetreten ist, erklären. Die Sprachstörung wird als rein motorisch empfunden und infolge der Angst, welche daraufhin vor bestimmten Lauten und Worten auftritt, fixiert. Erwachsene hingegen werden, von wenigen Ausnahmen abgesehen, auch nach Anfällen von Verlegenheits- oder Schreckstottern nicht zu bleibenden Stotterern, wohl weil sie genug Einsicht in die psychischen Vorgänge haben!

Digitized by Google
Original from UNIVERSITY OF CALIFORNIA
Generated on 2019-10-24 14:28 GMT / http://hdl.handle.net/2027/uc1.b3252763
Public Domain in the United States, Google-digitized / http://www.hathitrust.org/access_use#pd-us-google

In dem eben ausgeführten Sinne ist es also zu verstehen, daß beim Stottern keine Krämpfe, sondern vielmehr pathologische willkürliche Bewegungen vorliegen.

Es wurde oben gesagt, daß dio Stotterbewegungen auch immer in einem gewissen Zusammenhang mit dem Willen stehen. Jeder Stotterer ist nämlich imstande, wenn er besondere Energie aufwendet, eine Zeitlang weniger oder gar nicht zu stottern. Auf dieser Tatsache beruhen zum Teil alle jene Heilmethoden, welche sich als „Gymnastik der Sprachzentren" vorstellen, die sogenannte Übungsbehandlung.

Vergleicht man die Beeinflußbarkeit des Stotterns durch den Willen etwa mit der Machtlosigkeit einer Person gegen einen sie befallenden Wadenkrampf, so wird man es auf den ersten Blick verstehen, warum ich mich bemühe, gegen die Identifizierung der Stotterbewegungen mit Krämpfen anzukämpfen. Es liegt hier keine Haarspalterei vor, denn die aus der Kussmaul-Gutzmannschen Schule hervorgegangenen Autoren sind sich nicht etwa bewußt, beim Stottern nur deshalb von Krämpfen zu sprechen, weil eine große äußere Ähnlichkeit vorliegt. Nein, sie fassen die Sprachstörung schon in ihren Anfängen und in ihrem ganzen Verlaufe vor allem als motorisch begründet auf, indem sie sagen: „Der Grund des Stotterns ist zu suchen in einer angeborenen reizbaren Schwäche des Silbenkoordinationsapparates." Zum Schlusse möchte ich zu den gegen diese Theorie bereits angeführten Beweismomenten noch hinzufügen, daß in einer kürzlich erschienenen Publikation von mir mit graphischen Methoden der Nachweis erbracht wurde, daß häufig bei einzelnen Lauten gestottert wird, so daß auch die Annahme einer Erkrankung des Silbenkoordinationsapparates nicht mehr stichhältig ist.

Literatur: Kussmaul, Die Störungen der Sprache. 4. Aufl. Leipzig 1910. — H. Gutzmann, Vorlesungen über Sprachheilkunde. 2. Aufl. Berlin 1912. — Fröschels, Lehrbuch der Sprachheilkunde (Logopädie). Wien und Leipzig 1913. — Derselbe, Über Behandlung des Stotterns. Zbl. f. Psychoanal. u. Psychother. 1913. — Derselbe, Über das Wesen des Stotterns. W. m. W. 1914. — Hoepfner, Stottern als assoziative Aphasie. Leipzig 1912. — Strümpell, Spezielle Pathologie und Therapie der inneren Krankheiten. Leipzig 1904. — Escherich, Die Tetanie. Berlin 1909. — Lewandowsky, Die Hysterie. Berlin 1914. — Benedek, Über „Dysarthria spastica irradiativa". Vox. 1913. H. 3. — Fröschels, Zur Diagnose des simulierten Stotterns. W. m. W. 1911. — K. C. Rothe, Über Verlegenheitssprachstörungen. Zbl. f. Psychoanal. u. Psychother. 1913. — Fröschels, Zur Pathologie des Stotterns. Arch. f. exper. u. klin. Phonetik. 1914.

Generated on 2019-10-24 14:28 GMT / http://hdl.handle.net/2027/uc1.b3252763
Public Domain in the United States, Google-digitized / http://www.hathitrust.org/access_use#pd-us-google
Digitized by Google
Original from UNIVERSITY OF CALIFORNIA

Das erste Jahr in der Sonder-Elementarklasse für sprachkranke Kinder.

Von **Karl Cornelius Rothe**, Volksschullehrer.

I.

Nachdem ich bereits in den Schuljahren 1911/12 und 1912/13 in meiner normalen Elementarklasse der I. Knaben-Volksschule, Wien, XVII., Kastnergasse Nr. 29, eine Anzahl sprachkranker Kinder unterrichtet und beobachtet und in diesen Jahren auch an dem von Herrn Dozenten UMDr. E. Fröschels geleiteten Sprachambulatorium der k. k. Universitäts-Ohrenklinik des Herrn Hofrates Prof. Dr. V. Urbantschitsch die für Lehrer in erziehlicher und unterrichtlicher Art bedeutungsvolle Sprachheilkunde[1]) theoretisch und praktisch studiert hatte, wurde mit Bewilligung des k. k. Bezirksschulrates der k. k. Reichshaupt- und Residenzstadt Wien, VIII. (Inspektor Herr Professor Zickero) im Jahre 1913/14 versuchsweise eine Sonder-Elementarklasse für sprachkranke Kinder eröffnet. Über diese Gründung, über die Notwendigkeit, Sonder-Elementarklassen für sprachkranke Kinder zu eröffnen, über die Einrichtung derselben u. s. m. a. habe ich in einer 1914 erschienenen Schrift: Sonder-Elementarklassen für sprachkranke Kinder mit einem Begleitwort von UMDr. E. Fröschels berichtet (Verlag F. Seybold, München). Als das erste Schuljahr sich seinem Ende näherte, wurde ein Gesuch von der Schulleitung (Direktor J. Teufelsbauer) durch den k. k. Bezirksschulrat an den k. k. Landesschulrat geleitet, da die erstgenannte Behörde nur die Bewilligung für ein Jahr erteilen kann und auch nur zur versuchsweisen Weiterführung für noch ein Jahr die Bewilligung der höheren Behörde notwendig ist. Eine Erledigung wurde bisher (Dezember 1914) unserem Gesuche nicht zuteil und so mußte die Sonder-Elementarklasse für das neue Schuljahr (1914/15) aufgelassen werden. Vermutlich dürften die Kriegsereignisse als Ursache angesehen werden, daß die in Aussicht gestellte Entscheidung nicht herabkam.

Ich habe die Aufmerksamkeit der höheren Schulbehörden auf diese wichtige Angelegenheit gelenkt und damit meine Pflicht erfüllt.

Wie ich seinerzeit vorhatte[2]) und wie ein Rezensent meiner Schrift (Regierungsrat Dr. L. Burgerstein in der Zeitschrift für körperliche Erziehung.

[1]) Vgl. K. C. Rothe, Die Sprachheilkunde, eine neue Hilfswissenschaft der Pädonomie. Neue Bahnen, Voigtländer. 1914. H. 9. — Derselbe, Über die Behandlung stotternder Kinder in der Schule. Österr. Schulzeitung. 27. II. 16. — Derselbe. Die Bedeutung der Sprachheilkunde für die Schule, insbesondere für den Elementarunterricht. Ebenda 1913. Nr. 11. — Derselbe, Unser Schulgesang im Lichte der Sprachheilkunde. Blätter für den Abteilungsunterricht. Folge 109—110.

[2]) Sonder-Elementarklassen für sprachkranke Kinder. Verlag F. Seybold. 1914. (Künftig nur zitiert unter S.-E.-Kl.) S. 25.

Digitized by Google
Original from UNIVERSITY OF CALIFORNIA
Generated on 2019-10-24 14:29 GMT / http://hdl.handle.net/2027/uc1.b3252763
Public Domain in the United States, Google-digitized / http://www.hathitrust.org/access_use#pd-us-google

1914) es wünschte, gehe ich nun daran, über dieses abgelaufene Jahr einen vorläufigen kurzen Bericht zu erstatten.

Die erste Frage, die gewöhnlich bei der Beurteilung einer neuen Institution gestellt wird, ist die Frage nach den Erfolgen. Diese Frage wurde auch seitens der Schulverwaltung als maßgebend für ihr Urteil erklärt. In meiner Schrift (S.-E.-Kl.) habe ich zu dieser Frage besondere Stellung genommen (S. 38, 39) und nachdrücklichst betont, daß ich dieser Frage nicht jene hohe Bewertung zusprechen kann. Wir haben zweierlei Erfolge zu unterscheiden: 1. die sprachlichen, 2. die unterrichtlichen und erziehlichen.

Man gestatte mir aber noch zuerst einen Vergleich, den ich auch in meiner ersten Schrift andeutete. Ich sagte damals (S. 39): „Besteht etwa die Meinung, in der Sonder-Elementarklasse dürfe kein Schüler repetieren, dann ist es wohl besser, überhaupt auf Sonderklassen zu verzichten, denn für Paradezwecke und zur Erzielung schöner „Statistiken" sind sie nicht da! Mit gleichem Unrecht könnte man verlangen, daß in einem Spital kein Mensch sterben dürfe, wozu errichtet man denn Spitäler? Doch nicht, damit die Leute darin sterben?"

So wie es logisch ist, zu erwarten, daß in einem Spital für Schwerkranke mehr Leute sterben als in einem für Leichtkranke, ebenso logisch wäre es gewesen, zu erwarten, daß in einer S.-E.-Kl. mit nicht normalem Schülermaterial relativ mehr Kinder das Lehrziel nicht erreichen werden als in einer Normalklasse. Ja, umgekehrt, man hätte von jenen Schulklassen, die ich durch Abnahme der sprachkranken und noch unerkannt unterbegabten entlastete, mit viel mehr Recht einen merkbar gesteigerten Unterrichtserfolg verlangen können, als gerade von meiner Klasse.

Die Erfolge auf dem Gebiete der Sprachgebrechen können sehr große und doch nicht leicht erkennbare sein. Nur wer z. B. ein vollständig hörstummes Kind vor Beginn der Therapie gesehen und beobachtet hat, also Eltern, Spracharzt und Therapeut, kann nach Jahresfrist beurteilen, ob erfolgreich oder erfolglos gearbeitet wurde. Wer das bereits erfolgreich behandelte Kind kennen lernt, der vergleicht es nur zu leicht nicht mit dem Status bei Beginn der Therapie, sondern vergleicht es mit normalen, gleichaltrigen Kindern! Nun hat das hörstumme Kind während einer Reihe oder doch während einiger Jahre einen sehr geringen Anteil genommen am Leben der Umwelt. Sehr gering ist daher seine Entwicklung gewesen und daher hat es nun viel, recht viel nachzuholen. In einem Jahre der Therapie hat es auch sehr viel nachgeholt, es hat sprechen gelernt, aber so weit es auch gegen vorher gefördert wurde, alles Versäumte läßt sich nicht in einem Jahre nachholen.

Schwere, allgemeine Stammler sind trotz ihren normalen Alters noch nicht schulreif. Sie müssen aber in die Schule eintreten. Scheinbar geht dies

Digitized by Google
Original from UNIVERSITY OF CALIFORNIA
Generated on 2019-10-24 14:29 GMT / http://hdl.handle.net/2027/uc1.b3252763
Public Domain in the United States, Google-digitized / http://www.hathitrust.org/access_use#pd-us-google

erste Schuljahr ganz spurlos vorüber, sie lesen höchstens ein paar Buchstaben, welche ja oft schon von Kindern vor Schulbeginn erlernt wurden, sie zählen, aber sie rechnen nicht. Der Fremde wird sehr geneigt sein, über Schule oder Kind oder über beide ein hartes Urteil zu fällen. Und war das Jahr wirklich erfolglos? Keineswegs; der Sprachfertigkeit nach war das Kind bei Schulbeginn nicht sechs, sondern höchstens drei Jahre alt, während des Schuljahres hat es von diesen drei rückständigen Entwicklungsjahren alle drei oder wenigstens zwei nachgeholt. Das ist eine gute Leistung, ist also ein Erfolg, der sehr hoch zu schätzen ist. Nach der „Statistik", nach dem Wortlaut der Schulnachricht hätte dieses Kind als Mißerfolg der Sonderklasse gezählt werden müssen, im Sinne einer objektiven Bewertung der Erfolge hat es trotz des Verlustes von einem Schuljahr doch noch mindestens ein Schuljahr durch die Sonder-Elementarklasse gewonnen. Denn früher saßen derartige Kinder 3—4 Jahre hintereinander in der Elementarklasse!

Wie ich schon in der ersten Schrift betont habe (S. 26), werden in die Sonder-Elementarklasse auch Kinder wegen ihres Sprachfehlers aufgenommen, die wegen ihrer minderen Intelligenz in die Hilfsschule gehören. Sprachstörungen treten ja bei minderwertigen Individuen ebenfalls auf, und zwar sehr häufig, weshalb ja das Volk geneigt ist, jeden Sprachdefekt als Intelligenzdefekt anzusehen. In Wien werden jene unterintelligenten Kinder, die trotz mehrmaligen Repetierens der Elementarklasse keinen Erfolg aufweisen, in die Hilfsschule aufgenommen, wenn die Eltern dies wünschen. Eine Zwangsüberweisung besteht nicht.

Meine ganze Sonder-Elementarklasse konnte eventuell daran scheitern, daß durch Zufall ein höherer Prozentsatz der Sprachkranken mit Intelligenzdefekten behaftet war. Diese hätte ich wohl im Laufe des Schuljahres erkennen können, aber der unterrichtliche Erfolg der Klasse wäre ein ungenügender gewesen! Dagegen mußte ich mich entschieden wehren. Ich habe nun auch zufällig mehrere derartige Kinder gehabt, aber wiederum durch Zufall (Übersiedlungen, eines wurde auf Wunsch der Mutter der Hilfsschule zugewiesen) im Laufe des Schuljahres verloren.

Ich komme nun wieder auf meinen Vergleich mit einem Spital für Schwerkranke zurück. Im besteingerichteten und bestgeleiteten Spital für Schwerkranke kann ein hoher Prozentsatz der Kranken sterben. Es wäre vermessen, ungerecht und leichtfertig, nach diesem Prozentsatz ein Urteil zu fällen und vielleicht ein schlechteingerichtetes, schlecht geleitetes Spital höher einzuschätzen, weil daselbst zufällig leichter erkrankte Leute aufgenommen werden, also auch die Sterblichkeitsziffer scheinbar eine geringere ist. Wollen wir gerecht urteilen, dann müssen wir nicht nur den Zustand der Kranken bei ihrer Einlieferung genau vergleichen mit den Fortschritten der Heilungen und den Verzögerungen der Todesfälle, wir müssen auch den ganzen Spitalsbetrieb überprüfen.

Digitized by Google
Original from UNIVERSITY OF CALIFORNIA
Generated on 2019-10-24 14:29 GMT / http://hdl.handle.net/2027/uc1.b3252763
Public Domain in the United States, Google-digitized / http://www.hathitrust.org/access_use#pd-us-google

Ähnlich in der Sonderklasse.

Ich betone dies hier absichtlich ausführlich, damit, falls irgendwo eine ähnliche Versuchsklasse eingerichtet wird, dieser wesentliche Punkt beachtet werde.

Gehen wir nun zur Schilderung der Ergebnisse über. Dadurch, daß ich heuer dieselben Schüler in einer Normalklasse (es wurde der Schülerstand durch Zuschulung erhöht) habe, kann ich auch über eventuelle Rückfälle sprechen. Zuerst aber das Bild der Klasse am Schlusse des verflossenen Schuljahres:

Name	Stottern	Stammeln	geheilt	gebessert	nicht geheilt
1. Friedrich A. . .	—	Rhinolalia clausa[1])	1	—	—
2. Johann B. . . .	1	S[2])	1	1	—
3. Josef B.	—	R	1	—	—
4. Franz F. . . .	—	Agrammatismus[3])	—	1	—
5. Anton H. . . .	—	Sch S	—	2	—
6. Anton Hg. . . .	1	—	—	1	—
7. Hermann Hz. . .	?[4])	S	2	—	—
8. Franz Hl. . . .	—	Sch[5])	—	—	1
9. Friedrich Hn. . .	1	S	1	1	—
10. Wilhelm Kn. . .	1	K I.[6])	1	2	—
11. Alois Kc. . . .	—	Sch R	2	—	—
12. Rudolf L. . . .	—	Sch S	—	2	—
13. Franz Lf. . . .	1	—	1	—	—
14. Johann N. . . .	1	—	1	—	—
15. (Rudolf Sch. . .	Atemstörung, hyp. Rachenmandel[7])				
16. Ernst Schf. . . .	—	allg. Stammeln	1	—	—
17. Josef Schk. . .	—	R T	2	—	—
18. Heinrich Schd. .	?[8])	—	1	—	—
19. Max Schl. . . .	—	Sch S	1	1	—
20. Rudolf Schz. . .	—	R Sch S	3	—	—
21. Karl S.	—	Rh. cl., S[9])	—	—	2
22. Franz Str. . . .	1	Sch G	3	—	—
23. Rudolf Th. . . .	1	—	—	1	—
24. Josef V.	—	Sch R	2	—	—
25. Wilhelm W. . .	1	—	- -	1	—
25 Kinder	9 + 2?	30	24	13	3

Diese Tabelle gibt die Übersicht über den Stand der Klasse zu Schulschluß im Juli 1914.

Digitized by Google
Original from UNIVERSITY OF CALIFORNIA
Generated on 2019-10-24 14:29 GMT / http://hdl.handle.net/2027/uc1.b3252763
Public Domain in the United States, Google-digitized / http://www.hathitrust.org/access_use#pd-us-google

Unter 25 Kindern waren 9 als Stotterer und 2 als des Stotterns verdächtig aufgenommen worden. Von diesen 9 Kindern wurden (im Juli) als geheilt angesehen drei (Nr. 13, 14, 22). Ich habe mit größter Vorsicht geurteilt und nur jene 3 als geheilt erklärt, die mir die Gewähr boten, vor Rückfällen möglichst gefeit zu sein. Die 2 Verdächtigen, die nach den Eindrücken der Prüfung bei der Aufnahme den Ausbruch des Stotterns erwarten ließen, wurden davor bewahrt, so daß ich sie ebenfalls zu den geheilten Fällen rechnete, doch lege ich — um nur ja irgendwelchen Mißverständnissen zu begegnen — auf diese 2 Fälle keinen Wert. Wir haben also $^3/_9 = {}^1/_3$ geheilte Stotterer. Die anderen wurden bedeutend gebessert.

30 Stammelfälle bestanden, von ihnen wurden 21 geheilt.

Im einzelnen wäre noch zu bemerken:

[1]) = Nr. 1. Aufgenommen wurde der Knabe wegen *Rhinolalia clausa,* die Diagnose schien sich im Laufe des Jahres nicht zu bestätigen, dagegen trat öfters ein leichter *Sigmatismus lateralis* auf, der bei aufmerksamem Sprechen verschwand; zu Anfang des heurigen Schuljahres (1914/15) war die *Rhinolalia* wieder angedeutet, es handelt sich hier wohl nur um eine vorübergehende Sprachstörung, die mit Verengungen der Nasenluftwege durch leichte Katarrhe zusammenhängt. Der *Sigmatismus* trat gelegentlich auch heuer wieder auf. Der Knabe ist ein sehr lebhafter, intelligenter Bursche, zu allerlei Streichen gern geneigt.

[2]) = Nr. 2. Das Kind gehört in die Hilfsschule; repetierte die Klasse und wies auch in der S.-E.-Kl. keine Unterrichtserfolge auf. Der Sigmatismus verschwand, das Stottern war ein leichtes Wiederholungsstottern und ist wohl in der verminderten Intelligenz begründet, gewissermaßen ein „Verlegenheitsstottern", das ich mir so erkläre: Die geringen Erlebnisse dieser Psyche spielen sich langsam und zerfahren ab. Die so stark herabgesetzte Reaktionsgeschwindigkeit schafft nun einen der „Verlegenheit" analogen Zustand. Ein schwacher Wille zum Sprechen ist vorhanden, die Wiederholung der Silbe hilft Zeit gewinnen. Da sich der Knabe der Sprachstörung bisher nicht bewußt wurde, blieb sie stationär; es trat das „tonische Element" nicht in Erscheinung.*)

[3]) = Nr. 4. Ein kleiner, rachitischer, lebhafter und fideler Knabe. Spricht zu Hause drei Sprachen (ungarisch, tschechisch, deutsch), aber keine ordentlich. Am 10. Dezember 1913 beobachtete ich den ersten Stotteranfall. Dieses

*) Siehe Fröschels Lehrbuch der Sprachheilkunde. Deuticke. 1913. — Derselbe, Zur Behandlung des Stotterns. Zbl. f. Psychoanalyse. 1912. — Derselbe. Über das Wesen des Stotterns. W. m. W. 1914. — Hoepfner, Das Stottern als assoziative Aphasie. Ztschr. f. Pathopsychologie. Leipzig 1912. - K. C. Rothe, Über Verlegenheitssprachstörungen. Zbl. f. Psychoanalyse. 1912.

Generated on 2019-10-24 14:29 GMT / http://hdl.handle.net/2027/uc1.b3252763
Public Domain in the United States, Google-digitized / http://www.hathitrust.org/access_use#pd-us-google
Digitized by Google
Original from UNIVERSITY OF CALIFORNIA

Stottern ist hier eine Folge des Agrammatismus, die nicht selten auftritt. Ist der Agrammatismus ohnehin schon als eine Basis des Stotterns aufzufassen, so wurde hier durch den Gebrauch dreier Sprachen, vielleicht auch durch die Rachitis die Disposition zum Stottern noch verstärkt. Der Agrammatismus wurde bedeutend gebessert, auch das Stottern vermindert. Der Knabe wies ungenügende Unterrichtserfolge auf, muß die erste Klasse wiederholen, ist aber heuer nicht mehr in die Ambulanz für Sprachkrankheiten gekommen. Die Behandlung ist also vorzeitig abgebrochen worden.

[4]) = Nr. 7. Das Nasenflügelsymptom*), das in einer eigenartigen ruckweisen Aufblähung der Nasenflügel besteht und sich bei Stotterern fast ausnahmslos findet (es fehlt z. B. bei besonders verdickten Nasenflügeln), war vorhanden. Die Disposition zum Stottern schien gegeben; den Ausbruch der Erkrankung durch einen hygienisch-prophylaktischen Unterricht zu verhüten, wie es in diesem Falle gelang, halte ich in solchen Fällen auch als eine Aufgabe der S.-E.-Kl.

[5]) = Nr. 8. Als die Tabelle, die den Schulbehörden übermittelt wurde, verfaßt wurde, war das Sch noch nicht sicher erworben. Erst gegen Schluß des Schuljahres wurde das Sch korrekt gesprochen, desgleichen verschwand erst um diese Zeit ein leichter *Sigmatismus lateralis dexter.*

[6]) = Nr. 10. Aufgenommen wegen Stottern; dieses wurde bis zum Schulschluß bedeutend gebessert und scheint jetzt fast geheilt zu sein; der Kapazismus war bald beseitigt. Tic der Augenlider vorhanden. Am 13. Dezember 1913 wurde ein schwerer Lambdazismus beobachtet, der im Laufe des Stotterns erworben wurde. Statt Blumen blühn . . . sagte der Knabe: Brumen brühn. Das L wurde so gesprochen, daß ein uvuläres R angehängt wurde; nach langer, mühevoller Therapie erreichte man, daß das auslautende L richtig gesprochen wurde, das anlautende blieb falsch. So erzielte man z. B., daß der Knabe sagte: Bäll—e, sowie aber diese Silben zusammengezogen wurden, erklang es wieder: Bälre, also ein richtiges auslautendes und ein falsches anlautendes L. Stotterer fürchten bald diesen, bald jenen Laut oder stottern ihn beziehungsweise ersetzen ihn durch andere gebräuchliche und ungebräuchliche. Diese Lautsucht dürfte in unserem Falle den Lambdazismus ausgelöst haben. Daß er bereits früher bestanden habe und nur übersehen worden sei, kann nicht angenommen werden.

Die Therapie wurde heuer fortgesetzt, mitunter schien sie erfolgreich, aber bald darauf trat das alte uvuläre L wieder auf. Zuletzt wurde auch Faradisierung angewendet, ob mit andauerndem Erfolge, muß abgewartet werden.

---

*) E. Fröschels, Zur Diagnose des simulierten Stotterns. W. m. W. 1911. Nr. 44. — K. C. Rothe, Die Frühdiagnose des Stotterns durch das Symptom der Nasenflügelbewegungen. Ärztl. Reformztg. 1912. Folge 12.

Digitized by Google
Original from UNIVERSITY OF CALIFORNIA
Generated on 2019-10-24 14:29 GMT / http://hdl.handle.net/2027/uc1.b3252763
Public Domain in the United States, Google-digitized / http://www.hathitrust.org/access_use#pd-us-google

[7]) = Nr. 15. Der Knabe wurde in die inoffizielle Sammelklasse des Jahres 1912/13 aufgenommen und machte durch seine äußerst ungeschickten Bewegungen der Arme und Beine beim Gehen, durch den halbgeöffneten Mund, aus dem der Speichel herabtropfte, den Eindruck eines imbezillen Kindes. Wiederholt war er an Lungenentzündung erkrankt gewesen, hat ferner zweimal Masern, einmal Diphtheritis durchgemacht. Salzbäder beeinflußten seinen Kräftezustand günstig. Da das Kind motorisch sehr ungeschickt war, legte ich besonderen Wert auf die körperliche Ausbildung. Namentlich zum Ballspiel wurde er in der Schule herangezogen und auch den Eltern geraten, ihn viel Ball spielen zu lassen. Das Ballspiel ist eine sehr gute Schulung der Hand. Einen Knaben schreiben zu lehren, der nicht einmal einen Ball fangen und werfen kann, scheint mir ganz vergebliche Mühe. Im Schuljahr 1913/14 zeigte er sich noch immer recht ungeschickt, aber doch war gegen früher ein sicherer Fortschritt zu erkennen. Schwere Atemstörungen waren noch immer vorhanden. Am 16. Februar 1914 wurde die etwa walnußgroße, hypertrophische Rachenmandel entfernt, Schnarchen und Speichelfluß ließen nun nach, aber ganz ist letzterer nicht beseitigt. Unterrichtserfolge im allgemeinen besser, nur das Schreiben geht recht schwach. Leider verhindern verschiedene Umstände einen regelmäßigen Besuch der Klinik. Die Großmutter, die früher das Kind zur Klinik brachte, ist gestorben, die Eltern haben wenig Zeit. Außerdem ist das Kind häufig an Katarrhen krank.

[8]) = Nr. 18. Verdacht auf Stottern war gegeben durch die zahlreichen unnötigen Bewegungen der Gesichtsmuskulatur beim Sprechen. Tic der Augenlider. Stottern trat nicht ein.

[9]) = Nr. 21. *Rhinolalia clausa, Sigmatismus interdentalis* erst gegen Schluß des Schuljahres fast geheilt.

Der Stand der Sprachgebrechen weist ohne Zweifel gegen Schluß des Jahres eine Besserung auf. Nur 3 Fälle von 40 sind ungeheilt und ungebessert gewesen. Das Verhältnis der Besserungen zu den Heilungen 13 : 24 ist wohl auch kein ungünstiges.

Für die Unterrichtserfolge ist maßgebend der Erfolg im Leseunterricht. Da im I. Quartal keine speziellen Noten gegeben werden, enthält folgende Tabelle nur die Lesenoten der drei letzten Quartale.

Noten:	II. Quartal*)	III. Quartal	IV. Quartal
1	7	8	12
2	4	6	2
3	9	5	6
4	2	3	1
5	2	3	4
	24	25	25

*) Ein Schüler blieb im II. Quartal ungeprüft.

Digitized by Google
Original from UNIVERSITY OF CALIFORNIA
Generated on 2019-10-24 14:29 GMT / http://hdl.handle.net/2027/uc1.b3252763
Public Domain in the United States, Google-digitized / http://www.hathitrust.org/access_use#pd-us-google

Im II. Quartal stehen manche Schüler noch an der Grenze zwischen guten und schlechten Noten. Sie kommen im Anfang gerade noch mit, die Beurteilung ist eine nachsichtige, da immer noch gehofft werden kann, daß ihnen „plötzlich der Knopf aufgeht", wie das Volkswort sagt. Dann aber steigern sich die Anforderungen.

Jetzt fallen einige ab, daher ist die Steigerung der schlechten Noten gegen Schulschluß erklärlich. Rechnen wir die Noten 1—3 als gute, 4, 5 als schlechte, so stehen am Schlusse 20 gute gegen 5 schlechte Leser. Die Zahl 12 als sehr gute Leser beweist aber deutlich, daß ein guter Unterrichtserfolg erzielt wurde, ist doch beinahe die Hälfte der Klasse, rechnen wir die mit 2 Klassifizierten dazu, sogar mehr als die Hälfte, nämlich 14 von 25, mit recht guten Lesenoten beurteilt worden.

Somit sind auch jene Erfolge, auf die ich erst in zweiter Linie Wert legte, eingetreten und damit der Beweis des Wertes der Sonder-Elementarklasse für jene Beurteiler erbracht, die sich hauptsächlich an die Statistik klammern.

II.

Die übungstherapeutische Behandlung der Kinder wurde in dem Sprachambulatorium der k. k. Universitäts-Ohrenklinik (Hofrat Prof. Dr. V. Urbantschitsch) durchgenommen. Dies war möglich, weil ja die Zahl der Schüler in der Sonderklasse eine geringe (ca. 25) war, von diesen ja auch nicht alle notwendigerweise zur Klinik kommen mußten. Es ist selbstverständlich, daß die Behandlung in der Klinik dann, wenn einmal eine größere Anzahl von Sonder-Elementarklassen bestehen werden, nicht durchführbar ist: Wir denken uns die Behandlung dann derart, daß der Lehrer in der Schule — unter Beratung durch einen Spracharzt — so weit als möglich die übungstherapeutische Behandlung selbst durchführt, daß der Spracharzt aber die einer speziellen, nur durch einen Arzt auszuführenden Eingriffe, Operationen oder Heilmethoden (z. B. alle chirurgischen Operationen, ferner Psychanalysen, ferner besonders schwierige, der Massenbehandlung unzugängliche Fälle) übernimmt. Diese Arbeitsteilung kann nicht detailliert festgelegt werden, sie muß sich eben aus der Praxis ergeben.

In unserer S.-E.-Kl. also wurde die Sache in folgender Weise durchgeführt. Auf einem Elternabend und gelegentlich bei Rücksprache mit den Eltern wurden diese ersucht, mit dem Kinde in das Ambulatorium für Sprachstörungen zu gehen. Dort war der Lehrer ohnehin regelmäßig anwesend. So konnten Arzt und Lehrer gleich bei der ersten Untersuchung ihre Beobachtungen austauschen. Die Behandlungsmethode wurde bestimmt, in vielen Fällen (insbesondere alle Stotterer) wurde eine eingehende körperliche Untersuchung vorgenommen. Dadurch, daß der Lehrer im Ambulatorium bei Untersuchung und Behandlung

Digitized by Google
Original from UNIVERSITY OF CALIFORNIA
Generated on 2019-10-24 14:29 GMT / http://hdl.handle.net/2027/uc1.b3252763
Public Domain in the United States, Google-digitized / http://www.hathitrust.org/access_use#pd-us-google

stets anwesend war, war er stets über den Stand der Therapie orientiert, außerdem beteiligte er sich ja ohnehin an den therapeutischen Übungen mit den Kindern in der Klinik.

Die meisten Eltern ergriffen die gebotene Gelegenheit, ein Zwang oder Druck durch die Schule wurde selbstverständlich nicht vorgenommen.

Ungünstige häusliche Verhältnisse haben allerdings in manchen Fällen einen regelmäßigen Besuch der Klinik verhindert. In der Regel aber wurde wenigstens in der ersten, der wichtigsten Zeit der Behandlung das Kind regelmäßiger zur Klinik gebracht. Später übernahm dann ja ohnehin der der Übungstherapie angepaßte Unterricht einen Teil der Behandlung.

Wenn Vater und Mutter dem Erwerb unbedingt gerade zur Ambulanzzeit nachgehen müssen oder durch dringende häusliche Arbeiten verhindert sind, wenn zufällig keine Großmutter, Tante, Nachbarin oder ältere Schwester den Eltern den Weg abnahm, dann ließ sich eben nichts ändern. Sehr wünschenswert wäre es aber gewesen, wenn der Arzt zur Untersuchung der Kinder in die Schule hätte kommen können. Ein diesbezüglich von der Schulleitung an den k. k. Bezirksschulrat gestelltes Ersuchen wurde aber leider erst unmittelbar vor Schulschluß günstig erledigt. Mancherlei Einvernahme war dazu notwendig.

Die Schularztfrage ist eben in Wien leider immer noch nicht in eine günstige Bahn gelangt.

Die zu spät gegebene Ermächtigung, daß Herr Doz. Dr. E. Fröschels die Sonder-Elementarklasse besuchen dürfe, hat also für das Schuljahr 1913/14 keinerlei praktischen Wert mehr haben können. Sicherlich wäre das Endresultat ein günstigeres gewesen, wenn Arzt und Lehrer während des ganzen Schuljahres auch in der Schule gemeinsam hätten arbeiten können. Vielfach besteht in Schulkreisen ein besonderes Mißtrauen gegen den Schularzt. Viele fürchten einen neuen Inspektor. Nun gibt es ja eine radikale Strömung, die sogar den aus dem Lehrstande entnommenen Schulinspektor aus dem Schuldienst entfernen will. Andere sind der Meinung, daß ohnehin schon „genug" oder „zu viel" inspiziert wird. Ich habe hier nicht zu diesem Problem Stellung zu nehmen, was aber die Schularztfrage und die Frage der Mitarbeit des Spracharztes in der S.-E.-Kl. für sprachkranke Kinder betrifft, so glaube ich, daß ihre günstige Lösung nur von Vorteil für Lehrer und Schüler sein kann. Die Sonder-Elementarklasse ist ein neues und gemeinsames Arbeitsgebiet für Arzt und Lehrer. Gerade dieses gibt zugleich die beste Gelegenheit, diese gemeinsame Arbeit auszuprobieren. Beide: Lehrer und Arzt müssen erst durch die Praxis die Grenzen ihrer speziellen Wirkungskreise bestimmen.

In erster Linie ist der Arzt Berater und Aufklärer. Er berät mit dem Lehrer die Therapie, er klärt ihn über manches Leiden der Schüler auf, er

Generated on 2019-10-24 14:29 GMT / http://hdl.handle.net/2027/uc1.b3252763
Public Domain in the United States, Google-digitized / http://www.hathitrust.org/access_use#pd-us-google
Digitized by Google
Original from UNIVERSITY OF CALIFORNIA

überlegt mit ihm pädagogische und auch didaktische Maßnahmen. Auch didaktische! Ich weiß, daran werden Lehrer und Ärzte zuerst Anstoß nehmen. Aber der Spracharzt ist, wie ich schon öfters betonte, ja auch ein Lehrer! Er hat als Spracharzt auch schon didaktische, als Kinderarzt auch schon pädagogische Erfahrungen. Und da er ja nur beratet, so bleibt dem Lehrer noch immer die Möglichkeit der freien Entscheidung. Mir erscheint dies alles so selbstverständlich, allerdings auf Grund meines mehrjährigen Zusammenarbeitens mit dem Spracharzt. Wenn beide: Lehrer und Arzt, nur das Interesse der Sache im Auge haben, wenn beide einander mit Offenheit und Wohlwollen und ohne Mißtrauen begegnen, wenn beide sich verständigen und verstehen **wollen,** dann sehe ich gar keine Möglichkeit für Kompetenzkonflikte. Ich glaube sogar, dann werden wir Lehrer im Ärztestand neue und gute Freunde finden, die nicht nur das Interesse der Schule, sondern auch die Interessen der Lehrerschaft fördern werden.

Die Schüler der S.-E.-Kl. kamen also zur speziellen Untersuchung und Behandlung in das Ambulatorium für Sprachstörungen. Die Übungstherapie wurde vom Arzt bestimmt und überwacht, durchgeführt wurde sie (außer von den Ärzten: Doz. Dr. E. Fröschels und Dr. Fremel) von mir und den anderen in der Ambulanz studierenden Kollegen und Kolleginnen. Dem Vorstande der k. k. Universitäts-Ohrenklinik, an der die Sprachambulanz untergebracht ist, dem Herrn Hofrat Prof. Dr. V. Urbantschitsch, dem Leiter des Sprachambulatoriums, Herrn Doz. Dr. E. Fröschels, und dem ihm assistierenden Arzt Dr. Fremel habe ich ebenso zu danken für das der Schule bewiesene Entgegenkommen, für die uns erteilten Auskünfte und Belehrungen, wie den Kollegen und Kolleginnen, die mit besonderer Geduld die Schüler meiner S.-E.-Kl. übungstherapeutisch behandeln halfen. Denn schließlich war der Zuwachs, den die Ambulanz durch mein Schülermaterial erhielt, doch eine starke Belastung. Man darf nicht vergessen, daß pro Patient oft bis 15 Minuten und mehr Zeit beansprucht wurde. Die Ambulanz begann vor 11 Uhr und dauerte an starken Besuchstagen oft bis 1 Uhr. In 2 Stunden bis 30 Patienten (als Höchstziffer) zu behandeln, dabei meist gleichzeitig mehrere in einem Raum, erforderte wirklich viel Geduld und auch gute Nerven, denn die Sprachtherapie ist ja keine lautlose, und Stimm- und Artikulationsübungen lassen sich schon „hören".

Den Eltern und Begleitpersonen mußten außerdem die Übungen noch erklärt werden, damit sie zu Hause die Übungen der Kinder überwachen. Wo es nottat, kontrollierte ich auch noch an den ambulanzfreien Tagen die Übungen in der Schule.

Die Stotterer wurden nach der von Denhardt begründeten und von Gutzmann (Vater und Sohn) ausgebauten sogenannten mechanischen Thera-

Digitized by Google
Original from UNIVERSITY OF CALIFORNIA
Generated on 2019-10-24 14:29 GMT / http://hdl.handle.net/2027/uc1.b3252763
Public Domain in the United States, Google-digitized / http://www.hathitrust.org/access_use#pd-us-google

pie behandelt, also Atem-, Artikulations-, Silbenübungen etc. vorgenommen, doch wurde diese Therapie individuell angepaßt. Bezüglich der Therapie verweise ich auf das Fröschels'sche Lehrbuch der Sprachheilkunde.

Wenn ich noch über die gelegentlich vorgenommene operative Entfernung der hypertrophischen Rachenmandel berichte, so geschieht es in meiner Eigenschaft als beobachtender Lehrer, und ich erfülle damit auch einen Wunsch eines Arztes, Prof. A. Czerny.[1]) Als auffallendstes Beispiel nehme ich den Schüler T. aus dem Schuljahr 1912/13. Über diesen notierte ich mir für das I. Quartal in meinem Handkatalog die Bemerkung „faul". Der Fortschritt war zwar genügend (= 3), aber ich erkannte denn doch, daß der Knabe besseres zu leisten imstande wäre. Nach der im Januar 1913 vorgenommenen Operation der hypertrophischen Rachenmandel besserte sich der Unterrichtserfolg rapid, so zwar, daß der Kranke im III. Quartal lauter „sehr gute" (= 1) Noten bekam.

Daß die Entfernung der sehr großen hypertrophischen Rachenmandel des Schülers Sch. keinen auffallenden Erfolg zeitigte, erkläre ich mir so: Ein durchschlagender Erfolg wird mit dieser Operation nur dann zu erzielen sein, wenn (wie im Falle T.) außer der hypertrophischen Rachenmandel kein anderes hemmendes Leiden besteht. Denn sonst bedeutet die Operation ja nur die Entfernung eines Faktors, einer Hemmung, aber nicht aller, beziehungsweise der Hemmung. Sch.'s wiederholt an Entzündungen erkrankte Lunge wird kaum normal funktionieren, ist also ein anderer, und zwar wesentlicher Faktor seiner Atemstörungen. Nach unseren Beobachtungen wirken nun energische Atemübungen (was ja jeder an sich ausprobieren kann) sehr förderlich auf das Soma und indirekt auch auf die Psyche ein. Wohl hat die Entfernung der Rachenmandel die Nasenatmung erleichtert, den Luftkanal erweitert, aber die Atemmaschine, die Lunge selbst, ist noch nicht dadurch beeinflußt worden. Der teils auf sozialen Verhältnissen, teils in der häufigen Kränklichkeit begründete, unregelmäßige Besuch der Klinik durch den Knaben Sch. ermöglichte eben nicht ein konsequentes Vorgehen. In anderen Fällen habe ich wieder günstige Beeinflussung des Unterrichtserfolges durch die durch die Entfernung der Rachenmandel geschaffenen Wandlungen konstatieren können. Als beobachtender Lehrer, der das Kind also in der Regel länger beobachtet als der operierende Arzt, kann ich die Entfernung der hypertrophischen Rachenmandel nach meinen bisherigen Erfahrungen nur befürworten.

Die Behandlung der sprachkranken Kinder in der Ambulanz hat ihre Nachteile und ihre Vorteile. Als Nachteil empfanden wir vor allem die räumliche Entfernung, die ja auch die Hauptursache ist, daß der Besuch der

---

[1]) Prof. Ad. Czerny, Der Arzt als Erzieher des Kindes. Leipzig und Wien 1911. S. 80.

Digitized by Google
Original from UNIVERSITY OF CALIFORNIA
Generated on 2019-10-24 14:29 GMT / http://hdl.handle.net/2027/uc1.b3252763
Public Domain in the United States, Google-digitized / http://www.hathitrust.org/access_use#pd-us-google

Klinik nicht von allen Schülern und nicht immer regelmäßig erfolgte. Vom Schulbezirk zur Klinik ist eine halbe Wegstunde zu gehen. Mit Warte- und Behandlungszeit können also an starken Besuchstagen inklusive Hin- und Rückweg 2 Stunden verbraucht werden. Müssen sich Vater oder Mutter zu diesem Zweck beruflich frei machen, so ist ein halber Arbeitstag versäumt, denn wir müssen ja jetzt auch die Wegzeiten von und zur Arbeitsstätte mitrechnen.

Könnte die Ambulanz im Schulhaus durch den Schularzt (für die Sonder-Elementarklassen müßte vor allem der Spracharzt den Schularztdienst übernehmen) abgehalten werden, so würde auch einem zweiten Nachteil begegnet werden: der Furcht vor Ansteckungen durch den Besuch eines Spitales. Die so zahlreichen Aufklärungen über Infektionskrankheiten und Infektionsmöglichkeiten haben bei ängstlichen Eltern eine derartige Bakterienfurcht erzeugt, daß sie das Spital in ihrer primitiven Logik als eine „gefüllte Bakterienkutsche" ansehen. Sie bedenken nicht, daß in die Sprachambulanz keine Infektionskranken kommen, sie vergessen, daß gerade im Spital durch die zahlreichen prophylaktischen Maßregeln die Infektionsgefahr eine geringe ist, geringer sicher als in jedem öffentlichen Lokal.

Die Vorteile der Ambulanz habe ich ja bereits mehrfach erwähnt. Der Umstand, daß der Lehrer der S.-E.-Kl. stets auch in der Ambulanz anwesend und übungstherapeutisch tätig war, brachte ihm als Lehrer ein gesteigertes Vertrauen der Eltern entgegen. Diese beobachteten sein Zusammenarbeiten mit dem Arzt, erkannten sein Bemühen, den Kindern möglichst zu helfen. Aber auch zum Arzt faßten die Eltern und Kinder leichter Vertrauen, hatten sie doch einen „Bekannten" im Spital!

In diesem Zusammenhang sei auch noch des Elternabends gedacht. Es gab ja am Anfang des Schuljahres manches mit den Eltern zu besprechen. Allerlei Vorurteile mußten beseitigt werden. Nicht nur, daß die S.-E.-Kl. als eine Art „Teppenklasse" von einigen angesehen wurde (wie in Wien die Klassen der Hilfsschule nicht gerade liebevoll genannt werden), wichtiger und wesentlicher waren Aufklärungen über die häusliche und die Spitalsbehandlung der sprachkranken Kinder. Wichtig ist für eine erfolgreiche Behandlung der Stotterer, daß daheim jede Verspottung unterlassen wird, daß keine Prügelszenen etc. Schreckneurosen hervorrufen. Das Verhältnis von Schule und Arzt mußte besprochen werden. Während gewöhnlich auf Elternabenden die Eltern sehr schwer zu bewegen sind, selbst das Wort zu ergreifen, war es ein sehr schöner Erfolg unseres Elternabends, daß der Reihe nach alle Eltern Anfragen über ihre Kinder stellten.

III.

Wie schon gesagt wurde, wurde die direkte Heilbehandlung in der Klinik vorgenommen. Damit wurden aber keineswegs etwa dem Unterricht seine der

Digitized by Google
Original from UNIVERSITY OF CALIFORNIA
Generated on 2019-10-24 14:29 GMT / http://hdl.handle.net/2027/uc1.b3252763
Public Domain in the United States, Google-digitized / http://www.hathitrust.org/access_use#pd-us-google

Sonderklasse zukommenden speziellen Anpassungen genommen. Die Anpassung des Unterrichtsbetriebes fand in zweifacher Hinsicht statt: 1. negativ, d. h. prophylaktisch, 2. positiv, d. h. therapeutisch.

Sehr wichtig ist es, durch die ganze Gestaltung von Erziehung und Unterricht alle die Heilungsprozesse hemmenden Einflüsse des normalen Schulbetriebes zu beseitigen. Dies ist viel schwerer, als es zuerst erscheint. Dabei handelt es sich oft um allerlei Kleinigkeiten und Kleinlichkeiten. Ich verweise auf das, was ich diesbezüglich bereits in meiner ersten Schrift sagte. In positivem und negativem Sinne wirken vor allem rationelle Atemübungen.

In positivem Sinne wirkt der Leseunterricht als übungstherapeutische Hilfe ein. Es gilt nicht nur, einen methodisch praktischen und erfolgreicheren Weg im Schreib-Leseunterricht zu geben, sondern die Schreib- und Leseübungen so zu gestalten, daß sie zugleich selbst eine therapeutische Maßnahme sind. Ähnlich wie die Rechenmethodiker fordern, daß der Rechenunterricht „denkend rechnen" und „rechnend denken" lehre, gilt es hier, Methodik und Therapie zu verbinden.

Eine spezielle Fibel für unsere Zwecke existiert nicht, die in Wien noch immer vielfach angewendete „Normalwörtermethode" — von der sich übrigens die modernen Elementarlehrer immer mehr befreien — war ganz ungeeignet. Gut verwenden ließen sich dagegen die zahlreichen modernen Gesichtspunkten entsprechende Fibel von Rieger, Habernal und Kolar. Von reichsdeutschen Fibeln hätte manche gepaßt, doch mußte selbstverständlich eine österreichische Fibel benutzt werden. Diese Fibel beginnt mit den Vokalen.

Diese werden auch von sprachkranken Kindern in der Regel bereits richtig gesprochen, mindestens aber leicht erlernt. Die Normalwörterfibel beginnt mit dem Normalworte Ast, für Kinder mit Sigmatismen und S-Stammler (die also kein s sagen, sondern es auslassen oder durch einen anderen Laut ersetzen) ist damit gleich anfangs eine große Schwierigkeit gegeben. Eine Spezialfibel würde nun an die Vokale jene Laute anschließen, welche am seltensten falsch gesprochen werden. Im allgemeinen entspricht die Fibel von Rieger, Habernal und Kolar diesem Vorgehen.

In den Unterricht werden nun spezielle Artikulationsübungen eingeflochten. Jeder neue Konsonant wird mit den Vokalen zu Silben verbunden, dabei — namentlich mit Rücksicht auf die Stotterer — die Silbe stets gedehnt mit leisem, dann anschwellendem Ton gelesen, z. B.:

< < < < <
ba *be* *bi* *bo* *bu*

< < < < <
aba *ebe* *ibi* *obo* *ubu* usw.

Digitized by Google
Original from UNIVERSITY OF CALIFORNIA
Generated on 2019-10-24 14:29 GMT / http://hdl.handle.net/2027/uc1.b3252763
Public Domain in the United States, Google-digitized / http://www.hathitrust.org/access_use#pd-us-google

Genaue Kontrolle jedes einzelnen Schülers ist stets notwendig. Dabei lernen die Kinder rascher lesen als ohne diese Übungen, weil — was ja den experimentell-psychologischen Forschungen entspricht — die Verbindung der Laute simultan erfaßt wird. Je mehr das simultane Lesen das sukzessive überwiegt, desto rascher und leichter lernen die Kinder vor allem **fließend** lesen. Ich erinnere mich noch sehr gut, was für schlechte, sukzessiv apperzipierende Leser ich in früheren Schuljahren im zweiten, dritten, selbst noch bis zum fünften Schuljahr anzutreffen Gelegenheit hatte. Wird beim simultanen Lesen dem flüchtigen Lesen rechtzeitig begegnet, so tritt das „Verlesen" keineswegs so häufig auf, als Anhänger der sukzessiven analytisch-synthetischen Methode anzunehmen geneigt sind.

Es würde zu weit führen, wollte ich hier auf diese Dinge genauer eingehen. Ich kann nur sehr bedauern, daß die Weiterführung der S.-E.-Kl. für das heurige Schuljahr unterbleiben mußte, denn gerade zur genaueren Ausarbeitung der speziell angepaßten Methode ist die kontinuierliche Arbeit dringend nötig. Würde es mir ermöglicht werden, durch mehrere Jahre ununterbrochen die zahlreichen Probleme praktisch zu durchforschen, dann könnten nicht nur diese gelöst werden, es würde auch mancher neue Gesichtspunkt, manche neue praktische Erfahrung für den normalen Elementarunterricht gewonnen werden. Die Sprachheilkunde ist ja, wie ich in der Zeitschrift „Neue Bahnen", 25. Jahrg., 1913/14, H. 9, S. 395 ff. ausführte, eine wichtige neue Hilfswissenschaft der Pädonomie, die Sonder-Elementarklasse hat also nicht nur ihren heilpädagogischen Eigenwert, sie ist gewissermaßen auch noch ein Spezialinstitut der Elementarmethodik.

Sehr wichtig ist, daß der Lehrer jeden neuen Laut von jedem Schüler einzeln sagen läßt, damit er eine richtige Lautbildung kontrolliert, eventuell durch übungstherapeutische Hilfen ermöglicht.

Besondere Beachtung verdient das Verlesen. Wenn auch sicherlich nicht in jedem Einzelfalle eine scharfe Trennung des Verlesens im Sinne eines normalen Lesefehlers und dem auf Stottern oder Poltern beruhenden Verlesen möglich ist, sondern bei der Differenzierung des einzelnen Fehlers mehr der gesamte sprachliche und lesetechnische Stand des Kindes maßgebend ist, so kann doch immer noch zweierlei möglich sein: einmal kann das aus lesetechnischer Schwäche, aus Flüchtigkeit auftretende Verlesen unter sonst begünstigenden Umständen zum Ausgangspunkt eines neu erworbenen Stotterns werden, andrerseits kann es ein bisher noch nicht manifest gewordenes Stottern offenbaren. Schon in meiner ersten Arbeit über die S.-E.-Kl. konnte ich auf das umfangreiche Werk von E. Gassmann und E. Schmidt: Die Fehlererscheinungen beim Nachsprechen von Sätzen und ihre Beziehung zur sprachlichen Entwicklung des Schulkindes (1913, Quelle & Meyer) verweisen. Leider war es mir nicht möglich, zu diesem interessanten Thema ausreichendes

Digitized by Google
Original from UNIVERSITY OF CALIFORNIA
Generated on 2019-10-24 14:29 GMT / http://hdl.handle.net/2027/uc1.b3252763
Public Domain in the United States, Google-digitized / http://www.hathitrust.org/access_use#pd-us-google

Material zu sammeln. Das erste Jahr in der Sonder-Elementarklasse gleicht ja nur einem Rekognoszierungszug in ein Neuland; vielleicht sind andere Pädagogen in anderen Orten glücklicher und können dann in jahrelanger Arbeit die so zahlreichen fruchtbringenden Gelegenheiten zu pädonomischen Forschungen, wie sie eben eine Sonder-Elementarklasse bietet, ausnützen. Ob mir — nach dem Kriege — dazu Gelegenheit geboten wird, das weiß ich nicht. Es ist jedenfalls eine bittere Erfahrung in einem so interessanten Arbeitsgebiete, in dem man vielfache Anregungen fand, mit dem Erkennen der Probleme die Forschungstätigkeit einstellen zu müssen.

Über das laute Lesen habe ich schon in der ersten Arbeit gesprochen, hier sei noch erwähnt, daß das Memorieren besonderer Pflege schon in der ersten Klasse bedarf. Wird schon in der ersten Klasse beim Lesen und Memorieren auf sinngemäße Betonung geachtet, so kann der öde „Schulleseton" gar nicht aufkommen.

Das Memorieren wird durch Chorlesen und Chorsprechen sehr erleichtert und gefördert, die stimmhygienischen Erfahrungen lassen es aber kontraindiziert erscheinen, dadurch wird dem praktischen Schulmann wieder ein didaktisches Problem gestellt, das experimentell-pädagogisch unter stimmhygienischer Kontrolle zu lösen wäre.

Ich spreche gerade von den Problemen; sie tauchen überall neu auf, wohin wir auch blicken.

Im Lese- und Rechenunterricht, im Anschauungsunterricht, in Gesang, Memorieren und Turnen. Auch im Schreiben, von dem ich später noch sprechen werde. Der ganze Unterricht erscheint uns in der Sonderklasse in neuem Lichte. Und das ist begründet durch den Einschlag pathologischer Verhältnisse in der Natur des Kindes. Da aber hier das Pathologische dem Normalen sehr nahe steht, vielfach nur eine verzögerte oder gehemmte Entwicklung normaler Zustände ist, so ist dieses pathologische Moment viel geeigneter, neues Licht auf das normale Schulkind zu werfen, als andere anormale Verhältnisse, wie sie etwa bei blinden, taubstummen und anderen Kindern bestehen. Und das ist mit ein Grund, warum ich die Sonder-Elementarklasse für sprachkranke Kinder als ein Institut pädonomischer Forschung so hoch bewerte.

Ehe ich die Erörterungen über den Unterricht abschließe, sollen noch einige Worte dem Schreibunterricht und der plastischen Darstellung gewidmet werden.

Das Kind lernt zeichnend schreiben, d. h. es zeichnet zuerst die neue Form ab. Die Ungeschicklichkeit und Ungeübtheit im Erfassen der Schriftzeichen ist oft eine geradezu verblüffende. Das gleiche gilt auch von Zeichnungen. Ein Kurrent-i, ein Stern sind doch gewiß einfache Formen. Auffallend ist, daß die plastische Darstellung, trotzdem sie uns eigent-

Digitized by Google
Original from UNIVERSITY OF CALIFORNIA
Generated on 2019-10-24 14:29 GMT / http://hdl.handle.net/2027/uc1.b3252763
Public Domain in the United States, Google-digitized / http://www.hathitrust.org/access_use#pd-us-google

lich schwieriger erscheint, verhältnismäßig richtiger gegeben wird als die lineare beim Schreiben und Zeichnen. Wenn ein Kind z. B. statt des großen Kurrent-H eine Figur abmalt, die eher einem in Spiegelschrift geschriebenen Violinschlüssel gleicht, ein anderes dafür eine Form zeichnet wie diese ⊦, so stehen wir vor psychologischen Rätseln. Die einfachste Darstellung eines Tannenbaumes (ein Stamm, von dem nach rechts und links sanft gebogene Striche als Zweige abstehen) wurde mir von einem Knaben in der Form wiedergegeben, daß ein stilisierter Laubbaum vermutet werden mußte. Er zeichnete die Äste aufstrebend in einer Form, die der Botaniker als wickelähnliche dichotomische Verzweigung bezeichnen würde. Hier kann angenommen werden, daß das Kind zu Hause Handarbeiten im „Gräten-" oder „Hexenstich" ausführte oder ausführen sah. Die verschiedene Auffassungs- und Darstellungsweise eines einfachen Pentagramms habe ich mir aus dem Jahre 1912/13 notiert, das Pentagramm (auch Drudenkreuz mitunter genannt) wurde von den meisten als Stern (*) gezeichnet, einer zeichnete einen Kreis mit Strahlen, andere legten ein Dreieck auf ein Rechteck, einer kreuzte 2 spitze Winkel usw.

Aber nicht nur die Entwicklung beziehungsweise Erwerbung der Schriftformen ist verschiedenartig und interessant, sondern auch die Schrift selbst.

Diesbezüglich setze ich meine Beobachtungen der Schrift von stotternden Schulkindern noch fort; es wäre jetzt wohl verfrüht, definitive Schlüsse zu ziehen. Auffallend ist z. B. beim Schüler N., daß namentlich das Schluß-ß fast regelmäßig senkrecht steht, während die anderen Buchstaben nach rechts geneigt sind. Der Knabe W. zeigt im Schreiben manche Analogie zum Sprechen. Wie er ruckweise spricht, sind auch mehrere Wörter mit weiterer Spatiierung (etwa analog dem gedehnten Sprechen), andere mit ganz enger Spatiierung geschrieben.

Die plastische Darstellung in Plastilin[1]) offenbarte mir im allgemeinen, daß sie dem Kinde viel leichter wird als die lineare. Und zwar schufen die Kinder meist aus der freien Phantasie, ohne daß ich ihnen besondere Anregungen gab. Ein offenbar schwach begabter Knabe stellte z. B. einen Dachshund recht gut dar. Das auffallendste Resultat aber ist die Erkenntnis dreier Darstellungstypen. Diese 3 Typen waren regelmäßig zu beobachten.

1. Typus: Das Linearrelief.

Das Kind zeichnet mit Plastilin, d. h. es legt mit dünnen Plastilinwalzen die Umrißlinien eines Objekts; körperliche Auffassung ist ihm noch nicht möglich.

---

[1]) Vgl. K. C. Rothe, Die erste Übung im Formen. Österr. Schulztg. 26. Jgg. H. 31.

Digitized by Google
Original from UNIVERSITY OF CALIFORNIA
Generated on 2019-10-24 14:29 GMT / http://hdl.handle.net/2027/uc1.b3252763
Public Domain in the United States, Google-digitized / http://www.hathitrust.org/access_use#pd-us-google

2. Typus: Flachrelief.

Das Kind modelliert im Flachrelief, es faßt also bereits flächenhaft und körperlich auf, bleibt aber am Bildcharakter hängen.

3. Typus: Rundplastik.

Das Kind stellt das Objekt allseitig frei dar.

Typus 1 und 2 versuchen sich zu diesem Standpunkt gelegentlich dadurch aufzuschwingen, daß das Linear- und Flächenrelief freistehend modelliert wird.

Bemerkenswert ist die Darstellung der Uhr gewesen. Das interessanteste Objekt war eine ganz originelle Darstellung des bewegten Pendels: es wurde der Pendel links und rechts (also zweimal) in dem Moment dargestellt, wo er den höchsten Stand der Schwingung einnimmt und sich einen Moment in Ruhe befindet.

Dieser Knabe war so sehr gefesselt durch das Problem des schwingenden Pendels, daß seine Uhr zwar ein Gewicht, aber weder Zifferblatt, noch Zeiger aufweist. Ein anderer sah wieder als seine Hauptaufgabe den Kasten mit Tür der Pendeluhr an; die Tür ist beweglich, ein Pendel vorhanden im Uhrkasten, aber Werk, Zeiger, Gewichte etc. fehlen. Derselbe Knabe stellte ebenfalls in Freiplastik den Wecker mit Zeiger, Glocke und Ring dar.

Die erziehliche Tätigkeit des Lehrers der S.-E.-Kl. habe ich in meiner ersten Arbeit bereits hinreichend gekennzeichnet, so daß ich in diesem Bericht mich begnüge, auf diese Seiten 37 und 38 zu verweisen.

IV.

Die Sonder-Elementarklasse hat ihre Bedeutung als Elementarklasse. Dies muß ich wohl noch etwas näher ausführen. Wie ich während der Niederschrift dieses Berichtes erfahre, bestehen in Hamburg seit 1. Oktober 1912 Sonderklassen für Stotterer vom dritten Schuljahr an. Es soll geplant sein, diese Klassen nach oben auszubauen. Diese Einrichtung ist unzweifelhaft wertvoll und insbesondere darin nachahmenswert, daß die sprachkranken Schüler durch mehrere aufeinander folgende Jahre unter heilpädagogischer Leitung stehen. In meiner Arbeit habe ich angedeutet, daß ein Jahr nicht in allen Fällen ausreicht, um Stotterer zu heilen; mein vorliegender Bericht bestätigt dies durch die Statistik. Aber ein wesentlicher Unterschied besteht dadurch, daß ich die Schüler vom Beginn der Schulpflicht in eine Sonderklasse aufnehme, die Hamburger erst vom dritten Schuljahr.[1])

[1]) Über die Hamburger Schulklassen für Stotterer orientiert die Arbeit W. Carries, Die Bekämpfung des Stotterns in der Schule. Pädagogische Reform. Hamburg 1914. Nr. 15. Dozent Fröschels ist durch logopädische Ausbildung von Kindergärtnerinnen bestrebt, sogar schon vorschulpflichtige Sprachgestörte einer rationellen Pflege zuzuführen.

Digitized by Google
Original from UNIVERSITY OF CALIFORNIA
Generated on 2019-10-24 14:29 GMT / http://hdl.handle.net/2027/uc1.b3252763
Public Domain in the United States, Google-digitized / http://www.hathitrust.org/access_use#pd-us-google

Ich habe schon wiederholt betont, daß eben gerade das erste Schuljahr aus folgenden Gründen das wichtigste Schuljahr zum Beginn einer Sondereinrichtung ist.

1. Ist der entsprechend angepaßte Leseunterricht eine außerordentlich wertvolle Hilfe der Therapie.

Therapie und Leseunterricht können so durchgeführt werden, daß das Schulkind verhältnismäßig sehr wenig davon merkt, daß man es „heilpädagogisch" beeinflußt. Es sei an dieser Stelle daran erinnert, daß kleine Kinder (im Alter von 2—4 Jahren) einer direkten Therapie nicht leicht zugänglich sind, daß sich aber ihr Stottern dann in der Regel verliert, wenn die ganze Umwelt des Kindes den Sprachfehler konsequent und vollständig ignoriert, während eine bewußt werdende Beeinflussung gerade das Stottern häufig erst fixiert. Kinder mit vollendetem sechsten Lebensjahr, also Schulrekruten, sind verschieden geartet; wir finden solche unter ihnen, die der (mechanischen) Therapie gegenüber noch wie die jüngeren Jahrgänge durch ihre motorische Ungeschicklichkeit (bei Atemübungen), durch ihren phlegmatischen Charakter und die in diesem gelegene passive Resistenz (namentlich bei Artikulationsübungen) sich verhalten. Andere sind der Therapie gut zugänglich. Alle aber lassen sich viel leichter beeinflussen, wenn — wie im Schulunterricht — die Therapie durch den für das Kind neuen Schulbetrieb geregelt und dem Kind gegenüber verdeckt wird.

2. Gerade der Übergang vom häuslichen Leben zum Schulunterricht stellt zahlreiche neue Forderungen an die Kinder, die dem Entstehen von Sprachgebrechen (Stottern und Poltern) förderlich sind. Es leuchtet daher wohl ohne weiteres ein, daß hier auch aus diesen Gründen der beste Beginn für eine Sonderbehandlung ist.

3. Je früher die Therapie einsetzt, desto leichter wird sie Erfolge erzielen.

Es ist geradezu merkwürdig, wie die von Schulbehörden eingerichteten Heilbestrebungen gegen diesen Fundamentalsatz der Medizin so konsequent sündigen. In allen Lesebüchern wird der Satz in einer anderen Form (Was ein Häkchen werden will, krümmt sich beizeiten. Ein fehlender Ziegelstein im Dach ist leicht ersetzt, läßt man aber Wetter und Wind durch das kleine Loch des Daches einwirken, „verfault" allmählich der ganze Dachstuhl usw.) immer wieder theoretisch betont, ja warum denn aber nicht in der Praxis der Schuleinrichtung beherzigt?

Warum müssen stotternde Kinder erst volle fünf Jahre in ihrem Übel belassen werden, ehe sie, wie in den Wiener (6 Wochen dauernden!!) Heilkursen einer Heilung — die jetzt viel schwieriger ist — zugeführt werden?

Digitized by Google
Original from UNIVERSITY OF CALIFORNIA
Generated on 2019-10-24 14:29 GMT / http://hdl.handle.net/2027/uc1.b3252763
Public Domain in the United States, Google-digitized / http://www.hathitrust.org/access_use#pd-us-google

Aus diesem Grunde erscheint mir auch das Hamburger System zuerst nach unten — d. h. zur Elementarklasse — ausbaubedürftig, ehe nach oben weitere Klassen angefügt werden.

Warum diese Scheu besteht, das Übel gleich bei Schuleintritt zu bekämpfen, läßt sich nur vermuten. Ich vermute folgende Ursachen:

1. Hat sich die Sprachheilkunde in früherer Zeit fast ausschließlich mit Erwachsenen und älteren Kindern befaßt, den Ärzten und Heilpädagogen wurden jüngere Kinder nicht zugeführt (sie konnten daher über deren Behandlung nicht hinreichende Erfahrungen sammeln), weil eben das Stottern meist nur als eine üble Gewohnheit angesehen wurde, als Fehler, aber nicht als Krankheit. Und erst dann, wenn eben das Übel im Laufe der Zeit mächtig erstarkt war, dann erst erkannte man die Notwendigkeit eines Eingreifens und ging zum Arzt oder sandte das ältere Kind, den jungen Mann in eine Heilanstalt.

2. Eine weitere Gruppe von Ursachen liegt in der noch immer so beliebten Überfüllung gerade der Elementarklassen. Auch heute gibt es noch Schulen in der Großstadt, die in der Elementarklasse 60—80 Kinder führen. Leider Gottes gilt der Elementarunterricht deshalb, weil hier nur das ABC und nicht Syntax, Algebra und etwa ägyptische Geschichte unterrichtet wird, als ein geringwertiger, leicht zu gebender, für den Lehrer bequemer etc. Es fehlt eben noch immer an der richtigen Erkenntnis, und solange diese fehlt, werden alle da einschneidenden Änderungsvorschläge auf Widerstand stoßen.

In einzelnen reichsdeutschen Städten sind, wie wir inzwischen erfahren haben, auch für Elementarschüler Sprachheilkurse eingerichtet worden. Wir begrüßen diese Kurse als einen Schritt, die Bewegung mit der Elementarklasse zu beginnen, auf das Wärmste und hoffen nur, daß aus diesen Kursen bald Elementarklassen werden.

Als Ergebnisse meiner Erfahrungen mit der im Jahre 1912/13 inoffiziellen, im Jahre 1913/14 offiziellen Sonderklasse für sprachkranke Kinder teile ich folgende Thesen mit:

I. Sprachkranke und in der Entwicklung der Sprache zurückgebliebene Elementarschüler sind in relativ hohem Prozentsatz vorhanden. (Beweis: Daß ich aus dem Schülermaterial von vier normalen Elementarklassen reichliches Material für eine Sonderklasse gewann.) Dieselben bedürfen einer besonderen Behandlung, einer speziell angepaßten Erziehung, eines speziell angepaßten Unterrichtes. Dies kann ihnen am besten und billigsten in den Sonder-Elementarklassen geboten werden.

Digitized by Google
Original from UNIVERSITY OF CALIFORNIA
Generated on 2019-10-24 14:29 GMT / http://hdl.handle.net/2027/uc1.b3252763
Public Domain in the United States, Google-digitized / http://www.hathitrust.org/access_use#pd-us-google

II. Arzt und Lehrer (und zwar Spracharzt und speziell ausgebildeter Lehrer) können und müssen in diesen Sonder-Elementarklassen gemeinsam wirken.

III. Die S.-E.-Kl. bietet dem Lehrer und dem Arzt ganz besonders günstige Gelegenheiten zu Forschungen, die für Erziehung und Unterricht, ebenso wie für Sprachheilkunde und Kinderheilkunde (im weitesten Sinne) von hoher Bedeutung sind.

IV. Eine Weiterführung der Sonderklassen in spätere Schuljahre, also der Ausbau nach oben, ist mindestens für ein, wenn möglich, für weitere Schuljahre notwendig und anzustreben.

V. Da die Sprache Trägerin der ganzen Bildung ist, da ferner und daher Sprachgebrechen eine bedeutungsvolle Entwertung des Individuums bedeuten oder zur Folge haben, so beginnt mit der speziellen therapeutischen und prophylaktischen Behandlung sprachkranker Schulkinder zugleich auch eine besondere kulturelle Förderung des Individuums beziehungsweise des Volkes, deren Folgen sich gar nicht absehen lassen. Es ist eine durch die Alltagserfahrung sich fortwährend bestätigende Tatsache, daß die Pflege der Sprache nicht in einem unserer ganzen Kulturhöhe entsprechenden Maße geübt wird. Und doch bedeutet die Sprache so endlos viel. Eine Regeneration auf diesem Gebiete hat *ab ovo* zu beginnen, also mit der Pflege der Sprache im Elementarunterricht.

*

Ich bin am Schlusse meiner Darlegungen angelangt. Ich bin mir dessen bewußt, daß dieser Bericht mehr programmatischen Charakter hat. Dadurch aber, daß durch vorläufiges Ausbleiben der behördlich notwendigen Bewilligung zur Weiterführung in einer Sonder-Elementarklasse mir die Möglichkeit genommen wurde, meine Erfahrungen in mehreren aufeinander folgenden Jahren in allen Details auszubauen, zu sichten und zu richten, bin ich eben gezwungen worden, auch diesmal nicht so sehr rückschauend, als vielmehr vorwärts schauend diese bisherigen Ergebnisse meiner theoretischen und praktischen Studien zu veröffentlichen. In den mir gegebenen Bahnen habe ich — dessen bin ich mir ehrlich bewußt — meine Pflicht erfüllt. Nun ist es die Pflicht anderer, meine Vorschläge wenigstens zu prüfen. Wenn dies geschieht, einzig geleitet von dem Streben, die gute Sache zu fördern, so bin ich sicher, daß meine Vorschläge nicht vergeblich waren.

Digitized by Google
Original from UNIVERSITY OF CALIFORNIA
Generated on 2019-10-24 14:29 GMT / http://hdl.handle.net/2027/uc1.b3252763
Public Domain in the United States, Google-digitized / http://www.hathitrust.org/access_use#pd-us-google

Vereinsberichte.

Österreichische Otologische Gesellschaft.

(Offizielles Protokoll.)

Sitzung am 14. Dezember 1914.

Vorsitz: A. Politzer.
Schriftführer: E. Urbantschitsch.

A. Administrative Sitzung.

Es erfolgt die Neuwahl des Büros. Es werden gewählt: Hofrat V. Urbantschitsch zum Vorsitzenden, Dr. D. Kaufmann zum Vorsitzenden-Stellvertreter, Dr. O. Beck zum Sekretär, Dr. D. Kaufmann zum Kassier und Doz. Dr. E. Urbantschitsch zum Schriftführer. Die Gewählten danken für die auf sie gefallene Wahl. Der abtretende Sekretär Doz. Ruttin erstattet den Bericht über das abgelaufene Vereinsjahr, wie folgt:

Im Vereinsjahr 1914 wurden im ganzen 8 Sitzungen abgehalten im Januar, Februar, März, April, Mai, Juni, Oktober und Dezember. In diesen 8 Sitzungen wurden 2 Vorträge gehalten, einer von Prof. Gomperz und einer von Dr. Leidler und ein Nachruf von Hofrat Politzer. Außerdem wurde die stattliche Anzahl von 106 Demonstrationen von interessanten Fällen beziehungsweise neuen Instrumenten oder Präparaten erreicht.

Die Demonstrationen verteilen sich wie folgt: Alexander 2, Bárány 1, Beck 23, Bondy 8, Fremel 1, Goldmann 2, Gatscher 2, Gatscher-Marschik 1, Hofer 2, Mayer 4, Neumann 4, Rauch 4, Ruttin 31, Szasz 2, Reg.-A. Schwarz 1, Theimer 1, Ernst Urbantschitsch 13, V. Urbantschitsch 4.

An den Diskussionen beteiligten sich: Alexander, Bárány, Beck, Biehl, Bondy, Fischer, Frey, Gatscher, Gomperz, Hofer, Kaiser, Kaufmann, Mayer, Neumann, Politzer, Rauch, Ruttin, Szasz, E. Urbantschitsch, V. Urbantschitsch.

Der Kassier Dr. D. Kaufmann erstattet den Kassabericht, welcher genehmigt wird.

B. Wissenschaftliche Sitzung.

I. I. Goldmann (Iglau): **Commotio cerebelli et labyrinthi.**

a) **Fall von Kolbenschlag gegen den Hinterkopf** am 30. August 1914[1]), zeigt heute nach 3½ Monaten noch folgende subjektive Erscheinungen: Sausen, Schwindel, schwere Träume (beim Einschlafen bestimmte Gesichtshalluzinationen). Objektiv: Laesio auris internae links stärker als rechts. Zeigeversuch nach Bárány: Links vorbei nach außen im Hand- und Schultergelenk, rechts normal. Reflexe: Fußsohlen-, Patellar-, Cremaster-, Muskelreflexe (leichtes Beklopfen ruft bei allen Armmuskeln lebhafte Kontraktion hervor), besonders links gesteigert. Schmerzempfindlichkeit in der linken Körperhälfte gesteigert, für Berührung jedoch herabgesetzt. Willkürliche Bewegungen, besonders links, verlangsamt. Adiadochokinesis.

[1]) Ausführlich publiziert in W. m. W. 1914. Nr. 53.

Digitized by Google
Original from UNIVERSITY OF CALIFORNIA
Generated on 2019-10-24 14:29 GMT / http://hdl.handle.net/2027/uc1.b3252763
Public Domain in the United States, Google-digitized / http://www.hathitrust.org/access_use#pd-us-google

b) **Streifschuß am äußeren Orbitalrand links** am 30. August 1914. Bewußtlosigkeit durch 10 Stunden — Erwachen mit Schwindel, Sausen und Schwerhörigkeit, welche alle drei noch bestehen — Schmerzen im Nacken und in der Ohrgegend links, so daß selbst das Öffnen des Mundes empfindlich ist. Noch heute Symptome der Laesio auris internae, besonders links (Knochenleitung C 28—28 Sek.) Nystagmus horizontalis bei Blick links stark, nach rechts nur angedeutet. Koordinationsstörungen nach Bárány vor zwei Wochen noch deutlich. Sensibilität taktil, in der linken Körperhälfte herabgesetzt, für Schmerzempfindung gesteigert. Von Reflexen: Cremaster links deutlich, rechts nicht auslösbar. Es handelt sich auch hier um eine Commotio labyrinthi und cerebelli durch Fernwirkung.

II. Goldmann: **Labyrinthprellung.**

Infolge Geschützdetonation in Entfernung von ca. 100 *m*. Angeblich Schwindel und Schwerhörigkeit. Knochenleitung, besonders rechts, verkürzt. C 128—20 S. Flüstersprache links 6 *m*, rechts Konversationssprache auf 1 *m*. Bei Spülung des rechten Ohres mit Wasser von 22° geringer Nystagmus rotatorius nach links nur durch einige Sekunden, bei Spülung links zirka eine Minute. Rhomberg stark positiv. Fallneigung bei Fixation in Blickendstellung und bei Konvergenz.

Mit Rücksicht auf die Häufigkeit und die Bedeutung von Gehörstörungen und von Schwindel nach Kopfverletzungen im Felde[1]) erscheint es angezeigt, die Verbreitung folgenden Merkblattes an die Ärzte der Reservespitäler und der übrigen Sanitätsanstalten der Ersatzkadres zu empfehlen: „Alle Kopfverletzungen blutiger oder unblutiger Natur, die mit Erscheinungen von Seite des Gehörorganes (Sausen, Schwerhörigkeit und besonders Schwindel) verbunden sind, mögen ehestens einer Untersuchung durch einen Otologen unterzogen werden. Denn nur so lassen sich die Angaben der Betroffenen verstehen und die objektive Grundlage für die Beurteilung der gegenwärtigen Kriegsdienstuntauglichkeit beziehungsweise der späteren bürgerlichen Erwerbsfähigkeit gewinnen."

Diskussion.

Alexander: Ich meine, daß der Romberg in diesem Falle funktioneller Ätiologie ist. Gerade mit Hinblick auf die Frage der Diensttauglichkeit müssen wir den Kern der pathologischen Veränderungen von der funktionellen Schale sehr sorgfältig sondern. Ich kann mir nicht vorstellen, daß der Romberg in diesem Falle einen Ausdruck der Labyrintherkrankung bildet. Der Pat. hat keinen spontanen Nystagmus, geht ganz gut und zeigt dann das typische Zurückwanken, wenn er nur im entferntesten daran denkt, sich in Romberg-Stellung zu begeben.

III. E. Suchanek: **Aneurysma traumaticum art. occipitalis externae.**

Ich erlaube mir, Ihnen einen Verwundeten zu zeigen, der am 24. X. einen Gewehrdurchschuß erhielt. Er wurde vor 12 Tagen auf die Klinik v. Eiselsberg gebracht. Der Einschuß befindet sich einen Querfinger unterhalb der linken Warzenfortsatzspitze, der Ausschuß knapp vor dem rechten aufsteigenden Unterkieferast. Die äußeren Wunden sind, wie Sie sehen, verheilt. Dagegen klagt

[1]) Vgl. Goldmann, Kopfverletzungen im Felde vom Standpunkt des Otologen. M. Kl. 1914. Nr. 47.

Generated on 2019-10-24 14:29 GMT / http://hdl.handle.net/2027/uc1.b3252763
Public Domain in the United States, Google-digitized / http://www.hathitrust.org/access_use#pd-us-google
Digitized by Google
Original from UNIVERSITY OF CALIFORNIA

der Mann über unerträgliches Ohrensausen. Die otologische Untersuchung ergibt beiderseits normale Trommelfelle, die Konversationssprache rechts 8 *m*, links 6 *m*, die Flüstersprache rechts 5 *m*, links 2 *m* (mit Lärmapparat). Weber geht nach rechts, Rinne beiderseits positiv. Knochenleitung links etwas verkürzt. Kein spontaner Nystagmus, die kalorische und Drehreaktion beiderseits normal, ebenso der Zeigeversuch. Die Erklärung für das Ohrensausen, welche durch den otologischen Befund nicht gegeben ist, finden wir jedoch, wenn wir den Finger leicht auf den Einschuß auflegen. Da nehmen wir sofort ein sehr deutliches Schwirren wahr und beim Hören mit dem Stethoskop läßt sich auch deutlich das typische Geräusch wahrnehmen.

Es handelt sich bei dem Pat. um ein Aneurysma, das wahrscheinlich von der Art. occipitalis sehr nahe der Carotis externa ausgeht. Die Therapie wird in diesem Falle die Ligatur des Gefäßes sein, Wegen dieser relativ seltenen Ursache des Ohrensausens habe ich mir erlaubt, Ihnen den Fall zu demonstrieren.

IV. Bondy: **Plastik zum Verschluß einer retroauriculären Fistel nach Radikaloperation.**

In dem vorgestellten Falle, der eine kleinfingerdicke Fistel hatte, wurde in folgender Weise vorgegangen: Schnitt nach Ruttin $1^1/_2$ *cm* hinter der Fistel, Ablösung der Haut nach vorn zu bis an den hinteren Fistelrand, die dann nach Mobilisierung der Haut an der Hinterfläche der Ohrmuschel umgeschlagen und mit dem vorderen Fistelrand vereinigt wird. Darüber Naht in der von Ruttin angegebenen Weise: Durch diese Kombination der Ruttinschen mit der Passowschen Plastik wird erzielt, daß beide Flächen, innen sowohl als außen, mit Haut gedeckt sind. Zur Verhinderung einer Hämatombildung wurde der untere Wundwinkel drainiert. Heilung per primam in sechs Tagen mit tadellosem kosmetischen Effekt.

V. Alexander, derzeit Chefarzt der VI. Abteilung des k. u. k. Garnisonsspitales Nr. 2 in Wien, demonstriert aus seiner Abteilung folgende Fälle:

Fall I. **Fremdkörper (Messerklinge) in der Fossa pterygopalatina mit Mundsperre. Operative Entfernung der Klinge. Heilung.** (Siehe Abbildung 1 und 2.)

Infanterist Karl M., Landwehrinfanterie-Regiment Nr. 24, geb. 1891, Ass.-J. 1914.

Anamnese: Am 1. I. 1912 wurde Pat. bei einer Schlägerei in Altona mit einem Messer gestochen: ein Stich im Nacken, ein zweiter in der rechten Kiefergegend. Der Täter warf das Messer weg und lief davon. Pat. wurde bewußtlos in das Krankenhaus geführt: die beiden äußeren Wunden am Kiefer und am Nacken wurden genäht. Er war 3 Wochen im Krankenhaus und wurde dann entlassen. Seit der Verletzung konnte er den Mund kaum öffnen, die Zunge nicht mehr vorstrecken. Er konnte nur weiche Sachen essen: weiche Wurst, Käse, Eier usw. Die breiige Nahrung preßte er mit den Fingern durch die beiden Zahnreihen in den Mund. Mitunter Schmerzen bei den geringen mahlenden Kieferbewegungen. Er litt seit der Verletzung auch an Zahnfleischfäule. Bei der Assentierung wurde er zur Konstatierung in das Spital (IV. Abteilung, Chefarzt Stabsarzt Dozent Jellinek) geschickt.

Status praesens: Fast vollkommene Kiefersperre. Pat. vermag nur breiige Nahrung, die er mit den Fingern durch die Zahnreihe drückt, zu verzehren. Das Röntgenbild (Figg. 1 u. 2) zeigt eine 43 *mm* lange, an der breitesten Stelle 11 *mm* breite, abgebrochene Klinge eines Taschenmessers.

Digitized by Google
Original from UNIVERSITY OF CALIFORNIA
Generated on 2019-10-24 14:29 GMT / http://hdl.handle.net/2027/uc1.b3252763
Public Domain in the United States, Google-digitized / http://www.hathitrust.org/access_use#pd-us-google

Die Spitze der Klinge berührt die Hinterwand der Oberkieferhöhle (Fig. 1) in der Gegend der hinteren Circumferenz. Das Bruchende befindet sich in der Projektion des Kieferköpfchens (Figg. 1 u. 2). An der Haut knapp über dem Unterkiefergelenk eine im Niveau der Haut gelegene, wenig sichtbare, 1 *cm* lange Narbe.

Operation am 1. IX. 1914 (Oberstabsarzt Prof. Alexander) in kombinierter Morphium-Äthernarkose. Einschnitt am Zahnfleischrande des rechten Ober-

Fig. 1.

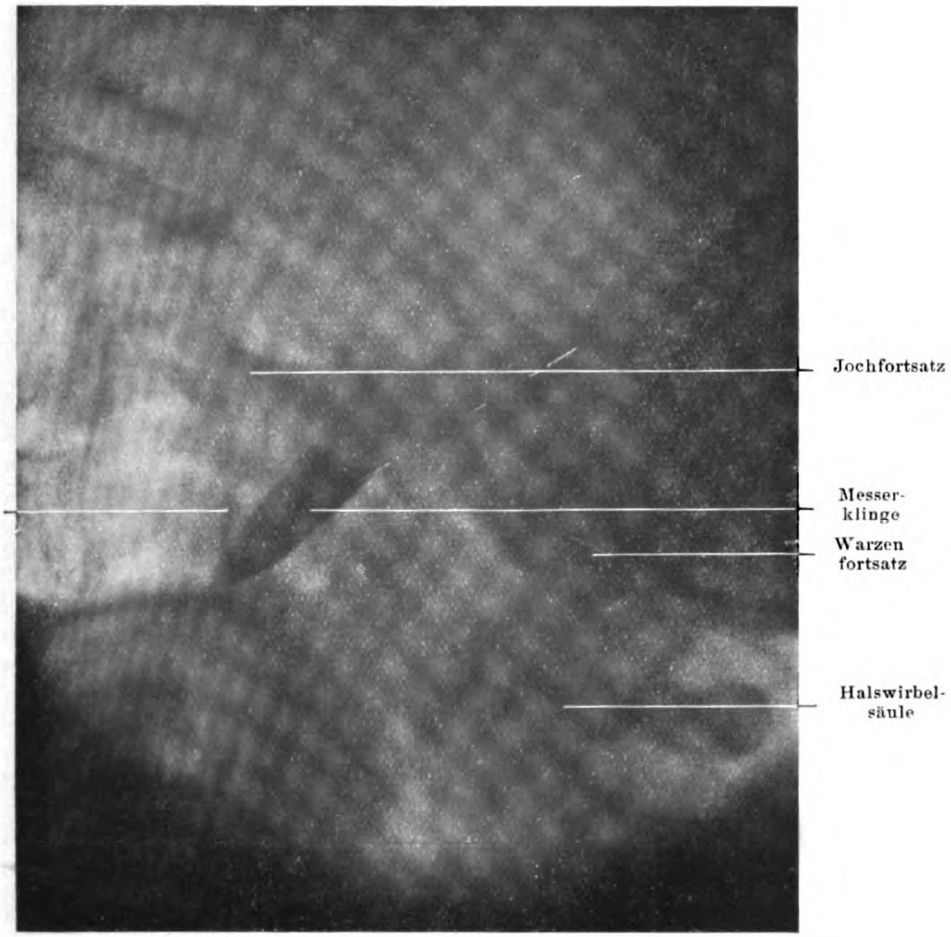

kiefers. Freilegung und Aufmeißelung der Oberkieferhöhle oberhalb der Zahnwurzel. Breite Freilegung. Nach außen wird der Knochen bis an die Jochbeingegend abgetragen. Die Oberkieferhöhle selbst erweist sich unverändert. Es erfolgt keine wesentliche Blutung. Nunmehr wird die Hinterwand des Oberkiefers zur Ansicht gebracht, der papierdünne Knochen daselbst in der durch die Röntgenbilder gegebenen Topographie abgetragen. Die tastende Pinzette gelangt sehr bald auf das glatte, spitz zulaufende Ende der Messerklinge. Dieselbe ist

Digitized by Google
Original from UNIVERSITY OF CALIFORNIA
Generated on 2019-10-24 14:30 GMT / http://hdl.handle.net/2027/uc1.b3252763
Public Domain in the United States, Google-digitized / http://www.hathitrust.org/access_use#pd-us-google

mit der Umgebung eng verbunden, wird zunächst, soweit es möglich ist, mit Hilfe einer anatomischen Pinzette mobilisiert und mit einem Langenbeckschen Nadelhalter extrahiert. Wundversorgung. Jodoformdocht. Reposition der Ränder der Zahnfleischwunde. Schluß durch Seidennähte mit drainierenden Jodoformdochtstreifen.

Wundverlauf reaktionslos. Wundheilung per primam. Schon wenige Tage nach der Operation vermag Pat. unter täglichen Übungen mit dem Mundkeil und aufschraubbarem Mundspiegel die beiden Zahnreihen voneinander bis auf 1 *cm* zu entfernen. Während der nächsten Wochen allmähliche Zunahme

Fig. 2.

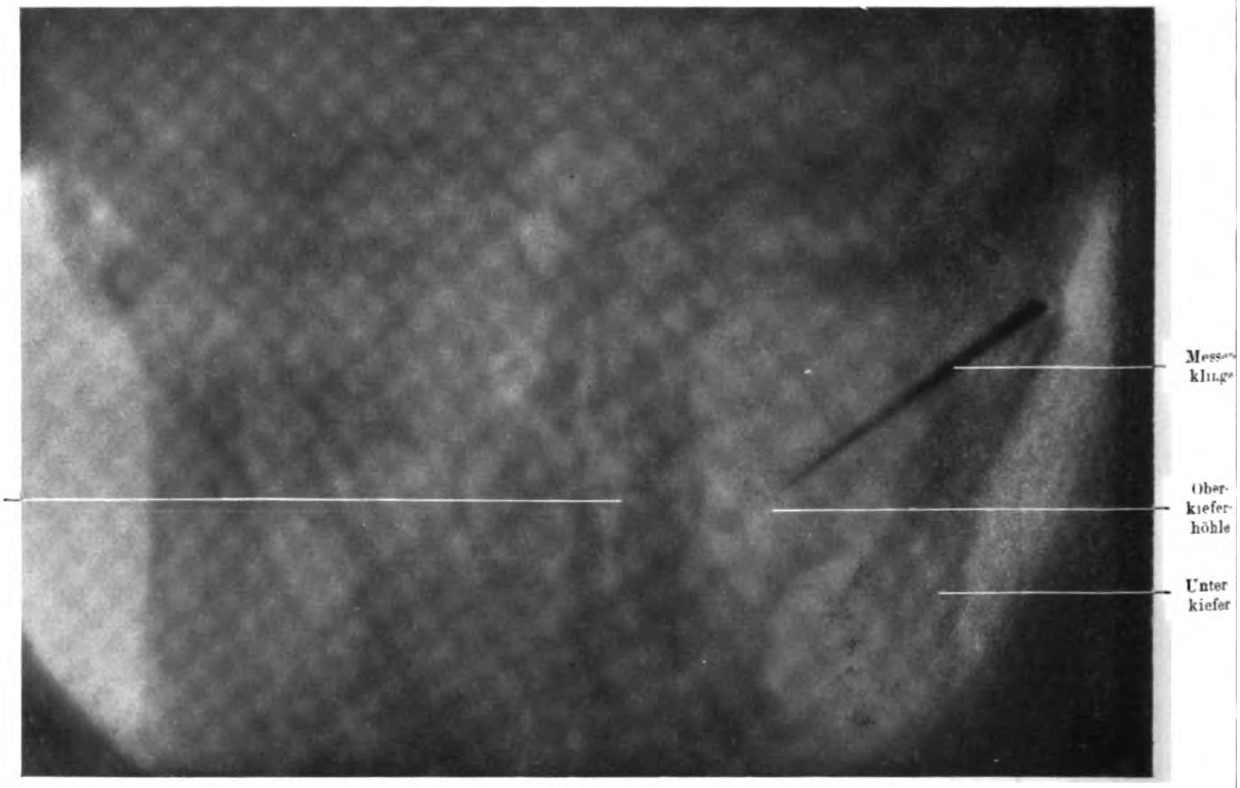

der Beweglichkeit im Kiefergelenk bis annähernd zur Norm. Pat. vermag von der zweiten Woche an auch gekochtes Rindfleisch zu kauen und nimmt die gewöhnliche Nahrung. Am 12. X. wurde Pat. militärdiensttauglich entlassen.

Epikrise. Das Bemerkenswerte des Falles liegt zunächst in der Art der Verletzung: Die Klinge brach im eingedrungenen Teile ab, so daß die Haut glatt darüber verheilen konnte. Sodann blieb die Klinge länger als zwei Jahre an Ort und Stelle, und erst durch die Röntgenuntersuchung (Stabsarzt Dozent Dr. Freund) wurde die wahre Ätiologie der Kiefersperre aufgedeckt. Endlich gelang es in diesem Falle, auf dem Wege zweier zueinander senkrechter (einer dorsoventralen und einer frontalen) Röntgen-

Digitized by Google
Original from UNIVERSITY OF CALIFORNIA
Generated on 2019-10-24 14:30 GMT / http://hdl.handle.net/2027/uc1.b3252763
Public Domain in the United States, Google-digitized / http://www.hathitrust.org/access_use#pd-us-google

aufnahmen den Fremdkörper mit mathematischer Genauigkeit zu lokalisieren. Es gelang mir, den Operationsplan, den ich an der Hand der Röntgenbilder entwickelte, bis zu Ende durchzuführen, und die Spitze der Klinge wurde tatsächlich an der erwarteten Stelle gefunden. Sie berührte die Hinterwand

Fig. 3.

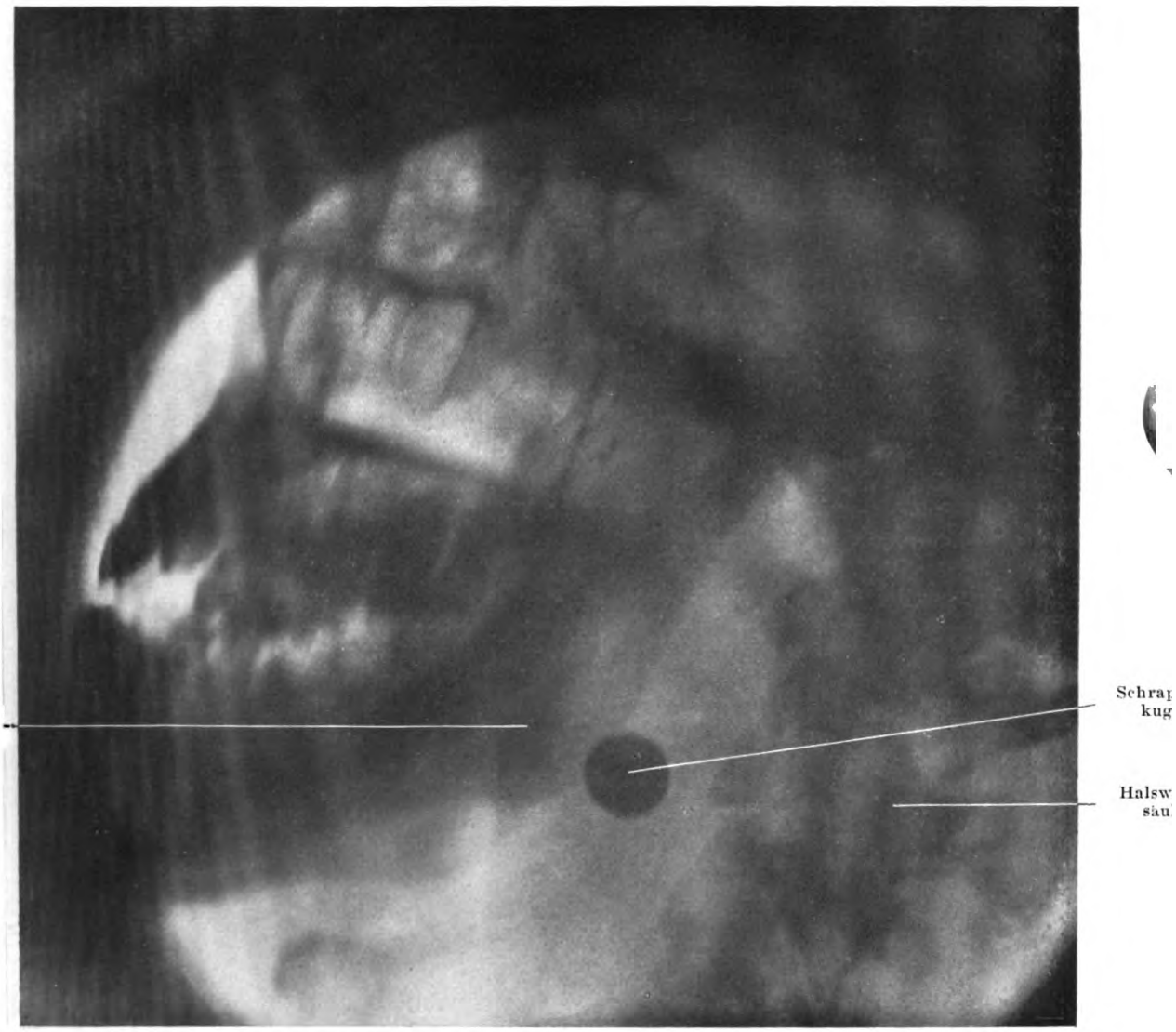

des Oberkiefers. Diese „transmaxillare" Methode der Fremdkörperentfernung ist schonender als die Entfernung von außen, da jede Entstellung oder Nervenverletzung verhütet wird; sie ist jedoch gut anwendbar nur bei Fremdkörpern, deren vorderer Pol tiefer steht als der hintere.

Digitized by Google
Original from UNIVERSITY OF CALIFORNIA
Generated on 2019-10-24 14:30 GMT / http://hdl.handle.net/2027/uc1.b3252763
Public Domain in the United States, Google-digitized / http://www.hathitrust.org/access_use#pd-us-google

Fig. 4.

Schrapnellkugel

Digitized by Google
Original from UNIVERSITY OF CALIFORNIA
Generated on 2019-10-24 14:30 GMT / http://hdl.handle.net/2027/uc1.b3252763
Public Domain in the United States, Google-digitized / http://www.hathitrust.org/access_use#pd-us-google

Fall II. **Steckschuß am Halse (Schrapnell-Bleikugel) mit Einschuß 3 *cm* hinter dem Insertionsrande der rechten Ohrmuschel in der Höhe der Mitte des rechten Warzenfortsatzes. Geschoß vor der Wirbelsäule mit Absceßbildung und phlegmonöser Eiterung. Entfernung des Geschosses. Pyämie infolge von Phlebitis der linken Vena jugularis interna. Exitus letalis.**

Der 25jährige Pat., Dr. M. P., Inf.-Reg. Nr. 14, ist auf dem nördlichen Kriegsschauplatz anfangs September 1914 durch einen Schrapnellkugelsteckschuß verwundet worden. Einschuß am Nacken. Die Kugel blieb vor der Wirbelsäule stecken, ohne irgend eine Knochenverletzung gesetzt zu haben (siehe Abbildungen 3 und 4). Unmittelbar nach der Verletzung stellten sich Schluckbeschwerden ein, die später, verbunden mit Temperaturerhöhung, zunahmen. Eine auf der III. Abteilung des k. u. k. Garnisonsspitales Nr. 2 (Stabsarzt Dozent Dr. Salzer) vorgenommene Incision entleerte einen Eßlöffel voll Eiter. Da jedoch nach kurzer Zeit sich neuerlich Absceßsymptome zeigten, wurde Pat. am 24. IX. 1914 auf die VI. Abteilung transferiert. Das Röntgenbild (Stabsarzt Dozent Dr. Freund) ergab eine Schrapnellkugel vor der Wirbelsäule, links neben der Mittellinie gelegen, bei aufrechtem Kopf in der Höhe des Unterkieferwinkels. Diffuse Schwellung der hinteren Rachenwand. Das Projektil ist nicht tastbar. Die Rötung ersteckt sich nach abwärts bis in die Höhe des Kehlkopfeinganges.

Operation (Oberstabsarzt Prof. Alexander) 27. IX. in kombinierter Morphium-Äthernarkose. Hautschnitt am linken Oberhals, entsprechend dem vorderen Rande des Sternocleidomastoideus. Topographische Freilegung der Muskeln in der Vorderwand der Wirbelsäule. Die Schrapnellkugel läßt sich mit der Sonde deutlich nachweisen und wird mit einer Kugelzange eigener Konstruktion[1]) entfernt. Wundversorgung. Verband.

Der lokale Wundverlauf war günstig, doch blieben das intermittierende Fieber und die Schüttelfröste bestehen. Am fünften Tage p. op. profuse venöse Blutung aus der Wunde und dem Munde, die durch Tamponade gestillt wurde. Fortdauernder, bedeutender intermittierender Temperaturanstieg bis auf 40 und 41°. 10 Tage post op. nach einer zweiten profusen Blutung am 7. X. 1914 Exitus letalis.

Sektionsbefund (8. X. 1914): Große, abgemagerte, blutleere männliche Leiche. Einschußöffnung in der Höhe der Mitte des rechten Warzenfortsatzes, 3 *cm* hinter dem Insertionsrand der Ohrmuschel. Am linken Oberhals entsprechend dem vorderen Rande des Sternocleidomastoideus eine 6 *cm* lange chirurgische Incisionsöffnung. Im Rachenkopf hämorrhagischer Schleim. Eine jauchige Eiterung im Gebiete der linken Tonsille mit einer fistulösen Öffnung im Gebiete der Tonsille selbst. Retropharyngeal linkerseits ein taubeneigroßer jauchiger Herd, der mit der erwähnten Fistelöffnung kommuniziert. An der hinteren Wand dieses Herdes verläuft die Jugularis int., die hier in ungefähr 2 *cm* Entfernung vom Foramen jugul. eine haselnußgroße Öffnung trägt, die von jauchigen Coagulis erfüllt ist. In der Öffnung sind jauchige Blutcoagula sichtbar, die sich in der Vene auf je 2 *cm* Länge nach auf- und abwärts erstrecken. Der zentrale Teil der Vena jugul. int. ist leer. Die jauchig-eitrige Entzündung reicht hinter der Jugularis bis an die Halswirbelsäule und kommuniziert nach abwärts mit der oben erwähnten chirurgi-

[1]) Zu beziehen durch die Firma F. Marconi, IX., Lackierergasse 8.

Digitized by Google
Original from UNIVERSITY OF CALIFORNIA
Generated on 2019-10-24 14:30 GMT / http://hdl.handle.net/2027/uc1.b3252763
Public Domain in the United States, Google-digitized / http://www.hathitrust.org/access_use#pd-us-google

schen Incisionsöffnung. Oesophagusschleimhaut aufgelockert, keine Blutung, kein Schleim. Trachealschleimhaut von kleinen Hämorrhagien durchsetzt. Linke Lunge lufthaltig, im Mittel- und Unterlappen von zahlreichen erbsen- bis bohnengroßen, jauchigen Abscessen durchsetzt. Narbige Einziehungen der linken Lungenspitze. Rechte Lunge: Im Unterlappen ein pneumonisch-eitriges Infiltrat von klein Taubeneigröße. Im vorderen Teil des Unterlappens ein etwa bohnengroßer, jauchiger Absceß. Keine pleuritischen Veränderungen. Im Herzbeutel geringe Mengen klarer Flüssigkeit. Rechter Ventrikel: Herzfleisch blaß, Endokard zart, Klappen schlußfähig, Vorhof von speckhäutigem Gerinnsel erfüllt. Muskulatur des Herzens weich, gelbbraun gefärbt. Leber von normaler Größe. An der Konvexität zahlreiche flächige, bis einhellerstückgroße, bis auf 5 *mm* in das Parenchym reichende, frische Hämorrhagien. Parenchym gelbbraun, Läppchenzeichnung verwaschen. Nieren: Größe normal, Kapsel leicht abziehbar. Oberflächliche, parenchymatöse Blutungen von Ausdehnung der in der Leber festgestellten Hämorrhagien. Zahlreiche Hämorrhagien an der Basis der Pyramide und in der Rinde. Rindensubstanz ist lehmgelb gefärbt. Milz um die Hälfte des normalen Volumens vergrößert. Vereinzelte hanfkorn- bis erbsengroße Abscesse.

Anatomische Diagnose: Jauchige Eiterung entlang einem Schrapnellschußkanale mit Bildung eines jauchigen Abscesses in den tiefen Teilen des linken Oberhalses. Jauchig-eitrige Thrombophlebitis der linken Vena jugul. int. mit Pyämie (Blutvergiftung nach jauchigem Senkungsabsceß nach Schrapnellschußkanal am Halse). Arrosion und Durchbruch der Wand der Vena jugul. int. infolge jauchiger, eitriger Entzündung. Jauchige Eiterung im Bereiche des Pharynxkopfes und der linken Tonsille. Von den jauchigen Eiterherden ausgehende pyämische Infektion des Gesamtkörpers mit Bildung zahlreicher Abscesse in den Lungen und in der Milz und oberflächlichen Hämorrhagien in der Leber und in beiden Nieren. Akute Degeneration des Herzfleisches, des Leber- und Nierenparenchyms. Frische submuköse Hämorrhagien in der Trachea. Geheilte tuberkulöse Erkrankung der linken Lungenspitze.

Epikrise: In diesem Falle ist die Entfernung der Kugel auf Grund der Lokalisation mit Hilfe des Röntgenbildes unschwer gelungen. Die Entfernung wurde wie im ersten Falle auf der Grundlage der Kombination der dorsoventralen mit einer rein frontalen Röntgenaufnahme durchgeführt. Zur Zeit der Operation bestanden bereits pyämische Temperaturen. Die Autopsie hat gezeigt, daß die Pyämie folgendermaßen zustande gekommen ist: Rings um die Schrapnellkugel hatte sich eine Eiterung entwickelt, die zur Periphlebitis und schließlich zur Endophlebitis der linken Vena jugularis interna geführt hat. Von dem endovenösen Entzündungsherd aus haben sich die pyämischen Metastasen in der Lunge, Leber und Nieren entwickelt. Die Thrombophlebitis in der Vena jugularis interna hat schließlich zur Abscedierung geführt. Der vollkommen eitrig zerfallene Thrombus veranlaßte die Perforation der vorher entzündeten Venenwand und es erfolgte schließlich eine profuse venöse Blutung. Die operative Entfernung der Schrapnellkugel war in diesem Falle durch die Schluckbeschwerden indiziert, die der Absceß verursachte.

Fall III. In diesem Falle (siehe Abbildung 3) handelte es sich um einen **Gewehrkugelsteckschuß des rechten Oberkiefers.**

Der vordere Pol des Geschosses, das die linke Nasenhälfte durchschlagen hat und mit seiner Breitseite eingedrungen ist, steht höher als der hintere. Ich versuchte, das Geschoß durch Lokalisation im Röntgenbilde mit Hilfe der

Digitized by Google
Original from UNIVERSITY OF CALIFORNIA
Generated on 2019-10-24 14:30 GMT / http://hdl.handle.net/2027/uc1.b3252763
Public Domain in the United States, Google-digitized / http://www.hathitrust.org/access_use#pd-us-google

transmaxillaren Methode zu entfernen; in diesem Falle hat jedoch die Methode versagt. Es gelang, den vorderen Pol des Geschosses freizulegen, die instrumentelle Entfernung ist jedoch bisher nicht gelungen.

Diskussion.

Beck: Ich habe zu dem einen Fall zu bemerken, daß wir hier einen ganz ähnlichen Fall beobachtet haben. Es war ein Infanterist, dem ein Projektil in den Mund gedrungen war, ein Ausschuß war nicht zu finden. Patient hatte Schluckbeschwerden und etwas Fieber. Der Kiefer war nur sehr wenig zu öffnen gewesen. Wegen der Schluckbeschwerden wurde ich zu dem Pat. gerufen. Ich fand eine deutliche Pupillendifferenz. Der Kopf wurde ängstlich unbeweglich gehalten. Es fand sich eine bedeutende Schwellung an der hinteren Rachenwand; aus einer Stelle daselbst kam etwas Eiter hervor. Es bestand also ein retropharyngealer Absceß, den ich breit inzidierte. Dabei hatte man das Gefühl, mit dem Instrument auf rauhen Knochen zu kommen. Die Röntgenuntersuchung zeigte in der Höhe des II. Halswirbels eine Schrapnellkugel. Während ich überlegte, ob ich diese vom Munde aus oder von außen von der seitlichen Halswand aus entfernen solle, senkte sie sich rapid und sitzt jetzt im II. Intercostalraum vor der Wirbelsäule. Wegen der Schmerzen bei jeder Bewegung des Kopfes und da das Röntgenbild eine Verletzung des II. Halswirbels ergab, wurde dem Pat. auf der orthopädischen Abteilung des Prof. Lorenz eine Gipskrawatte angelegt. Durch die Entlastung der Wirbelsäule fühlte sich Pat. sofort viel wohler und die Schmerzen sind gesehwunden. Der Pat. steht nunmehr seit $2^1/_2$ Monaten in meiner Beobachtung. Vor 14 Tagen hat sich ein Stück des lädierten Wirbels abgestoßen und wurde ausgespuckt. Die Kugel selbst macht dem Pat. gar keine Beschwerden mehr. Pat. befindet sich am Wege der Heilung.

VI. O. Beck: **Kriegsschädigungen des inneren Ohres.**

Ich habe mir erlaubt, in der letzten Sitzung zwei Fälle zu demonstrieren, welche die Wirkung großer Detonationen respektive Luftdruckwirkung auf das innere Ohr illustrieren. In dem einen Falle bestand eine Diastase sämtlicher Schädelknochen, in dem anderen eine schwere Schrapnellneurose. Heute möchte ich mir gestatten, Ihnen verschiedene Schüsse, und zwar Hirnschüsse, Durchschuß durch das Gehirn und einen Fall von Steckschuß in ihrer Wirkung auf das innere Ohr zu demonstrieren, und ferner die Wirkung von starken Erschütterungen, die den Warzenfortsatz treffen.

a) Beiderseitige hochgradige Cochlearaffektion durch indirektes Trauma.

Der 32jährige Infanterist erhielt am 1. XI., während er im Schützengraben schlief, einen Schuß gegen die Mitte des Unterkiefers: der Unterkiefer wurde frakturiert und fünf Zähne herausgeschlagen. Als der Pat. aufkam, konnte er sich allein zum Hilfsplatz begeben, doch bemerkte er sofort, daß er taub sei. Er hat vorher immer gut gehört.

Die Untersuchung ergab: Die Trommelfelle beiderseits normal. Stimmgabeln werden kaum gehört. Die Kopfknochenleitung ist beiderseits erloschen, nur ganz laut in unmittelbarer Nähe des Ohres geschriene Worte werden gehört, jedoch ist der Pat. nicht imstande, dieselben immer richtig nachzusagen. Es besteht also beiderseitig nur quantitatives Hören. Beim Romberg etwas unsicheres Schwanken. Geringer zentraler Nystagmus bei Rechts- respektive Linksblick. Vestibulare Prüfung: 10mal rechts gedreht 23" Nachnystagmus mit

Digitized by Google
Original from UNIVERSITY OF CALIFORNIA
Generated on 2019-10-24 14:30 GMT / http://hdl.handle.net/2027/uc1.b3252763
Public Domain in the United States, Google-digitized / http://www.hathitrust.org/access_use#pd-us-google

typischen Begleiterscheinungen, 10mal links gedreht 20" Nachnystagmus mit typischen Begleiterscheinungen. Die kalorische Reaktion ist beiderseits normal. Spontan besteht kein Vorbeizeigen. Während der Reizung des Labyrinths typisches Vorbeizeigen in beiden Armen im Sinne der langsamen Nystagmuskomponente.

Bei diesem Fall muß man sich vorstellen, daß durch Fortleitung der Erschütterung vom Unterkiefer her und durch Übertragung derselben auf den Warzenfortsatz der cochleare Apparat geschädigt wurde. Am Vestibularapparat ist nichts Pathologisches nachzuweisen. Trotz Galvanisation, Katheterismus, Luftdusche etc. ist bisher eine Besserung nicht eingetreten.

b) Taubheit durch Streifschuß am Warzenfortsatz.

Der 37jährige Infanterist wurde am 19. XI. bei Krakau durch eine Gewehrkugel verletzt. Die Kugel drang rechts beim Nacken ein und links 2 *cm* vor dem Ohr aus. An der Austrittsstelle besteht ein derbes Infiltrat und ein ca. 1 *cm* langer Defekt in der Haut. Facialis links ist in allen drei Ästen gelähmt.

L. O.: Traumatische Ruptur, die beiden hinteren und zum Teil auch den vorderen unteren Quadranten einnehmend. Im Gehörgang und im Mittelohr Blutkrusten. Komplette Taubheit. Rinne unendlich negativ. Weber nach rechts: Stimmgabeln links nicht gehört.

R. O.: Trommelfell normal, Stimmgabelbefund spricht für Laesio auris int. Gehör für Konv. 6 *m*, Fl.-Spr. $1^1/_2$ *m*. Geringer spontaner horizontaler Nystagmus nach links stärker als nach rechts. Kein Romberg. Pat. zeigt spontan richtig. 10mal rechts gedreht 12" Nachnystagmus, 10mal links gedreht 22" Nachnystagmus.

Von der kalorischen Prüfung oder einer Äthereinblasung wurde wegen der traumatischen Ruptur links abgesehen. Im Laufe der dreiwöchentlichen Beobachtung hat sich der Befund insofern geändert, als sich für die Drehung nach links und nach rechts ein Wert von ca. 20—24 Sekunden beiderseits ergibt. Im Röntgenbild ist an der Spitze des Processus mast. eine Frakturstelle zu sehen.

In diesem Falle ist die Taubheit durch die durch die Kugel gesetzte Erschütterung des Processus mast. und durch deren Weiterleitung auf das innere Ohr zu erklären. Auch in diesem Falle ist, wie in dem früheren, trotz der vorhandenen Taubheit das Labyrinth, wenn auch in seiner Erregbarkeit herabgesetzt, so doch sicher nicht ausgeschaltet.

c) Taubheit durch Streifschuß entlang des Warzenfortsatzes ohne Verletzung desselben.

Der 25jährige Infanterist wurde am 25. XI. bei Krakau in stehender Stellung von rückwärts in einer Entfernung von 10 Schritten durch einen Unglücksfall von einem Kameraden angeschossen. Er ging allein zum Hilfsplatz. Der ca. $1^1/_2$ *cm* lange und $1^1/_2$ *cm* breite Einschuß ist am hinteren Rande des rechten Processus mast., der Ausschuß 1 *cm* vor dem Tragus. Der äußere Gehörgang ist in seinem äußersten Teil durchschossen. Nach der Verletzung soll Nasenbluten aufgetreten sein, keine Blutung aus dem Ohr. Es besteht keine Facialislähmung. Die mehrmalige Röntgenuntersuchung ergibt am Knochen des Processus mast. keine pathologische Veränderung. Es hat, wie auch durch den Durchschuß im äußeren Gehörgang zu ersehen ist, das Projektil nur Haut- und Unterhautzellgewebe verletzt.

Ohrbefund: Trommelfelle beiderseits intakt, im äußeren Gehörgang, ganz nahe dem Eingang an der vorderen und hinteren Wand ein Durchschuß. Der

Generated on 2019-10-24 14:30 GMT / http://hdl.handle.net/2027/uc1.b3252763
Public Domain in the United States, Google-digitized / http://www.hathitrust.org/access_use#pd-us-google
Digitized by Google
Original from UNIVERSITY OF CALIFORNIA

Gehörgang wurde immer gut tamponiert, so daß sich keine Stenose gebildet hat, was in diesem Falle um so leichter zu verhüten war, da der Durchschuß ganz außen gesessen ist. Der Pat. ist rechts total taub, links besteht normales Gehör. Etwas spontaner Nystagmus nach rechts und links. Der Vestibularbefund ist: 10mal rechts gedreht 15" Nachnystagmus, 10mal links gedreht 6—7". Kalorisch: Links Nystagmus nach 14" auslösbar, rechts nach 28". Im Laufe der Beobachtung hat sich im Zustande des Cochlearapparates nichts geändert, dagegen sind die Differenzen in der vestibularen Erregbarkeit sowohl für kalorische als Drehreizeen geschwunden.

In diesem Falle handelte es sich um einen Streifschuß des Warzenfortsatzes und durch Erschütterung erfolgte Läsion des inneren Ohres. Alle diese drei Fälle haben gemeinsam, daß es sich um eine mehr oder minder direkte und starke Erschütterung des Processus mast. handelt, die Taubheit zur Folge hatte. Dagegen scheint der Vestibularapparat auf derartige Erschütterungen weniger zu reagieren. Während die Taubheit durch die angewandte Therapie nicht zu beeinflussen war, haben sich in jenen Fällen, bei denen Differenzen in der vestibularen Erregbarkeit bestanden haben — ob post oder propter läßt sich natürlich nicht entscheiden — diese Differenzen ausgeglichen.

d) Vestibularbefund nach querem Durchschuß durch das Gehirn.

Dem 23jährigen Infanteristen drang eine Gewehrkugel links zirka drei Querfinger über dem oberen Ansatz der Ohrmuschel in den Schädel ein und verließ ihn rechts zirka $2^1/_2$ Querfinger hinter dem hinteren Rand der Ohrmuschel durch das Hinterhauptsbein. Im Röntgenbild ist ein Knochendefekt im linken hinteren Anteil des Scheitelbeines zu sehen, ebenso rechts der Ausschuß mit Splitterung des Knochens der Hinterhauptsschuppe. Pat. war 2 Tage bewußtlos und wurde dann ins Hinterland gebracht. Ich sah den Pat. zum erstenmal 3 Wochen nach der Verletzung. Er machte einen schwer besinnlichen Eindruck, gab jedoch auf Fragen richtige Antworten. Der neurologische und der Augenbefund sind negativ.

Ohrbefund: Trommelfelle und Mittelohr beiderseits normal. Beiderseits Laesio auris int. Gehör rechts $4^1/_2$ *m* Konv.-Spr., $^1/_2$ *m* Fl.-Spr., links $^3/_4$ *m* Konv.-Spr., Fl.-Spr. ad conch. Geringer horizontaler Nystagmus nach rechts. Beim Romberg unsicheres Schwanken ohne Bevorzugung einer bestimmten Fallrichtung. Beim Gehen mit offenen Augen weicht der Pat. nach rechts ab, beim Gehen mit geschlossenen Augen zeigt sich dies noch stärker. Alle vier Extremitäten zeigen stark nach rechts vorbei, wobei es auffallend ist, daß die rechten Extremitäten stärker vorbeizeigen als die linken. 10mal rechts gedreht 8" Nachnystagmus, 10mal links gedreht 32" Nachnystagmus. Der Nystagmus nach Linksdrehung ist sehr stark, die Schwindelerscheinungen sehr heftig. Sowohl nach Rechts- als nach Linksdrehung zeigt der Pat. im Sinne der langsamen Nystagmuskomponente vorbei.

Kalorische Reaktion links: Nach 32" starke Reaktion. Die Fallrichtung ist durch Veränderung der Kopfstellung deutlich zu verändern. Kalorisch rechts schon nach einigen Sekunden überaus starke Reaktion, Pat. erbricht, wird blaß und der Nachnystagmus dauert $5^1/_2$ Minuten. Infolge dieser starken Reaktion ist die Fallrichtung und deren Beeinflussung durch die Kopfstellung nicht einwandfrei zu prüfen.

Bei diesem Falle beherrschen klinisch die Symptome von seiten des Kleinhirns das Bild, während von den anderen offenbar mitverletzten Hirn-

Digitized by Google
Original from UNIVERSITY OF CALIFORNIA
Generated on 2019-10-24 14:30 GMT / http://hdl.handle.net/2027/uc1.b3252763
Public Domain in the United States, Google-digitized / http://www.hathitrust.org/access_use#pd-us-google

teilen Erscheinungen nicht aufgetreten sind. Die beiderseitige Affektion des Cochlearis, die sich im Laufe der Beobachtung deutlich zurückgebildet hat (Pat. hört jetzt beiderseits ca. 6 *m* Konv.-Spr. und 3 *m* Fl.-Spr.), dürfte auf die allgemeine Commotio zurückzuführen sein. Der Fall ist auch deshalb erwähnenswert, weil von den Neurologen keine Symptome gefunden wurden, die für eine Affektion des Kleinhirns sprachen, während die otologische Untersuchung eine solche einwandfrei feststellen konnte. Der Fall zeigt ferner, wie empfindlich das Kleinhirn gegen Verletzungen respektive Erschütterungen ist.

e) Querer Durchschuß durch beide hinteren Schädelgruben mit Perforation beider Warzenfortsätze.

Der 26jährige Pat. wurde bei Lublin durch einen Gewehrschuß in der Schwarmlinie am Kopfe verwundet. Er kann sich an die Einzelheiten nicht erinnern. Er wurde ins Spital nach Krakau gebracht, wo er 2 Wochen lag, und von dort nach Wien transportiert wurde. Es findet sich bei ihm ein auch röntgenologisch nachweisbarer Einschuß am rechten Warzenfortsatz und ein Ausschuß am linken. Splitterungen sind radiologisch nicht festzustellen. Neurologischer Befund: Etwas Torpor. Der linke Abducens weniger ansprechbar als der rechte, gesteigerte Sehnenreflexe, nahezu Patellarklonus. Fußklonus beiderseits. Babinski beiderseits positiv. Keine Ataxie. Augenbefund negativ. Die neurologischen Symptome lassen also auf eine Läsion der hinteren Schädelgrube mit Hirndruckerscheinungen schließen.

Ohrbefund: Mittelohr beiderseits normal. R. O. normales Gehör. L. O. Laesio auris int. Konv.-Spr. $^1/_2$ *m*, Fl.-Spr. 0. Etwas spontaner Nystagmus nach rechts und links, beide Labyrinthe reagieren normal. Die Reaktion ist weder für kalorische noch für Drehreaktion gesteigert.

Der Fall ist interessant, weil es schwer zu erklären ist, daß verhältnismäßig so geringe Läsionen sich finden, wenn der Schuß durch das Kleinhirn gegangen wäre. Einen ganz ähnlichen Fall hat Marburg in der Gesellschaft für innere Medizin demonstriert; er glaubte, daß die Kugel zwischen Occipitallappen und Kleinhirn über das Tentorium durchgegangen sein dürfte. Diese Erklärung dürfte auch für meinen Fall zu Recht bestehen, zumal auch die Höhe der Ein- und Ausschußöffnung für diese Annahme spricht.

f) Steckschuß im linken Stirnlappen mit Erscheinungen von seiten der rechten hinteren Schädelgrube.

Der 24jährige Pat. erhielt, als er in der Deckung den Kopf aufhob, von einem krepierten Schrapnell eine Kugel in die Stirngegend. Da ich diesen Fall noch ausführlich zu publizieren gedenke, will ich nur kurz erwähnen, daß bei der Untersuchung der Gleichgewichtsstörungen auffiel, daß durch Veränderung der Kopfhaltung, d. h. durch Rechts- respektive Linksdrehung des Kopfes beziehungsweise durch Vor- oder Rückwärtsneigen desselben die spontane Fallrichtung deutlich verändert werden konnte. Da der Pat. nur ganz geringen spontanen Nystagmus nach rechts und links zeigte, mußten diese Gleichgewichtsstörungen und deren Beeinflussung durch die geänderte Kopfstellung als zentral bedingt angesehen werden, was um so merkwürdiger ist, da wir ja bisher gemeinhin angenommen haben, daß die Veränderung der Fallrichtung durch Veränderung der Kopfstellung ein Charakteristikon der vestibulären Gleichgewichtsstörung sei. Es ist fernerhin an diesem Falle merkwürdig, daß die klinischen Erscheinungen für eine Affektion der rechten hinteren Schädelgrube sprachen. Da bei der Einbringung des Pat. in das Spital die oben erwähnten Gleichgewichtsstörungen nicht vorhanden waren, so lag der Schluß

Generated on 2019-10-24 14:30 GMT / http://hdl.handle.net/2027/uc1.b3252763
Public Domain in the United States, Google-digitized / http://www.hathitrust.org/access_use#pd-us-google
Digitized by Google
Original from UNIVERSITY OF CALIFORNIA

nahe, daß sich um das Projektil, das nach der Röntgenuntersuchung im Stirnlappen saß, ein Erweichungsherd finde oder daß das Projektil beweglich in einer Cyste liege und durch dessen Bewegungen die vorher erwähnten Gleichgewichtsstörungen ausgelöst würden. Bei der Operation fand sich nun, daß weder eine Cyste noch ein encephalitischer Herd bestand. Die Kugel war gar nicht im Gehirn. Sie hat die äußere Lamelle des Stirnbeines durchschlagen, ebenso die cerebrale Fläche der Stirnhöhlenwand. Um die Kugel herum waren Knochensplitter. Die Kugel war an der cerebralen Fläche des Stirnbeines frei beweglich und die Dura durch die Kugel nach innen gedrückt. Die Erscheinungen nahmen nach der Operation deutlich ab.

VII. E. Ruttin: **Partielle Abtrennung des knorpelig-membranösen vom knöchernen Gehörgang durch Gewehrschüsse.**

a) G. St., Inf.-Reg. Nr. 59, wurde am 28. X. bei Nisko am San in der Deckung liegend, durch Schrapnellsplitter verletzt. Er wurde bewußtlos. Beim Erwachen hatte er weder Kopfschmerz, noch Schwindel, noch Sausen.

Als ich ihn am 27. XI. untersuchte, erhob ich folgenden Befund: Rechtes Auge zerstört (Einschuß), vor und unter dem linken Ohr eine etwa zweikronenstückgroße, strahlige, granulierende, zum Teil vernarbte Wunde gerade am Kieferwinkel (Ausschuß). An der vorderen und unteren Gehörgangswand, gerade am Übergang in den knöchernen Gehörgang (die Lokalisation läßt sich leicht durch Druck mit dem Speculum und durch Abtasten mit der Sonde feststellen!) eine halbmondförmige, granulierende Stelle, während die Cutis des Gehörganges im übrigen intakt ist. Trommelfell gerötet und geschwollen. Total taub für Sprache links. Weber links, Rinne links negativ, Schwabach links verkürzt, C_1 wird angeblich links gehört, c^4 wird links nur bei stärkerem Anschlag sehr verkürzt gehört. Kalorische Reaktion links vorhanden, aber schwach. Spontaner Nystagmus horizontalis nach rechts und links bei Blick rechts und links vorhanden, aber sehr gering (nur auf dem linken Auge prüfbar!). Facialisparese links.

Nach Rechtsdrehung Nyst. horiz. nach links 10". Nach Linksdrehung Nyst. horiz. nach rechts 10". Nach Rechtsdrehung mit vorgeneigtem Kopf Nystagmus rot. nach links 10", nach Linksdrehung mit vorgeneigtem Kopf Nystagmus rot. nach rechts 10". Nach Rechtsdrehung bei rechtsgeneigtem Kopf Nyst. vertical. nach abwärts 8", nach Rechtsdrehung bei linksgeneigtem Kopf Nyst. vertical. nach aufwärts 5".

Rechtes Ohr: Trommelfell und Funktion normal.

Nase: Rechts: Breite Synechie der Muschel mit dem Septum. Pus in der Fissur und im mittleren Nasengang links. Durchschuß mit Splitterfraktur des hinteren oberen Anteiles des knöchernen Septums.

Rachen: Schwellung des weichen Gaumens und der Tonsille links.

Röntgenbild: Splitterfraktur des linken Unterkieferastes.

b) F. N., Inf.-Reg. Nr. 13, erhielt am 16. X., liegend bei Czakowa, einen Gewehrschuß. Der Einschuß ist einen Querfinger unter dem rechten inneren Augenwinkel an der rechten Nasenseite, knapp neben der Mittellinie, der Ausschuß knapp vor dem rechten Tragus und rinnenförmiger Durchtrennung der Ohrmuschel, so daß der Lobulus abgetrennt, aber wieder verwachsen ist; dies ist noch aus der granulierenden Fläche erkennbar.

Der äußere Gehörgang ist von knapp hinter dem Eingang bis zum Ansatz an den knöchernen Gehörgang normal. Der knorpelig-membranöse scheint aber vom knöchernen gelöst gewesen zu sein, weil gerade am Ansatz des

Digitized by Google
Original from UNIVERSITY OF CALIFORNIA
Generated on 2019-10-24 14:30 GMT / http://hdl.handle.net/2027/uc1.b3252763
Public Domain in the United States, Google-digitized / http://www.hathitrust.org/access_use#pd-us-google

knorpelig-membranösen an den knöchernen eine halbmondförmige, besonders die vordere und untere Wand betreffende, granulierende Wunde zu konstatieren ist. Das Trommelfell scheint unverletzt zu sein.

Pat. war nach der Verletzung bewußtlos, weiß jedoch nichts von Schwindel, auch nichts von seiner jetzt bestehenden Facialparese. Er ist rechts für Sprache und Stimmgabeln taub. Weber nach links, Rinne unendlich negativ, Schwabach stark verkürzt. Etwas spontaner Nystagmus rotat. nach rechts. Kalorische Reaktion rechts negativ. Drehen wegen Schwäche unmöglich. Nase: Verletzung nicht sichtbar.

In beiden Fällen handelt es sich wohl um einen Abriß oder eigentlich um eine partielle Ablösung des knorpelig-membranösen von dem knöchernen Gehörgang, das eine Mal durch einen Schrapnellsplitter, das andere Mal durch eine Gewehrkugel. Beide Male ist die Schußrichtung schief von vorn nach rückwärts, knapp unter der unteren Gehörgangswand vorbei. Die Verletzungen des Gehörganges durch Schrapnell- beziehungsweise durch Gewehrkugeln, die wir bisher beobachten konnten, waren:

1. glatte Durchschüsse des knorpelig-membranösen Teiles,
2. Splitterfrakturen des knöchernen Gehörganges,
3. Abtrennung größerer Teile des Gehörganges. Dazu kommt nun:
4. die partielle Ablösung des knorpelig-membranösen von dem knöchernen Gehörgang.

Es ist mir bisher gelungen, alle Fälle mit mäßiger Stenose zur Heilung zu bringen. Die letzte Kategorie zeigt aber Tendenz zu hochgradiger Stenose und setzt der Behandlung große Schwierigkeiten entgegen. Auf die Labyrinthbefunde bei beiden Fällen will ich hier nicht weiter eingehen. Es handelt sich wahrscheinlich um Fissuren der Pyramide, die allerdings in den Röntgenbildern nicht sichtbar sind.

VIII. Ruttin: **Über ein Septum im Sinus sagittalis und seine klinische Bedeutung.**

S. M., 32 Jahre, Hilfsarbeiter, wurde am 16. VI. 1914 an die Universitäts-Ohrenklinik aufgenommen. Anamnestisch konnte nur eruiert werden, daß er vor einigen Jahren wegen Hirnabsceß von einem Chirurgen über dem rechten Ohr operiert worden war. Bei seiner Aufnahme war der Pat. in einem halbcomatösen Zustand. Über dem rechten Ohr eine etwa walnußgroße, von dünner, normaler Haut bedeckte, weiche, pulsierende Geschwulst (überhäuteter Hirnprolaps). Der Gehörgang ist völlig verschlossen, kein Sekret. Temperatur 40·6, Puls 120. Der Internist, der ihn untersuchte, wünschte die Transferierung auf die interne Klinik zur Beobachtung und insbesondere, um einen Typhus ausschließen zu können.

Am 24. VI. wurde er rücktransferiert, da Typhus bereits ausgeschlossen war. Wir beobachteten den Pat. zunächst bis zum 27. VI. In diesen 3 Tagen war nun deutlich pyämisches Fieber vorhanden (zwischen 36·8 und 40·0). Es bildete sich auch inzwischen eine von geröteter Haut bedeckte, fluktuierende Schwellung an der rechten Halsseite aus. Eine genaue Funktionsprüfung des Ohres konnte nicht vorgenommen werden, doch konnte festgestellt werden, daß er hörte und kalorisch reagierte. Ich nahm daher am 27. VI. die Operation vor, eröffnete zunächst am Halse einen mit fötidem Eiter erfüllten Absceß unter dem Musculus sternocleidomastoideus. Sodann machte ich den typischen Schnitt hinter dem Ohr, jedoch mit Schonung des überhäuteten Prolapses. Nach Abschiebung der Haut hinter dem Ohr sieht man sofort, daß die

Digitized by Google
Original from UNIVERSITY OF CALIFORNIA
Generated on 2019-10-24 14:30 GMT / http://hdl.handle.net/2027/uc1.b3252763
Public Domain in the United States, Google-digitized / http://www.hathitrust.org/access_use#pd-us-google

hintere Gehörgangswand zum größten Teil durch ein enormes Cholesteatom zerstört ist. Das Cholesteatom, das fast Taubeneigröße hat, wird entfernt. Es zeigt sich nun eine natürliche oder alte Radikaloperationshöhle. Die Dura der mittleren Schädelgrube liegt in etwa 1 cm^2 Ausdehnung frei, ist graurot, schwartig-verdickt und wird auf etwa Hellerstückgröße bis ins Gesunde freigelegt. Sinus wird auf $^1/_2$ cm^2 freigelegt und ist normal. Plastik. Die ganze Operation wurde ausgeführt, ohne den mit Haut bedeckten Prolaps zu eröffnen.

In den nächsten 4 Tagen bekam die Temperatur ansteigenden, mehr meningitischen Charakter (28. VI. 36·3, 29. VI, 38·5—38·3, 30. VI. 38·3—39·0, 1. VII. 37·8—39·6, 2. VII. 38·3—39·5, 3. VII. 38·6—39·5). Auch die übrigen Symptome fingen an, mehr für Meningitis zu sprechen. Allerdings klagte Pat. nicht über Kopfschmerz, auch war kein Druck noch Klopfempfindlichkeit des Schädels vorhanden. Die Pupillen waren eng, reagierten auf Licht und Accommodation träge. Die Sensibilität ist am ganzen Körper herabgesetzt. Reflexe der unteren Extremitäten nicht auslösbar. Kein Babinsky. Kein Klonus. Dermographie positiv. Kernig angedeutet. Puls zwischen 104 und 124.

Nach diesem Befund mußte wohl die Diagnose zwischen Schläfelappenabsceß, Sinusthrombose mit Meningitis und schließlich Sepsis schwanken. Hirnabsceß war wegen der Fieberkurve am unwahrscheinlichsten. Ich nahm nun an, daß es sich entweder um eine Sinusthrombose mit Meningitis oder um eine Sepsis handle. In letzterem Falle wären die meningitischen Symptome nur als Meningismus zu deuten gewesen. Ich erwartete mir von der Untersuchung des Augenhintergrundes eventuell die Entscheidung: Stauungspapille würde wohl für Sinusthrombose sprechen, septische Neuritis für Sepsis, negativer Befund weder gegen das eine, noch gegen das andere.

Der Befund am Augenhintergrund (Ass. Dr. Bachstez) war nun tatsächlich beginnende Stauungspapille. Ich nahm nun Sinusthrombose (allerdings wahrscheinlich schon mit Meningitis) an und entschloß mich, noch einmal zu operieren.

Zunächst legte ich den Sinus weiter frei, doch war seine Wand von ganz normalem Aussehen, nur im Petrosuswinkel schien er nicht normal zu sein. Ich legte den Sinus petrosus an der Kante frei. Er war verdickt und schien thrombosiert. Incision in den Sinus petrosus ergab tatsächlich, daß dieser thrombosiert sei; nur mäßige Blutung. Ich incidierte nun auch den Sinus und fand auch diesen mit Thromben erfüllt, die sogar trotz des normalen Aussehens der Wand zum Teil vereitert waren. Nun legte ich, da ja am Hals der eröffnete Absceß vorlag, die Jugularis mit einem atypischen Lappenschnitt frei und unterband sie 2 Querfinger über der Clavicula im Gesunden. Hierauf verfolgte ich den Sinus weiter nach rückwärts. Da eine freie Blutung nicht erreicht wird, wird der Sinus immer weiter verfolgt, bis man zum Torcular kommt. Mit einer gekrümmten Hohlsonde werden nun Thromben aus dem Sinus sagittalis geholt, von wo auch freie Blutung eintritt. Die Sonde dringt stets nur in den Sinus sagittalis, geht aber nicht über das Torcular hinaus auf die andere Seite. Verfolgung des Sinus nach unten bis zum Bulbus und Entfernung gelbgrauer Thrombusmassen aus dem Bulbus. Keine Blutung. Einlegen eines Drains in den Bulbus. Das obere Jugularisstück ist leer und so morsch, daß es nahe am Bulbus abreißt; dadurch erscheint die ganze Jugularis reseziert. Nach der Operation auffallende Cyanose im Gesicht. 4. VII. Exitus.

Obduktionsbefund: Akutes Ödem beider Lungen und partielle Adhäsionen derselben. Ein Absceß im rechten Oberlappen. Fettige Degeneration

Digitized by Google
Original from UNIVERSITY OF CALIFORNIA
Generated on 2019-10-24 14:30 GMT / http://hdl.handle.net/2027/uc1.b3252763
Public Domain in the United States, Google-digitized / http://www.hathitrust.org/access_use#pd-us-google

des Herzens. Subakuter Milztumor. Fettige Degeneration der Leber und Perihepatitis adhaesiva. Fettige Degeneration beider Nieren. Unterbindung der rechten Vena jugul. und Spaltung des Sinus transversus nach Radikaloperation und Entfernung eines Cholesteatoms. Thrombophlebitis in beiden Sinus sigmoidei und im Anfangsteil des Sinus longitudinalis. Eitrige Basalmeningitis.

Epikrise: Als der Pat. eingeliefert wurde, war der Gehörgang vollständig atresiert, kein Eiter nachweisbar. Der Internist verlangte die Transferierung, da er Verdacht auf Typhus aussprach. 11 Tage später wurde der Pat. auf mein Verlangen rücktransferiert, da keine interne Ursache für das Fieber nachgewiesen worden war. Inzwischen bildete sich auch auf der rechten Halsseite eine Schwellung. Ich vermutete, daß es sich doch um eine Eiterung hinter der Atresie, eventuell mit Senkungsabsceß handeln könne. Auch wäre ja eine Reinfektion des Hirnprolapses nicht auszuschließen. Daher operierte ich am 27. VI. Ich eröffnete den Halsabsceß, der jauchig war, und die retroauriculäre Narbe. Da ich jedoch ein enormes Cholesteatom vorfand, das von dem Prolaps nach oben durch derbes Schwartengewebe getrennt war, so schob ich den Prolaps nur ab und räumte, ohne den Prolaps zu berühren, das Cholesteatom aus. Da bei der ersten Operation der freigelegte Sinus normal aussah und das Fieber jetzt aus dem septischen Typus mehr als ein kontinuierliches Fieber auftrat, so waren die Komplikationen, an die man noch denken mußte, Sepsis oder Meningitis neben Sinusthrombose oder eventuell Schläfelappenabsceß, besonders nach dem Befund an der Dura der mittleren Schädelgrube und mit Rücksicht auf den darüber befindlichen Prolaps.

Ich entschloß mich am 3. VII. zu einem letzten Eingriff. Bei diesem Eingriff hatte ich den Eindruck, daß der Petrosus thrombosiert sei. Da die Incision in demselben nur geringe Blutung ergab, legte ich den Sinus in großer Ausdehnung frei und inzidierte; da der Sinus wirklich thrombosiert war, unterband ich die Jugularis und verfolgte den Sinus nach oben und unten. Nach oben mußte ich bis ans Torcular gehen, aber bis an dasselbe war alles voll Thromben. Ich ging nun mit einer gekrümmten Hohlsonde in den Sinus sagittalis ein und holte noch Thromben aus diesem, bis ich freie Blutung aus demselben bekam.

Der Pat. starb am Tage nach diesem Eingriff. Die Obduktion zeigte nun neben Meningitis das Überraschende einer Thrombose in beiden Sinus sigmoidei.

Eine genaue Inspektion des Präparates (Demonstration) zeigt nun, wieso es möglich war, daß ich aus dem Sinus sagittalis volle Blutung bekam und sich trotzdem die Thrombose vom rechten in den linken Sinus transversus kontinuierlich fortsetzte. Es findet sich im Confluens sinuum eine Klappe mit oben und unten halbmondförmigem Rand; diese Klappe verengt den Zusammenfluß der beiden Sinus transversi und reicht andrerseits etwa 1 *cm* in den Sinus sagittalis hinein.

In der Regel ist das Bild der Einmündung des Sinus sagittalis in die transversi folgendes: Der unpaarige Sinus sagittalis (Fig. 1 *s*) geht mit je einem mehr oder minder starken Arm in den rechten und linken Sinus transversus über (Fig. 1 t_c und t_e). Die Teilung ist durch ein Dura-Tentoriummassiv (Fig. 1 *D*) gegeben.

In unserem Falle ist nun folgendes Bild: Im Sinus sagittalis (Fig. 2 *s*) findet sich ein von der cerebralen Wand ausgehendes Septum (Fig. 2 *st*), das oben und unten einen halbmondförmigen Rand hat (Fig. 2 *o* und *u*; natürlich

Digitized by Google
Original from UNIVERSITY OF CALIFORNIA
Generated on 2019-10-24 14:30 GMT / http://hdl.handle.net/2027/uc1.b3252763
Public Domain in the United States, Google-digitized / http://www.hathitrust.org/access_use#pd-us-google

ist in der Zeichnung die halbmondförmige Form des Randes nicht sichtbar). Dadurch ist der Confluens sinuum auf die schmale Kommunikation (Fig. 2 *c*) eingeschränkt.

Fig. 1.

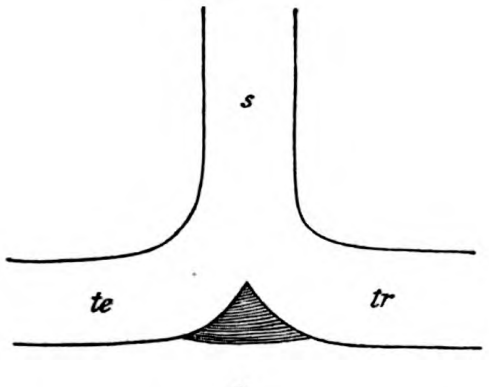

s = Sinus sagittalis. *tr* = Rechter Sinus transversus. *te* Linker Sinus transversus. *D* = Dura-Tentorium-Massiv.

Fig. 2.

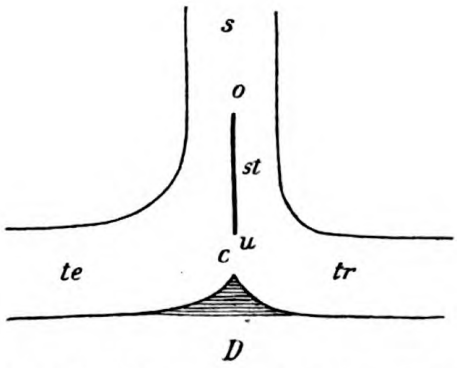

s = Sinus sagittalis. *st* = Septum im Sinus sagittalis. *o* = oberer, *u* = unterer Rand des Septums. *tr* = Rechter Sinus transversus. *te* = Linker Sinus transversus. *c* = Kommunikation zwischen r. und l. Sinus transversus. *D* = Dura-Tentorium-Massiv.

Es war daher in unserem Falle leicht möglich, daß sich die Thrombose aus dem Sinus transversus der rechten Seite direkt in den der linken fortpflanzte, während der Sinus sagittalis nur rechts neben dem Septum in seinem Anfangsteil thrombosiert war (Fig. 3).

Fig. 3.

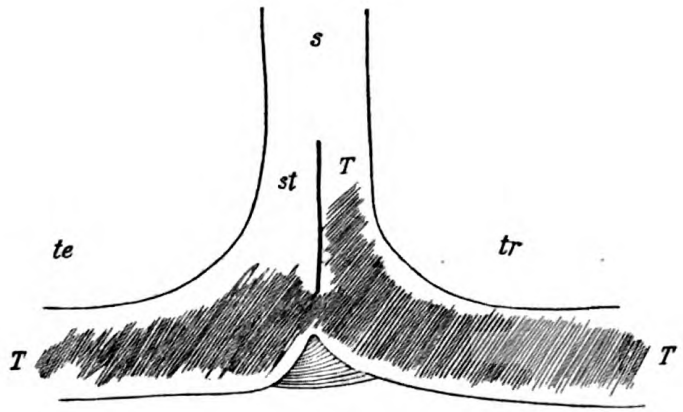

s = Sinus sagittalis. *st* = Septum im Sinus sagittalis. *tr* = Rechter Sinus transversus. *te* = Linker Sinus transversus. *T T T* = Thrombose.

Bei der Operation drang natürlich der Löffel, später die gekrümmte Sonde leicht in den Anfangsteil des Sinus sagittalis neben dem Septum ein: die Kommunikation mit dem anderen Sinus transversus wäre wegen ihrer re-

Generated on 2019-10-24 14:30 GMT / http://hdl.handle.net/2027/uc1.b3252763
Public Domain in the United States, Google-digitized / http://www.hathitrust.org/access_use#pd-us-google
Digitized by Google
Original from UNIVERSITY OF CALIFORNIA

lativen Kleinheit nur zufällig zu finden gewesen. An diese Anomalie konnte ich daher bei der Operation nicht denken. Vielmehr vermutete ich eine andere Anomalie, nämlich, daß der Sinus transversus der rechten Seite die alleinige Fortsetzung des Sinus sagittalis sei, der Sinus transversus der linken Seite davon vollständig getrennt die Fortsetzung eines anderen, wahrscheinlich des Sinus rectus, bilde. Daher gab ich mich auch mit der Blutung aus dem Sinus sagittalis zufrieden und dachte nicht mehr daran, über das Torcular hinaus zu operieren.

IX. Ruttin: **Steckschuß am Hals mit Lähmung des Recurrens, Sympathicus und Hypoglossus.**

S. S., 30 Jahre, Landw.-Inf.-Reg. Nr. 13.

Wurde am 29. VIII. 1914 vor Lublin verletzt. Er weiß nicht, was für eine Verletzung, nicht, was für ein Geschoß es war. Die Verletzung erhielt er im Stehen. Zum Verbandplatz wurde er geführt. Bei seiner Aufnahme an die Klinik am 3. IX. 1914 war die rechte Parotisgegend geschwollen, vor dem Tragus eine ganz kleine, etwa $^1/_2$ *cm* lange, schnittförmige, kaum sichtbare Narbe. Hämatom des rechten Gaumens, besonders der hintere Gaumenbogen blauschwarz. Hämatotympanum von mehr rötlicher Farbe (in Resorption begriffen?). Heisere Sprache, rechtes Stimmband unbeweglich, Ödem der Plica interarytaenoidea. Ungleichheit der Pupillen, und zwar rechte Pupille verengert, bei erhaltener Lichtreaktion. Geringgradiger Exophthalmus und Verkürzung der Lidspalte rechts. Deviation der Zunge nach rechts und Substanzverlust an beiden Zungenrändern. Rechte Zungenhälfte atrophisch. Minimale Innervationsschwäche des rechten Mundfacialis. Die lange Uvula weicht mit ihrer Spitze nach rechts ab, wird beim Intonieren nach links verzogen. Stirn- und Augenast des rechten Facialis sind frei. In der Lunge wahrscheinlich Bronchiektasie (Dr. Hess). Im Röntgenbild sieht man in der Höhe des neunten Halswirbels (bei seitlicher Aufnahme) eine russische spitze Gewehrkugel in den Weichteilen, mit der Spitze gegen die Wirbelsäule gerichtet, fast horizontal liegen. Bei einer zweiten Aufnahme im Oktober hatte sich die Kugel etwas gesenkt oder eigentlich mit der Spitze nach abwärts gedreht, so daß sie jetzt fast vertikal hinter den Dornfortsätzen des dritten und vierten Halswirbels steht.

X. V. Urbantschitsch stellt eine eigentümliche **Schußverletzung durch die Zunge** vor.

Bei dem betreffenden Soldaten drang das Projektil nahe dem linken Mundwinkel in die Mundhöhle ein, durchquerte die ganze Zungenbreite vom linken bis rechten Zungenrand ohne Verletzung der oberen und unteren Zungenoberfläche und trat in der Mitte der rechten Wange aus. Nach der Verletzung erfolgte eine starke Zungenschwellung, die rasch wieder zurückging. Gegenwärtig sind die Ein- und Ausschußöffnungen an der Wange und an den beiden Zungenrändern schwach sichtbar.

XI. H. Neumann: **Zur Diagnose der Taubheit.**

Die 2 Patienten, die ich aus der Ohrenabteilung des k. u. k. Garnisonsspitales Nr. 1 vorstelle, sind nach jener Richtung hin von besonderem Interesse, daß sie zur Genüge beweisen, wie schwer es unter manchen Umständen ist, die Simulation festzustellen.

Der eine der Patienten gibt an, seit Geburt auf beiden Ohren komplett taub zu sein, hingegen ist die Sprache vollkommen entwickelt und normal, welcher Umstand zu Zweifeln an der Richtigkeit der Angaben des Mannes berechtigen. Alle wissenschaftlichen und nichtwissenschaftlichen Untersuchungen

Generated on 2019-10-24 14:30 GMT / http://hdl.handle.net/2027/uc1.b3252763
Public Domain in the United States, Google-digitized / http://www.hathitrust.org/access_use#pd-us-google
Digitized by Google
Original from UNIVERSITY OF CALIFORNIA

wurden erprobt, jedoch mit wenig Erfolg; sogar das drastischeste Mittel hat versagt (die Unterbringung des Patienten gemeinsam mit einem Tobsüchtigen in einer Zelle).

Genau dasselbe Verhalten zeigt auch der zweite Patient. Beide stammen aus derselben Gegend (Bosnien), sind Mohammedaner, welche Umstände die Nachforschung in ihrer Heimat besonders erschweren.

XII. Anschließend daran möchte ich auch noch einen Patienten vorstellen, der eine so starke **Polyposis beider Nasenhöhlen** zeigt, daß selbe bei den Nasenöffnungen herausragen, ein Krankheitsbild, das gleichartig wohl zu den Seltenheiten zählt.

Diskussion.

Alexander: Das sicherste Mittel, in Fällen von fraglicher Simulation doppelseitiger Taubheit zu einwandfreien Resultaten zu gelangen, sind Recherchen in der Heimatsgemeinde des Simulanten. Ich hatte bisher Gelegenheit, auf meiner Abteilung im k. u. k. Garnisonsspital Nr. 2 fünf derartige Fälle vollkommen klarzustellen. Wir erhielten vom Schullehrer, Bürgermeister, Pfarrer usf. vollkommen verläßliche Nachrichten. Bei Vorhandensein von Nasenpolypen ist vor allem auf den Zustand des Grundleidens (Nebenhöhleneiterungen) Rücksicht zu nehmen. Ist der Patient beschwerdefrei, besteht freier Abfluß und ist die Nase für den Luftstrom genügend durchgängig, so ist der Patient als diensttauglich anzusehen. Wird durch Nasenpolypen bei an sich nicht kompliziertem Grundleiden die Nasenatmung in bedeutendem Grade gestört, so ist die unbedingte Entfernung der Polypen gerechtfertigt. In manchen Fällen wird übrigens nach Entfernung der Nasenpolypen durch 1—2wöchentliche Spitalsbehandlung auch die Nebenhöhleneiterung in ungemein günstigem Sinne beeinflußt.

Neumann: Was den ersten Fall anlangt, so geschehen diese Anfragen schon vom Kommando aus immer, hier ist aber keine ordentliche Antwort zu bekommen, der Mann stammt nämlich aus einer Gemeinde, wo alle Mohammedaner und alle miteinander verwandt sind. Was den zweiten Fall anlangt, glaubte ich, daß es unmöglich ist, den Mann zu entlassen, aber der Kommandant des Garnisonsspitales Nr. 1 steht auf dem Standpunkt, daß Undurchgängigkeit der Nase untauglich macht und der Mann, wenn er nicht will, nicht einrücken muß. Das ist aber nur vom ärztlichen Standpunkte aus. Bei der Überprüfungskommission kann der Vorsitzende ihn auf seine Verantwortung für tauglich erklären, und das geschieht gewöhnlich, aber ich trage keine Verantwortung mehr.

Sitzung vom 25. Jänner 1915.

Vorsitzender: D. Kaufmann.
Schriftführer: E. Urbantschitsch.

I. O. Beck: **Weiterer Bericht über den mit Kleinhirnerscheinungen einhergehenden Fall von Kompression des Stirnlappens.**

In der letzten Sitzung habe ich mir erlaubt, einen Fall zu demonstrieren, der mit typischen Kleinhirnerscheinungen einhergegangen ist und bei dem die Operation ergeben hatte, daß eine Schrapnellkugel das Stirnbein durchschossen und die cerebrale Wand zersplittert hatte. In der cerebralen Wand lag frei beweglich, wie in einem Kugelgelenk, eine Schrapnellkugel, die den Stirnlappen

Digitized by Google
Original from UNIVERSITY OF CALIFORNIA
Generated on 2019-10-24 14:30 GMT / http://hdl.handle.net/2027/uc1.b3252763
Public Domain in the United States, Google-digitized / http://www.hathitrust.org/access_use#pd-us-google

nach innen drückte. Die Dura war an dieser Stelle nicht verletzt, nur mit Granulationen belegt. Nach der Operation wurde strenge Bettruhe eingehalten. Heute stelle ich Ihnen diesen Fall vollkommen genesen vor. Der Mann geht wieder ohne Gleichgewichtsstörung. Die Kleinhirnsymptome sind vollkommen geschwunden, der Vestibularbefund ist für alle dem Labyrinth zugeführten Reize normal.

Es handelt sich hier also um einen Fall, bei dem man annehmen muß, daß die fronto-pontine-cerebellare Bahn an ihrer Ursprungsstelle im Stirnlappen alteriert und auf diese Weise die Kleinhirnerscheinungen ausgelöst worden sind. Daß Stirnhirntumoren unter Kleinhirnerscheinungen einhergehen können, ist ja eine dem Otologen und Neurologen bekannte Tatsache. In diesem Falle war das Bild besonders eklatant, weil ja die Schrapnellkugel wie ein Tumor wirkte, der die Dura und das Stirnhirn nach innen drückte.

II. O. Beck: **Zur fronto-pontinen-cerebellaren Bahn.**

Der vorgestellte 21jährige Infanterist wurde in Galizien durch ein Geschoß in der rechten Scheitelbeingegend verletzt. Er wurde im Spital in Krakau operiert. Wegen der ausgedehnten Splitterung des Scheitelbeines, die sich nach vorn und unten erstreckte, wurde an ein Dum-dum-Geschoß gedacht. Der Operationsbefund des Spitales in Krakau besagt, daß die Hautwunde über dem Scheitelbein behufs Entfernung der weit nach vorn und unten sich erstreckenden Knochensplitter nach vorn verlängert wurde. Ich untersuchte den Patienten zum erstenmal am 12. XII. 1914. Es bestanden beiderseits normale Trommelfelle, beiderseits Laesio auris int. mit einem Gehör von rechts: Konv.-Sprache $^3/_4$ *m*, Fl.-Spr. 0; links Konv.-Spr. 20 *cm*, Fl.-Spr. 0. Geringer spontaner horizontaler Nystagmus bei Blick nach links. Beim Romberg-Versuch fällt Pat. nach links hinten. Bei Änderung der Kopfstellung ändert sich diese Fallrichtung nicht. Alle vier Extremitäten zeigen sehr stark nach links vorbei, dabei die beiden linken Extremitäten stärker als die rechten. Die kalorische Reaktion ergibt rechts nach 35" Spülung mit 26gradigem Wasser typischen Nystagmus. Die Fallrichtung entspricht der langsamen Nystagmuskomponente. Die Zeigereaktion ist auslösbar, am linken Arm jedoch nur angedeutet. Kalorisch links: Schon nach 15" tritt ein sehr deutlicher, lange anhaltender Nystagmus auf. Versucht man den Romberg während der Labyrinthreizung, so fällt der Patient nach links hinten. Eine Beeinflussung der Fallrichtung durch Veränderung der Kopfstellung kann nicht sicher festgestellt werden, der Patient hat immer die Tendenz, nach links hinten zu fallen. Die Drehprobe wurde nicht vorgenommen. Da der Pat. vor allem der Ruhe bedurfte, wurde erst nach einem Monat eine Untersuchung vorgenommen; diese ergab bezüglich des Vestibularapparates denselben Befund. Das Gehör war dagegen rechts auf 3 *m* Konv.-Spr. und auf 1 *m* Fl.-Spr., links auf $1^1/_2$ *m* Konv.-Spr. und 10 *cm* Fl.-Spr. gestiegen. Die nun vorgenommene Drehprüfung ergab eine deutliche Übererregbarkeit des linken Vestibularapparates. Während bei Reizung des rechten Labyrinths die Zeigereaktion typisch erfolgte und nur die linke Hand etwas weniger deutlich abwich als die rechte, ist bei Reizung des linken Labyrinths ein deutlicher Ausfall der Zeigereaktion für den linken Arm nachweisbar. Diese Untersuchung wurde einige Male mit gleichem Ergebnis vorgenommen. Nervenbefund: Pupillen mittelweit, gleich, etwas entrundet. Licht- und Cornealreaktion prompt. Augen- und Stirnfacialis beiderseits gut innerviert, Mundfacialis jedoch schwächer links als rechts. Die übrigen Hirnnerven ohne Besonderheiten. Geringe Parese im Bereiche der linken oberen Extremität (zur Zeit

Generated on 2019-10-24 14:30 GMT / http://hdl.handle.net/2027/uc1.b3252763
Public Domain in the United States, Google-digitized / http://www.hathitrust.org/access_use#pd-us-google
Digitized by Google
Original from UNIVERSITY OF CALIFORNIA

des Spitalseintrittes war die Parese stärker). Periost- und Sehnenreflexe links lebhafter als rechts. Hypalgesie im Bereiche der linken oberen Extremität. Tiefensensibilität unwesentlich gestört. Es bestehen auch geringe Störungen der Stereognose. An der linken unteren Extremität Herabsetzung der groben Kraft bei aktiven Bewegungen, keine Spasmen. Hypotonie der Muskulatur der linken unteren Extremität. Patellar- und Sehnenreflexe beiderseits sehr lebhaft, links viel mehr als rechts. Kein Babinski, keine Ataxie. Diese Störungen entsprechen einer Lokalisation, die auch das Röntgenbild wahrscheinlich macht, und zwar müssen wir die Schädigung in der vorderen und wahrscheinlich auch in der hinteren Zentralwindung annehmen. Unerklärt bleiben aber jene Symptome im allgemeinen Nervenstatus, die auf das linke Kleinhirn deuten (Hypotonie, Fallrichtung nach links hinten und der vestibulare Befund). Nun verläuft die fronto-pontino-cerebellare Bahn von ihrem Ursprung in der Rinde des Stirnhirns zum vorderen Schenkel der inneren Kapsel, liegt daselbst mehr basal vor den Bahnen des Hirnnerven und verläuft von hier in den medialen Anteilen des Hirnschenkelfußes, um sich von da in die proximalen medialen Anteile des Brückengraus zu begeben. Wir können daher annehmen, daß die Bahn in unserem Falle nach vorn und innen von der vorderen Zentralwindung getroffen wurde und daß auf diese Weise die Kleinhirnerscheinungen zu erklären sind. Ich erinnere hier an einen Fall, der im Jahre 1911 von Neumann vorgestellt wurde, und bei dem Neumann und ich unabhängig voneinander einen Tumor in der hinteren Schädelgrube diagnostizierten. Nach der Operation kam der Fall ad exitum, und es zeigte sich, daß es sich um ein Endotheliom handelte, das von der Sylvischen Furche aus das Stirnhirn von hinten-unten nach vorn-oben komprimierte. Auch in diesem Falle sind die Kleinhirnerscheinungen durch eine Schädigung der fronto-pontinen Bahn zu erklären, deren Lokalisation ungefähr jener Stelle entspricht, die auch bei meinem Falle als lädiert anzunehmen ist.

III. O. Beck: **Das Romberg-Phänomen bei traumatischer Neurose (Schrapnellneurose).**

Der 24jährige Infanterist wurde durch die Detonation eines Schrapnells zu Boden geschleudert und glaubt, soweit er sich erinnert, mit dem Hinterhaupt auf einen Gewehrkolben aufgefallen zu sein. Es soll Nasenbluten und durch einige Stunden Bewußtlosigkeit bestanden haben. Die radiologische Untersuchung ergibt keine Anhaltspunkte für eine Verletzung an der Schädelkapsel. Der neurologische Befund spricht für eine traumatische Neurose: Es fehlen die Cornealreflexe, Rachenreflexe, Anästhesie im Bereiche der unteren Extremitäten bis zur Mitte der Oberschenkel, Dermographismus, abnorm starker Lidtremor, Kopfschmerzen, starke Mattigkeit, Apathie, Steigerung der Reflexe an den unteren Extremitäten. Die Untersuchung des Ohres ergibt bei starker Verkürzung der Kopfknochenleitung eine geringe Einschränkung des Gehörs im Sinne einer Laesio auris int., rechts etwas mehr als links. Der Patient zeigt spontan richtig. Es besteht ein reiner rotatorischer zentraler Nystagmus nach rechts und links, nach rechts stärker als nach links. Bei der Untersuchung des Vestibularapparates benimmt sich der Patient so, wie man es oft bei traumatischen Neurotikern sieht: Starker Schweißausbruch, allgemeine Blässe, es tritt ein starker Kopftremor auf. Im übrigen ist an der Zeigereaktion sowohl bei kalorischen als bei Drehreizen nichts besonderes zu finden. Merkwürdig ist in dem Falle nun Folgendes: Stellt man bei aufrechtem Kopfe den Romberg-Versuch an, so fällt der Patient wie ein Klotz nach

Digitized by Google
Original from UNIVERSITY OF CALIFORNIA
Generated on 2019-10-24 14:30 GMT / http://hdl.handle.net/2027/uc1.b3252763
Public Domain in the United States, Google-digitized / http://www.hathitrust.org/access_use#pd-us-google

vorn; dreht man den Kopf nach rechts, so fällt der Patient nach rechts, dreht man den Kopf nach links, so fällt er nach hinten. Es ist also das Merkwürdige an diesem Falle darin gelegen, daß bei einem Menschen, bei dem kein Anhaltspunkt für eine Erkrankung im Kleinhirn vorhanden ist, bei dem eine Affektion des Vestibularapparates und seiner zentralen Bahnen ausgeschlossen werden kann, die Fallrichtung durch Veränderung der Kopfstellung deutlich zu beeinflussen ist, ein Phänomen, das wir bisher als für die vestibulare Gleichgewichtsstörung charakteristisch angesehen haben. Allerdings besteht bei unserem Falle kein vestibularer Nystagmus, und es lassen sich auch keine Beziehungen zwischen Fallrichtung und der Richtung des spontanen Nystagmus finden. Ich erinnere zum Vergleich an den in der letzten Sitzung vorgestellten Fall von Kompression des Stirnhirns, bei dem ebenfalls durch Veränderung der Kopfstellung die Fallrichtung zu verändern war. Während es sich bei diesem Falle um eine Kleinhirnaffektion handelte, besteht aber bei dem heute vorgestellten eine traumatische Neurose.

IV. O. Beck: **Taubheit nach Durchschuß durch den Warzenfortsatz mit Wiederkehr des Gehörs.**

Der 27jährige Infanterist wurde, als er im Schützengraben den Kopf erhob, von einer Gewehrkugel getroffen, die 3 *cm* vor dem Ansatz der Ohrmuschel eindrang und am hinteren Rande des Warzenfortsatzes in der Nähe der Spitze austrat. Der Warzenfortsatz zeigt im Röntgenbilde zahlreiche Knochensplitter. Bei der Untersuchung bestanden auf der rechten Seite Blutungen im Gehörgang, eine traumatische Ruptur. Patient war auf diesem Ohr komplett taub. Die Reaktion des Vestibularapparates war herabgesetzt, aber sicher erhalten. Im Laufe einer einmonatlichen Beobachtung kehrte nun auf der rechten Seite das Gehör wieder zurück, die vestibulare Reaktion ist beiderseits gleich. Allerdings hört der Mann nur ungefähr 15—20 *cm* weit laute Konversationssprache. Der Fall ist deshalb merkwürdig, weil nach Erschütterungen des Warzenfortsatzes, die mit Zersplitterungen einhergehen, die Taubheit meist bestehen bleibt, in diesem Falle aber eine Rückkehr des Gehörs auftrat.

V. Otto Leipen: **Schußverletzung des Kopfes mit Labyrinthaffektion durch Erschütterung.**

Der Fall (aus dem Garnisonsspital 27 in Baden, Leiter: Generalstabsarzt Dr. Schuller) bietet in mehrfacher Richtung wohl Interesse und erlaube ich mir, ihn hier vorzustellen. Der Infanterist B. wurde Ende August auf dem nördlichen Schlachtfeld durch einen Schuß in die linke Orbita derart schwer verwundet, daß er bewußtlos zusammenstürzte. Er wurde weggebracht und konstatierte unmittelbar nach dem Erwachen, daß er auf dem linken Ohr nichts höre, daß er auffallend spreche und daß er den linken Arm nur schlecht heben könne. Das linke Auge war durch den Schuß zerstört. Auch fühlt Patient, daß er die Zunge nur schlecht bewegen könne und konnte er auf der linken Seite absolut nicht kauen, da auch eine starke Schmerzhaftigkeit in der linken Tonsillengegend beim Kauen linkerseits und beim Schluckakt hinderlich war. Patient kam dann nach einigen Etappen nach Baden, wo ihm 14 Tage nach der Verletzung durch Herrn Chefarzt Reimann der linke Bulbus enucleiert wurde.

Der Befund, den man damals erheben konnte, war: Links Taubheit, Lähmung des linken Accessorius, Lähmung des linken Recurrens, Lähmung des linken Hypoglossus mit Atrophie der linken Zungenhälfte. Das Empfindungs-

Generated on 2019-10-24 14:30 GMT / http://hdl.handle.net/2027/uc1.b3252763
Public Domain in the United States, Google-digitized / http://www.hathitrust.org/access_use#pd-us-google
Digitized by Google
Original from UNIVERSITY OF CALIFORNIA

vermögen auf der linken Seite gibt Patient auch als gestört an, er bezeichnet die Seite wie taub. Das linke Ohr taub, Labyrinth in der Erregbarkeit sehr herabgesetzt. In der Gegend hinter und unter dem linken Kieferwinkel trat, sich langsam vergrößernd, eine Anschwellung deutlich hervor, die pulsierte und auskultiert ein deutliches Fauchen darbietet: es handelt sich um ein Aneurysma der Carotis interna. Patient klagt über häufige Schmerzen in der linken unteren Zahnreihe (Zähne sonst gesund). Die Untersuchung vom Munde bietet ein Bild, ähnlich einer Angina phlegm. Schwellung und Vorwölbung der linken Gaumenseite; es fließt bei Druck aus der Mandelnische eitriges Sekret. (Patient hatte früher nie Tonsillenerkrankung.) Im Verlaufe des Badener Aufenthaltes hatte Patient einmal eine bedeutende aphakische Störung, derart, daß er einige Zeit kein Wort hervorbringen konnte; dies besserte sich nach einigen Tagen. Die Röntgenuntersuchung ergab (nach 4 Monaten) den Sitz des Projektils hinter dem linken Sternoclaviculargelenk; die Spitze des Projektils war nach oben gerichtet.

Faßt man die einzelnen Störungen einheitlich zusammen, so ergibt sich wohl der Schußkanal durch die Orbita, wahrscheinlich Fiss. inf. orb., an dem Proc. pteryg. vorbei längs der unteren Petrosumfläche zur Carotis int. und zum Foram. jugul. zu, die Zahnschmerzen würden sich eventuell durch Reizung des N. mandibularis erklären lassen. Die Taubheit und verminderte Erregbarkeit des Labyrinths würden wohl nur als Erschütterungsphänomen aufzufassen sein, der Sitz des Projektils hinter dem Sternoclaviculargelenk einfach als Senkung desselben.

VI. J. Goldmann (Iglau): **Gehörverlust durch eine Granatexplosion** (am 22. X. 1914).

Es besteht rechterseits vollständige Unerregbarkeit gegen akustische und kalorische Reize: linkerseits wird nur laute Konversationssprache auf 20 *cm* vernommen, nach Ausspülen mit Wasser von 15° durch 3½ Minuten kein Nystagmus, nur kurzes, kaum merkliches Schwanken.

Die galvanische Prüfung ergibt erst bei 25 Milliampère ohne Nystagmus bloß das subjektive Drehungsgefühl nach links, gleichgültig der Polstellung. Der Prozeß zeigt die Neigung ad peius.

Diskussion.

H. Neumann: Die Demonstration des Herrn Dr. Goldmann gibt mir Gelegenheit, über meine Erfahrungen bei Granatexplosionen kurz zu berichten. 152 Fälle habe ich bis jetzt zu untersuchen Gelegenheit gehabt. Bei diesen Fällen war ein fast konstantes Krankheitsbild zu beobachten. Fast sämtliche Fälle zeigten knapp nach der Granatexplosion eine kürzer oder länger dauernde Bewußtlosigkeit, klagten über Schwindel und Sausen. Der Schwindel sistierte schon nach einigen Tagen, das Sausen dauerte etwas länger, verschwand aber in der Regel in kurzer Zeit, ungefähr 2—3 Wochen. Ich selbst war nicht in der Lage, die Patientin in dieser Periode zu untersuchen, gewöhnlich erst, nachdem ihr erster Urlaub (4—6 Wochen) abgelaufen war. Bei diesem Anlaß konnte ich fast durchwegs folgenden Befund erheben:

Hochgradige Schwerhörigkeit oder gar Taubheit auf einem Ohr, wesentliche Herabsetzung des Hörvermögens am anderen Ohr mit dem charakteristischen Stimmgabelbefund einer Erkrankung des schallempfindenden Apparates, Kopfknochenleitung auffallend verkürzt, in der Regel auf beiden Seiten gleich stark. Ebenso eine hochgradige Herabsetzung der oberen Tongrenze und eine

Digitized by Google
Original from UNIVERSITY OF CALIFORNIA
Generated on 2019-10-24 14:30 GMT / http://hdl.handle.net/2027/uc1.b3252763
Public Domain in the United States, Google-digitized / http://www.hathitrust.org/access_use#pd-us-google

relativ viel geringere Beeinflussung der unteren Tongrenze. Der Vestibularapparat war in sämtlichen Fällen normal ansprechbar, wobei ich sogenannte Über- oder Untererregbarkeit nicht berücksichtigte. Spontaner Nystagmus war nur in einer verschwindend kleinen Anzahl von Fällen zu konstatieren, und auch in diesen war es fraglich, ob es sich um einen pathologischen oder um den sogenannten Einstellungsnystagmus handelt.

Die Untersuchungsergebnisse waren so einheitlich, daß ich schon glaubte, die Ursache dieser Schwerhörigkeit mit dem exzessiv akustischen Reiz erklären zu können. Als jedoch auch die Gewehrschüsse (darunter verstehe ich jene Fälle, bei denen das Mittelohr oder der Perzeptionsapparat direkt nicht getroffen wurde, sondern Streifschüsse in der Nähe des Ohres, z. B. durch die Ohrmuschel, durch den knorpeligen Gehörgang, am Scheitelbein, an der Stirn) — dasselbe Krankheitsbild boten, id est: Taubheit auf einem Ohr, Herabsetzung des Hörvermögens auf der anderen Seite mit dem Stimmgabelbefund einer Erkrankung des schallempfindenden Organes, Vestibularapparat ansprechbar bei Abwesenheit eines spontanen Nystagmus — wurde ich in meiner Annahme, daß der exzessiv akustische Reiz die Ursache dieser Hörstörung sei, schwankend und bin gezwungen, solange exakte pathologisch-histologische Untersuchungen solcher Fälle ausstehend sind, die Frage unbeantwortet zu lassen.

Wenn also auch nicht erwiesen, so ist es aber doch höchstwahrscheinlich, daß der akustische Reiz die Schädigung verursacht. Bestärkt in dieser Vermutung werde ich durch folgende Umstände:

1. Die in der Literatur niedergelegten Resultate jener experimentellen Untersuchungen, die an Tieren vorgenommen worden sind, ergaben Blutungen in der Schnecke der Versuchstiere (Meerschweinchen und Mäuse).

2. Hatte ich den Eindruck, daß jene Patienten, die auf dem einen Ohr eine Erkrankung des schalleitenden Apparates zur Zeit der Granatexplosion hatten, weniger oder fast gar nicht geschädigt worden sind, während das gesunde Ohr das allein oder wesentlich stärker geschädigte Ohr war.

3. Wenn wir noch berücksichtigen, daß außer dem exzessiv akustischen Reiz das Trauma der Verschüttung oder der Luftdruck die schädigenden Komponenten sein könnten, so spricht gegen das letztere die exorbitante Seltenheit von Trommelfellruptur.

Ruttin: Bei einem ähnlichen, wenn auch nicht so großen Material bin ich zu denselben Resultaten gekommen wie Neumann. Ich habe die gleichen Symptome und ebenso keine Unerregbarkeit des Vestibularapparates konstatiert, bis auf die paar Fälle, in denen es sich um direkte Durchschüsse in der Nähe gehandelt hat, der Facialis getroffen wurde und eventuell auch eine Pyramidenfissur nicht ausgeschlossen werden konnte.

E. Urbantschitsch: Ich möchte hervorheben, daß ich in einigen Fällen einen spontanen Nystagmus beobachtet habe, der ganz besonders lange anhält. In einem Falle war er nach 3—4 Monaten noch nicht verschwunden; Patient hat keinen ausgesprochenen Schwindel, aber er kann noch nicht in der Mitte des Trottoirs gehen, er muß sich noch in der Nähe der Häuser bewegen. In einem Falle bestand kalorische Unerregbarkeit, doch erinnere ich mich augenblicklich nicht, ob Pat. anläßlich der Granatexplosion nicht auch verschüttet wurde, also ein komplizierter Verletzungsmechanismus vorliegt.

Goldmann: Auch bei Streifschüssen weitab vom Ohr kommen ähnliche Dinge vor, wie ich einen solchen Fall denn auch schon demonstriert habe;

Generated on 2019-10-24 14:30 GMT / http://hdl.handle.net/2027/uc1.b3252763
Public Domain in the United States, Google-digitized / http://www.hathitrust.org/access_use#pd-us-google
Digitized by Google
Original from UNIVERSITY OF CALIFORNIA

nach 3 Wochen war Besserung zu konstatieren. Im heute demonstrierten Falle scheint eine Verschlechterung zu bestehen (subjektive Angabe über Verlieren des Sausens).

VII. E. Ruttin: **Einbruch eines Cholesteatoms von oben her ins Labyrinth. Abgrenzung durch Knochenneubildung. Kompensation. Radikaloperation.**

J. G., 27 Jahre, Tapezierergehilfe, bekam vor 8 Jahren plötzlich heftige Ohrenschmerzen links und unmittelbar darauf Ohrenfluß. Das Hörvermögen nahm sichtlich ab. Vor 5—6 Jahren litt er an Schwindel, der so stark wurde, daß er auf der Gasse nicht gehen konnte. Der Schwindel dauerte 3 Monate. Vor 2 Monaten Kopfschmerz und stärkere Ausbildung einer linkseitigen Gesichtslähmung, deren erste Spuren schon vor einem halben Jahre auftraten.

Bei der Aufnahme an die Klinik am 7. I. 1915 bestand links: Chronische Mittelohreiterung, Facialparalyse, Taubheit für Sprache und Stimmgabeln, Weber nach links, Rinne ∞ —, Schwabach nach rechts lateralisiert, verkürzt, kein Fistelsymptom. Kalorische Reaktion negativ.

Nach Rechtsdrehung Ny –➤ l. 10″,
„ Linksdrehung Ny ➤– 10″,
„ Rechtsdrehung Kopf vorgeneigt, Ny. rot. nach l. 9″,
„ Linksdrehung Kopf vorgeneigt, Ny. rot. nach r. 10″,
„ Rechtsdrehung Kopf rechts geneigt, Ny. vertic. abwärts 7″,
„ Linksdrehung Kopf rechts geneigt, Ny. vertic. aufwärts 5″.

Operation 16. I. 1915 (Ruttin): Der Warzenfortsatz ist sehr sklerotisch; in großer Tiefe eine retroaurale Zelle. Ein Antrum ist nicht vorhanden, vielmehr ist der dem Antrum entsprechende Teil, lateral von der hinteren Hälfte des horizontalen Bogenganges, mit Knochen ausgefüllt. Die vordere Hälfte des horizontalen Bogenganges fehlt gänzlich, ebenso der horizontale Teil des Facialis bis in die Gegend des Ganglion geniculi, ebenso ein Teil der oberen Pyramidenwand. Alle diese Teile sind durch ein Cholesteatom zerstört, nach dessen Herausnahme eine glattwandige Höhle vorliegt, deren unterer vorderer Rand von einer knochenharten, gelben Linie gebildet wird, die von der Tubengegend über das obere Drittel des Promontoriums, den unteren Rand des ovalen Fensters zu der das Antrum füllenden Knochenmasse verläuft. In dieser Linie ist die Kontur des unteren Randes des ovalen Fensters noch deutlich erkennbar. Nach oben liegt die Dura über dem Tegmen tympani und der oberen Pyramidenfläche in großer Ausdehnung frei, nach innen und den Seiten ist überall harter Knochen fühlbar. Es ist also eine im oberen Teil des Pyramidenknochens liegende glattwandige Höhle, die offenbar einen Teil des Labyrinthraumes enthält.

Nach der Operation kein Nystagmus. Kein Schwindel. Glatter Wundverlauf.

Interessant ist an dem Falle die Art des Labyrintheinbruches. Offenbar hat ein Cholesteatom, aus dem Attic ausgehend, durch stetiges Wachsen nach innen den oberen Teil des Pyramidenknochens und damit den oberen Teil des Labyrinths und den ganzen horizontalen Facialis vollständig zerstört. Reparatorische Vorgänge in der Umgebung des Cholesteatoms haben die glattwandige Höhle geschaffen und vielleicht auch die übriggebliebenen Labyrintteile mit neugebildetem Knochen ausgefüllt. Dafür würde auch das Vorhandensein der Kompensation sprechen. Die Zahlen für den horizontalen und rotatorischen Nystagmus sind beiderseits 10″. Die Differenz für den Auf- und Abwärts-

Digitized by Google
Original from UNIVERSITY OF CALIFORNIA
Generated on 2019-10-24 14:30 GMT / http://hdl.handle.net/2027/uc1.b3252763
Public Domain in the United States, Google-digitized / http://www.hathitrust.org/access_use#pd-us-google

nystagmus (für den ja niemals Kompensation eintritt) ist die gewöhnliche (5 : 7).

VIII. Ruttin: **Rasche Heilung einer operativen Facialislähmung.**

R. K., 9 Jahre, wurde vor 5 Wochen in der Provinz wegen chronischer Mittelohreiterung rechts radikal operiert. Gleich nach der Operation merkten die Eltern rechtseitige Gesichtslähmung.

Bei der Aufnahme in die Universitäts-Ohrenklinik am 11. XII. 1914 war das Ohr mit Granulationen erfüllt, in der retroauriculären Narbe eine Fistel. Sehr fötides Sekret. Hörweite 15—20 *cm*. Weber nach rechts, Rinne neg., C_1 verkürzt, c^4 gut gehört, kein spontaner Nystagmus, kein Fistelsymptom, kalorische Reaktion prompt. Komplette Facialparalyse rechts. Linkes Ohr normal.

Ich hielt die Patientin längere Zeit an der Klinik und erwog, was ich für die Behebung der Paralyse bei einer Nachoperation tun könnte und vertröstete in diesem Sinne die Eltern, die auf Operation drangen. Am 8. I. 1915 nahm ich endlich zunächst die Nachoperation vor: Nach Abschiebung der Wundränder liegt eine etwas flache Radikaloperationshöhle vor. Reichlich Granulationen und Cholesteatomfetzen füllen sie aus. Nach Entfernung derselben sieht man, daß der Facialis jedenfalls im horizontalen Teil verletzt wurde. Korrektur der Radikaloperation durch Wegnahme alles noch überhängenden Knochens. Auskratzung der Trommelhöhle. Erweiterung der Plastik.

Der Effekt der Operation war überraschend. Schon am nächsten Tage war die Facialparalyse bedeutend gebessert und innerhalb 5 Tagen konnte sie schon das Auge vollständig schließen, und so ist es auch, wie Sie sehen, noch jetzt.

Ich war dadurch der weiteren Sorge um den Facialis enthoben und hatte die den Eltern gegebenen Aussichten schneller und einfacher verwirklicht, als ich selbst glaubte.

Bücherbesprechungen.

Lehrbuch der Krankheiten des Ohres und der Luftwege einschließlich der Mundkrankheiten. Von Alfred Denker und Wilh. Brünings. 2. und 3. Auflage. Mit 308 zum großen Teil mehrfarbigen Abbildungen im Text. Jena 1915. Gustav Fischer.

In der Gliederung des Stoffes sind Veränderungen gegenüber der ersten Auflage nicht zu verzeichnen. Die Abhandlung Denkers beginnt mit der normalen Anatomie des Gehörorganes, darauf folgt ein kurzer Abschnitt über die Physiologie des akustischen und des Vestibularapparates. In den weiteren Kapiteln werden die verschiedenen direkten und indirekten Untersuchungsmethoden des Gehörorganes, die funktionellen Prüfungsmethoden besprochen. Bei den vestibularen Prüfungsmethoden wird das Bild, das der normale Apparat liefert, beschrieben, außerdem aber noch das funktionelle Prüfungsergebnis bei Labyrinthfistel, Kleinhirnabsceß und Kleinhirntumor gesondert abgehandelt. Der klinische Teil des Buches beginnt mit den Erkrankungen des äußeren Ohres. Bei den Erkrankungen des Mittelohres sind eine Reihe farbiger Trommelfellbilder aus dem Passowschen Atlas übernommen worden. Zur Anästhesierung des Trommelfells bei der Paracentese wird Cocain-Suprareninbrei mit Zusatz eines Tropfens 10%iger Carbolsäurelösung empfohlen. In

Generated on 2019-10-24 14:31 GMT / http://hdl.handle.net/2027/uc1.b3252763
Public Domain in the United States, Google-digitized / http://www.hathitrust.org/access_use#pd-us-google
Digitized by Google
Original from UNIVERSITY OF CALIFORNIA

der Behandlung der akuten Mittelohreiterung erweist sich Denker als unbedingter Anhänger der Borsäuretherapie. Die Stauungshyperämie soll nur unter sorgfältiger Kontrolle im Krankenhaus, nicht aber ambulatorisch vorgenommen werden. Bei der chronischen Mittelohreiterung hebt der Autor die Mittelohreiterung mit zentraler Perforation gegenüber derjenigen mit randständiger Perforation durch die Besprechung in einem getrennten Abschnitt hervor. Es folgt die Beschreibung der Radikaloperation. Den Stackeschen Schützer, der den Stapes in nicht unbedeutendem Grade gefährdet, verwendet Referent seit Jahren nicht mehr.

Instruktiv sind die Bilder der Labyrintheiterung. Bei den endokraniellen Komplikationen steht der Autor durchaus auf der Höhe moderner Forschung. Der Besprechung der Nasenaffektionen sind anatomische, mit zahlreichen Abbildungen versehene Vorbemerkungen vorangestellt. Es folgt die Erörterung der Untersuchungsmethoden. Die Stellung des Kranken bei Röntgenaufnahmen der Nase wird an Abbildungen gezeigt. Im speziellen Teil beginnt der Autor mit den Mißbildungen und Formfehlern. Die submucöse Septumresektion nach Killian wird genau beschrieben. Konzis und umfassend sind die Abschnitte über die Erkrankungen der Nebenhöhle der Nase. Für künftige Auflagen des Buches werden die zahlreichen Fälle von Schußverletzungen der Nase und des Oberkiefers, die wir im gegenwärtigen Kriege zu sehen Gelegenheit haben, wertvolles Material liefern.

Auch im Kapitel der Rachenkrankheiten beginnt der Autor mit anatomischen Hinweisen. Er spricht sodann über die adenoiden Vegetationen und die Geschwülste des Nasenrachenraumes. Die Krankheiten der Mundhöhle, des Mundes und Kehlkopfrachens, des Kehlkopfes, der Luftröhre und der Bronchien sind von Brünings bearbeitet: auch in diesem Kapitel beginnt der Autor mit der Darstellung der normalen Anatomie und den Untersuchungsmethoden. Die verschiedenen Formen der Stomatitis werden sehr übersichtlich nach Ätiologie, Symptomen und Therapie beschrieben. Es folgen dann die Kapitel über Infektionskrankheiten und Mykosen der Mundhöhle. Im Abschnitt der allgemeinen Diagnostik der Krankheiten des Mundes und Kehlkopfraumes verweist der Autor mit Recht auf den bedeutenden Einfluß der benutzten Lichtquelle auf den Farbenton der Schleimhaut. Die Ansicht, daß die Gaumenmandelhypertrophie der Kinder nur dann einer lokalen Behandlung bedarf, wenn sie rezidivierende Anginen hervorruft, durch Raumbeengung Störungen der Sprache und Atmung verursacht oder das Mittelohr dauernd in Mitleidenschaft zieht, kann in ihrer Richtigkeit nicht scharf genug betont werden. Bei der Diphtherie findet die Serumbehandlung genaue Erörterung. Vorzüglich und mustergültig ist die Besprechung der Untersuchungsmethoden des Kehlkopfes, wobei die gewöhnliche Autoskopie, die Gegendruckautoskopie und die Schwebedrucklaryngoskopie bis in die kleinsten Einzelheiten erörtert werden. Zahlreiche farbige Abbildungen pathologisch-klinischer Spiegelbilder des Kehlkopfes tragen wesentlich zum Verständnis des Textes bei. Die Abhandlung über die Krankheiten der Luftröhre und Bronchien ist auf exakter theoretischer Basis aufgebaut. Recht wertvoll ist die übersichtliche Zusammenstellung der Größenverhältnisse der verschiedenen Bronchien für Mann, Frau, Kind und Säugling. Das Schlußkapitel bildet die Struma und das Aortenaneurysma. Die Lektüre des Buches ist wahrhaft genußreich, das Lehrbuch ist in jeder Beziehung als vorzüglich zu bezeichnen und der Erfolg der zweiten und dritten Auflage wird dem der ersten nicht nachstehen. Alexander.

Digitized by Google
Original from UNIVERSITY OF CALIFORNIA
Generated on 2019-10-24 14:31 GMT / http://hdl.handle.net/2027/uc1.b3252763
Public Domain in the United States, Google-digitized / http://www.hathitrust.org/access_use#pd-us-google

Über das Durchsichtigmachen von menschlichen und tierischen Präparaten und seine theoretischen Bedingungen. Nebst Anhang: Über Knochenfärbung. Von Dr. med. et LL. D. Werner Spalteholz, a. o. Professor an der Universität Leipzig. Zweite, erweiterte Auflage. Leipzig, Verlag von S. Hirzel, 1914.

Spalteholz hat die Methode der Aufhellung von menschlichen und tierischen Präparaten zunächst zum Zwecke des Studiums der Verästelung der Coronararterien des Herzens verwendet. Den ursprünglich von ihm und anderen gebrauchten, nicht ungefährlichen und auch in anderer Beziehung unvorteilhaften Schwefelkohlenstoff sucht er durch ätherische Öle zu ersetzen: er verwendet künstliches Wintergrünöl, Isosafrol und Safrol. Unter den Methoden der Durchsichtigmachung unterscheidet er die rein physikalischen und die chemisch-physikalischen. Zu den rein physikalischen gehört die Aufhellung der Präparate mit Xylol, wobei dann lufthältige Höhlen überaus plastisch hervortreten. Da sich jedoch der Luftgehalt ändert, wurde versucht, die Höhlen vorher mit Quecksilber zu füllen. Diese Methoden sind wiederholt für Präparate des Ohrlabyrinthes verwendet worden. Die Durchsichtigkeit eines unorganisierten Körpers erreicht ihren höchsten Wert, wenn an seiner Oberfläche möglichst wenig Licht reflektiert und in seinem Innern möglichst wenig Licht absorbiert wird, und wenn sein Brechungsindex möglichst genau mit demjenigen des ihn umgebenden und eventuell auch durchdringenden Mediums übereinstimmt. Es kommt somit im wesentlichen darauf an, den Brechungsindex der einzelnen Gewebe als mittleren Index möglichst genau zu bestimmen und ein Flüssigkeitsgemisch zu konstruieren, welches, die betreffenden Körper durchdringend, dem Brechungsindex dieser Körper möglichst gleichkommt. Nach Injektion des Ohrlabyrinthes mit Woodschem Metall und nachträglicher Entkalkung des unversehrten Schläfebeins oder Schädels erzielt man Präparate, welche die Lage des Labyrinthes im glasartig durchsichtigen Knochen in allen Einzelheiten mit größerer Klarheit zeigt als alle anderen bisher bekannten Methoden. Im dritten Abschnitte des Buches gibt Verf. genaue technische Anweisungen und eine genaue Beschreibung der von ihm geübten Methode. Referent hat wiederholt die Durchsichtigmachung injizierter und entkalkter Schläfebeine nach anderen Methoden geübt. Als wesentlichen Nachteil hat er erkannt, daß längstens nach 2—3 Jahren die Präparate so stark nachgedunkelt sind, daß selbst bei neuerlicher Aufhellung die Präparate unbrauchbar erscheinen. Spalteholz erwähnt ausdrücklich die Haltbarkeit der nach seiner Methode hergestellten Präparate und in derselben liegt gewiß ein ganz bedeutender Vorteil der Methode von Spalteholz gegenüber anderen bisher bekannten Methoden der Durchsichtigmachung. Im Anhange gibt der Autor technische Anweisungen für die Knochenfärbung. Er empfiehlt vor allem Alizarinfärbungen, die er an embryonalem Material zum Studium der Knochenentwicklung anwendete. Die gefärbten Objekte können entweder ganz durchsichtig gemacht werden oder durch Einlegen in reines Wintergrünöl, Benzoesäuremethylester, Glyzerin oder Glyzerinmischungen mehr oder weniger durchscheinend. Alexander.

Die Syphilis des Gehörorganes. Von Prof. Dr. G. Alexander. Sonderabdruck aus dem Handbuch der Geschlechtskrankheiten. Verlag Alfred Hölder, Wien 1914.

Alexander gliedert den Gesamtstoff in einen allgemeinen und speziellen Teil und folgt in dem letzteren der klinischen und topographischen Einteilung: Danach sind die Ohrerkrankungen bei erworbener und vererbter Lues

Generated on 2019-10-24 14:31 GMT / http://hdl.handle.net/2027/uc1.b3252763
Public Domain in the United States, Google-digitized / http://www.hathitrust.org/access_use#pd-us-google
Digitized by Google
Original from UNIVERSITY OF CALIFORNIA

zu unterscheiden. Für beide Kapitel ergibt sich als Unterabteilung die Gruppierung der Krankheiten nach äußerem, mittlerem und innerem Ohr, dazu kommen noch die Krankheiten der Hörnerven und der zentralen Acusticusverzweigungen. Das Buch ist großzügig angelegt und bespricht in fast lückenloser Weise den gegenwärtigen Stand von der Lehre der Syphilis des Gehörorganes.

Mit der Einführung des Salvarsan in die Therapie der Lues hat nicht nur die Syphilis an allgemeinem Interesse gewonnen, auch die syphilitischen Erkrankungen des Gehörorganes sind in den Vordergrund der otiatrischen Beobachtung gerückt. Wenn nun Alexander behauptet, daß wir im Beginne der Salvarsanära in der Häufung von schweren Störungen im Octavusgebiete in Fällen von recenter, mit Salvarsan behandelter Lues ein Novum erblicken mußten, so kann dies der Referent nur vollinhaltlich bestätigen. Denn durch keinerlei Statistik (Benario) und durch keinerlei Räsonnement (Frey) läßt sich über diese Tatsache hinwegkommen. Trotz vieler und reicher Beobachtungen, die alle im Buche des Autors genau angeführt werden, kann auch Alexander wie andere Autoren zu einer völligen Klarheit in der ätiologischen Beurteilung der unter Salvarsanmedikation auftretenden Erkrankungen des inneren Ohres nicht gelangen. Man kann aber mit Zufriedenheit feststellen, daß in den letzten 2 Jahren die schweren Krankheitsbilder bedeutend abgenommen haben, da die für die Salvarsanbehandlung ungeeigneten Fälle ausgeschieden werden.

Den vom Referenten aufgestellten Indikationen und Kontraindikationen schließt sich auch Alexander an. Bezüglich der einzuschlagenden Therapie ist nach dem derzeitigen Stande die kombinierte Salvarsan-Hg-Behandlung zu empfehlen: Zuerst eine Salvarsaninjektion, dann Schmierkur oder Hg-Injektionen. Nur in Fällen von akuter luetischer Neurolabyrinthitis ist im akuten Stadium der Neurolabyrinthitis die Schmierkur jeder anderen antiluetischen Behandlung vorzuziehen. Nach durchgemachter Schmierkur ist in diesen Fällen gegen die Salvarsantherapie nichts einzuwenden.

In den einzelnen Kapiteln des speziellen Teiles wird nach Tunlichkeit die Einteilung in Ätiologie, Anatomie, Symptome, Diagnose, Prognose und Therapie festgehalten.

Da der Autor mit genauer Angabe der Literatur die Ansichten der verschiedenen Autoren wiedergibt und in den meisten Fällen seine persönliche Erfahrung vertritt, ist sachlich zu diesen Kapiteln nichts Wesentliches hinzuzufügen.

Die Krankheiten des Gehörganges bei hereditärer Syphilis sind besonders ausführlich bearbeitet. Denn es kommt ihnen angesichts ihrer verhältnismäßigen Häufigkeit und des oft schweren klinischen Verlaufes ein bedeutendes Interesse zu. Leider ist die Frage der häufigen Lokalisation der heredo-syphilitischen Erkrankungen im inneren Ohre bzw. im Cochlearis noch ungelöst. Die diesem Abschnitte beigegebenen Tabellen sind sehr übersichtlich zusammengestellt und die angeführte Kasuistik sehr interessant.

Im Anhange wird die Frage des ätiologischen Zusammenhanges der Otosklerose und Lues abgehandelt. Eine kritische Beleuchtung dieses Gegenstandes ist in einem Buche über Syphilis des Ohres um so notwendiger, da gerade in dieser Frage die Meinungen der Autoren sehr widersprechend sind. Die histologischen Befunde bei Otosklerose bieten scheinbar manche Zeichen von heredoluetischer Knochenentzündung. Andrerseits weicht jedoch der Knochenbefund bei Otosklerose von dem bei Heredolues wesentlich ab: in der massenhaften

Digitized by Google
Original from UNIVERSITY OF CALIFORNIA
Generated on 2019-10-24 14:31 GMT / http://hdl.handle.net/2027/uc1.b3252763
Public Domain in the United States, Google-digitized / http://www.hathitrust.org/access_use#pd-us-google

Neubildung der Blutgefäße und in der auf die Verdichtung folgenden Rarefikation des Knochens. Das Ergebnis der serologischen Untersuchung macht einen kausalen Zusammenhang unwahrscheinlich. Es gelangen aber, besonders bei hereditärer Lues, Ohraffektionen zur Beobachtung, die nach Auftreten und Befund mit der typischen Otosklerose verwandt sind und dem Otosklerosetypus angehören.

Die großen Fortschritte der letzten Jahre auf dem Gebiete der Syphilis hat Alexander in sein Buch aufgenommen: Die Wassermannsche Reaktion, die Salvarsantherapie und die für die ätiologische Beurteilung wichtige Schaudinnsche Entdeckung der Spirochaeta pallida. Wichtige neue Befunde ergaben sich ferner aus der Funktionsprüfung des Gehörorgans Luetischer. Es stellt demnach das Alexandersche Buch in otologischer und syphilidologischer Beziehung eine lückenlose Monographie dar, der der Autor durch Verwertung seines eigenen Materials eine persönliche Note verleiht.

Das Buch ist mit großer Sorgfalt und seltenem Fleiße gearbeitet. Nur so erklärt sich die gute Übersichtlichkeit und vollständige Erschöpfung des Themas. Druck und Ausstattung des Werkes lassen wohl nichts zu wünschen übrig.

Oscar Beck.

Über den Nystagmus als diagnostisches Element bei den Ohrenkrankheiten. Von Dr. Gustavo Borgheggiani. (Livorno officine grafiche G. Chiaffini. 1914.)

Das vorliegende Buch ist in drei Teile eingeteilt, von denen der erste Allgemeinbemerkungen über den Nystagmus und die Beschreibung der verschiedenen einschlägigen Beobachtungsmethoden und der dazu angewendeten Apparate enthält.

Im zweiten Teil wird ausführlich die Anatomie und Physiologie des oculomotorischen und akustisch-vestibulären Apparates auseinandergesetzt.

Mit großem Fleiß und Sachkenntnis wird im darauffolgenden Teil der vestibuläre Nystagmus behandelt: Der Rotationsnystagmus und der kalorische, galvanische und pneumatische Nystagmus werden einem eingehenden Studium unterzogen und durch genaue, durch den Nystagmographen gewonnene Kurven illustriert.

Wichtig und lehrreich ist das Kapitel, in welchem die den vestibulären Nystagmus begleitenden Symptome auseinandergesetzt werden; unter diesen ist die Anisocorie erwähnenswert. Zur Erklärung des Auftretens dieser Störung beim vestibulären Nystagmus wird vom Verf. eine Sympathicusreizung angenommen. Der von Bovero beschriebene wichtige Befund von einem netzförmigen Plexus von amielinischen Fasern im Ganglion vestibulare, die vom genannten Autor als sympathischen Ursprunges angenommen werden, erklären eben das Auftreten einer Pupillenerweiterung als Begleitsymptom des vestibulären Nystagmus. Die verschiedenen, von Bárány angegebenen Reaktionsbewegungen und insbesondere der Zeigeversuch sind in klarer und lehrreicher Form auseinandergesetzt.

Das letzte Kapitel berücksichtigt wichtige klinische Betrachtungen über den vestibulären Nystagmus.

Die Lektüre des vorliegenden Buches, das auf große, persönliche Erfahrung des Verf.s und eine reichhaltige Literatur sich stützt, ist jedem empfehlenswert, welcher sich mit diesem wichtigen Thema beschäftigt. Die Ausstattung des Buches ist eine gute: lehrreich und klar sind die im Text eingeschalteten Figuren.

Rimini (Triest).

Generated on 2019-10-24 14:31 GMT / http://hdl.handle.net/2027/uc1.b3252763
Public Domain in the United States, Google-digitized / http://www.hathitrust.org/access_use#pd-us-google
Digitized by Google
Original from UNIVERSITY OF CALIFORNIA

Referate.

I. Allgemeines.

Beitrag zur Lokalanästhesie bei Operationen am äußeren Gehörgang und im Mittelohr. Von Privatdozent Dr. Linck, I. Assistent. Aus der kgl. Universitäts-Ohrenklinik in Königsberg. Mit 3 Abbildungen im Texte. (Arch. f. Ohrhlk. 95. H. 3 u. 4.)

Das vom Autor angegebene Verfahren ist folgendes: Die nächste Umgebung des Ohrmuschelansatzes und die äußere und innere Fläche der Ohrmuschel selbst wird mit Jodtinktur bestrichen. Eine Rekordspritze, 2—4 cm^3 fassend, wird mit selbstbereiteter 1%iger Novocain-Suprareninlösung gefüllt und mit einer kurzen, dünnen Kanüle armiert. Von einer Einstichöffnung dicht am oberen Muschelansatz aus wird die Haut der ganzen oberen Hälfte des Ohrmuschelansatzes etwas infiltriert.

Nunmehr erfolgt unmittelbar darauf die Leitungsanästhesie durch folgende Einstiche:

1. Unter scharfem Umbiegen der oberen Ohrmuschelhälfte nach unten wird die Nadel dicht am umgebogenen Knorpel entlang, und zwar genau senkrecht über dem äußeren Gehöreingang schräg nach unten und medianwärts langsam hineingestochen. Mit der Spitze sucht man den Knochenrand des Gehöreinganges zu erreichen. Sobald man denselben mit der Nadel fühlt, wird die Spritze etwas nach unten gesenkt und noch ungefähr $^1/_2$ *cm* tiefer vorgeschoben, dicht am Knochen entlang und langsam zur Hälfte (1 *cm*) entleert. Der merkliche Gegendruck des Gewebes beim Entleeren der Spritze zeigt an, daß man sich an der richtigen Stelle zwischen knöchernem Gehöreingang und Gehörgangsschlauch befindet.

2. Die ganze Ohrmuschel wird nach vorn umgeklappt und die Nadel gerade gegenüber dem Tragus, d. h. also etwa 1—$1^1/_2$ *cm* oberhalb der Warzenfortsatzspitze, wieder hart am Knorpel schräg nach vorn und medianwärts langsam in die Tiefe geschoben. Wieder muß man sich dicht am Knochen halten, sobald man ihn mit der Spitze erreicht hat, und muß dann unter Senkrechtstellung der Spritze noch $^1/_2$ *cm* hart am Knochen in die Tiefe vorgehen, bevor man auch hier zirka 1 cm^3 Flüssigkeit entleert.

3. Man dringt dicht vor dem Knorpel des Tragus senkrecht in die Tiefe bis zum vorderen Rande des knöchernen Gehöreinganges und dann noch etwa $^1/_2$ *cm* tiefer, hart am Knochen entlang, und entleert ebenfalls ca. 1 cm^3 Flüssigkeit. Nach 10 Minuten ist eine völlige Anästhesie des äußeren Gehörganges und des Trommelfells eingetreten.

Die Anwendungsgelegenheiten für das beschriebene Verfahren waren:

1. Radikaloperationen,
2. Hammer-Amboßextraktionen und Entfernung von Polypen,
3. Paracentesen des Trommelfells,

Digitized by Google
Original from UNIVERSITY OF CALIFORNIA
Generated on 2019-10-24 14:31 GMT / http://hdl.handle.net/2027/uc1.b3252763
Public Domain in the United States, Google-digitized / http://www.hathitrust.org/access_use#pd-us-google

4. Ausspülung der Mittelohrnebenräume mit dem Paukenröhrchen,
5. Incisionen von Furunkeln im äußeren Gehörgang.

Ernst Urbantschitsch.

Ein praktisches Antiphon. Von Dr. Halle (Charlottenburg). (D. m. W. 1913. Nr. 1.)

Eine an einem Seidenfaden befestigte Wattekugel wird mit Paraffin (Schmelzpunkt 52—57°) getränkt und zu einer Kugel modelliert, die als Antiphon den Vorteil hat, daß sie sich dem Gehörgang anpaßt und desinfiziert werden kann. Bei Pfau, Berlin, in 3 Größen erhältlich. Lawner.

II. Äußeres Ohr und Mittelohr.

Siebenjährige Erfahrungen über die durch den Streptococcus mucosus hervorgerufene Otitis media acuta. Von Dr. Stütz (Jena). (Passow u. Schäfer, Beitr. 7. H. 2.)

Verf. faßt seine auf 80 Krankengeschichten basierenden Untersuchungen in folgenden, im allgemeinen mit den herrschenden Anschauungen in Einklang stehenden Sätzen zusammen:

Die Streptococcus mucosus-Otitis verdient eine Sonderstellung in dem Krankheitsbilde der Otitis media acuta. Sie ist fast stets, wenn nicht überhaupt, eine primäre genuine retrotympanale Infektion.

Sie bevorzugt, und zwar auf Grund anatomisch-histologischer Eigentümlichkeiten, ältere Individuen und neigt in einem hohen Prozentsatz der Fälle zu Komplikationen. Subjektive und objektive Erscheinungen stehen meist im Gegensatz zur Schwere des Prozesses. Die Röntgenuntersuchung leistet hervorragende Dienste bei Stellung der Prognose und Beurteilung des augenblicklichen Standes des Prozesses. Für die bakteriologische Diagnose gibt die für den Praktiker leicht ausführbare Thioninfärbung sichere Resultate: Bei rechtzeitiger Diagnose und Operation ist die Prognose quoad vitam als relativ günstig zu bezeichnen. Bondy.

Über einige seltene oder neue Formen von angeborener Anomalie der Ohrmuschel. Von Prof. G. d'Anitolo. (Separatabdruck aus dem Bollettino delle Scienze Mediche. 85. Jg. 2.)

Klare Bilder zeigen einige seltene Formen von Anomalie der Ohrmuschel.

Rimini (Triest).

Über die konservative Behandlung der chronisch-eitrigen Otitis media. Von Dr. T. Bobone (San Remo). (Bollettino delle malattie dell' orecchio etc. 32. Jg. Nr. 9.)

Verf. ist ein Anhänger der konservativen Therapie der chronischen Mittelohreiterung und meint, daß man bei derselben zu oft operativ vorgeht. Die strikten Indikationen zur Radikaloperation werden genau auseinandergesetzt.

Rimini (Triest).

Einige plastische Operationen an der Ohrmuschel. Von Prof. Dr. Streit. Mit 2 Abbildungen. (Arch. f. Ohrhlk. 95. H. 3 u. 4.)

Verf. erörtert zuerst einen Fall von Ersatz fast des ganzen Ohrmuschelrandes. Der Eingriff wurde in folgender Weise vorgenommen: Entfernung der

Digitized by Google
Original from UNIVERSITY OF CALIFORNIA
Generated on 2019-10-24 14:31 GMT / http://hdl.handle.net/2027/uc1.b3252763
Public Domain in the United States, Google-digitized / http://www.hathitrust.org/access_use#pd-us-google

krankhaften Partien, mithin fast des ganzen äußeren Randes der Concha mitsamt der Haut. Bogenschnitt entsprechend einer 2 *cm* vom Ohrmuschelansatz entfernt verlaufenden Linie. Paralleler Entspannungsschnitt etwa $1^1/_2$ *cm* nach hinten zu. Unterminierung der ganzen Haut an der hinteren Fläche der Concha sowie über den vorderen Partien des Processus mastoideus bis an den vorher erwähnten Entspannungsschnitt heran. Auf diese Weise wird ein Visierlappen mit oberer und unterer breiter Hautbrücke gebildet. Verlagerung des Visierlappens nach vorn zu. Die Hautnaht kommt auf die Vorderfläche der Ohrmuschel zu liegen. Sollte die herumgeklappte Hautfalte allein nicht als Ohrmuschelrand genügen, kann man sie durch injiziertes Paraffin steifen oder ein submucöses, aus der Nasenscheidewand gewonnenes schmales Knorpelstück implantieren.

Zweitens hat Verf. die Wundnaht bei der operativen Anlegung abstehender Ohrmuscheln modifiziert. Nach Excision des in Frage kommenden Hautlappens aus der Haut der hinteren Ohrmuschelfläche respektive der Warzenfortsatzgegend legte er mehrere tief fassende, vorn bis an die Knorpel-, hinten bis an die Knochengrenze gehende Tabaksbeutelnähte an. Die Nahtenden kamen nebeneinander auf den Processus mastoideus zu liegen und wurden dort geknotet. Durch diese Tabaksbeutelnaht wurde die hintere Fläche der Ohrmuschel mit einem Schlage fest mit dem Periost des Processus mastoideus verbunden und durch Zusammenziehen der gesamten Wundfläche der sonst trotz längeren Druckverbandes später leicht entstehende flache Übergang von Ohrmuschel und Processus mastoideus besser vermieden.

Schließlich spricht Verf. über das Verkleinern einer exzessiv großen Ohrmuschel. Diese Operation wurde in der Weise vorgenommen, daß von der hinteren Ohrmuschelfläche zunächst ein oben und unten spitz zulaufender Hautlappen mit hinterer, stark konvexer und vorderer flach konvexer, fast gerader Begrenzung exzidiert wurde. Nur in der Mitte war diese vordere Begrenzungslinie etwas ausgebuckelt. Sodann wurde ein entsprechendes, ebenso geformtes nur etwas kleineres Stück aus dem Ohrmuschelknorpel entfernt, während die vordere Hautfläche unversehrt blieb. Nachdem der Wunddefekt durch die Nähte geschlossen war, entstanden zunächst auf der vorderen Fläche der Concha einige Hautfalten, die jedoch in etwa 14 Tagen völlig schwanden.

Ernst Urbantschitsch.

III. Labyrinth und Hörnerv.

Die anatomischen Veränderungen bei der Altersschwerhörigkeit. Von Doktor Artur Jaehne, kgl. sächs. Stabsarzt. Aus der Universitätsklinik für Ohren- und Kehlkopfkrankheiten zu Straßburg i. E. Mit Tafeln 30—31. (Arch. f. Ohrhlk. 95. H. 3 u. 4.)

Zunächst spricht der Verf. über die anatomischen Untersuchungsergebnisse der Manasseschen Arbeit über chronische progressive labyrinthäre Taubheit.

Digitized by Google
Original from UNIVERSITY OF CALIFORNIA
Generated on 2019-10-24 14:31 GMT / http://hdl.handle.net/2027/uc1.b3252763
Public Domain in the United States, Google-digitized / http://www.hathitrust.org/access_use#pd-us-google

1. Am Ductus cochlearis beziehungsweise seiner nächsten Umgebung Atrophie des Cortischen Organes (inklusive Membrana tectoria) bis zur vollständigen Aplasie, Erweiterung oder Verengerung des Ductus durch Ausbuchtung oder Kollaps der Membrana Reissneri, hydropische Degeneration des Ligamentum spirale, Bindegewebsneubildung am unteren Ende der Stria vascularis, Bindegewebs- beziehungsweise Knochenneubildung in den perilymphatischen Räumen, selten Atrophie der Zwischenwände, fast immer große Ansammlung von Pigmentzellen im Modiolus und in der übrigen Schnecke.

2. Am Ganglion spirale: Verringerung und Schrumpfung der Ganglienzellen, statt dessen leere Räume und Bindegewebsneubildung im Rosenthalschen Kanal.

3. An den feinen Nervenkanälchen: Atrophie der Nervenfasern bis zum vollständigen Schwund und Bindegewebsneubildung innerhalb der Knochenkanäle (Perineuritis).

4. Am Nervus acusticus: Atrophie und chronische Neuritis zum Teil mit Bindegewebsneubildung im Nerven."

Verf. fand, daß auch in seinen Fällen die pathologischen Veränderungen sich in der Hauptsache an denselben Stellen, wie sie bei den Manasseschen Untersuchungen gefunden wurden, lokalisierten; es ergibt sich aber auch die verschieden häufige Beteiligung der einzelnen Teile des Labyrinths und des Hörnerven hieran in der Gesamtzahl der untersuchten Fälle. Bei der Untersuchung von 25 Felsenbeinen (14 Pat.) fand Verf., daß die Ergebnisse der Nervenstammuntersuchungen wohl im großen und ganzen, aber nicht in allem mit denen Manasses übereinstimmen. Diese Differenz ist wohl hauptsächlich dadurch begründet, daß in dem zwischen der Manasseschen Arbeit und der jetzigen Veröffentlichung liegenden Zeitraum durch eine Anzahl sehr eingehend mit der Erforschung des Verhaltens der Nervenfasern bei den verschiedensten Krankheitszuständen des Ohres sich befassenden Arbeiten — sie stammen fast sämtlich von Wittmaack beziehungsweise aus seiner Klinik — unsere Aufmerksamkeit auf feinere, dabei aber außerordentlich bedeutsame Veränderungen an den Nervenfasern gelenkt ist, denen Manasse seinerzeit noch keine besondere Beachtung schenkte. Verf. ist überzeugt, daß die bei der chronischen progressiven labyrinthären Schwerhörigkeit gefundenen anatomischen Veränderungen in gleicher Weise wie die bei der Altersschwerhörigkeit festgestellten als intravital erworben anzusprechen sind.

Bezüglich der ausführlichen Darlegungen muß auf das Original verwiesen werden. Ernst Urbantschitsch.

Neuere Auffassung über die Pathogenese der Otosklerose und Vorschläge zu einer entsprechenden Therapie. Von Dr. T. Bobone (San Remo). (Bollettino delle malattie dell' orecchio nato e gola. Jg. 32. Nr. 12.)

Auf die Tatsache gestützt, daß sowohl die Osteomalacie als auch die Otosklerose besonders junge Personen weiblichen Geschlechtes treffen und daß

Generated on 2019-10-24 14:31 GMT / http://hdl.handle.net/2027/uc1.b3252763
Public Domain in the United States, Google-digitized / http://www.hathitrust.org/access_use#pd-us-google
Digitized by Google
Original from UNIVERSITY OF CALIFORNIA

die Gravidität einen üblen Einfluß auf beide pathologische Zustände hat, nimmt Verf. an, daß diese beiden Erkrankungen eine gemeinschaftliche Pathogenese haben und infolgedessen einer gemeinschaftlichen Behandlung zu unterwerfen sind. Nach der Annahme von Bossi (Genua) entsteht die Osteomalacie durch eine mangelhafte Funktion der Nebennieren, und eine solche Annahme erwies sich durch die erfolgreiche Behandlung der Osteomalacie durch Nebennierenextrakte als richtig.

In der Meinung nun, daß auch bei der Otosklerose eine ähnliche Pathogenese bestehe, empfiehlt Verf. die innere Verabreichung von Adrenalin. Wegen des kargen Materials, über welches Verf. verfügen konnte, wurde von ihm die oben erwähnte Behandlung nur in einem Falle von Otosklerose eingeleitet, wobei nur eine Verminderung der Ohrgeräusche als Resultat erzielt wurde.

Der Aufsatz enthält also nur Vorschläge für die Behandlung der Otosklerose und neue Begriffe über ihre Pathogenese. Seine persönlichen Erfahrungen konnte Verf. wegen des kargen Ohrmaterials nicht mitteilen.

Rimini (Triest).

IV. Otochirurgie.

Die otogene Spätmeningitis. Eine klinische Studie von Prof. Dr. Gustav Alexander, Vorstand der Ohrenabteilung der Allgemeinen Poliklinik in Wien. (Jb. f. Psych. 36.)

Der Verf. findet ein charakteristisches Merkmal dieses Krankheitsbildes vor allem in dem auffallend langen Zeitintervall, der zwischen dem Ablauf der Ohrenerkrankung beziehungsweise der Ausführung der Operation und dem Ablaufe einer endokraniellen Komplikation und dem Auftreten der meningitischen Symptome gelegen ist.

Fälle von Spätmeningitis findet Verf. sowohl im Verlaufe von akuten als auch von chronischen Mittelohreiterungen, häufiger noch in Verbindung mit endokraniellen Komplikationen; außerdem treffen wir dieses Krankheitsbild öfters bei männlichen Kranken, und zwar vorwiegend der höheren Altersstufen. Das anatomische Bild der Spätmeningitis folgt keinem einheitlichen Typus und entsteht meist auf septischem Wege.

Unter den verschiedenen Typen der Spätmeningitis unterscheidet Verf.:

1. Vollkommen ungestörter, fieberloser Verlauf der Otitis, plötzliches, anscheinend unmotiviertes Auftreten meningitischer Symptome.

2. Anscheinend ungestörter Verlauf der Otitis mit oft nur einmaligem, aus dem Ohrbefund nicht erklärbaren (keine Retention, keine Mastoiditis) isolierten Temperaturanstieg für 6—12 Stunden. Weiterhin normale oder um 0·2—0·4° erhöhte Temperatur. Eine oder mehrere Wochen später der Ausbruch der Meningitis.

3. Während des Verlaufes der Otitis Zeichen einer meningealen Irritation oder einer akuten, isolierten meningoencephalitischen Attacke oder von Meningismus. Vorläufiger Rückgang aller Beschwerden und der meningoence-

Generated on 2019-10-24 14:31 GMT / http://hdl.handle.net/2027/uc1.b3252763
Public Domain in the United States, Google-digitized / http://www.hathitrust.org/access_use#pd-us-google
Digitized by Google
Original from UNIVERSITY OF CALIFORNIA

phalitischen Krankheitserscheinungen. Mehrere Wochen oder Monate später plötzlicher Ausbruch von eitriger Spätmeningitis.

4. Während des Verlaufes der Otitis meningitische Reizsymptome, die bald mehr oder minder deutlich hervortreten, für einige Zeit auch gänzlich verschwinden können, um plötzlich in dem Bild einer schweren Meningitis zu enden. Der Verlauf der Spätmeningitis hängt von den anatomischen Veränderungen ab. Entspricht die Spätmeningitis einer serösen Meningoencephalitis, so ist der Verlauf ein günstiger. Der vollentwickelten eitrigen Spätmeningitis gegenüber sind wir therapeutisch machtlos. Die hauptsächlichste Prophylaxe der Spätmeningitis wird durch die frühzeitige Mastoidoperation dargestellt. In den Fällen von Labyrintheiterung muß die Operation in vollem Umfange ausgeführt werden.

Ein ausführliches Literaturverzeichnis beschließt die interessante Arbeit.

Ernst Urbantschitsch.

Notizen.

Archiv für Ohrenheilkunde. Geheimer Medizinalrat Prof. A. Denker in Halle a. d. S. hat, der an ihn ergangenen Aufforderung der Verlagsbuchhandlung F. C. W. Vogel, Leipzig, entsprechend, am 1. Jänner 1915 die Redaktion des Archivs für Ohrenheilkunde übernommen. Zu gleicher Zeit ist das Archiv für Ohrenheilkunde zu einem Archiv für Ohren-, Nasen- und Kehlkopfheilkunde und die angrenzenden Gebiete erweitert worden.

Personalien.

Habilitiert: Dr. Emil Fröschels in Wien für Otologie und Dr. Johann Lang in Prag für Oto-Rhino-Pharyngologie.

Verliehen wurde das „Eiserne Kreuz" an: Privatdozenten Dr. Fritz Henke (Königsberg), Prof. Dr. Hinsberg (Breslau), Dr. Bernd (Coblenz a. Rh.), Oberstabsarzt Prof. K. Biehl (Wien), Prof. Manasse (Straßburg) und Prof. Eycken (Gießen).

Für den wissenschaftlichen Teil verantwortlicher Redakteur: Dr. E. Urbantschitsch, Dr. H. Marschik.
Herausgeber, Eigentümer und Verleger: Urban & Schwarzenberg.

Druck von Gottlieb Gistel & Cie., Wien, III., Münzgasse 6.

Generated on 2019-10-24 14:31 GMT / http://hdl.handle.net/2027/uc1.b3252763
Public Domain in the United States, Google-digitized / http://www.hathitrust.org/access_use#pd-us-google
Digitized by Google
Original from UNIVERSITY OF CALIFORNIA

MONATSSCHRIFT FÜR OHRENHEILKUNDE
UND
LARYNGO-RHINOLOGIE.

XLIX. Jahrg. 1915. 4. u. 5. Heft.

Nachdruck verboten.

Otologischer Teil.

Original-Artikel.

Aus der Ohrenabteilung der allgemeinen Poliklinik in Wien.
(Vorstand: Prof. Dr. G. Alexander.)

Klinische Untersuchungen über die Erkrankungen des Gehörorgans bei Diabetes mellitus mit besonderer Berücksichtigung der Erkrankungen des inneren Ohres.

Von Dr. **Thomas O. Edgar** in Beloit, Wisconsin, U. St. A.

Besondere Untersuchungen über die beim Diabetes mellitus vorkommenden Erkrankungen des Ohres sind bisher nicht unternommen worden. Allerdings finden sich in der Literatur des Diabetes zahlreiche Angaben, welche mehr minder kurz über die Beobachtung von Ohraffektionen bei dieser Erkrankung Aufschluß geben, inwieweit jedoch diese Affektionen — besonders solche des inneren Ohres — so häufig vorkommen, daß sie eine Komplikation des Diabetes darstellen oder daß sie als charakteristisch für den Diabetes angesehen werden könnten, geht aus den Angaben der Literatur in keiner Weise hervor. Der Zweck der vorliegenden Untersuchungen war es nun, bei einer größeren Anzahl von Diabetikern das Gehörorgan zu untersuchen und die gefundenen Veränderungen diagnostisch genau festzustellen. Eine Reihe von Fällen wurde längere Zeit hindurch kontrolliert, so daß es möglich war, auch über den Verlauf der Ohraffektion einige Beobachtungen erheben zu können. Bei der Mitteilung über das von mir untersuchte Material beschränke ich mich auf die Darstellung der Erkrankungen des inneren Ohres. Assistent Dr. Stein ist gegenwärtig mit klinischen Untersuchungen über die diabetischen Erkrankungen des Mittelohres beschäftigt und wird hierüber gesondert berichten.

Bezüglich der Literatur teile ich jedoch die Daten mit, die sich auf das Gehörorgan überhaupt beziehen.

a) Diabetische Erkrankungen des äußeren Ohres.

v. Noorden (56) konnte in 10—25% von Diabetesfällen Furunkulose konstatieren, und zwar häufiger im ersten Jahre der Erkrankung als später.

Digitized by Google
Original from UNIVERSITY OF CALIFORNIA
Generated on 2019-10-24 14:31 GMT / http://hdl.handle.net/2027/uc1.b3252763
Public Domain in the United States, Google-digitized / http://www.hathitrust.org/access_use#pd-us-google

Er führt dies darauf zurück, daß die Haut der Diabetiker gegen das Eindringen von Bakterien weniger Widerstand bietet als jene von Gesunden, zumal durch das infolge des Juckens verursachte Kratzen Hautabschürfungen entstehen. Eulenstein (15) und Brühl (9) sind der Ansicht, daß diese beiden Faktoren auch für das äußere Ohr in Betracht kommen. Haug (29) fand im Cerumen eines Diabetikers Zucker, welcher das Jucken verursachte.

b) Diabetische Erkrankungen des Mittelohres.

Auf die katarrhalischen Prozesse, die sich in der Eustachischen Röhre und im übrigen Mittelohre entwickeln, hat der Diabetes keinen direkten Einfluß, doch ist zu berücksichtigen, daß durch das beim Diabetes vorkommende Räuspern, Würgen oder im Verlaufe von Erstickungsanfällen Mittelohraffektionen verursacht werden können (Eulenstein, l. c., Brühl, l. c.). Daß eitrige Mittelohrentzündungen bei Diabetikern verhältnismäßig rasch zu umfangreichen Zerstörungen führen, ist lange bekannt. Toynbee (65) hat 1860 und Kirchner (36) 1884 Fälle von auffallend großen Zerstörungen im Warzenfortsatzinneren bei Mittelohreiterungen von Diabetikern beschrieben. A. Wolf (71) hat als Erster im Jahre 1887 das Bild einer Otitis media diabetica seu necroticans hervorgehoben und Kuhn (40) gelangte zu annähernd derselben Nomenklatur auf Grund der Beobachtung einer akut einsetzenden, außerordentlich rasch und mit ungewöhnlich ausgedehnter kariöser Zerstörung des Knochens verlaufenden Entzündung des Warzenfortsatzes. Auch Haug (l. c.) und Friedrich (19) schrieben die Hauptursache bei der raschen Knochenzerstörung dem Diabetes zu. Wolf (l. c.), Raynaud (59), Walb (66), Körner und Wild (39) sind sogar geneigt, den primären Sitz dieses Eiterungsprozesses in den Warzenfortsatz selbst zu verlegen, somit eine primäre Mastoiditis anzunehmen. Diese Anschauung ist von Davidsohn bekämpft worden, der auf Grund einer klinischen Beobachtung zur Meinung gelangt, daß der Diabetes bei der Otitis media nur eine untergeordnete Rolle spiele und daß die Karies des Warzenfortsatzes sich sekundär infolge der Mittelohreiterung einstelle. Von einer primären Ostitis des Warzenfortsatzes sei keine Rede. Davidsohn ist auch der Ansicht, daß die sekundäre Mastoiditis bei Diabetikern von der Mastoiditis in Fällen ohne Diabetes nicht unterschieden sei und daß infolgedessen auch keine besonderen therapeutischen Maßnahmen notwendig wären. Brieger (8) und Eulenstein (l. c.) stimmten dieser Ansicht bei. Eulenstein berichtet über 4 Fälle von Otitis media bei Diabetikern auf Grund eigener Beobachtung und zieht 46 einschlägige Fälle aus der Literatur heran. Von diesen 50 Fällen zeigten 45 eine akute oder subakute eitrige Mittelohrentzündung, 3 litten an chronischer Mittelohreiterung, in 2 Fällen war eine Klassifizierung der Otitis nicht möglich. Von den 50 Fällen boten nur 17 den Befund ausgedehnter Zerstörung im Warzenfortsatz. In 11 Fällen war der Warzenfortsatz nur ge-

Digitized by Google
Original from UNIVERSITY OF CALIFORNIA
Generated on 2019-10-24 14:31 GMT / http://hdl.handle.net/2027/uc1.b3252763
Public Domain in the United States, Google-digitized / http://www.hathitrust.org/access_use#pd-us-google

ringer erkrankt. In den restlichen 22 Fällen fehlte jede Form der Miterkrankung des Warzenfortsatzes gänzlich. Von „einer akuten, außerordentlich rasch auftretenden und ungewöhnlich ausgedehnten kariösen Einschmelzung des Warzenfortsatzes" war in diesen 22 Fällen nichts nachweisbar. Nach Eulenstein kann der Diabetes nicht für die Schwere der Otitis verantwortlich gemacht werden; der besonders schwere Verlauf der Otitis ist vielmehr in anderen Ursachen begründet, so zum Beispiel in den besonderen anatomischen Verhältnissen des Mittelohres, in der Arteriosklerose, im schlechten Ernährungszustande der Gewebe, in der Heftigkeit der Infektion.

Brühl (9) bringt die Fälle der akuten Otitis media bei Diabetikern in drei Gruppen:

1. Fälle ohne besondere Merkmale.

2. Fälle von schwerem Diabetes, in denen die Zuckerausscheidung trotz regulierter Diät anhält oder Aceton oder Acetessigsäure ausgeschieden werden, sowie Fälle von Diabetes mit hochgradiger Abmagerung. Bei solchen Erkrankungen kann eine akute eitrige Mittelohrentzündung die schwersten Erscheinungen hervorrufen. Nach überraschend kurzer Zeit, bevor die eitrige Entzündung auf den Knochen hat übergreifen können, tritt Koma diabeticum ein.

3. Die Fälle, die dadurch charakterisiert sind, daß es im Anschlusse an die akute Otitis verhältnismäßig sehr schnell und ohne besonders hervortretende Allgemeinsymptome zur eitrigen Einschmelzung des Knochens im Bereiche des Warzenfortsatzes kommt.

In bezug auf die Indikation zu einem operativen Eingriffe empfiehlt Brühl für Eingriffe am Ohre dasjenige Verhalten, das auch für anderweitige Eingriffe an Diabetikern gilt: Operative Eingriffe sind nach Möglichkeit zu vermeiden und prophylaktische Operationen nur ausnahmsweise vorzunehmen. Im großen und ganzen wäre daher ein operativer Eingriff am Warzenfortsatz nur bei drohender Lebensgefahr auszuführen. Für die Operationen solcher Fälle sind noch folgende Voruntersuchungen beziehungsweise Vorkehrungen zu treffen:

1. Stoffwechseluntersuchung vor und nach der Operation, Körner (39).

2. Antidiabetische Diät in der Epoche vor der Operation, sofern nicht die Dringlichkeit der Operation ein Zuwarten unmöglich macht (Eulenstein, Brühl, v. Noorden u. a.); unter anderem werden größere Dosen von Natrium bicarbonicum vor und nach der Operation empfohlen (Naunyn, 52), Brühl, l. c.).

3. Vor der Operation intern Codeinum hydrochloricum zur Beruhigung des Kranken (Brühl).

4. Injektion von Morphium oder Skopolaminmorphin vor dem Eingriff, um die Dauer der Inhalationsnarkose möglichst zu vermindern [Laurens (44)].

Digitized by Google
Original from UNIVERSITY OF CALIFORNIA
Generated on 2019-10-24 14:31 GMT / http://hdl.handle.net/2027/uc1.b3252763
Public Domain in the United States, Google-digitized / http://www.hathitrust.org/access_use#pd-us-google

Brühl findet den postoperativen Verlauf im allgemeinen durch eine zufriedenstellende Heilung charakterisiert, die selbst in Fällen von weit ausgebreiteter Knochenzerstörung zu konstatieren ist; dazu kommt, daß in solchen Fällen das Unterlassen der Operation gefahrvoller wäre als die Ausführung derselben. Alexander findet, daß manche Fälle postoperativ durch ein ungemein kopiöses wässeriges Wundsekret gekennzeichnet sind. So beobachtete Alexander einen Fall, in welchem während der ersten Tage nach der Operation fast $^1/_2$ *l* Wundsekret abfloß und die Gazelagen nach wenigen Minuten schon völlig durchtränkt waren. Es handelte sich um eine akute eitrige Mastoiditis bei einer 42jährigen Frau, bei welcher erst durch den merkwürdigen postoperativen Verlauf Veranlassung gegeben wurde, die Urinuntersuchung vorzunehmen. Bis dahin war der Diabetes vollkommen unerkannt geblieben.

Vor Besprechung der Literaturangaben, die sich auf die diabetischen Erkrankungen des schallempfindenden Apparates und des statischen Labyrynthes beziehen, empfiehlt es sich, das bezüglich der peripheren Nerven und der anderen Sinnesorgane in der Literatur Bekannte hervorzuheben.

Die Häufigkeit pathologischer Veränderungen am Nervensystem, besonders an den peripheren Nerven bei Diabetes, ist vollkommen sichergestellt. Maréchal (50), Le Grand du Saulle (46), Laudenheimer (43), Futcher (21), v. Noorden (56) u. a. haben psychische Störungen bei Diabetikern beobachtet, während Leichentritt (47), Sandmeyer (61), Kalmus (35) und Schweiger (63) Herderkrankungen von Seite des Gehirns und Rückenmarks beschrieben haben. In einem besonders hohen Grade sind jedoch bei Diabetikern die peripheren Nerven Komplikationen ausgesetzt [v. Noorden (l. c.), Hartmann und Schrottenbach (28)]. Futcher (l. c.) findet, daß die periphere Neuritis an Diabetikern die häufigste Nervenkomplikation darstelle. Desgleichen sind häufig zu beobachten Krämpfe und Neuralgien, das Gefühl des Eingenommenseins des Kopfes usf. als der Ausdruck diabetischer Neuritiden. Diese Symptome finden sich sowohl bei schwerem als bei leichtem Diabetes. Besonders zu erwähnen sind:

1. Empfindungsstörungen, welche als die frühesten Anzeichen diabetischer Neuritis aufteten [v. Noorden (56), Teschemacher (64)]. v. Noorden fand Parästhesien der Haut in 2% der Fälle, Neuralgien und Myalgien, Dolores vagi in den Frühstadien des Diabetes in 31·2%, darunter das Symptom von Schmerzen und Krämpfen in den Waden in 19·4%, Neuralgien als Komplikationen des vollentwickelten Diabetes in 10% der Fälle. Streng antidiabetische Diät durch einige Tage hat nach v. Noorden oft das Verschwinden frischer Neuralgien zur Folge, während ältere Krankheitserscheinungen dieser Art durch antidiabetische Diät weniger leicht beeinflußt werden.

2. Motorische Störungen (Paresen und Paralysen) können als durch den Diabetes veranlaßt angesehen werden, wenn alle anderen ätiologischen Mo-

Digitized by Google
Original from UNIVERSITY OF CALIFORNIA
Generated on 2019-10-24 14:32 GMT / http://hdl.handle.net/2027/uc1.b3252763
Public Domain in the United States, Google-digitized / http://www.hathitrust.org/access_use#pd-us-google

mente auszuschließen sind. Bruns (10) hat derartige Fälle beschrieben. Am häufigsten bildet der Nervus cruralis, der Nervus abducens, Oculomotorius, Hypoglossus und Facialis den Sitz der diabetischen peripheren Neuritis [von Noorden (l. c.), Bernhardt (6), Naunyn (52), Schmidt-Rimpler (62), Fuchs (20) u. a.]. Die motorischen Nerven scheinen weniger häufig und gewöhnlich weniger schwer von der Erkrankung ergriffen zu werden als die sensorischen und besonders die Sinnesnerven.

3. Trophische Störungen sind häufig zu beobachten, aber auch sie sind auf neuritische Veränderungen zurückzuführen, wie aus den Beobachtungen von Ziemssen (72), Auché (3), Naunyn (52) und Futcher (l. c.) hervorgeht. Sie bestehen in Trockenheit der Haut, Ausfallen der Nägel, oberflächlicher Geschwürsbildung usf.

4. Der Verlust der Sehnenreflexe ist zuerst von Bouchard (7) im Jahre 1882 festgestellt worden; er fand ihn in 36·9% der von ihm beobachteten Fälle. Auerbach (4), Eichhorst (14), Mevière (55) und Williamson (68) beobachteten das Fehlen des Patellarreflexes in 20—50% ihrer Fälle. Während v. Noorden das Ausbleiben der Sehnenreflexe häufig bei Diabetesfällen mittleren und schweren Grades fand, konstatierte es Gruber öfters in leichten Fällen (49%) als in schweren (23·9%). Prozentuell nimmt das Ausbleiben der Reflexe mit dem Alter der Patienten zu.

5. Vasomotorische Störungen, die zu Lokalödem oder Asphyxie führen und mit dem Diabetes in ätiologischen Zusammenhang zu bringen sind, treten nur selten in Erscheinung.

v. Noorden kommt zum Schlusse, daß das eine oder andere der obengenannten diabetischen neuritischen Symptome fast bei jedem Diabetiker festzustellen sei.

Bezüglich der diabetischen Störungen der Sinnesorgane mit Ausschluß des Gehörorgans ist folgendes zu sagen: Störungen des Geschmacks oder des Geruchs werden nur selten beobachtet, doch ist anzunehmen, daß sie sehr häufig symptomlos bestehen (Alexander). Frerichs (18) gibt an, in den Fällen seiner Beobachtung Geschmacks- oder Geruchsstörungen nie beobachtet zu haben. v. Noorden fand in 6 Fällen kurze Zeit vor dem Koma und Tod eine Verminderung, ja sogar völligen Verlust des Geschmacksvermögens, in einem Falle Parageusie und Paracusis.

Die bei Diabetes auftretenden Störungen des Auges sind längst bekannt. Berndt (5) beschrieb bereits 1834 eine diabetische Cataracta. 1856 demonstrierte Jäger (33) als erster einen Fall von diabetischer Retinitis, daran schlossen sich die fundamentalen Untersuchungen Lebers (45) im Jahre 1875. Die Arbeiten von Schmidt-Rimpler und Salomon (Klinik v. Noorden) liefern einen Überblick über die Literatur und Häufigkeit der diabetischen Augenstörungen. Die Aufzeichnungen von Schmidt-Rimpler beziehen sich

Generated on 2019-10-24 14:31 GMT / http://hdl.handle.net/2027/uc1.b3252763
Public Domain in the United States, Google-digitized / http://www.hathitrust.org/access_use#pd-us-google
Digitized by Google
Original from UNIVERSITY OF CALIFORNIA

auf 150 augenkranke Diabetiker. Unter 477 Diabetikern fand Salomon 279 Fälle von Störungen des Sehorgans und unter diesen waren 259, in welchen sich außer dem Diabetes kein anderes ätiologisches Moment für das Auftreten der Augenerkrankung auffinden ließ. Bezüglich der verschiedenen Formen der Augenerkrankung gilt folgendes:

	Schmidt-Rimpler	Salomon
Retinitis	22·7%	28·9%
Neuritis retrobulbaris	24·7%	8·2%
Atrophia nervi optici		6·4%
Amblyopie ohne Befund	10·0%	11·7%
Cataracta	48·7%	22·1%
Iritis	4·7%	—
Chorioiditis		—
Glaskörpertrübungen	3·3%	—
Paresen des äußeren Augenmuskels	6·7%	—
Refraktions- beziehungsweise Akkommodationsstörungen	5·7%	—
Wirkliche Akkommodationslähmung und Auftreten von Myopie		—
Diabetische Myopie, Hyperopie, Refraktions- und Akkommodationsstörungen, Lidödem usw.	—	21·5%

Es zeigt sich, daß unter allen diabetischen Augenaffektionen die Cataracta und die Retinitis prozentuell weit überwiegen.

Eine Anzahl von Untersuchungen beschäftigen sich mit dem histologischen Befunde bei Fällen von diabetischer Erkrankung der peripheren Nerven [Hartmann und Schrottenbach (28)]. Die histologische Untersuchung des Tibialis anticus und posticus ergab in einem Falle von Pryce (58) eine degenerative Neuritis neben degenerativer Atrophie der großen Ganglienzellen der Vorderhörner der Lumbalregion. Eichhorst (14) und Auché (2) haben gleichfalls degenerative Neuritiden gefunden, während Hensay (31) circumscripte Herde von Quellung der Nervenfasern und Atrophie der Markscheiden in beiden Nervi faciales und im Accessorius sowie in den Wurzeln des Lumbalmarkes feststellte. Auch Findlay (16) fand verschiedengradige und verschieden alte degenerative Veränderungen in den Nerven, unter anderem sklerosierte Partien im lumbalen und sakralen Teile des Rückenmarkes, Lugaro (48) Atrophie der Markscheiden, die er auf einen Intoxikationsprozeß zurückführt. Auerbach (4) konstatierte in der Mehrzahl der Fälle leichte Alterationen der Nerven, die sich auf Grund von diabetischen Ernährungsstörungen einstellen, eines Ausgleichs fähig sind und, sobald die diabetische Stoffwechselveränderung eine Besserung erfährt, spontan zurückgehen.

Generated on 2019-10-24 14:31 GMT / http://hdl.handle.net/2027/uc1.b3252763
Public Domain in the United States, Google-digitized / http://www.hathitrust.org/access_use#pd-us-google
Digitized by Google
Original from UNIVERSITY OF CALIFORNIA

Anatomische Untersuchungen über die Störungen des Geschmacks- und des Geruchsnerven liegen nicht vor. Zahlreiche Untersuchungen sind hingegen an diabetisch veränderten Sehnerven unternommen worden. Die Zentralskotome (Intoxikationsamblyopie) sind auch auf Läsion der makularen Nervenfasern zurückzuführen [Schmidt-Rimpler (62)], die durch die Neuritis retrobulbaris gegeben ist. Edmunds (53) fand in einem hiehergehörigen Falle eine auf den gesamten Opticus ausgedehnte Verdickung der Bindegewebsscheiden mit Degeneration der Nervenfasern. Die anatomischen Veränderungen, welche in der diabetischen Amblyopie zum Ausdrucke kommen, bestehen nach Groenouw (14) teils in Blutungen zwischen die Nervenfasern mit Untergang der letzteren, teils in degenerativen Veränderungen und in retrobulbären entzündlichen Prozessen. Förster (17), Fuchs (20), Grosz (25) u. a. beschreiben ähnliche Zustände. Die diabetische Sehnervenatrophie ist meist als sekundär durch Erkrankungen der Retina oder des Gehirns oder durch Stauungspapille entstanden zu betrachten (Fuchs, Schmidt-Rimpler, Groenouw). Primäre diabetische Sehnervenatrophie ist sehr selten [Leber (45), Schmidt-Rimpler (62)].

Literatur der diabetischen Erkrankungen des inneren Ohres.

Eulenstein (15) kommt 1899 auf Grund der Literaturangaben zu dem Schlusse: „Bezüglich der Erkrankungen des inneren Ohres bei Diabetikern findet sich zwar in manchen Lehrbüchern die Angabe, daß Diabetes als eine Ursache für Acusticuserkrankungen anzusehen sei; es ist mir jedoch nicht gelungen, auch nur einen einzigen einwandfreien Beleg für diese Angabe in der Literatur zu finden, so daß wir zu dem Schluß berechtigt sind, daß dem Diabetes für die Entstehung von Erkrankungen des inneren Ohres eine wesentliche Rolle nicht zukommt. Gruber (27) neigt zur Annahme, daß der schallempfindende Apparat bei Diabetes erkranken kann. Brühl (9) berichtet 1912, daß er mehrmals bei Diabetikern typische Fälle von nervöser Schwerhörigkeit beobachtet habe; wenn auch kein Symptom auffiel, das die vorhandene Schwerhörigkeit als eine besondere Form charakterisiert, so läßt sich doch nach Brühl nicht in Abrede stellen, daß der Diabetes die ursprüngliche Veranlassung für die Innenohrerkrankung war. Alexander (1) führt den Diabetes als eine der möglichen Ursachen für Affektionen des inneren Ohres an. Der von Ebstein (13) mitgeteilte Fall hält der Kritik nicht stand. Wittmaack (69) berichtete 1905 über einen klinisch untersuchten Fall von Innenohraffektion bei Diabetes mellitus. Der Pat. klagte über subjektive Geräusche im linken Ohre. Das Hörvermögen war auf beiden Seiten sehr herabgesetzt und die obere Tongrenze vermindert. Der Vestibularapparat reagierte normal.

Hegener (30) teilte 1908 eine Reihe von Fällen von akuter toxischer und infektiöser Neuritis des Nervus octavus mit. Fall V seiner Fälle betraf

Generated on 2019-10-24 14:31 GMT / http://hdl.handle.net/2027/uc1.b3252763
Public Domain in the United States, Google-digitized / http://www.hathitrust.org/access_use#pd-us-google
Digitized by Google
Original from UNIVERSITY OF CALIFORNIA

einen 39 Jahre alten Kranken, der über Ohrensausen und ein dumpfes Gefühl im linken Ohre klagte. Nach einem Monat traten plötzlich Gleichgewichtsstörungen, Übelkeiten und Erbrechen sowie lautes Klingen im linken Ohre auf. 2 Tage später Verminderung der Hörschärfe, Schwindel in der Richtung des Uhrzeigers und stark horizontaler Nystagmus beim Blick nach links. Ataxie war nicht vorhanden. Die obere Tongrenze war herabgesetzt, die Kopfknochen- und Luftleitung etwas vermindert. Das rechte Ohr war nicht erkrankt. Der Urin enthielt 0·5% Zucker. Außer dem Diabetes war kein ätiologischer Faktor auffindbar, der zur Erklärung der Hörstörung herangezogen hätte werden können. Unter antidiabetischer Behandlung besserte sich die Hörschärfe und schwanden auch die vestibularen Symptome. In anatomischer Beziehung erwähnt Hegener zwei Möglichkeiten: Blutung oder Neurolabyrinthitis infolge von Diabetes. Er ist geneigt, die letztere anzunehmen.

Unter den Fällen von nichteitrigen Erkrankungen des Vestibularapparates, die Lang (42) 1913 mittelst bilateraler kalorischer und galvanischer Reizung untersuchte, befand sich auch ein 61jähriger Mann (Fall 26), der seit 5 Jahren über einen bei Änderung der Kopfstellung auftretenden Schwindel klagte. Es fand sich eine Übererregbarkeit des linken Vestibularapparates bei beiderseitig normaler Hörschärfe und normalem rechten Vestibularapparat. In ätiologischer Beziehung kam nur Diabetes mellitus in Betracht. In bezug auf die histologischen Veränderungen, die sich infolge von Diabetes mellitus im inneren Ohre einstellen, ist ein von Wittmaack (70) untersuchter Fall heranzuziehen. Es handelte sich um ein 10jähriges, im Koma diabeticum verstorbenes Mädchen. In Anbetracht des Komas war von einer Funktionsprüfung des Ohres abgesehen worden, doch berichtete der behandelnde Arzt, daß seit einiger Zeit ein mäßiger Grad von Schwerhörigkeit bestand. Die histologische Untersuchung ergab normales äußeres und Mittelohr und normalen Vestibularapparat, dagegen zeigten die Nervenzellen des Ganglion spirale wesentliche degenerative Veränderungen. Auch war die Zahl der Ganglienzellen, besonders an den unteren Windungen, merklich vermindert. Die Sinneszellen des Cortischen Organs fehlten zum Teil gänzlich, zum Teil waren sie wesentlich verändert. Es liegt somit ein Fall von nervöser Schwerhörigkeit, der ursächlich auf Diabetes mellitus zurückzuführen ist, vor. Diagnose: Degenerative Neuritis infolge von Diabetes mellitus.

Über die Vorgänge, durch welche der Diabetes Anlaß zu Störungen des Nervensystems gibt, liegen verschiedene Hypothesen vor:

1. Einige Autoren lehren, daß die mangelhafte Ernährung des Organismus im allgemeinen die Widerstandskraft der Gewebe und unter diesen auch die der Nerven vermindert. Sie unterliegen nun Schädlichkeiten, welche ihnen bei normalem Ernährungszustande des Organismus nichts anhaben konnten.

Generated on 2019-10-24 14:31 GMT / http://hdl.handle.net/2027/uc1.b3252763
Public Domain in the United States, Google-digitized / http://www.hathitrust.org/access_use#pd-us-google
Digitized by Google
Original from UNIVERSITY OF CALIFORNIA

2. Ziemssen (72), Naunyn (52) und Grube (26) sind der Anschauung, daß das Nervengewebe durch den hohen Zuckergehalt der im Körper zirkulierenden Flüssigkeit geschädigt werde. Dieser Schaden ergibt sich aus der Wasserausscheidung oder aus der Imprägnation des Gewebes mit konzentrierter Zuckerlösung, die als Gift wirkt. Besonders Naunyn ist geneigt, auf diesen Umstand die Neuritiden und Neuralgien bei Diabetes zurückzuführen.

3. Eichhorst (14), Auché (3) und Lugaro (48) glauben, daß bei Diabetes giftige Substanzen als Resultat der Stoffwechselstörung produziert werden. Es ist bekannt, daß das Nervensystem auf Gifte verschiedener Art mit Entzündung und Degeneration reagiert, und dies müßte somit auch bei Diabetes der Fall sein (v. Noorden). Einige Forscher, wie Mauthner (50a) nennen die bei Diabetes vorkommende Amblyopie ausdrücklich „Intoxikationsamblyopie", und v. Noorden schreibt den toxischen Einflüssen bei Diabetes die Krankheiten des Nervus opticus, die Retinitis, Amblyopie, Augenmuskellähmungen usf. zu. Daß diese Krankheitsformen wesentlich vom Diabetes erzeugt werden, sieht v. Noorden in der Tatsache begründet, daß bei frühzeitiger antidiabetischer Behandlung überraschende Besserungen auftreten, sofern die degenerativen Veränderungen im Nerven und in der Retina sich noch nicht eingestellt haben.

4. Laache (nach Futcher), Naunyn u. a. glauben, daß die diabetischen Neuralgien auf Erkrankungen der Gefäße zurückgeführt werden können; v. Noorden gibt dies für einzelne Fälle zu, weist jedoch darauf hin, daß die Arteriosklerose selbst durch den Diabetes hervorgerufen, beziehungsweise begünstigt und verstärkt werden kann. v. Noorden fand in 40% seiner Diabetesfälle Arteriosklerose. Osler (56a) nennt den Diabetes unter den ätiologischen Faktoren, durch welche Arteriosklerose erzeugt wird, und schreibt die Entstehung der Arteriosklerose einem toxischen Einflusse des Diabetes zu. Arons (2a) erblickt die Ursache der Gewebsveränderungen des Diabetes in der Zuführung großer Mengen von Flüssigkeiten und der übermäßigen Aufnahme fester Nahrung.

Soweit die Angaben der Literatur. Es ist nicht ausgeschlossen, daß nicht eine einzige, sondern mehrere der obenerwähnten Ursachen zur Entstehung der diabetischen Nervenveränderungen führen.

Erblickt man endlich im Diabetes ein degeneratives Merkmal, so könnten die dabei beobachteten Erkrankungen des inneren Ohres gleichfalls der Gruppe der degenerativen Nervenerkrankungen und Sinnesorganerkrankungen zugerechnet werden. Dabei bleibt es der persönlichen Auffassung des Einzelnen überlassen, die Innenohraffektion dem Diabetes zu koordinieren oder zu subkoordinieren. Die konsanguine Ehe wird für den Diabetes als ätiologisches Moment ins Treffen geführt; wiederholt hat v. Noorden gerade auf die konsanguine Ehe als ätiologischen Faktor des Diabetes verwiesen. Derselbe Fak-

Generated on 2019-10-24 14:31 GMT / http://hdl.handle.net/2027/uc1.b3252763
Public Domain in the United States, Google-digitized / http://www.hathitrust.org/access_use#pd-us-google
Digitized by Google
Original from UNIVERSITY OF CALIFORNIA

tor spielt nun auch in der Ätiologie der Innenohraffektion eine Rolle. Nach Alexander und Kreidl schließt die konsanguine Ehe Normaler keine Gefahr für das Gehörorgan in sich, dagegen ist das Gehörorgan in hohem Grade durch die konsanguine Ehe Degenerierter gefährdet. Es ist nun nicht ausgeschlossen, daß es sich in einem bestimmten Teil der Fälle von Diabetes um minderwertige Individuen handelt. Die Minderwertigkeit wird zunächst manifest in dem auftretenden Diabetes und der Diabetes selbst führt zur Miterkrankung des minderwertigen Gehörorgans.

Nicht uninteressant wäre es, die Deszendenz von Diabetikern in bezug auf das Gehörorgan zu untersuchen.

Zusammenfassend ließen sich somit aus der Literatur folgende Schlüsse ziehen:

1. Erkrankungen peripherer Nerven sind bei Diabetes mellitus ungemein häufig, sogar fast bei jedem Diabetiker anzutreffen, desgleichen Störungen der Sinnesnerven (besonders leichten Grades).

2. Die geringe Anzahl anatomischer Untersuchungen läßt ein abschließendes Urteil über die den diabetischen Neuritiden zugrunde liegenden Veränderungen nicht zu. Sicher handelt es sich in vielen Fällen um degenerative Neuritiden, um zentripetal fortschreitende Atrophie der Markscheiden, mitunter um Blutungen. Inwiefern die klinisch in Erscheinung tretenden nervösen Störungen rein funktioneller Natur sind, ist nicht sichergestellt.

3. Genauere klinische oder anatomische Untersuchungen über die bei Diabetes auftretenden Störungen im Bereiche der Geruchs- und Geschmacksorgane sind bisher nicht angestellt worden.

4. Zahlreiche klinische und histologische Untersuchungen stellen es außer Zweifel, daß Diabetes mellitus häufig zu Retinitis, retrobulbärer Neuritis, Augenmuskelparesen, Cataracta und anderen Störungen des Sehorgans führt.

5. Das anatomische Bild der diabetischen Amblyopie besteht im wesentlichen in degenerativen Veränderungen und Zerfall der nervösen Elemente, in entzündlichen retrobulbären Prozessen und in Blutungen.

6. Genauere, an einem größeren Materiale vorgenommene Untersuchungen über diabetische Erkrankungen des schallempfindenden Apparates sind bisher nicht unternommen worden; in 2 Fällen (Wittmaack und Hegener) ergab sich eine Herabsetzung der Hörschärfe und der oberen Tongrenze bei normalem statischen Labyrinth. In einem dritten Falle (Lang), bei dem nur das statische Labyrinth geprüft wurde, zeigte sich eine pathologisch gesteigerte Erregbarkeit dieses Organs.

7. Ein histologisch, dagegen nicht klinisch untersuchter Fall (Wittmaack) ergab degenerative Neuritis des Cochlearis mit Veränderungen im Cortischen Organ bei intaktem statischen Labyrinth.

Digitized by Google
Original from UNIVERSITY OF CALIFORNIA
Generated on 2019-10-24 14:31 GMT / http://hdl.handle.net/2027/uc1.b3252763
Public Domain in the United States, Google-digitized / http://www.hathitrust.org/access_use#pd-us-google

8. Ein bestimmtes Verhältnis der Schwere des Diabetes zu jener der Nerven-, bzw. Augenstörungen ist nicht gegeben, doch ist nach Angaben einiger Forscher Retinitis häufig bei Fällen von schwerem Diabetes zu finden, während Neuralgien, Krämpfe usf. im Frühstadium und in leichten Fällen von Diabetes anzutreffen sind.

9. Die Theorien über die Ursache der diabetischen Nervenerkrankungen ziehen verschiedene Faktoren heran: den schlechten allgemeinen Ernährungszustand des Diabetikers, das Vorhandensein konzentrierten Zuckers in den zirkulierenden Körperflüssigkeiten und im Gewebe, die Bildung bisher unbekannter Giftstoffe und endlich Veränderungen der Arterien.

10. Eine frühzeitige und zweckmäßige antidiabetische Behandlung führt, wie sich aus der Literatur feststellen läßt, zu bedeutender Besserung der Störungen im Bereiche der peripheren Nerven und des Auges, sofern diese komplikatorischen Erkrankungen nicht lange bestehen und nicht weit vorgeschritten sind. In Fällen von alter und weit vorgeschrittener diabetischer Erkrankung peripherer Nerven und des Auges ist die antidiabetische Behandlung wirkungslos.

A. Eigene Untersuchungen.

1. Material.

Meine eigenen Beobachtungen beziehen sich auf die klinischen Untersuchungen von 52 Diabetikern (26 männlichen und 26 weiblichen), die sich auf die drei medizinischen Universitätskliniken, auf die internen Abteilungen der allgemeinen Poliklinik, des allgemeinen Krankenhauses, des Rothschild-Spitales und des Kaiser Franz Josef-Ambulatoriums verteilen. Ich nehme hiebei Gelegenheit, den Vorständen der I., II. und III. medizinischen Klinik, Geheimrat v. Noorden, Hofrat Ortner und Prof. Chvostek, sowie Hofrat Winternitz, Prof. Mannaberg und Dozent Kaufmann, den Herren Professoren Friedrich Kovacs und Hermann Schlesinger, Herrn Primararzt Dozent Dr. Robert Breuer und Herrn Dozent Dr. Wilhelm Schlesinger für die gütige Erlaubnis, das Krankenmaterial ihrer Stationen für meine Untersuchungen verwenden zu dürfen, meinen besten Dank auszusprechen. Besonderen Dank für mannigfach erwiesene Liebenswürdigkeiten schulde ich den Herren Assistenten Dr. P. Saxl, H. Elias und S. Bernstein der I. medizinischen Klinik, Dozent Dr. Albert Herz und Assistent Dr. Faschingbauer der Abteilung Prof. Kovacs, Dozent Dr. Decastello der Klinik Hofrat Ortner, endlich den Herren Doktoren Dr. Daniel Kaufmann und Robert Hift des Rotschild-Spitales.

Aufrichtig danke ich für die Anregung zu dieser Arbeit und für die Leitung und Überwachung meiner Untersuchungen meinem Chef, Herrn Professor Dr. Gustav Alexander, der mir auch bei der literarischen Abfassung der Arbeit mit Rat und Tat zur Seite stand.

Digitized by Google
Original from UNIVERSITY OF CALIFORNIA
Generated on 2019-10-24 14:31 GMT / http://hdl.handle.net/2027/uc1.b3252763
Public Domain in the United States, Google-digitized / http://www.hathitrust.org/access_use#pd-us-google

14 der von mir untersuchten Fälle betrafen im Spital internierte Patienten, 38 standen in ambulatorischer Behandlung der betreffenden Stationen. Unter den 14 Fällen befanden sich 4, welche sich keiner Erkrankungssymptome von Seite des Ohres bewußt waren.

2. Methode der Untersuchung.

Die Funktionsprüfung des Gehörorgans habe ich nach denjenigen Vorschriften vorgenommen, die an der Ohrenabteilung von Prof. Alexander beobachtet werden und von ihm in seinem Lehrbuche[1]) beschrieben worden sind. In einzelnen Fällen wurde mit der kontinuierlichen Bezoldschen Stimmgabelreihe untersucht, in anderen wurden die Hauptversuche (Weber, Schwabach, Rinne) vorgenommen. Die obere Tongrenze wurde mit hoher Stimmgabel und Galtonpfeife festgestellt. Bezüglich der Funktionsprüfung des statischen Labyrinthes bemerke ich, daß zwecks größerer Genauigkeit des Resultates beim Drehversuche starke Konvexlinsen verwendet wurden. Die Prüfung auf kalorische und galvanische Reflexerregbarkeit des Vestibularis habe ich nur in den ersten von mir untersuchten Fällen durchgeführt, später unterließ ich sie, da sie für die ohnehin geschwächten Diabetiker anstrengend sind und an den verschiedenen internen Stationen, an welchen ich untersuchte, die ganze Ohruntersuchung leicht hätten unpopulär machen können, so daß sich eventuell manche Diabetiker geweigert hätten, die Ohruntersuchung zuzulassen.

Ergebnisse meiner Untersuchungen.

1. Häufigkeit und Ätiologie. Aus der Zusammenstellung der Resultate meiner Untersuchungen ergibt sich, daß von 52 Diabetikern annähernd die Hälfte (25, d. h. 48%) Symptome von Seite des inneren Ohres darboten. Der Versuch einer ätiologischen Anordnung führt zu folgendem:

1. Fälle von Innenohraffektion bei Diabetes mellitus, in welchen sich außer dem Diabetes keine anderen ätiologischen Momente auffinden lassen . . . . . 11 = 14%
2. Fälle von Innenohraffektion bei Diabetes mellitus und gleichzeitiger nachweisbarer Arteriosklerose, jedoch ohne andere ätiologische Momente . . . . . 8 = 32%
3. Fälle von Innenohraffektion bei Diabetes mellitus mit Lungentuberkulose ohne andere auffindbare ätiologische Momente. (Pat. starb im Coma diabeticum) . . . . . 1 = 4%
4. Fälle von Innenohraffektion bei Diabetes mellitus mit Lues und eventuell hierdurch verursachter Arteriosklerose . . . . . 4 = 16%

[1]) Die Ohrenkrankheiten im Kindesalter. Leipzig, Verlag von F. C. W. Vogel, 1912.

Generated on 2019-10-24 14:31 GMT / http://hdl.handle.net/2027/uc1.b3252763
Public Domain in the United States, Google-digitized / http://www.hathitrust.org/access_use#pd-us-google
Digitized by Google
Original from UNIVERSITY OF CALIFORNIA

5. Fälle von Innenohraffektion bei Diabetes mellitus mit Endarteriitis infolge von Nikotinmißbrauch . . . . . 1 = 4%

Es zeigt sich somit vor allem die numerische Häufigkeit der bei Diabetikern nachweisbaren Erkrankungen des inneren Ohres. Das hauptsächlich ätiologische Moment dürfte wohl in der Veränderung der Blutgefäße zu suchen sein, sei es, daß der Diabetes die Blutgefäßaffektion hervorrufe, sei es, daß er ihr Zustandekommen, bzw. ihr Fortschreiten begünstigt.

Daß verhältnismäßig geringgradige arteriosklerotische Veränderungen im gesamten Arteriengebiete schon zu degenerativen Veränderungen im inneren Gehörorgan Anlaß geben können, hat Alexander als erster mit Sicherheit bewiesen. Die auf eine lange Strecke isoliert verlaufende kleinkalibrige Arteria auditiva interna stellt eine Prädilektionsstelle für endarteriitische Prozesse dar, die infolge der Eigentümlichkeiten der Blutgefäßversorgung des inneren Gehörorgans rasch zu degenerativen Veränderungen im inneren Ohre führen müssen.

Daß die Kombination von Lues und Diabetes, Tuberkulose und Diabetes, Nikotinabusus und Diabetes usf. eine ganz besondere Gefahr für das arterielle Blutgefäßsystem darstellt, kann nicht bezweifelt werden; diese Fälle von Innenohraffektion wären sozusagen als indirekte zu bezeichnen. In 11 von 25 Fällen ist dagegen keine Arteriosklerose nachweisbar gewesen; für diese Fälle ist an einen toxischen Einfluß des Diabetes zu denken, bzw. an eine Schädigung des Nerven infolge von Überzuckerung des Blutes und der im Lebenden befindlichen Sera.

2. Die Altersstufen und Geschlecht. Von 9 Diabetikern im Alter von 11 bis 40 Jahren hatte einer (d. h. 11% der Fälle) eine Erkrankung des inneren Ohres aufzuweisen; von 55 Diabetikern im Alter von 41 bis 60 Jahren boten 18, d. i. 51%, Zeichen einer Erkrankung des inneren Ohres; von acht Fällen im Alter von 61 bis 80 Jahren zeigten endlich 6, d. i. 75%, eine Erkrankung des inneren Ohres. Es ergibt sich somit eine ganz bedeutende prozentuelle Zunahme der diabetischen Innenohraffektion mit zunehmendem Alter. Diese Zunahme bleibt wohl auch bestehen, wenn man die zunehmende Häufigkeit der Innenohraffektion mit höherem Alter berücksichtigt, zeigt jedoch gleichwohl die innige Verwandtschaft der durch Arteriosklerose verursachten Veränderungen des inneren Ohres der höheren Altersstufen und der Innenohraffektion diabetischer Ätiologie.

Unter den 25 Diabetesfällen mit Erkrankung des Innenohres waren 13 weiblichen und 12 männlichen Geschlechtes.

Unter den Fällen von Innenohraffektion bei Diabetes betrafen 30% Fälle, in welchen der Diabetes weniger lang als ein Jahr bestand, in 70% handelte es sich um Diabetes von der Dauer eines Jahres oder noch länger.

Digitized by Google
Original from UNIVERSITY OF CALIFORNIA
Generated on 2019-10-24 14:31 GMT / http://hdl.handle.net/2027/uc1.b3252763
Public Domain in the United States, Google-digitized / http://www.hathitrust.org/access_use#pd-us-google

Bringen wir nach der Schwere der Symptome die Fälle der Erkrankung in drei Gruppen, in leichtere, mittlere und schwere Verminderung der Hörschärfe[1]), so erhalten wir an unserem Material 10 Fälle hochgradiger, 8 Fälle mittlerer und 7 Fälle leichtgradiger Verschlechterung der Hörschärfe. Nicht uninteressant ist, daß unter den 11 Fällen von diabetischer Innenohraffektion ohne anderes auffindbares ätiologisches Moment (siehe oben) ungefähr 70% eine mittelgradige oder hochgradige Herabsetzung der Hörschärfe zeigten.

Endlich ist zu bemerken, daß ungefähr $^3/_4$ aller Fälle von diabetischer Innenohraffektion unserer Beobachtung eine Glykosurie darboten, die von dem Internisten als mäßiggradige oder schwere bezeichnet wurde.

Im großen und ganzen ist das Gehörorgan in schweren Fällen von Diabetes eher gefährdet als in leichten. Daraus allein ergibt sich schon eine gewisse Prophylaxe, da durch die Frühdiagnose des Diabetes, bzw. durch die rechtzeitig einsetzende ausreichende Behandlung (Spitalsaufnahme) einer Erkrankung des Gehörorgans vorgebeugt werden kann.

20 der von mir untersuchten Diabetiker hatten Aceton oder Acetessigsäure im Urin. Unter diesen boten 8 die Symptome einer Erkrankung des inneren Ohres, 12 hatten ein normales Ohr. Unter den Fällen von diabetischer Innenohraffektion unserer Beobachtung finden sich 8 mit Acidose und 17 ohne solche. Aus diesen Zahlen ergibt sich wohl, daß die Acidosis des Diabetes keinerlei besondere Inklination zu diabetischer Innenohraffektion in sich schließt.

In 2 der von mir beobachteten 25 Fälle von diabetischer Octavusaffektion war das Mittelohr katarrhalisch verändert, in den übrigen Fällen normal. In nahezu allen Fällen war die Octavusaffektion auf den schallempfindenden Apparat beschränkt. Vestibularissymptome waren nicht vorhanden. In vier Fällen wurde die qualitative Stimmgabelprüfung mit Hilfe der Bezold-Edelmannschen Tonreihe ausgeführt. Übereinstimmend ergab sich eine besondere Verkürzung im Bereiche der höheren Töne, besonders ausgesprochen von c^3 an. 3 dieser Fälle waren mit Arteriosklerose verbunden, in einem Falle war eine rein diabetische Innenohraffektion zu konstatieren (toxische Octavusaffektion bei Diabetes). In diesen 4 Fällen war die untere Tongrenze bei weitem weniger eingeengt als die obere und auch die Perzeption der Töne der drei tiefen Oktaven weniger stark verkürzt als die der hohen. Die Kopfknochenleitung war ungefähr in der Hälfte der Fälle um 10—15% der normalen Perzeptionsdauer verkürzt, in 6 Fällen betrug die Verkürzung 35% und in 5 Fällen über 50% der normalen Perzeptionsdauer.

---

[1]) Nach Alexander: leichte Hörstörungen von minus normal bis 10 *m* Konversationssprache, mittlere von 10—5 *m*, hochgradige von 5 *m* O.

Digitized by Google
Original from UNIVERSITY OF CALIFORNIA
Generated on 2019-10-24 14:31 GMT / http://hdl.handle.net/2027/uc1.b3252763
Public Domain in the United States, Google-digitized / http://www.hathitrust.org/access_use#pd-us-google

In allen Fällen, in welchen mir eine längerdauernde Beobachtung möglich war, ließ sich eine langsam progrediente Verschlechterung der Hörschärfe feststellen. Diese Verschlechterung ist wohl die Folge der fortschreitenden degenerativen Veränderung des Nervus cochlearis und der Zellelemente des Cortischen Organs.

3. Symptome. Die Symptome der Erkrankung der diabetischen Octavusaffektion können in Verminderung des Hörvermögens, subjektiven Geräuschen und Schwindelanfällen bestehen. In der überwiegenden Mehrzahl der Fälle handelte es sich um eine Erkrankung beider Gehörorgane; eine ausgesprochene Einseitigkeit des Prozesses fand ich nur in 2 Fällen. In dem einen Falle war die Hörschärfe mäßig verringert, in dem anderen bestand einseitige Taubheit (Fall 49). Für den zweiten Fall erscheint es wahrscheinlicher, daß die Ertaubung das Ergebnis einer akut eitrigen Labyrinthitis, die 14 Jahre vorher aufgetreten war, darstellt. Nur in einem Falle (Fall 41) ergab die Anamnese, daß die Verschlechterung der Hörschärfe plötzlich eingetreten war, in allen übrigen Fällen hatte sich die Verminderung des Hörvermögens überaus schleichend eingestellt. Eine erhebliche Anzahl von Kranken meines Beobachtungsmateriales gaben anamnestisch überhaupt keine Ohrsymptome an, sie klagten über keinerlei Herabsetzung der Hörschärfe und erst durch die Untersuchung des Gehörorgans wurde die Erkrankung des inneren Ohres aufgedeckt. Es ist nicht ausgeschlossen, daß besonders bei längerer Dauer des Diabetes infolge der allgemeinen Schwächung des Organismus die Reizfähigkeit abnimmt und dadurch eine gewisse akustische Stumpfheit eintritt, so daß eine schleichende progrediente Schädigung der Hörschärfe dem Diabetiker entgehen kann. Mehrere der Patienten mit geringer Hörstörung gaben an, daß ihr Hörvermögen Schwankungen unterliege, darunter ist besonders die Anamnese einer Patientin von Interesse (Fall 6), die angab, daß sie besser höre und besser sehe, wenn ihr Urin zuckerfrei ist.

In ungefähr der Hälfte der Fälle bestand Ohrensausen in einem oder in beiden Ohren. Zumeist waren die Ohrgeräusche nur in Zwischenräumen vorhanden, in einigen Fällen jedoch kontinuierlich. In 3 Fällen von 6monatlicher Beobachtungszeit bestand anfänglich Ohrensausen, das später vollkommen verschwand. Die subjektiven Geräusche selbst werden von den Kranken überaus verschieden beschrieben und entbehren irgendwelcher, in der Anamnese hervortretender charakteristischer Merkmale. Ohrenschmerzen bestanden in keinem der Fälle.

In 6 Fällen bestanden Erscheinungen von Labyrinthschwindel, in 3 von diesen (Fall 29, 34, 41) war das Auftreten kurzdauernder Schwindelanfälle besonders bei psychischer Erregung oder bei besonderer Muskelarbeit, Bücken, raschen Kopfbewegungen u. dgl. zu konstatieren. In einem dieser Fälle (Fall 29)

Digitized by Google
Original from UNIVERSITY OF CALIFORNIA
Generated on 2019-10-24 14:31 GMT / http://hdl.handle.net/2027/uc1.b3252763
Public Domain in the United States, Google-digitized / http://www.hathitrust.org/access_use#pd-us-google

waren die Anfälle überaus heftig, so stürzte Pat. zweimal auf der Straße infolge von Schwindelanfällen.

Spontaner Nystagmus war nur in einem oder zwei Fällen nachweisbar, er war von geringer Intensität (I. Intensitätsgrad). Spontaner Nystagmus II. oder III. Intensitätsgrades wurde nie beobachtet.

In ungefähr $^1/_4$ der Fälle waren leichte Gleichgewichtsstörungen zu konstatieren. Nur in 3 Fällen (29, 34, 41) vermochten die Patienten nicht in Rombergstellung oder einbeinig zu stehen und hatten das Symptom des Vorbeizeigens im Vorderarme.

4. Diagnose. Die Diagnose der Ohraffektion als solche bietet keine Schwierigkeiten, da die Krankheitsfälle durch die entsprechenden Funktionsprüfungsergebnisse (positiver Rinne, verkürzte Kopfknochenleitung, annähernd normale Hördauer für tiefe, verringerte Hördauer für hohe Töne auf dem Wege der Luftleitung) als Erkrankungen des inneren Ohres charakterisiert sind. Von Wichtigkeit ist es, durch genaue Untersuchung des gesamten Organismus etwaige andere ätiologische Faktoren der Erkrankung des inneren Ohres klarstellen, bzw. ausschließen zu können.

5. Verlauf und Prognose. Die diabetischen Affektionen des inneren Ohres sind vor allem durch eine überaus chronische Entwicklung und einen ebensolchen Verlauf gekennzeichnet. Daraus folgt, daß die Kranken zumeist über die Zeit des Beginnes der Hörverschlechterung nichts aussagen können. Häufig sind geringgradige Hörstörungen. Es wurde bereits oben darauf hingewiesen, daß geringe Schädigungen des Hörvermögens bei Diabetes von den Kranken leicht übersehen werden können. Die Progredienz des Leidens, bzw. der Schwerhörigkeit ist eine so langsame, daß die Erkrankung den Patienten nur in einer geringen Anzahl von Fällen zum Bewußtsein kommt. In einem Falle, der einen hohen Grad von Hörverminderung darbot (Fall 6), ließ sich bei der nach 10 Wochen vorgenommenen neuerlichen Untersuchung keine weitere Verminderung des Hörvermögens feststellen. In 3 Fällen von geringer Verminderung der Hörschärfe und in einem von mittelgradiger war 2 Monate nach der ersten Untersuchung sogar eine geringe Besserung der Hörschärfe zu verzeichnen; sie ging später wieder verloren. Ich möchte jedoch erwähnen, daß der Patient damals unter strenger antidiabetischer Behandlung stand und daß der Urin gänzlich zuckerfrei war. Schwankungen der Hörschärfe dürften übrigens bei den diabetischen Innenohraffektionen nicht weniger häufig sein als bei Innenohraffektionen anderer Ätiologie. Im allgemeinen gilt wohl der Satz, daß Schwankungen der Hörschärfe um so häufiger sind, je geringgradiger die Hörschärfe selbst geschädigt ist; daraus folgt, daß besonders in den Anfangsstadien Variationen der Hörschärfe nicht selten sind.

6. Behandlung. In bezug auf die Behandlung wäre auf jene Fälle meiner Beobachtung zu verweisen, welche eine Besserung der Hörschärfe

Generated on 2019-10-24 14:31 GMT / http://hdl.handle.net/2027/uc1.b3252763
Public Domain in the United States, Google-digitized / http://www.hathitrust.org/access_use#pd-us-google
Digitized by Google
Original from UNIVERSITY OF CALIFORNIA

zeigten, sobald der Urin gänzlich zuckerfrei war oder nur Spuren von Zucker enthielt. Dieselben Fälle zeigten eine Zunahme der Schwerhörigkeit in der Zeit der Zunahme des Zuckergehaltes. Allerdings handelte es sich hier durchaus um Fälle von leichtgradiger Innenohraffektion.

In bezug auf die Lokalbehandlung kommt vor allem die Galvanisation des Acusticus in Betracht. Nennenswerte Dauererfolge habe ich davon nicht gesehen. Man gewinnt den Eindruck, daß ähnlich wie bei den Ohraffektionen bei Lymphomatosen die diabetische Innenohraffektion mit dem Diabetes eng verbunden bleibt. Der Genuß von Alkohol ist zu vermeiden.

B. Resümee.

Fixiere ich den Stand unserer Kenntnisse betreffs der Beziehungen zwischen Diabetes und Erkrankungen des inneren Ohres an der Hand des hierüber vorliegenden literarischen Materiales und auf Grund eigener Beobachtungen, so gelange ich zu folgenden Schlußfolgerungen:

1. Die Häufigkeit von Erkrankungen des inneren Ohres bei Diabetikern und die in mehreren Fällen festzustellende Tatsache einer Besserung der Hörstörungen in der Zeit fehlender oder geringerer Zuckerausscheidung (und umgekehrt) gestatten uns, zweifellose ätiologische Beziehungen des Diabetes zu Erkrankungen des inneren Ohres anzunehmen.

2. Die mitgeteilten Befunde sprechen dafür, daß in einem Teile der Fälle der Diabetes selbst eine Erkrankung des inneren Ohres, beziehungsweise des Hörnerven hervorruft. Das Zustandekommen dieser Erkrankung ist aus einer direkten Giftwirkung auf den Hörnerven und das Labyrinth (toxische Neurolabyrinthitis) zu erklären.

In anderen Fällen ist anzunehmen, daß die pathologischen Veränderungen im Gehörorgane durch die arteriosklerotischen Veränderungen der Blutgefäße, die sich bei Diabetes so häufig finden, herbeigeführt werden.

Für eine Reihe von Fällen endlich kommt für die Entstehung von Innenohraffektionen die Summierung der genannten ätiologischen Momente in Betracht.

C. Kasuistik meiner eigenen Beobachtungen.

Im folgenden teile ich nur diejenigen Fälle mit, deren Ohrbefund für das vorliegende Thema in positiver Weise von Interesse ist.

Fall 5. Diabetes mellitus. Leichtgradige beiderseitige Erkrankung des inneren Ohres. Außer Diabetes kein auffindbares ätiologisches Moment. Vor-

Digitized by Google
Original from UNIVERSITY OF CALIFORNIA
Generated on 2019-10-24 14:31 GMT / http://hdl.handle.net/2027/uc1.b3252763
Public Domain in the United States, Google-digitized / http://www.hathitrust.org/access_use#pd-us-google

übergehende Besserung der Hörschärfe im Verlaufe von 6 Wochen, während welcher die Pat. zuckerfrei gewesen ist.

Marie S., 47 Jahre, ledig, Verkäuferin (I. med. Klinik, Assistent Dr. Elias).

Anamnese vom 23. II. 1914: Keine hereditäre Belastung in bezug auf Ohrenkrankheiten. In der Kindheit Masern, Scharlach und Blattern. Im Alter von 19 Jahren akuter Gelenkrheumatismus und daran anschließend eine Herzaffektion. Seit 12 Jahren Diabetes, der kontinuierlich behandelt wird. Pat. gibt spontan an, daß seit dem Beginn des Diabetes das Hör- und Sehvermögen schlechter ist, wenn sich Zucker im Urin zeigt, und besser wird, wenn der Zucker geschwunden ist. Besonders während der letzten zwei Jahre zeigte sich zuweilen eine Verschlechterung des Hörvermögens.

Status praesens vom 23. II. 1914: Glykosurie mittleren Grades, stets Azidose. Körpergewicht 55 *kg*. Arteriosklerotische Veränderungen nicht nachweisbar. Keinerlei Zeichen durchgemachter Lues.

Otoskopischer Befund normal. Hörschärfe beiderseits herabgesetzt. V[1]) rechts 7 *m*, links 8 *m*. Obere Tongrenze herabgesetzt. Rinne positiv. Schwabach gering verkürzt. Statisches Labyrinth normal.

Neuerliche Untersuchung vom 18. IV. 1914: Pat. ist derzeit zuckerfrei. Stimmgabelbefund unverändert. Hörschärfe für V rechts 17 *m*, links 21 *m*.

Epikrise: Die Untersuchung ergab in diesem Falle eine bilaterale Erkrankung des inneren Gehörorgans mit mäßiger Herabsetzung der Hörschärfe. Außer dem Diabetes mellitus war kein ätiologisches Moment für die Innenohraffektion auffindbar. Die bedeutende Besserung des Hörvermögens gelegentlich einer zweiten Untersuchung, die $1^3/_4$ Monate nachher erfolgte, ist darauf zurückzuführen, daß die Pat. zur Zeit der zweiten Untersuchung zuckerfrei war. Anamnestisch wurde spontan angegeben, daß jedesmal in zuckerfreien Intervallen die Hörschärfe hinaufgegangen ist.

Fall 6. Mittelgradiger Diabetes mellitus seit 10—11 Jahren und Arteriosklerose mittleren Grades von unbekannter Dauer. Beiderseitige Erkrankung des schallempfindenden Apparates.

Viktoria S., 58 Jahre, Hausbesorgerin (I. med. Klinik, Assistent Dr. Elias).

Anamnese vom 23. II. 1914: In der Kindheit Masern. Der Diabetes wurde vor 10 oder 11 Jahren diagnostiziert. Pat. steht seit Oktober 1907 in Behandlung. 7 Kinder, kein Abortus. Seit 4—5 Jahren leidet Pat. an gelegentlichem Ohrensausen, seit gleicher Zeit beobachtet sie eine Verschlechterung der Hörschärfe. Mitunter kurzdauernde, geringgradige Schwindelanfälle. Keine hereditäre Belastung in bezug auf Ohrenkrankheiten. Lues negiert.

[1]) V = Konversationssprache, v = Flüstersprache, P = Akumeter.

Digitized by Google
Original from UNIVERSITY OF CALIFORNIA
Generated on 2019-10-24 14:31 GMT / http://hdl.handle.net/2027/uc1.b3252763
Public Domain in the United States, Google-digitized / http://www.hathitrust.org/access_use#pd-us-google

Status praesens vom 23. II. 1914: Mittelgradige Zuckerausscheidung, keine Azidose. Arteriosklerose mittleren Grades. Körpergewicht 74 *kg*.

Otoskopischer Befund: Trommelfell beiderseits annähernd normal. Hörschärfe beiderseits V 2 *m*, v und P $^1/_4$ *m*.

Die funktionelle Stimmgabelprüfung ergibt eine beiderseitige Erkrankung des schallperzipierenden Apparates mit Verkürzung der Kopfknochenleitung auf ungefähr die Hälfte der Normaldauer und bedeutende Herabsetzung der oberen Tongrenze.

Statisches Labyrinth normal.

Neuerliche Untersuchung am 4. V. 1914: Annähernd unveränderter Befund.

Epikrise: Die beiderseitige Innenohraffektion ist in ätiologischer Beziehung mit dem Diabetes mellitus oder mit der Arteriosklerose in Zusammenhang zu bringen.

Fall 8. Diabetes mellitus mit Arteriosklerose. Bilaterale Erkrankung des schallempfindenden Apparates mit chronischem Adhäsivprozeß des Mittelohres.

Franz H., 74 Jahre, Privater (I. med. Klinik, Assistent Dr. Saxl).

Anamnese vom 28. II. 1914: In der Kindheit Scharlach und Blattern. Seit 7 Jahren Verschlechterung des Sehvermögens. Der Diabetes wurde vor zwei Jahren diagnostiziert. Seit einem Jahre steht Pat. an der I. med. Klinik in Behandlung. Lues negiert. Vor 3 Jahren hatte Pat. ein subjektives Geräusch im rechten Ohre, doch hat er bis vor einem Jahre gut gehört. Vor einem Jahre hat sich zuerst rechts, später links ein wässeriger Ausfluß aus dem Gehörgange eingestellt, der nach 14 Tagen aufhörte. Seither kontinuierliche Verschlechterung der Hörschärfe. Während der letzten 7 Monate 3—4% Zucker, keine Acidose, kein Albumen.

Status praesens vom 28. II. 1914: Vorgeschrittene Arteriosklerose.

Otoskopischer Befund: Beide Trommelfelle matt und eingezogen. Hörschärfe rechts V 10 *cm*, v 0, P 0; links V 25 *cm*, v und P 5 *cm*. Rechterseits obere und untere Tongrenze bedeutend eingeengt. Stenger positiv. Perzeption hoher Töne hochgradig herabgesetzt. Linkerseits ähnliche Einschränkung der Funktion, jedoch nicht so hochgradig wie rechts. Schwabach verkürzt, Rinne beiderseits negativ.

Statisches Labyrinth: Kein spontaner Nystagmus. Reflexerregbarkeit normal.

Neuerliche Untersuchung am 11. IV. 1914: Annähernd gleicher Befund.

Epikrise: Der otoskopische Befund ergibt ältere katarrhalische Veränderungen im Mittelohr. Nach den Daten der Anamnese war jedoch das Hörvermögen bis vor einem Jahre normal. Der in der Anamnese angegebene wässerige Ausfluß ist klinisch nicht mit Sicherheit zu deuten, möglicherweise

Digitized by Google
Original from UNIVERSITY OF CALIFORNIA
Generated on 2019-10-24 14:31 GMT / http://hdl.handle.net/2027/uc1.b3252763
Public Domain in the United States, Google-digitized / http://www.hathitrust.org/access_use#pd-us-google

handelt es sich um eine rasch abgelaufene Otitis, da die wässerige Sekretion angeblich durch 2 Wochen fortbestand. Bei der Untersuchung ergaben sich keinerlei Residuen eines eitrigen Mittelohrprozesses. Die hochgradige Verschlechterung des Hörvermögens ist wohl auf die Innenohraffektion zu beziehen; dieselbe hat sich in kurzer Zeit eingestellt. Die letzte Ursache der Erkrankung des inneren Ohres dürfte in der vorgeschrittenen Arteriosklerose gelegen sein. Es ist wohl kaum anzunehmen, daß sie direkt durch den Diabetes verursacht wurde, doch kommt dem Diabetes vielleicht für die Art des Auftretens der Erkrankung eine Bedeutung zu. Die arteriosklerotischen Innenohraffektionen entwickeln sich gewöhnlich schleichend; das plötzliche Auftreten, bzw. die plötzliche und hochgradige Verschlechterung könnte wohl mit dem Diabetes in ätiologischen Zusammenhang gebracht werden. Man müßte dann annehmen, daß die Schnecke, bzw. der Schneckennerv zwei Schädigungen ausgesetzt gewesen ist, dem Diabetes und der Arteriosklerose. Beachtenswert ist, daß trotz der hochgradigen Erkrankung des schallempfindenden Apparates der Vestibularapparat normal geblieben ist.

Fall 9. Leichtgradiger Diabetes mellitus seit 7—8 Jahren. Beiderseitige Erkrankung des schallempfindenden Apparates.

Adolf L., 59 Jahre, Schätzmeister (I. med. Klinik, Assistent Dr. Saxl).

Anamnese vom 28. II. 1914: In der Kindheit Masern. Im Alter von 34 Jahren rechtseitige Facialislähmung. Früher nie ohrenkrank. Seit einer Reihe von Jahren häufig Cerumenansammlungen und subjektive Geräusche im rechten Ohr. Pat. steht seit 2 Jahren an der Ohrenklinik in Behandlung. Lues negiert. Die Mutter des Pat. hört seit ihrem 50. Lebensjahre schlecht. Während der letzten 4 Jahre Zuckergehalt 0—1%.

Status praesens vom 28. II. 1914: Keine nachweisbaren arteriosklerotischen Veränderungen. Keine Azidose, kein Albumen.

Otoskopischer Befund: Beiderseits annähernd normale Trommelfelle. Hörschärfe rechts V 12 *m*, v 4 *m*, P $1^1/_2$ *m*, links V 14 *m*, v 7 *m*, P 2 *m*. Die funktionelle Stimmgabelprüfung ergibt eine beiderseitige Erkrankung des inneren Ohres.

Statisches Labyrinth normal.

Neuerliche Untersuchung am 18. IV. 1914: Rechts V + 20 *m*, v 6 *m*, P 2 *m*, Uhr negativ; links V + 20 *m*, v 10 *m*, P $2^1/_2$ *m*. Der übrige Befund ist unverändert.

Epikrise: Es handelt sich um einen Fall von schleichend verlaufender Innenohraffektion; bei Mangel jeder anderen Ätiologie ist die Innenohraffektion als eine Erkrankung diabetischer Ätiologie aufzufassen. Die Innenohraffektion hat mit subjektiven Geräuschen im rechten Ohr eingesetzt. Nach dem Ergebnis der zweiten Untersuchung handelt es sich um einen Fall, bei welchem die Hör-

Digitized by Google
Original from UNIVERSITY OF CALIFORNIA
Generated on 2019-10-24 14:31 GMT / http://hdl.handle.net/2027/uc1.b3252763
Public Domain in the United States, Google-digitized / http://www.hathitrust.org/access_use#pd-us-google

weite beträchtlich variiert. Dies ist jedoch bei leichten und mittelgradigen Erkrankungen des inneren Gehörorganes keineswegs selten.

Fall 10. Mittelgradiger Diabetes mellitus mit Azidose. Mittelgradige Arteriosklerose. Beiderseitige Erkrankung des schallempfindenden Apparates. Der Kranke ist Schlosser.

Franz O., 57 Jahre, Schlosser (I. med. Klinik, Assistent Dr. Saxl).

Anamnese vom 28. II. 1914: Vor 3 Jahren nachgewiesener Diabetes, im Beginn 1·25% Zucker. Vor 20 Jahren ein angeblich nervöses Magenleiden. Lues negiert. Verschlechterung des Hörvermögens im Laufe der letzten zehn Jahre.

Status praesens vom 28. II. 1914: Glykosurie mit Azetonausscheidung. Mittelschwere Arteriosklerose. Keinerlei Zeichen von Lues.

Otoskopischer Befund: Beiderseits annähernd normales Trommelfell. Hörschärfe beiderseits V 3 *m*, v 10 *cm*, P 25 *cm*.

Die funktionelle Stimmgabelprüfung ergibt eine Erkrankung des schallperzipierenden Apparates.

Statisches Labyrinth normal.

Neuerliche Untersuchung am 18. IV. 1914: Hörschärfe beiderseits V 2 *m*, v 35 *cm*, P 50 *cm*. Im übrigen unveränderter Befund.

Epikrise: Die Innenohraffektion des Kranken ist in ätiologischer Beziehung unklar. In ihrer Grundlage ist sie — der Patient ist Schlosser — möglicherweise als Berufskrankheit zu deuten. Die Schwerhörigkeit hat im Laufe der Jahre zugenommen. Die Verschlechterung des Leidens kann jedoch in der Berufskrankheit als solcher gelegen und erst in zweiter Linie mit der Arteriosklerose, beziehungsweise mit dem Diabetes in Verbindung zu bringen sein.

Fall 11. Diabetes mellitus. Beiderseitige Erkrankung des inneren Ohres mit pathologisch veränderter Reflexerregbarkeit des linken Vestibularapparates. Bedeutende Schwankungen der Hörschärfe.

August B., 44 Jahre, Kondukteur.

Anamnese vom 7. III. 1914: Diabetes seit 3 Jahren. Seit 1905 zeitweise Schwindelanfälle, Kopfschmerzen und Schmerzen in den Armen. Seit 4 Jahren Ohrensausen, zuweilen schlechteres Hörvermögen. Pat. gibt spontan an, daß er überzeugt sei, seit dem Diabetes schlechter zu hören. Der Zucker variiert seit Jänner 1913 zwischen 0—21 *g* täglich, ab und zu geringe Azidose.

Status praesens vom 7. III. 1914: Körpergewicht 79 *kg*. Keine nachweisbaren arteriosklerotischen Veränderungen.

Otoskopischer Befund normal. Hörschärfe rechts V + 20 *m*, v 7 *m*, P 2 *m*; links V 2 *m*, v 1 *m*, P 1 *m*. Die funktionelle Stimmgabelprüfung ergibt eine beiderseitige Erkrankung des inneren Ohres.

Vestibularapparat: Kein spontaner Nystagmus. Mäßige Gleichgewichtsstörung. Reflexerregbarkeit des linken Vestibularapparates für alle Reizquali-

Generated on 2019-10-24 14:31 GMT / http://hdl.handle.net/2027/uc1.b3252763
Public Domain in the United States, Google-digitized / http://www.hathitrust.org/access_use#pd-us-google
Digitized by Google
Original from UNIVERSITY OF CALIFORNIA

täten herabgesetzt, z. B. nach 10 Drehungen nach rechts Nachnystagmus von 15 Sekunden Dauer, nach 10 Drehungen nach links Nachnystagmus durch 35 Sekunden Dauer, hierbei leichter Schwindel. Spontanes Vorbeizeigen im Vorderarm nach links.

Neuerliche Untersuchung am 18. IV.: Hörschärfe rechts V $2\,^1/_2\,m$, v und P $1\,m$, links V $1^1/_2\,m$, v und P $1\,m$. Die Verkürzung der Kopfknochenleitung hat bedeutend zugenommen.

Epikrise: In diesem Falle ist für die beiderseitige Innenohraffektion als einziges ätiologisches Moment der Diabetes aufzufinden. Bemerkenswert sind die bedeutenden Schwankungen der Hörschärfe auf dem leichter erkrankten rechten Ohre. Auf der Seite der stärkeren Erkrankung ist neben dem Cochlear- auch der Vestibularapparat von der Erkrankung ergriffen. Die letztere äußert sich in Schwindel, Gleichgewichtsstörungen und Verminderung der Reflexerregbarkeit. Die Vestibularisaffektion gehört in die Gruppe der chronisch verlaufenden. Der jetzige Zustand stellt wohl ein Spätstadium der Erkrankung dar, dem ein Stadium mit pathologisch gesteigerter Erregbarkeit unbedingt vorausgegangen sein muß.

Fall 13. Leichtgradiger Diabetes mellitus. Beiderseitige leichtgradige Erkrankung des schallempfindenden Apparates, Diabetes als einzig auffindbarer ätiologischer Faktor. Augenscheinliche Besserung der Hörschärfe im Verlaufe von 7 Wochen unter strengem antidiabetischen Regime mit zuckerfreiem Urin.

Rosa R.-F., 57 Jahre, Private.

Anamnese vom 7. III. 1914: Diabetes im August 1913 diagnostiziert. Pat. glaubt, daß ihr Hörvermögen im Laufe der Jahre nachgelassen habe, doch hat sie im Verlaufe der Jahre keine Veränderung bemerkt. Vor 3 oder 4 Jahren geringes Ohrensausen. Derzeit keine Ohrsymptome. Lues negiert. Früher nie ohrenkrank. Keine hereditäre Belastung in bezug auf Ohrenkrankheiten. Keine nachweisbare Arteriosklerose.

Status praesens vom 7. III. 1914: Der Zuckergehalt variiert von Spuren bis 0·4%, keine Azidose.

Otoskopischer Befund annähernd normal. Hörschärfe beiderseits V $6\,m$, P rechts $9\,m$, links $4\,m$. Die funktionelle Stimmgabelprüfung ergibt eine beiderseitige Erkrankung des inneren Ohres.

Statisches Labyrinth normal.

Neuerliche Untersuchung am 25. IV. 1914: Seit der ersten Untersuchung ist Pat. unter strenger Diät zuckerfrei oder hat nur Spuren von Zucker. Hörschärfe beiderseits v $12\,m$, P $15\,m$. Deutliche Verkürzung der Kopfknochenleitung. Obere Tongrenze in geringem Grade herabgesetzt.

Epikrise: Dieser Fall kann wohl als charakteristische diabetische Innenohraffektion angesehen werden. Die Erkrankung ist beiderseitig, leichtgradig und der ursächliche Zusammenhang der Innenohraffektion mit dem Dia-

Generated on 2019-10-24 14:31 GMT / http://hdl.handle.net/2027/uc1.b3252763
Public Domain in the United States, Google-digitized / http://www.hathitrust.org/access_use#pd-us-google
Digitized by Google
Original from UNIVERSITY OF CALIFORNIA

betes kennzeichnet sich klar dadurch, daß mit dem Rückgang des Zuckergehaltes, d. h. mit der Besserung des Allgemeinzustandes und des Diabetes die Hörschärfe zunimmt. Es wird Sache künftiger Untersuchungen sein, diejenigen Veränderungen des inneren Gehörorganes festzustellen, die für einen derartigen Erkrankungsfall angenommen werden müssen.

Fall 15. Diabetes mellitus von 10—15jähriger Dauer. Seit 7 Jahren Arteriosklerose. Leichtgradige beiderseitige Erkrankung des inneren Ohres.

Theresia W., 64 Jahre, Private.

Anamnese vom 11. III. 1914: Diabetes seit mindestens 15 Jahren. Seit 8 Jahren geringes Ohrensausen rechterseits. In letzter Zeit geringe Schwindelanfälle unbestimmten Charakters. Vor 7 Jahren hatte Pat. 7% Zucker, gegenwärtig mittelgradige Glykosurie. Keine Azidose. Pat. hält keine Diät. Mäßige arteriosklerotische Allgemeinveränderungen. Lues nicht nachweisbar.

Status praesens vom 11. III. 1914: Otoskopischer Befund normal. Hörschärfe rechts V + 10 *m*, v 5 *m*, P 8 *m*, links V + 10 *m*, v 9 *m*, P 10 *m*. Die funktionelle Stimmgabelprüfung ergibt eine beiderseitige Erkrankung des schallperzipierenden Apparates.

Statisches Labyrinth normal.

Epikrise: Die Ohrerkrankung ist in diesem Falle nach vieljährigem Bestande des Diabetes zutage getreten. Außer dem Diabetes ist hier auch Arteriosklerose zu diagnostizieren gewesen und somit ist der Fall in ätiologischer Beziehung nicht klar.

Fall 20. Diabetes mellitus. Chronische Arthritis infolge von Nikotinabusus. Beiderseitige Erkrankung des inneren Ohres.

Metard S., 62 Jahre, Privater (II. med. Klinik Hofrat Ortner).

Anamnese vom 13. III. 1914: Diabetes diagnostiziert August 1913. Pat. war nie ohrenkrank, klagt auch jetzt nicht über Schwerhörigkeit, hat jedoch zeitweilig Ohrensausen. Im Urin 4—33 *g* Zucker täglich. Wassermann negativ.

Status praesens vom 13. III. 1914: Otoskopischer Befund normal. Hörschärfe rechts V + 13 *m*, v 2 *m*, P $^1/_4$ *m*, links V + 13 *m*, v 2 *m*, P $^1/_2$ *m*. Die funktionelle Stimmgabelprüfung ergibt eine beiderseitige Erkrankung des schallperzipierenden Apparates.

Statisches Labyrinth normal.

Epikrise: Pat. ist sich seiner Schwerhörigkeit nicht bewußt geworden, was wohl ein Zeichen dafür ist, daß sich dieselbe überaus chronisch entwickelt hat. Als ätiologisches Moment für die Ohrerkrankung kommt neben dem Diabetes Nikotinabusus in Betracht.

Fall 22. Diabetes mellitus mit Azetonurie und Diazeturie. Beiderseitige Erkrankung des inneren Gehörorganes. Chronische Lungentuberkulose. Coma diabeticum. Exitus letalis.

Digitized by Google
Original from UNIVERSITY OF CALIFORNIA
Generated on 2019-10-24 14:31 GMT / http://hdl.handle.net/2027/uc1.b3252763
Public Domain in the United States, Google-digitized / http://www.hathitrust.org/access_use#pd-us-google

Anna Z., 53 Jahre, Kinderfrau (Abteilung Prof. Kovacs).

Anamnese vom 13. III. 1914: Diabetes vor 2 Jahren diagnostiziert. Niemals längere Zeit antidiabetisch behandelt. Beginnende Cataracta. Keine nachweisbare Arteriosklerose. Chronische Tuberkulose beider Lungen. Wassermann negativ. Im Urin 6% Zucker, Azeton und Azetessigsäure. Seit kurzer Zeit Geräusche im linken Ohr. Keine Klagen über Schwerhörigkeit.

Status praesens vom 13. III. 1914: Otoskopischer Befund annähernd normal. Hörschärfe beiderseits V 5 *m*, v 1 *m*, P $^1/_2$ *m*. Die funktionelle Stimmgabelprüfung ergibt eine Erkrankung des schallperzipierenden Apparates.

Statisches Labyrinth normal.

Spätere Untersuchungen ergaben keine Änderungen des Ohrbefundes. Pat. ist am 27. VI. im Coma diabeticum gestorben.

Epikrise: Auffallend ist, daß in diesem Falle die nicht unbedeutende Schwerhörigkeit der Pat. keine besonderen Störungen verursacht hat. Die Pat. gab in der Anamnese an, über ihre Hörstörung nicht klagen zu müssen. Die Erkrankung des inneren Ohres war auf den Cochlearapparat beschränkt. In ätiologischer Beziehung kommt neben dem Diabetes die Tuberkulose in Betracht. Wenn man annimmt, daß die Ohrerkrankung zur Zeit des Einsetzens der Ohrgeräusche begonnen hat, so fällt der Beginn der Innenohraffektion reichlich in die Zeit, zu welcher der Diabetes konstatiert war (nachgewiesener Diabetes seit 2 Jahren, Ohrgeräusche seit 6 Monaten). Allerdings gelangen auch bei chronischer Tuberkulose Innenohraffektionen zur Beobachtung, für welche, ähnlich wie für manche derartige Fälle bei Diabetes, ein toxischer Ursprung angenommen wird. Sowohl die Tuberkulose wie auch der Diabetes vermögen einen toxischen Einfluß auf den Nervus octavus und das Labyrinth auszuüben.

Fall 25. Diabetes mellitus. Erkrankung des linken schallempfindenden Apparates.

Barbara S., 48 Jahre alt (Abteilung Prof. Hermann Schlesinger).

Anamnese vom 17. III. 1914: Diabetes diagnostiziert vor 4 Monaten. Bei Gemüsekost und strenger Diät ist Pat. zuckerfrei. Unter Spitalsbehandlung fiel der Zuckergehalt von 3% auf 0·27%. Körpergewicht 56 *kg*. Lues negiert (14 gesunde Kinder, keine Fehlgeburt). Keine krankhaften Erscheinungen von seiten des Gehörorganes.

Status praesens vom 17. III. 1914: Otoskopischer Befund annähernd normal. Hörschärfe rechts normal, links V + 12 *m*, v 6 *m*, P 7 *m*. Die funktionelle Stimmgabelprüfung ergibt eine linkseitige Erkrankung des inneren Ohres.

Statisches Labyrinth normal.

Epikrise: Es liegt hier eine einseitige und geringgradige Innenohraffektion vor. Sie ist auf den Cochlearapparat beschränkt. Der Diabetes mellitus stellt das einzig auffindbare ätiologische Moment dar.

Digitized by Google
Original from UNIVERSITY OF CALIFORNIA
Generated on 2019-10-24 14:31 GMT / http://hdl.handle.net/2027/uc1.b3252763
Public Domain in the United States, Google-digitized / http://www.hathitrust.org/access_use#pd-us-google

Fall 26. Diabetes mellitus. Geringgradige beiderseitige Erkrankung des schallperzipierenden Apparates.

Magdalena S., 46 Jahre, Hausbesorgerin (Kaiser Franz Josef-Ambulatorium, Dozent Dr. Wilhelm Schlesinger).

Anamnese vom 18. III. 1914: Seit mehreren Jahren eine mäßige Verschlechterung der Hörschärfe und gelegentlich Ohrensausen. Die Untersuchung am 10. III. 1914 ergab 5% Zucker, keine Azidose. Keine auffindbare Arteriosklerose.

Status praesens vom 18. III. 1914: Otoskopischer Befund normal. Hörschärfe beiderseits V + 10 *m*, v 10 *m*, P rechts 2 *m*, links $3^1/_2$ *m*. Die funktionelle Stimmgabelprüfung ergibt eine Erkrankung des inneren Ohres mit verhältnismäßig bedeutender Herabsetzung der oberen Tongrenze.

Statisches Labyrinth normal.

Neuerliche Untersuchung am 1. IV. 1914: Befund unverändert.

Epikrise: Für die bilaterale Innenohraffektion dieses Falles ist als einziges ätiologisches Moment der Diabetes aufzufinden. Auffallend ist die bedeutende Herabsetzung der oberen Tongrenze bei verhältnismäßig geringer Störung der Hörschärfe. Hierin muß ein Zeichen besonderer Atrophie des Vorhofanteiles und der Basalwindung des Schneckennerven und des regionären Cortischen Organes erblickt werden.

Fall 27. Diabetes mellitus mittleren Grades mit Azidose. Arteriosklerose. Beiderseitige geringgradige Erkrankung des schallperzipierenden Apparates.

Theresia B., 59 Jahre, Arbeiterin (Kaiser Franz Josef-Ambulatorium, Dozent Wilhelm Schlesinger).

Anamnese vom 18. III. 1914: Diabetes diagnostiziert Juli 1913. Keinerlei Beschwerden seitens des Gehörorganes. Nachweisbare arteriosklerotische Veränderungen der Blutgefäße.

Status praesens vom 18. III. 1914: Otoskopischer Befund normal. Hörschärfe beiderseits V + 10 *m*, v 8 *m*, P 8 *m*. Die funktionelle Stimmgabelprüfung ergibt eine beiderseitige Erkrankung des schallperzipierenden Apparates.

Obere Tongrenze verhältnismäßig bedeutend herabgesetzt. Kopfknochenleitung beim Schwabachversuch von der Stirne um ungefähr 20% vermindert.

Statisches Labyrinth normal.

Epikrise: Innenohraffektion von direkt diabetischer, d. h. toxischer Ätiologie oder als Folge von Arteriosklerose bei Diabetes.

Fall 29. Diabetes mellitus vor 12 Jahren konstatiert. Verschlechterung des Diabetes seit Sommer 1913. Geringe Arteriosklerose. Beiderseitige geringgradige Erkrankung des inneren Ohres.

Julia S., 55 Jahre (Rothschildspital, Abteilung Dozent Breuer).

Generated on 2019-10-24 14:31 GMT / http://hdl.handle.net/2027/uc1.b3252763
Public Domain in the United States, Google-digitized / http://www.hathitrust.org/access_use#pd-us-google
Digitized by Google
Original from UNIVERSITY OF CALIFORNIA

Anamnese vom 18. III. 1914: Pat. wird seit 12 Jahren wegen Diabetes behandelt, war zeitweise zuckerfrei. Während der letzten Jahre Zuckergehalt schwankend, zumeist um 7%. Bruder der Pat. starb an Diabetes. Seit der Verschlechterung des Diabetes im Sommer 1913 beobachtet Pat. eine Schwerhörigkeit des linken Ohres und Ohrensausen. Während der letzten 6 Wochen wiederholt Schwindelanfälle. Pat. ist zweimal auf der Straße zusammengestürzt. Kein Drehschwindel. Keine Bewußtseinsstörungen. Vom 14. VI. bis 20. VII. 1913 täglich 2200—3600 cm^3 Urin. Die tägliche Zuckermenge fiel vom 7. III. bis 18. III. 1914 unter antidiabetischer Diät von 180 g auf 30 g. Schwacher Patellarreflex. Intercostalneuralgien. 1911 gangränöse Geschwüre an der zweiten und dritten Zehe.

Status praesens vom 18. III. 1914: Die Untersuchung ergibt mittelgradige periphere Arteriosklerose.

Otoskopischer Befund normal. Hörschärfe rechts V + 20 m, v 6 m, P 10 m; links V + 20 m, v 2 m, P $3^1/_2$ m. Die funktionelle Stimmgabelprüfung ergibt eine Erkrankung des inneren Ohres.

Auffallend starke Verkürzung der Kopfknochenleitung (um 60% des Normalen verkürzt) und beiderseits qualitative und quantitative Herabsetzung der oberen Tongrenze.

Statisches Labyrinth: Gegenwärtig kein spontaner Nystagmus. Reflexerregbarkeit normal. Schwanken in Rombergstellung. Deutlich zutage tretende Gleichgewichtsverminderung bei Augenschluß.

Neuerliche Untersuchung am 29. III. 1914: Befund unverändert. Bedeutende Gleichgewichtsstörung in Rombergstellung bei Augenschluß. Einbeinigstehen unmöglich. Kein spontaner Nystagmus.

Epikrise: In ätiologischer Beziehung kommen für die Innenohraffektion in Betracht der Diabetes und die Arteriosklerose. Der deletäre Einfluß des Diabetes auf das Nervensystem wird in diesem Falle durch die Geschwürsbildung und Gangrän bewiesen sowie durch die Intercostalneuralgien und den schwachen Patellarreflex. Die zweimalige Untersuchung hat keine Zeichen einer Erkrankung des statischen Labyrinths auffinden lassen, es fehlt der spontane Nystagmus, persistent ist einzig die Gleichgewichtsverminderung. Die Schwindelanfälle, über welche Pat. klagt, bieten keinerlei charakteristische Zeichen des Labyrinthschwindels. Die Schwindelanfälle sowohl als die Gleichgewichtsstörungen müßten daher mit der Arteriosklerose in ätiologischen Zusammenhang gebracht werden. Allerdings gibt Pat. an, daß während des Schwindels nie Bewußtseinsstörungen vorhanden sind. (Das Auftreten von Bewußtseinsstörungen spricht für Arteriosklerose als Ätiologie.) Man müßte annehmen, daß es sich um derartige isolierte Anfälle von Labyrinthschwindel handelt, daß in der Zwischenzeit das Labyrinth normal getroffen wird und kein spontaner Nystagmus besteht.

Generated on 2019-10-24 14:31 GMT / http://hdl.handle.net/2027/uc1.b3252763
Public Domain in the United States, Google-digitized / http://www.hathitrust.org/access_use#pd-us-google
Digitized by Google
Original from UNIVERSITY OF CALIFORNIA

Fall 33. Diabetes mellitus. Beiderseitige Erkrankung des schallperzipierenden Apparates.

Friedrich G., 68 Jahre alt (Allgemeine Poliklinik, Abteilung Dozent Dr. Kaufmann).

Anamnese vom 20. III. 1914: Diagnostizierter Diabetes seit ungefähr 6 Jahren. Seit 1—2 Jahren Hörvermögen vermindert, vorher nie ohrenkrank.

Status praesens vom 20. III. 1914: Otoskopischer Befund annähernd normal. Hörschärfe beiderseits V 4—5 *m*, v $^1/_2$ *m*, P 10 *cm*. Die funktionelle Stimmgabelprüfung ergibt eine Erkrankung des inneren Gehörorganes. Gellé'scher Versuch beiderseits negativ, Rinne positiv, Kopfknochenleitung bedeutend verkürzt.

Epikrise: Ziemlich weit vorgeschrittene Schwerhörigkeit, bei der nur der Diabetes als ätiologisches Moment in Betracht kommt. Der negative Gellé spricht gleichzeitig für bestehende Stapesankylose. Insofern stimmt der Fall mit manchen Fällen von Otosklerose überein, bei welchen eine Erkrankung des schallperzipierenden Apparates verbunden ist mit Ankylosierung des Steigbügels.

Fall 34. Diabetes mellitus. Lues? Bilaterale Erkrankung des schallempfindenden Apparates.

Hermann P., 48 Jahre, Oberförster (Allgemeine Poliklinik, Abteilung Prof. Winternitz).

Anamnese vom 20. III. 1914: Diabetes vor 2 Wochen diagnostiziert. Vor 2—3 Monaten Kopfschmerzen. Vor 9 Jahren angeblich Gehirnblutung. Vor 2 Jahren angeblich ein Gumma. Vorher war Pat. stets ohrgesund. Seit einigen Monaten ist das Hörvermögen nicht so gut wie früher, auch leidet der Kranke seit derselben Zeit an Schwindelanfällen und Übelkeiten. Es wird ihm schwarz vor den Augen und er sieht Scheinbewegungen der Umgebung, jedoch keine ausgesprochene Drehung. Während der letzten $^3/_4$ Jahre mitunter Ohrensausen. Derzeit 6·75% Zucker.

Status praesens vom 20. III. 1914: Otoskopischer Befund: Beide Trommelfelle annähernd normal. Hörschärfe rechts V $2^1/_2$ *m*, v a. c., links V 2 *m*, v a. c. Kopfknochenleitung auf die Hälfte der normalen Dauer verkürzt. Obere Tongrenze herabgesetzt.

Statisches Labyrinth: Deutliche Gleichgewichtsverminderung, die bei Rombergstellung und Augenschluß zutage tritt. Bei gerader Kopfstellung Fallrichtung nach rechts, bei Rechtsdrehung des Kopfes Fallneigung nach rückwärts. Derzeit kein spontaner Nystagmus. Reflexerregbarkeit annähernd normal.

Neuerliche Untersuchung am 23. III.: Akustischer Befund unverändert. Spontaner horizontaler Nystagmus niedrigsten Intensitätsgrades nach links beim Blick nach links. Die Prüfung mit der kontinuierlichen Reihe ergibt, in

Digitized by Google
Original from UNIVERSITY OF CALIFORNIA
Generated on 2019-10-24 14:31 GMT / http://hdl.handle.net/2027/uc1.b3252763
Public Domain in the United States, Google-digitized / http://www.hathitrust.org/access_use#pd-us-google

Prozenten ausgedrückt, folgende Verkürzung: Rechts: D_1, A_1 nicht gehört, g 25%, a 30%, a^1 35%, g^3 30%, c^4 30%, g^4 30%, c^5 30% des Normalen; links: D_1 und A_1 nicht gehört, g 25%, a 30%, a^1 25%, g^3 30%, c^4 30%, g^4 25%, c^5 25% des Normalen.

Epikrise: Beiderseitige Erkrankung des inneren Ohres, für welche als ätiologisches Moment der Diabetes mellitus oder die Syphilis in Betracht kommt. Der Cochlearapparat ist beiderseitig in ziemlich bedeutendem Grade erkrankt. Rechterseits ist die Erkrankung auf den Cochlearis beschränkt, linkerseits ist auch der Vestibularis erkrankt. Die Erkrankung äußert sich in Schwindelanfällen mit Scheinbewegung der Umgebung und in zeitweiligem Auftreten von spontanem Nystagmus nach der erkrankten Seite. Die anamnestische Angabe des Pat. des Schwarzwerdens vor den Augen spricht allerdings für eine Ohnmachtsanwandlung und hat mit dem Labyrinthschwindel als solchem nichts zu tun.

Fall 36. Diabetes mellitus. Beiderseitige leichtgradige Erkrankung des inneren Gehörorganes.

Albert O., 47 Jahre, Maschinist (I. med. Klinik, Assistent Dr. Saxl).

Anamnese vom 21. III. 1913: Diabetes vor 3 Jahren diagnostiziert. Eine Schwester des Pat. starb an Diabetes. Während der letzten 2 Jahre Abnahme des Hörvermögens und Ohrensausen. Der sehr intelligente Pat. sagt, daß er vor dem Diabetes bestimmt weder Ohrensausen noch eine Verminderung des Hörvermögens gehabt habe. Pat. leidet an leichtgradiger Glykosurie mit Schwankungen des Zuckergehaltes von 0—1·6%. Häufig Azeton und Azetessigsäure. Körpergewicht 61 *kg*.

Status praesens vom 21. III. 1914: Otoskopischer Befund normal. Hörschärfe rechts V 20 *m*, v 12 *m*, P 4 *m*, links V 17 *m*, v 6 *m*, P 2 *m*. Die funktionelle Stimmgabelprüfung ergibt eine Erkrankung des inneren Ohres.

Statisches Labyrinth normal. Keine nachweisbaren arteriosklerotischen Veränderungen.

Epikrise: Bei diesem Falle ist eine vorangegangene Ohraffektion mit Sicherheit auszuschließen (etwa eine Berufskrankheit, Maschinist!), ebenso fehlen irgendwelche Zeichen von Arteriosklerose. Als einziges ätiologisches Moment der Innenohraffektion ist in diesem Falle der Diabetes auffindbar.

Fall 39. Diabetes mellitus und Arteriosklerose mittleren Grades. Erkrankung des inneren Gehörorganes mit leichter Herabsetzung des Hörvermögens und Gleichgewichtsstörungen; die letzteren gehen unter strenger antidiabetischer Behandlung zurück.

Regine M., 69 Jahre, Private (I. med. Klinik, Assistent Dr. Elias).

Anamnese vom 21. III. 1914: Diabetes seit ungefähr 15 Jahren. Zuckergehalt schwankend, zumeist um 6%. Nierenblutungen vor 3 Jahren. Im Jänner 1914 eine Nervenentzündung an beiden Beinen. Zu dieser Zeit und seither

Digitized by Google
Original from UNIVERSITY OF CALIFORNIA
Generated on 2019-10-24 14:31 GMT / http://hdl.handle.net/2027/uc1.b3252763
Public Domain in the United States, Google-digitized / http://www.hathitrust.org/access_use#pd-us-google

mitunter Schwindel, Ohnmachtsanfälle, Kopfschmerzen und Abnahme der allgemeinen Körperkräfte. Vor 26 Jahren Ohrenschmerzen im Anschluß an eine Erkältung. Nie Ohrenfluß. Stets gutes Hörvermögen. Mittelgradige Arteriosklerose. Aortitis. Keine Lues.

Status praesens vom 21. III. 1914: Otoskopischer Befund normal. Hörschärfe beiderseits V 17 *m*, v 10 *m*, P 5 *m*. Kopfknochenleitung um ungefähr 30% der Normaldauer verkürzt. Die funktionelle Stimmgabelprüfung ergibt eine Erkrankung des schallperzipierenden Apparates. Statisches Labyrinth normal. Pat. steht unter strenger antidiabetischer Diät.

Neuerliche Untersuchung am 25. IV. 1914: Befund unverändert.

Epikrise: Die geringgradige Verringerung des Hörvermögens hat sich überaus chronisch entwickelt. In ätiologischer Beziehung kommt sowohl der Diabetes mellitus als die Arteriosklerose in Betracht. Dieselbe Ätiologie ist für die Nervenentzündung und für die Kopfschmerzen anzunehmen.

Fall 41. Diabetes mellitus. Arteriosklerose. Bilaterale Erkrankung des schallperzipierenden Apparates.

Sigmund K., 74 Jahre (Rothschildspital, Abteilung Dozent Dr. Breuer).

Anamnese vom 26. III. 1914: Vor 12 Jahren diagnostizierter Diabetes mit einem von 3—6% schwankenden Zuckergehalt. Kein Azeton, keine Azetessigsäure. Ulcus cruris seit 1912. Vor 6 Monaten bemerkte Pat., der bis dahin vollständig gut gehört hatte, eine plötzliche Verschlechterung der Hörschärfe mit geringem Ohrensausen und Schwindelanfällen. Im Schwindel ist ihm, als ob er fallen würde, er ist jedoch nie gestürzt. Es besteht Nausea, jedoch kein Erbrechen. Während des Schwindels verliert Pat. zuweilen beim Gehen die Richtung. Pupillenreaktion auf Akkommodation schwächer als auf Licht. Patellarreflexe nur schwach vorhanden. Radialarterie geschlängelt, Spannung erhöht.

Status praesens vom 26. III. 1914: Otoskopischer Befund normal. Hörschärfe beiderseits V 1 *m*, v und P $^1/_4$ *m*. Kopfknochenleitung um ungefähr 60% der normalen Perzeptionsdauer verkürzt. Obere Tongrenze bedeutend herabgesetzt. Statisches Labyrinth: Derzeit kein spontaner Nystagmus. Mäßige, dem Alter des Pat. entsprechende Gleichgewichtsverminderung. Auf labyrinthäre Reflexerregbarkeit wurde der bettlägerige Pat., um ihm in Anbetracht seines Alters Schwindel zu ersparen, nicht geprüft.

Neuerliche Untersuchung am 4. IV. 1914: Befund unverändert.

Epikrise: Es handelt sich um eine beiderseitige Erkrankung des gesamten Octavus. Die Herabsetzung des Hörvermögens ist eine sehr bedeutende, dagegen ist die Vestibularisaffektion ihrem Grade nach eine geringe. Bei zweimaliger Untersuchung war kein pathologischer Reizzustand im Bereiche des statischen Labyrinthes festzustellen. Nach den anamnestischen Daten, welche über die Schwindelanfälle vorliegen, unterliegt es keinem Zweifel, daß es sich

Digitized by Google
Original from UNIVERSITY OF CALIFORNIA
Generated on 2019-10-24 14:32 GMT / http://hdl.handle.net/2027/uc1.b3252763
Public Domain in the United States, Google-digitized / http://www.hathitrust.org/access_use#pd-us-google

um eine vestibulare Affektion handelt. In ätiologischer Beziehung ist auf den Diabetes und die Arteriosklerose zu rekurrieren. Abweichend von den übrigen Fällen der Beobachtung ist der plötzliche Beginn der Ohraffektion, d. h. die plötzlich einsetzende und, wie die Untersuchung ergab, sehr bedeutende Herabsetzung der Hörschärfe. Die hochgradige Herabsetzung der Kopfknochenleitung und die Einschränkung der oberen Tongrenze entsprechen durchaus dem vorgeschrittenen Grade der Innenohraffektion. Als durch den Diabetes hervorgerufen, stellen sich die Akkommodationsparesen im Auge, der geschwächte Patellarreflex und die Ulcera cruris dar. Als vierte Komplikation wäre dann die Innenohraffektion anzureihen.

Fall 43. Diabetes mellitus. Beiderseitige Erkrankung des inneren Ohres.

August W., 54 Jahre, Wagenmeister (I. med. Klinik, Assistent Doktor Saxl).

Anamnese vom 28. III. 1914: Diabetes mellitus seit vielen Jahren. Pat. wird seit 1911 an der I. medizinischen Klinik behandelt. Keine Arteriosklerose, keine Lues. Seit etwa 8 Jahren, d. h. längst nach dem Beginn des Diabetes, leidet Pat. an einer progredienten Schwerhörigkeit. Seit 6 Jahren besteht Ohrensausen links und zeitweise ein schlechtes Hörvermögen. Keine Schwindelanfälle.

Status praesens vom 28. III. 1914: Zucker 8 *g* pro Tag, Azeton positiv, Spuren von Azetessigsäure.

Otoskopischer Befund annähernd normal. Leichtes Ekzem beider äußeren Gehörgänge. Hörschärfe rechts V 14 *m*, v 2 *m*, P 1 *m*, links V 9 *m*, v und P $^1/_2$ *m*. Hochgradige Verkürzung der oberen Tongrenze. Kopfknochenleitung in geringem Grade verkürzt. Statisches Labyrinth: Kein spontaner Nystagmus, keine Gleichgewichtsstörungen. Vestibulare Reflexerregbarkeit normal.

Epikrise: Es liegt hier eine mittelgradige Erkrankung des Cochlearapparates vor. Als einziges ätiologisches Moment kommt der Diabetes mellitus in Betracht. Auffallend ist die bedeutende Herabsetzung der oberen Tongrenze, ein Umstand, der für besonderes Befallensein der basalen Anteile der Schnecke und des Schneckennerven spricht. Die scheinbar geringgradige Verkürzung der Kopfknochenleitung wird von dem Pat. wohl irrtümlich angegeben, indem er zwischen dem Hören und dem Gefühl der Stimmgabelschwingungen bei der Prüfung nicht richtig zu unterscheiden vermag.

Fall 46. Diabetes mellitus seit 3$^1/_2$ Jahren, derzeit schweren Grades. Beiderseitige Erkrankung des inneren Ohres.

Anna E., 57 Jahre, Näherin (Kaiser Franz Josef-Ambulatorium, Abteilung Dozent Dr. Wilhelm Schlesinger).

Anamnese vom 1. IV. 1914: Diabetes diagnostiziert im September 1910. Vor 6 Monaten 7·2% Zucker. Unter antidiabetischer Diät gewöhnlich zuckerfrei. Vor 5—6 Jahren litt Pat. durch kurze Zeit an beiderseitigen Ohren-

Digitized by Google
Original from UNIVERSITY OF CALIFORNIA
Generated on 2019-10-24 14:32 GMT / http://hdl.handle.net/2027/uc1.b3252763
Public Domain in the United States, Google-digitized / http://www.hathitrust.org/access_use#pd-us-google

schmerzen. Im übrigen stets ohrgesund. Klagt derzeit nicht über Schwerhörigkeit. In letzter Zeit 3% Zucker, keine Azidose. Allgemeinzustand befriedigend.

Status praesens vom 1. IV. 1914: Otoskopischer Befund: Rechtes Trommelfell matt, linkes normal. Hörschärfe beiderseits V 10 *m*, v 3 *m*, P 1 *m*. Kopfknochenleitung für mittlere Stimmgabel ungefähr um 35% der normalen Perzeptionsdauer verkürzt. Obere Tongrenze herabgesetzt. Statisches Labyrinth: Gleichgewichtsverminderung in Rombergstellung, hierbei angeblich Schwindelgefühl. Kein spontaner Nystagmus. Vestibulare Reflexerregbarkeit normal.

Epikrise: Die anamnestisch angegebene, vor 5—6 Jahren abgelaufene, kurzdauernde Ohraffektion hat wohl mit der derzeitigen Ohrerkrankung nichts zu tun. Die letztere betrifft den schallperzipierenden Apparat, ist mittelgradig und bezieht nur den Cochlearapparat ein. Die aus der Erkrankung folgende Schwerhörigkeit ist der Pat., wie die Anamnese besagt, nicht zum Bewußtsein gekommen. Nach Aussage des behandelnden Internisten handelt es sich um einen Fall von schwerem Diabetes. Ein anderes, die Innenohraffektion in ätiologischer Beziehung erklärendes Moment ist nicht auffindbar.

Fall 49. Diabetes mellitus. Rechts chronische Mittelohreiterung und Taubheit bei erhaltener Reflexerregbarkeit des Vestibularapparates. Links labyrinthäre Schwerhörigkeit und Herabsetzung der Reflexerregbarkeit des statischen Labyrinthes. Arteriosklerose.

Josef H., 59 Jahre, Lackierer (I. med. Klinik, Assistent Dr. Saxl).

Anamnese vom 11. IV. 1914: Der Diabetes wurde vor 3 Wochen diagnostiziert. Diabetische Störungen mindestens seit 3 Monaten. Vor 14 Jahren Mastoidoperation, im Anschluß an welche das rechte Ohr ertaubte. Keine Klagen über das linkseitige Hörvermögen. Vorgeschrittene Arteriosklerose. Keine Lues. Schwere Glykosurie. Azeton positiv.

Status praesens vom 11. IV. 1914: Otoskopischer Befund: Rechts ausgeheilte Radikaloperation. Linkes Trommelfell matt. Die Funktionsprüfung ergibt rechts Taubheit, links V 20 *m*, v 6 *m*, P 1 *m* mit Herabsetzung der oberen Tongrenze und Verkürzung der Kopfknochenleitung. Beide statischen Labyrinthe normal. Auf dem Drehstuhl Reflexerregbarkeit beider Labyrinthe erhalten, jedoch nur Nystagmus (rechts durch 12 Sekunden, links 15 Sekunden), kein Schwindel. Beim Vorwärtsschreiten mit geschlossenen Augen weicht Pat. stets nach links ab, auf einer Weglänge von 5 *m* ungefähr um 1 *m*.

Epikrise: Die Taubheit des rechten Ohres ist auf degenerative Veränderungen im Gefolge der chronischen Mittelohreiterung zurückzuführen. Die Innenohraffektion des linken Ohres ist mit dem Diabetes, bzw. mit der Arteriosklerose in Zusammenhang zu bringen. Die Tatsache, daß Pat. die linkseitige

Digitized by Google
Original from UNIVERSITY OF CALIFORNIA
Generated on 2019-10-24 14:32 GMT / http://hdl.handle.net/2027/uc1.b3252763
Public Domain in the United States, Google-digitized / http://www.hathitrust.org/access_use#pd-us-google

Schwerhörigkeit nicht bemerkte, spricht für eine bedeutende Chronizität der Entwicklung der Erkrankung; sie ist auf den Diabetes oder die Arteriosklerose zu beziehen. Bemerkenswert ist das Fehlen von Schwindel auf dem Drehstuhl trotz auslösbaren Nystagmus, ebenso das Vorhandensein einer steten Gangabweichung nach links, die wohl labyrinthogenen Ursprunges ist.

Fall 50. Diabetes mellitus von mindestens 19jähriger Dauer. Beiderseitige Erkrankung des inneren Ohres.

Rosa E., 52 Jahre, Witwe (Rothschildspital, Abteilung Dozent Doktor Breuer).

Anamnese vom 14. IV. 1914: Diabetes seit 19 Jahren mit schwankendem Zuckergehalt, meist ungefähr $4^1/_2\%$. Seit 2 Monaten Sehstörungen. Keine Erkrankungserscheinungen von seiten des Gehörorganes. Keine nachweisbare Arteriosklerose. Keine Lues. Ein Bruder leidet an Diabetes. Derzeit Glykosurie mittleren Grades, keine Azidose.

Status praesens vom 14. IV. 1914: Normaler otoskopischer Befund. Hörschärfe beiderseits V 13 *m*, v 10 *m*, P 8 *m*. Die Kopfknochenleitung ist um ungefähr 40% verkürzt. Die untere Tongrenze normal, die obere mäßig verkürzt, dagegen werden mittelhohe Töne bedeutend schlechter gehört als in der Norm; so betrug für a die Verkürzung beiderseits 30—40% der normalen Perzeptionsdauer. Statisches Labyrinth: Spontaner rotatorischer Nystagmus nach beiden Seiten bei seitlicher Blickrichtung. Die nystaktischen Zuckungen sind mittelgradig und von mittlerer Häufigkeit. Reflexerregbarkeit normal.

Epikrise: Deutlich nachweisbare beiderseitige Erkrankung des gesamten inneren Ohres. Die Herabsetzung der Hörschärfe hat sich ungemein chronisch entwickelt, sie ist von der Pat. nicht beachtet worden. Die Vestibularaffektion wird lediglich durch spontanen Nystagmus angezeigt, Schwindelanfälle sind nicht aufgetreten. Als einziges ätiologisches Moment ist der seit 19 Jahren bestehende Diabetes aufzufassen.

Fall 51. Diabetes mellitus. Beiderseitige Erkrankung des inneren Ohres. Syphilis vor 20 Jahren.

Rudolf H., 47 Jahre, Beamter (Allgemeine Poliklinik, Abteilung Dozent Dr. Kaufmann).

Anamnese vom 17. III. 1914: Anläßlich einer geplanten Operation wurde im Jänner 1914 gelegentlich der Urinuntersuchung der Diabetes festgestellt. Keinerlei Klagen über Schwerhörigkeit. Syphilis vor 20 Jahren, im Beginn behandelt.

Status praesens vom 17. III. 1914: Otoskopischer Befund (rechts Cerumen) beiderseits normal. Hörschärfe beiderseits V + 6 *m*, v 6 *m*, P 6 *m*. Kopfknochenleitung und obere Tongrenze verkürzt. Statisches Labyrinth normal.

Digitized by Google
Original from UNIVERSITY OF CALIFORNIA
Generated on 2019-10-24 14:32 GMT / http://hdl.handle.net/2027/uc1.b3252763
Public Domain in the United States, Google-digitized / http://www.hathitrust.org/access_use#pd-us-google

Epikrise: In diesem Falle kommt in ätiologischer Beziehung außer dem Diabetes mellitus die vor 20 Jahren durchgemachte Lues in Betracht. Eine genaue Entscheidung ist nicht möglich.

Fall 52. Diabetes mellitus. Beiderseitige Erkrankung des inneren Gehörorganes.

Emma R., 69 Jahre (Allgemeine Poliklinik, Abteilung Prof. Mannaberg).

Anamnese vom 7. VII. 1914: Diabetes vor kurzer Zeit diagnostiziert. Keine Klagen über Schwerhörigkeit. Zuckergehalt derzeit positiv. Kein Azeton. Keine nachweisbare Arteriosklerose.

Status praesens vom 7. VII. 1914: Otoskopischer Befund normal. Hörschärfe rechts V 8 *m*, v und P $1^1/_2$ *m*, links V 8 *m*, v und P $^1/_2$ *m*. Kopfknochenleitung und obere Tongrenze herabgesetzt. Weber nicht lateralisiert.

Epikrise: Beiderseitige Affektion des inneren Ohres, als deren ätiologisches Moment nur der Diabetes mellitus in Betracht kommt. Bemerkenswert ist, daß die nicht unbedeutende beiderseitige Schwerhörigkeit der Aufmerksamkeit der Pat. entgangen ist.

* * *

Ein bemerkenswerter Fall von diabetischer isolierter Vestibularisaffektion ist in letzter Zeit von Alexander beobachtet worden, dem die Kranke durch die Freundlichkeit des Herrn Prof. Salomon zugewiesen worden ist:

Diabetes seit 6 Jahren. Isolierte Erkrankung des linken statischen Labyrinthes mit Otalgie seit 25. XII. 1914.

Karola Str., 50 Jahre (Ohrenabteilung Prof. Alexander).

Anamnese vom 24. IV. 1915: Pat. war stets ohrgesund. Am 25. XII. 1914 erlitt sie, im Bette liegend, plötzlich einen heftigen Schwindelanfall: das Zimmer und die Möbeln drehten sich, und zwar erfolgte die Drehung von links nach rechts. Zu gleicher Zeit stellte sich Sausen im linken Ohr ein. Der Anfall dauerte einige Stunden. Morgens fühlte sich die Pat. leidlich wohl. Bewußtseinsstörung hatte Pat. weder während des Anfalles noch nach demselben. Seither haben sich die Anfälle in Abständen von 3—4 Wochen wiederholt. Sie gehen stets mit Scheindrehung der Umgebung von links nach rechts einher. In der Zeit zwischen zwei Anfällen hat Pat. weder Schwindel noch Gleichgewichtsstörung. Die Anfälle sind weder mit Nausea noch mit Erbrechen verbunden. Der letzte Anfall (anfangs April) hat nur „einige Momente“ gedauert. Häufig treten Schmerzen im linken Ohr auf. Diabetes diagnostiziert seit 6 Jahren. Ohne Einhaltung von Diät steigt der Zuckergehalt bis auf 8%, unter entsprechender Diät (Prof. Salomon) sinkt er auf 2—3%. Blutdruck mäßig erhöht, keine nachweisbare Arteriosklerose.

Digitized by Google
Original from UNIVERSITY OF CALIFORNIA
Generated on 2019-10-24 14:32 GMT / http://hdl.handle.net/2027/uc1.b3252763
Public Domain in the United States, Google-digitized / http://www.hathitrust.org/access_use#pd-us-google

Status praesens vom 24. IV.: Otoskopischer Befund normal. Hörschärfe und obere Tongrenze beiderseits normal. Statisches Labyrinth: Spontaner rotatorischer Nystagmus nach links beim Blick nach links. Der Nystagmus ist kleinschlägig, von geringer Intensität (I) und milder Frequenz. Reflexerregbarkeit beider statischen Labyrinthe derzeit normal.

Therapie: Galvanisation des linken Vestibularis. Anode am linken Tragus mit Erzeugung eines dem spontanen Nystagmus in der Richtung entgegengesetzten galvanischen Nystagmus.

Epikrise: Nach freundlicher Mitteilung von Prof. Salomon handelt es sich um einen Fall von schwerem Diabetes, jedoch ohne nachweisbare Arteriosklerose. Für die plötzlich in Erscheinung getretene linkseitige Vestibularisaffektion ist der Diabetes als einziges ätiologisches Moment zu finden. Über den Mechanismus des Zustandekommens der Erkrankung lassen sich nur Vermutungen äußern. Trotzdem Zeichen von Arteriosklerose nicht nachweisbar sind, bleibt die Möglichkeit einer isolierten Endarteriitis der linken Arteria auditiva interna bestehen. Es ist jedoch nicht anzunehmen, daß eine Endarteriitis dieser Arterie die Ursache für die linkseitige Vestibularisaffektion abgegeben hat. Auf Zirkulationsstörungen reagiert der Nervus cochlearis, bzw. der cochleare Endapparat in der Schnecke weit früher als der Vestibularapparat, der im großen und ganzen Zirkulationsstörungen gegenüber widerstandsfähiger ist. Dagegen könnte man an eine labyrinthäre Anämie denken, die sich nach der anatomischen Gefäßverteilung im Labyrinth eher im statischen als im akustischen Labyrinth geltend machen kann. Endlich kommt noch die Möglichkeit des toxischen Einflusses des Diabetes hinzu. Die gleichzeitig vorhandenen subjektiven Geräusche sowie die Otalgie sprechen für regionäre Zirkulationsstörungen.

D. Literaturverzeichnis.

1. G. Alexander, Die Anatomie und Klinik der nichteitrigen Labyrintherkrankungen. Arch. f. Ohrhlk. Bd. 92, S. 227—249 und 93, S. 138—162. — 1a. Derselbe, Die Ohrenkrankheiten im Kindesalter. F. C. W. Vogel, Leipzig 1912. — 2. Anderson, Ophth. Rev. 8. 1889. — 2a. Aron, B. kl. W. 1913. Nr. 19. S. 878. — 3. Auché, Arch. de méd. experim. 1890. — 4. L. Auerbach, Über das Verhältnis des Diabetes mellitus zu Affektionen des Nervensystems. D. Arch. f. klin. Med. 1887. S. 484—507. — 5. Berndt (nach Groenouw g. v.). — 6. Bernhardt, B. kl. W. 1892. Nr. 10. S. 225. — 7. Bouchard, zit. n. Marie und Guinon, Rev. de méd. 1886. S. 640. — 8. Brieger, Klinische Beiträge zur Ohrenheilkunde. S. 115. Wiesbaden 1896. — 9. Brühl, Die Beteiligung des Ohres, der Nase und des Halses bei Stoffwechselkrankheiten. D. m. W. 1912. Nr. 15. S. 901; Nr. 16. S. 752; Nr. 17. S. 811. — 10. Ludwig Bruns, Über neuritische Lähmungen beim Diabetes mellitus. B. kl. W. 1890. Nr. 23. S. 509. — 11. Hugo Davidsohn, Über Otitis media diabetica. B. kl. W. 1894. Nr. 51. S. 1157. — 12. Dodd, Über Retinitis diabetica. Arch. f. Aughlk. 31. 1895. S. 291.

Digitized by Google
Original from UNIVERSITY OF CALIFORNIA
Generated on 2019-10-24 14:33 GMT / http://hdl.handle.net/2027/uc1.b3252763
Public Domain in the United States, Google-digitized / http://www.hathitrust.org/access_use#pd-us-google

— 13. Ebstein, Einige Bemerkungen zur Lehre vom Ohrschwindel. Arch. f. klin. Med. 58. 1897. S. 1. — 14. Eichhorst, Neuritis diabetica und ihre Beziehungen zum fehlenden Patellarreflex. Virch. Arch. 127. 1892. H. 1. — 15. N. Eulenstein, Die Ohrenkrankheiten der Diabetiker. D. Arch. f. klin. Med. 66. 1899. S. 270. — 16. Findlay, Glasgow Journ. 1901. S. 256. — 17. Förster, Gräfe-Sämisch, Handb. d. Aughlk. I. Aufl. 7. S. 222. — 18. Frerichs, Der Diabetes. Berlin 1884. — 19. Friedrich, Rhinologie, Laryngologie und Otologie in ihrer Bedeutung für allgemeine Medizin. 1899. — 20. Fuchs-Duane, Text-Book of Ophthalmology. 4th edit. 1911. — 21. Thos. B. Futcher, Diabetes Mellitus in Osler, A System of Medicine. 1. S. 782. — 22. Galezowski, Le diabète en pathologie oculaire. Journ. de thérap. 1883. S. 201 u. 241. — 23. v. Graefe (nach Groenouw g. v.). — 24. A. Groenouw, Gräfe-Sämisch, Handb. d. ges. Aughlk. 2. Aufl. 11. 1. Abt. 1904. S. 335. — 25. Grosz, Zbl. f. prakt. Aughlk. 22. S. 1491. — 26. Grube, Neurol. Zbl. 1893. Nr. 22. S. 770; Lancet. 22. Juli 1899. S. 203. — 27. Gruber, Lehrb. f. Ohrhlk. 1886. — 28. Fritz Hartmann und Heinz Schrottenbach, Lewandowskys Handb. d. Neurol. 3. S. 1109. — 29. Haug, Die Krankheiten des Ohres bei Allgemeinerkrankungen. 1893. — 30. Hegener, Klinische Beiträge zur Frage der akuten toxischen und infektiösen Neuritis des Nervus acusticus. Zschr. f. Ohrhlk. 55. S. 92. — 30 a. K. A. Heiberg, Der gegenwärtige Stand der Pathologie und Prophylaxe des Diabetes mellitus. Sml. Abh. d. Verdauungskrkh. Halle a. d. S. 1914. C. Marhold. — 31. Stensay, Zentralnervensystem bei Diabetes mellitus. Diss. Straßburg 1897. — 32. Hirschberg, Über diabetische Netzhautentzündungen. Zbl. f. prakt. Aughlk. 1891. S. 18—24, 51—58, 68—77. — 32 a. Derselbe, Über diabetische Erkrankungen des Sehorganes. D. m. W. 1891. Nr. 13. S. 467. — 33. E. Jäger, Beiträge zur Pathologie des Auges. Wien 1856. — 34. Juler, Trans. of the Ophth. Soc. 12. 1892. 35. Ernst Kalmus, Beitrag zur Kenntnis der Rückenmarkserkrankungen bei Diabetes mellitus. Zschr. f. klin. Med. 1896. S. 559. — 36. Kirchner, Arch. f. Ohrhlk. 22. S. 16. — 37. H. Knapp, Zwei Fälle von diabetischer Retinitis. Arch f. Aughlk. 10. 1880. S. 99—100. — 38. Körner, Arch. f. Ohrhlk. 29. S. 66. — 39. O. Korner und R. v. Wild, Zschr. f. Ohrhlk. 23. 1892. S. 234. — 40. Kuhn, Arch. f. Ohrhlk. 19. S. 29. — 41. Lagrange, Arch. d'Opht. 7. S. 65. — 42. J. Lang, Die nichteitrigen Erkrankungen des Vestibularlabyrinths. Mschr. f. Ohrhlk. 47. Nr. 11. S. 1397. — 43. Laudenheimer, Diabetes und Geistesstörung. B. kl. W. 1898. Nr. 21. — 44. Laurens, Zbl. f. Ohrhlk. 5. S. 470. — 45. Leber, Über die Erkrankungen des Auges bei Diabetes mellitus. Arch. f. Ophth. 21. 3. S. 206. — 46. Le Grand du Saulle, Gaz. de hôpit. 1884. Nr. 18, 21, 24, 27, 30. — 47. Leichentritt, Erkrankungen der peripheren Nerven des Rückenmarks bei Diabetes mellitus. Diss. Berlin 1893. — 48. Lugaro (nach Hartmann und Schrottenbach). Handb. d. Neurol. 3. S. 1118. — 49. Stephen Mackenzie, A case of glycosuric retinitis. Royal London Ophthalmic Hosp. Rep. 9. 1877. 2. S. 134. — 50. Maréchal, Rech. sur les accidents diabét. Paris 1864. — 50 a. Mauthner, Intern. klin. Rundsch. 1893. Nr. 6. — 51. Michel, Lehrb. d. Aughlk. 1890. S. 453. — 52. B. Naunyn, Der Diabetes mellitus. Wien 1906. — 53. Nettleship and Edmunds, Trans. of the Ophth. Society of the United Kingdom. 1. 1890. — 54. Derselbe, Medical Times and Gazette. 2. 1885. S. 855. — 55. Nevière, De la perte des réflexes tendineux dans le

Digitized by Google
Original from UNIVERSITY OF CALIFORNIA
Generated on 2019-10-24 14:33 GMT / http://hdl.handle.net/2027/uc1.b3252763
Public Domain in the United States, Google-digitized / http://www.hathitrust.org/access_use#pd-us-google

diabète sucré. Thèse de Paris. 1888. — 56. Karl v. Noorden, Die Zuckerkrankheit und ihre Behandlung. Berlin 1912. — 56a. Osler, A System of Medicine. — 57. Parsons, Pathology of the Eye. 4. — 58. Pryce, Lancet. 2. 1887. S. 11. — 59. Raynaud, Annales des malad. de l'oreille. 1881. S. 63. — 60. Rockliffe, Trans. Ophthalmic Soc. 14. 1894. — 61. Sandmeyer, D. Arch. f. klin. Med. 50. S. 381. — 62. Schmidt-Rimpler, Die Erkrankungen des Auges im Zusammenhang mit anderen Krankheiten. Nothnagels Handb. d. spez. Path. u. Ther. 21. 2. Aufl. Wien 1905. — 63. Schweiger, Arbeiten aus dem neurologischen Institut der Wiener Universität. — 64. Teschemacher, 2000 Fälle von Diabetes mellitus. Ahrweiler 1905. — 65. Toynbee, Diseases of the Ear. London 1860. — 66. Walb, Arch. f. Ohrhlk. 29. — 67. Wilbrand und Sänger, Die Neurologie des Auges. 5. 1913. — 68. Williamson, Medical Chronicle. November 1892. — 69. Wittmaack, Zschr. f. Ohrhlk. 50. 1905. S. 127. — 70. Derselbe, Zschr. f. Ohrhlk. 53. 1907. S. 1. — 71. O. Wolf, Bericht über die 60. Versammlung deutscher Naturforscher. 1887. — 72. v. Ziemssen, Neurologie und Neuritis bei Diabetes mellitus. Bayr. ärztl. Intell.-Bl. 1885. Nr. 44. S. 618.

Vereinsberichte.

Österreichische Otologische Gesellschaft.

Sitzung vom 22. Februar 1915.

Vorsitzender: Viktor Urbantschitsch.
Schriftführer: Ernst Urbantschitsch.

Oberstabsarzt Prof. Alexander, Chefarzt der VI. Abteilung des k. u. k. Garnisonsspitales Nr. 2, stellt aus seiner Abteilung folgende Fälle vor:

I. **Steckschuß (serbische Gewehrkugel) in der rechten Fossa pterygopalatina nach Durchschuß der Nase** (s. Figg. 1—5). **Fast vollständige Mundsperre. Sensibilitätsstörungen des rechten Obergesichtes und der Oberlippe. Entfernung des Projektils durch Weichteiloperation von außen. Heilung.**

Oberleutnant Dragotin R., Feld-Bat. 21, 31 Jahre alt.

Anamnese: Pat. lag am 20. IX. bei Przinowicz am Rücken, gedeckt durch eine Baumwurzel. Während eines länger andauernden Gewehrfeuers verspürte er plötzlich einen Schlag gegen das Gesicht und es stellte sich sofort eine heftige Blutung nach außen und in den Mund ein. Er wurde zuerst in der Gefechtslinie, dann am Hilfsplatz verbunden, sodann in einem Wagen auf den Verbandsplatz geführt. Am 21. IX. kam er in die Divisionssanitätsanstalt Jarak, von dort nach Ruma, dann nach Neusatz, wo er bis 30. IX. verblieb. Man nahm ursprünglich an, daß das Geschoß von der linken Seite der Nase eingedrungen und beim rechten Nasenloch herausgekommen sei. Man führte besonders auch darauf die Gefühllosigkeit, die seit der Verletzung in der ganzen rechten Gesichtsseite bestand, zurück und das Unvermögen des Kranken, den Mund zu öffnen. Pat. erhielt 4 Wochen Urlaub, nachdem die Wunde in der Nase geheilt war. Am 20. X. wurde im Agramer Garnisonsspital Nr. 23 konstatiert, daß das Geschoß im Schädel sei. Pat. kam sodann in ein Rotes

Digitized by Google
Original from UNIVERSITY OF CALIFORNIA
Generated on 2019-10-24 14:33 GMT / http://hdl.handle.net/2027/uc1.b3252763
Public Domain in the United States, Google-digitized / http://www.hathitrust.org/access_use#pd-us-google

Kreuz-Spital, rückte später zu seinem Kader ein und wurde endlich zur Konstatierung seiner Diensttauglichkeit dem Garnisonsspital Nr. 2 in Wien zugewiesen.

Status praesens vom 5. XI.: Steckschuß im Oberkiefer (siehe Taf. I, Figg. 1 u. 2, Taf. II, Fig. 3, Taf. III, Fig. 5); der vordere Pol des Geschosses liegt höher als die Basis. Anästhesie der rechten Oberlippe. Geheilte Perforation des Septum narium mit brückenförmiger Narbenbildung zwischen Nasenscheidewand und Schleimhaut des rechten Oberkiefers.

Augenbefund (Doz. Müller): Tränensackblennorrhöe rechts. Hornhaut mit stecknadelkopfgroßen Pünktchen besät. Zarte Trübung der Linse (hintere Schichte), sehr zarte Glaskörpertrübungen.

Zunächst wurde versucht, das Geschoß transmaxillar zu entfernen:

Operation 11. XI. 1914 (Alexander) in kombinierter Morphium-Billroth-Mischung-Narkose: Freilegung der Vorderwand des Oberkiefers und Eröffnung der Oberkieferhöhle; dieselbe ist von Schwarten, Granulationen und Eiter erfüllt. Die laterale Wand des Oberkiefers knapp hinter dem Jochfortsatz ist zerstört, in der Tiefe läßt sich der vordere Pol des Geschosses deutlich tasten. Die Extraktion gelingt nicht. Wundversorgung mit Jodoformdocht, zwei Seidennähte im Schleimhautschnitt.

Der Befund war seither wechselnd, mitunter gelang Pat. vorübergehend die Entfernung der Zahnreihe voneinander auf 6—8 *mm*. Da die Entfernung des Projektils äußerst notwendig erschien, wurde, nachdem sich der transmaxillare Weg als ungangbar erwiesen hatte, die Operation von außen erwogen. Hierbei sollte einer Verletzung von Facialisästen selbstverständlich vorgebeugt und jede Knochenverletzung verhindert werden. Nach Heilung der Wunde der ersten Operation wurde der Eingriff am 9. II. 1915 ausgeführt. Das angewandte Verfahren war folgendes:

Operation in kombinierter Morphium-Äthernarkose (Alexander): 7·5 *cm* langer Hautschnitt (siehe Taf. II, Fig. 4) von der Crista temporalis inferior 1 *cm* über dem oberen Insertionsrande der Ohrmuschel nach vorn und oben innerhalb der Haargrenze, 2 *cm* über dem Jochfortsatz. Freilegung des Spaltraumes zwischen Musculus temporalis und Masseter. Der Temporalisbauch wird in seiner Mitte der Länge nach stumpf gespalten und durch stumpfe Präparation und Abtragung der sehnigen Teile des Processus coronoideus bloßgelegt. Nun wird, dem Röntgenbilde folgend (siehe Taf. II u. III, Figg. 3 u. 5), auf 1 *cm* Entfernung medial vom Processus coronoideus, vorgedrungen und der hintere Pol des Geschosses freigelegt. Von da aus wird das Geschoß der Länge nach freigelegt, der vordere Pol mit einer Kornzange gehoben und das Projektil sodann mit der von Alexander konstruierten Projektilzange[1]) nach aufwärts entfernt. Die Wunde wird mit Jodoformdocht drainiert, der Docht wird durch die Mitte der Hautwunde nach außen geleitet und die Hautwunde im übrigen durch Nahtklammern geschlossen.

Wundverlauf reaktionslos. Temperatur normal. Docht am dritten Tage entfernt.

Operationswunde vollständig geheilt nach 8 Tagen. Übungen im Mundöffnen mit dem schraubbaren Mundkeil. Bei einer der Übungen reißen Adhäsionen unter hörbarem Geräusch ein. Der Mundkeil wird durch die Zahnreihen der linken Seite eingeführt. Am Tage nach der Mundöffnung durch den

[1]) Zu beziehen durch Marconis Nachfolger, Wien, IX., Lackierergasse 8.

Digitized by Google
Original from UNIVERSITY OF CALIFORNIA
Generated on 2019-10-24 14:33 GMT / http://hdl.handle.net/2027/uc1.b3252763
Public Domain in the United States, Google-digitized / http://www.hathitrust.org/access_use#pd-us-google

Keil ist die spontane Mundöffnung vermindert, doch nach weiteren 2 Tagen zeigt sich bereits eine bedeutende Besserung.

Am 27. II. beträgt die maximale Entfernung der vorderen Schneidezähne 15 *mm*. Einführung eines federnden Apparates (Doz. Fleischmann), der nachts über getragen werden soll und durch kontinuierliche Federwirkung eine Zunahme der Mundöffnung bewirken wird.

Epikrise: Die Indikation zur Entfernung des Projektils war in diesem Falle durch die fast vollständige Mundsperre gegeben. Die transmaxillare Methode der Entfernung hat versagt, weil der vordere Pol des Geschosses zu weit nach aufwärts gerichtet und lateral von der Außenwand des Oberkiefers gelegen war. Die Entfernung durch Operation von außen ist auf Grund genau orientierter Röntgenbilder (eine Aufnahme sagittal, zweite Aufnahme frontal mit horizontal gestellter oberer Zahnreihe) gelungen. Für die vorzüglichen Aufnahmen gebührt Herrn Stabsarzt Prof. Dr. Freund mein bester Dank. Bei der Entfernung von außen sollte auf zwei Momente besonders Rücksicht genommen werden: Jede Verletzung eines Facialisastes mußte vermieden werden, sodann sollte jede Knochenverletzung, durch welche die Architektur des Schädels gestört und die Festigkeit des Oberkiefers vermindert werden würde, hintangehalten werden. Die von mir angewandte Art der Operation hat diese beiden Forderungen erfüllt und zur Entfernung des Geschosses geführt.

Diskussion.

B. Gomperz hat im September einen ziemlich analogen Fall beobachtet. Er wurde nach Eisenstadt zu einem Soldaten mit Eiterung aus einer Fistel nach Schrapnellschuß gerufen. Der Einschuß befand sich links von der Nase und Pat. gab an, daß er beim Liegen auf dem Boden diese Verletzung erlitten und die Kugel ausgespuckt hatte. Tief in der Mundhöhle am Angulus zeigte sich eine eiternde Fistel. Der Mann hatte eine vollständige Kiefersperre und konnte nur mit flüssiger Kost ernährt werden. Da das Befinden des Pat. sich verschlechterte, wurde er nach Wien geschickt und durch die Freundlichkeit des Herrn Doz. Marschik auf die Klinik Chiari und von dort auf die Klinik Eiselsberg gebracht. Dortselbst zeigte sich bei der Röntgenuntersuchung, daß die Angabe des Pat. unrichtig sei und daß der Pat. die Kugel noch drinnen hatte. Es ergaben sich damals die analogen Bilder wie bei Alexander. Gomperz glaubt, daß die Kugel nicht extrahiert wurde, und zwar aus dem Grunde, weil dieselbe in der Operationshöhle steckte und man keine Eiterung hinüberbringen wollte. Die Eiterung aus der Operationshöhle hat aber sehr wenig nachgelassen und Pat. wurde, da dieselbe keine weiteren Beschwerden machte, in wesentlich gebessertem Zustande entlassen.

Alexander meint, daß in diesen Fällen durch die Mundsperre die volle Indikation zur Entfernung des Projektils gegeben ist. Selbstverständlich wartet man ab, bis der eventuell eiternde Schußkanal im Oberkiefer im wesentlichen geheilt ist. Die wichtigste Voraussetzung für die Technik der Entfernung der Projektile des Oberkiefers sind genau orientierte und gelungene Röntgenaufnahmen. Daß man sich unter Umständen auf Anamnese und sonstigen Befund nicht verlassen und in allen Fällen von Schußverletzung Röntgenaufnahmen durchführen soll, zeigt auch der folgende Fall. Vor 3 Wochen gelangte ein Pat. zur Beobachtung mit Durchschuß des Mundhöhlenbodens und Lähmung beider Hypoglossi. Pat. klagte über Schmerzen. Die Untersuchung ergab einen derzeit nicht vernarbten Einschuß (links) und völlig vernarbten Ausschuß

Digitized by Google
Original from UNIVERSITY OF CALIFORNIA
Generated on 2019-10-24 14:33 GMT / http://hdl.handle.net/2027/uc1.b3252763
Public Domain in the United States, Google-digitized / http://www.hathitrust.org/access_use#pd-us-google

(rechts). Bei der Röntgenaufnahme zeigte sich, daß nahe der Einschußöffnung der Projektilmantel (serbisches Gewehrgeschoß) noch in der Wunde steckt. Pat. wird in einigen Tagen operiert werden. Ich nehme an, daß es sich um ein serbisches Gewehrgeschoß handelt, dessen Mantel im Schußkanal zurückgeblieben ist.

II. **Granatschuß an der linken Schulter, Querschuß am Hals mit Eindringen von Monturfetzen und Granatteilen.** (Figg. 6—8.) **Hochgradige Beeinträchtigung der Beweglichkeit des linken Armes. Akute Kehlkopfperichondritis mit plötzlicher Kehlkopfstenose. Tracheotomie. Heilung.**

Maximilian v. M., Oberleutnant des L.-Inf.-Reg. Nr. 33, 29 Jahre alt.

Anamnese vom 27. VIII. 1914: Am nördlichen Kriegsschauplatz durch einen Granatschuß verwundet. Pat. wurde am 19. IX. ins Garnisonsspital Nr. 2 aufgenommen. Die lokale Wundbehandlung bestand in der Versorgung von fünf am Vorderhals befindlichen Einschußöffnungen durch aseptischen Verband. Allmählich trat bis auf einen knapp neben der Trachea rechterseits gelegenen Kanal die spontane Heilung sämtlicher Schußöffnungen ein, nachdem aus einzelnen derselben Tuchfetzen entfernt worden waren. Die Eitersekretion aus dem rechts von der Trachea gelegenen Kanal dauert an. Störungen der Atmung oder der Stimme hat der Kranke bis zum 19. X. nicht gehabt. An diesem Tage stellten sich unvermittelt Atemstörungen ein. Da im Verlaufe von 24 Stunden die Stenosenerscheinungen sich bedeutend steigerten, wurde der Kranke am 20. X. auf meine Abteilung transferiert.

Status praesens vom 20. X., 1 Uhr nachts: Akute Perichondritis im Bereiche des Kehlkopfeinganges mit hochgradiger Schwellung der Seiten- und Hinterwand; hochgradige Störung der Atmung. Pat. vermag nur aufrecht sitzend und mit äußerster Anstrengung der Rumpfmuskeln zu inspirieren. Hochgradige Heiserkeit.

Operation (Prof. Alexander) in Lokalanästhesie. Tracheotomia media mit Einführung einer Siebkanüle Nr. 5.

Wundverlauf reaktionslos. Allmähliche Abschwellung der Kehlkopfschleimhaut und des Perichondriums. Keine Atembeschwerden. Faradisation.

Epikrise: Die Tracheotomia media mit ausgiebiger Spaltung der Trachea wurde hier vorgenommen, um, falls sich eine Stenose in der Trachea finden sollte, mit Hilfe einer langen Kanüle der Stenose zu begegnen. Die Trachea zeigte sich jedoch, abgesehen von einer mäßigen Schleimhautschwellung, frei von perichondritischen Erscheinungen, die in ätiologischer Beziehung mit dem rechts von der Trachea gelegenen eiternden Schußkanal in Zusammenhang hätten gebracht werden können. Infolgedessen ist auch in diesem Falle die Entzündung des Kehlkopfes als Fernwirkung der Halsschußkanäle aufzufassen. Entfernung der Kanüle am 27. I. In diesem Falle ist zirka 2 Monate nach der Verletzung plötzlich, gewissermaßen als Fernwirkung (Professor Koschier), da eine direkte Kehlkopfverletzung nicht vorgelegen hat, eine Perichondritis des Kehlkopfes aufgetreten, die rasch zu bedrohlichen Atemstörungen führte. Parese des rechten Stimmbandes ohne Atrophie. Seit 21. I. wurde die Siebkanüle Nr. 4 durch eine Lochkanüle ersetzt, deren äußere Öffnung Pat. zeitweise durch einen Pfropf verstopft. Der Pfropf wurde anfangs 4—8 Stunden ertragen, doch stellte sich dann Tachykardie und eine mäßige Dyspnoe ein. Später wurde die Kanüle bis zu 18 Stunden ohne Störungen geschlossen gehalten. Definitive Entfernung der Kanüle am 27. I. (Prof. Koschier). Die

Digitized by Google
Original from UNIVERSITY OF CALIFORNIA
Generated on 2019-10-24 14:33 GMT / http://hdl.handle.net/2027/uc1.b3252763
Public Domain in the United States, Google-digitized / http://www.hathitrust.org/access_use#pd-us-google

Röntgenbilder (Taf. III u. IV, Figg. 6—8) zeigen eine überraschend große Anzahl von metallischen Fremdkörpern, Granatsplittern, die größtenteils reaktionslos in die Halsweichteile eingeheilt sind. Eine Anzahl von Splittern und Monturteilen hat wohl zur Eiterung geführt, und auch die Perichondritis, durch welche die Tracheotomie nötig wurde, ist als eine Folgeerscheinung einer Fremdkörpereiterung aufzufassen. Derzeit keinerlei Entzündungserscheinungen am Halse. Pat. befindet sich vollkommen wohl. Durch die Parese des rechten Stimmbandes wird eine geringe Heiserkeit verursacht.

Diskussion.

E. Fröschels: Zum Fall des Herrn Prof. Alexander möchte ich bemerken, daß es Methoden gibt, um die Stimmstörung, an der Leute mit einseitiger Stimmbandlähmung leiden, zu beheben. Man kann die Schildknorpelplatten durch seitlichen Druck einander nähern, wodurch das gesunde Stimmband allmählich die Fertigkeit erlangt, sich über die Mittellinie gegen das gelähmte hin zu bewegen und auf diese Weise den für die Phonation nötigen Glottisschluß zu ermöglichen. Ferner haben Katzenstein und Flatau Kompressorien angegeben, welche den gleichen Zweck verfolgen. Neumann hat die Paraffininjektion in das gelähmte Stimmband ausgeführt und einen solchen Fall in der Gesellschaft der Ärzte vorgestellt.

Alexander wird diese Anregung aufgreifen, meint aber, daß Druck auf den Schildknorpel vom Pat. derzeit nicht vertragen werde. Es ist dies schon deshalb schwierig, da Pat. bei Druck von außen wieder Infiltrate bekommen könnte.

Fröschels meint, daß man ja noch warten könne.

Alexander erwidert, daß der Zustand des Stimmbandes des Pat. sich schon etwas gebessert hat, ja daß er sogar schon singen kann.

III. **Steckschuß (serbisches Gewehrgeschoß) des linken Warzenfortsatzes mit folgender Eiterung und Sequesterbildung in demselben. Spontaner Abgang des Geschosses. Sequestrotomie des Warzenfortsatzes. Heilung. Traumatische Erkrankung des linken inneren Ohres.**

Paul H., Inf.-Reg. Nr. 42, 30 Jahre alt.

Anamnese: Pat. wurde am 13. XI. 1914 vor Valjevo durch einen Gewehrschuß am linken Ohr verletzt. Pat. stürzte zu Boden, war kurze Zeit ohnmächtig und erlitt einen bedeutenden Blutverlust. Seit der Verletzung leidet Pat. an Kopfschmerzen, Schwindelanfällen und linkseitiger Schwerhörigkeit. Erbrechen ist nicht aufgetreten. Der Kranke wurde nach Schabatz gebracht. Nach wenigen Tagen wurde die Kugel, die spontan aus der Wunde getreten war, im Verband gefunden. Der Schußkanal gelangte jedoch nicht zur Heilung und die mit Schmerzen verbundene Eiterung dauert bis heute an.

Status praesens vom 18. XII. 1914: Beide Trommelfelle trüb. Fistel nahe der Spitze des linken Warzenfortsatzes nach Gewehrkugeleinschuß. Aus der Fistel reichlich Eiterabsonderung. Hörschärfe rechts annähernd normal, links akzentuierte Flüstersprache am Ohr. Beide Vestibularapparate normal.

Operation 22. XII. 1914: Typischer Hautschnitt durch die Fistel. Freilegung des Warzenfortsatzes, Inneres pneumatisch. Derselbe ist zum Teil durch das Projektil zerstört. Die Knochensplitter sind zum Teil eingeheilt, zum Teil sequestriert, zum Teil noch als mobile Sequester zu finden. Antrotomie. Ent-

Generated on 2019-10-24 14:33 GMT / http://hdl.handle.net/2027/uc1.b3252763
Public Domain in the United States, Google-digitized / http://www.hathitrust.org/access_use#pd-us-google
Digitized by Google
Original from UNIVERSITY OF CALIFORNIA

Österreichische Otologische Gesellschaft. Sitzung vom 22. Februar 1915.
(Zur Demonstration von Prof. Alexander.)

Fig. 1.

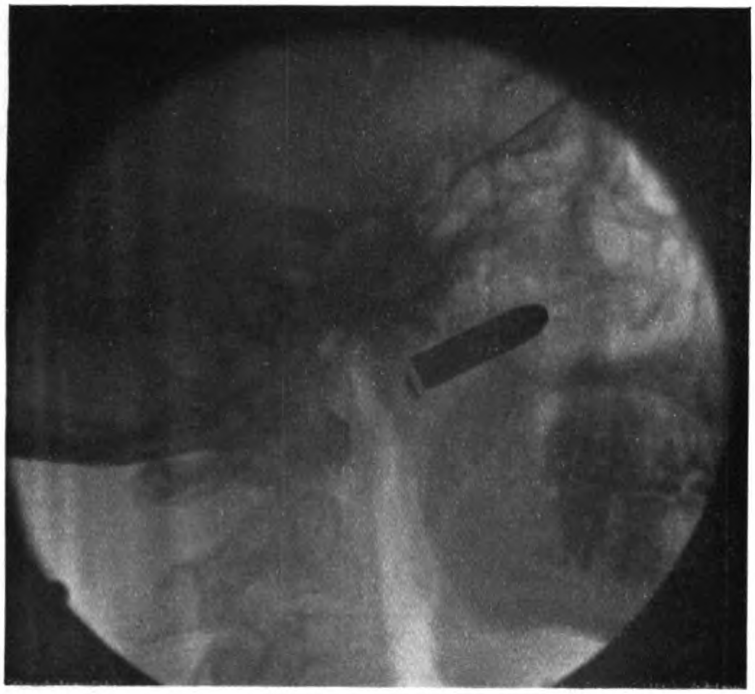

Sagittale Aufnahme.

Fig. 2.

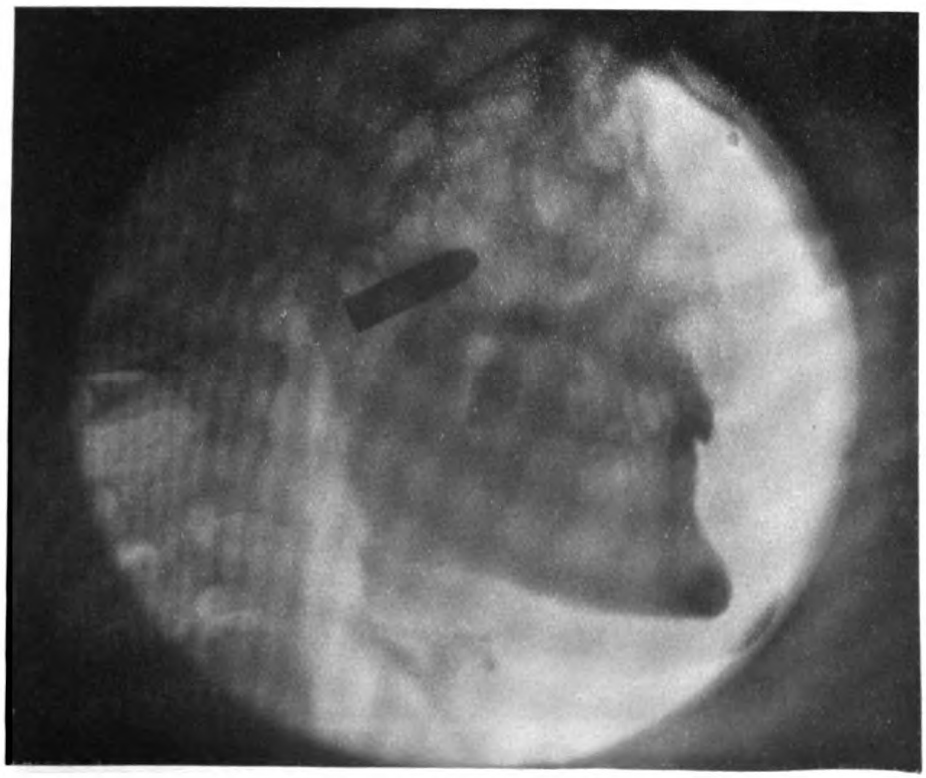

Sagittale Kontrollaufnahme nach weiteren 8 Wochen.

Verlag von Urban & Schwarzenberg, Berlin und Wien. Druck von Gottlieb Gistel & Cie., Wien.

Digitized by Google
Original from UNIVERSITY OF CALIFORNIA
Generated on 2019-10-24 14:33 GMT / http://hdl.handle.net/2027/uc1.b3252763
Public Domain in the United States, Google-digitized / http://www.hathitrust.org/access_use#pd-us-google

Tafel II.

Monatsschrift für Ohrenheilkunde und Laryngo-Rhinologie, 49. Jahrg., 4./5. Heft.

Österreichische Otologische Gesellschaft. Sitzung vom 22. Februar 1915.
(Zur Demonstration von Prof. Alexander.)

Fig. 3.

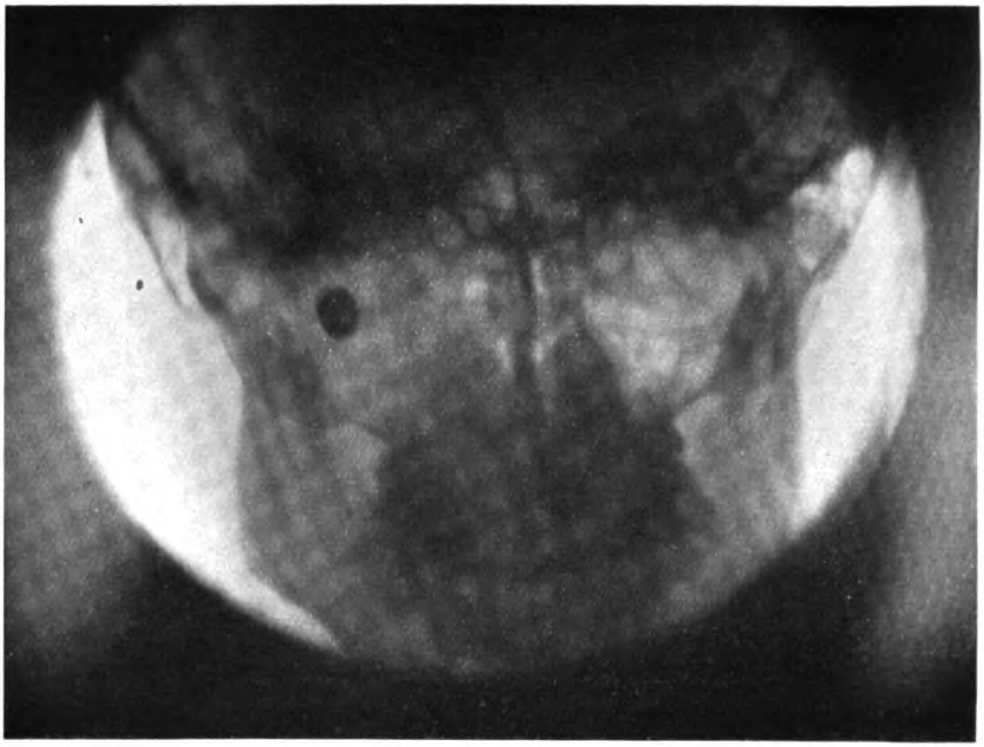

Frontale Aufnahme.

Fig. 4.

a

a = **Narbe nach dem präaurikularen Hautschnitt, von dem aus die Entfernung des Geschosses durchgeführt worden ist.**

Verlag von Urban & Schwarzenberg, Berlin und Wien. Druck von Gottlieb Gistel & Cie., Wien.

Digitized by Google
Original from UNIVERSITY OF CALIFORNIA
Generated on 2019-10-24 14:33 GMT / http://hdl.handle.net/2027/uc1.b3252763
Public Domain in the United States, Google-digitized / http://www.hathitrust.org/access_use#pd-us-google

Österreichische Otologische Gesellschaft. Sitzung vom 22. Februar 1915.
(Zur Demonstration von Prof. Alexander.)

Fig. 5.

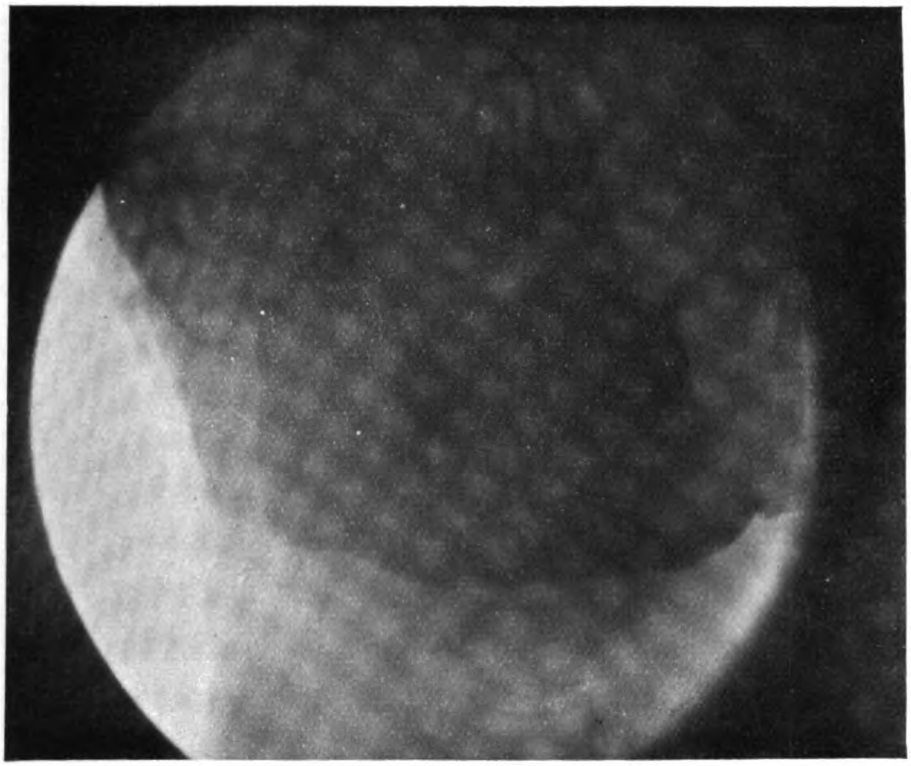

Frontale Aufnahme bei horizontal eingestellter Zahnreihe.

Fig. 6.

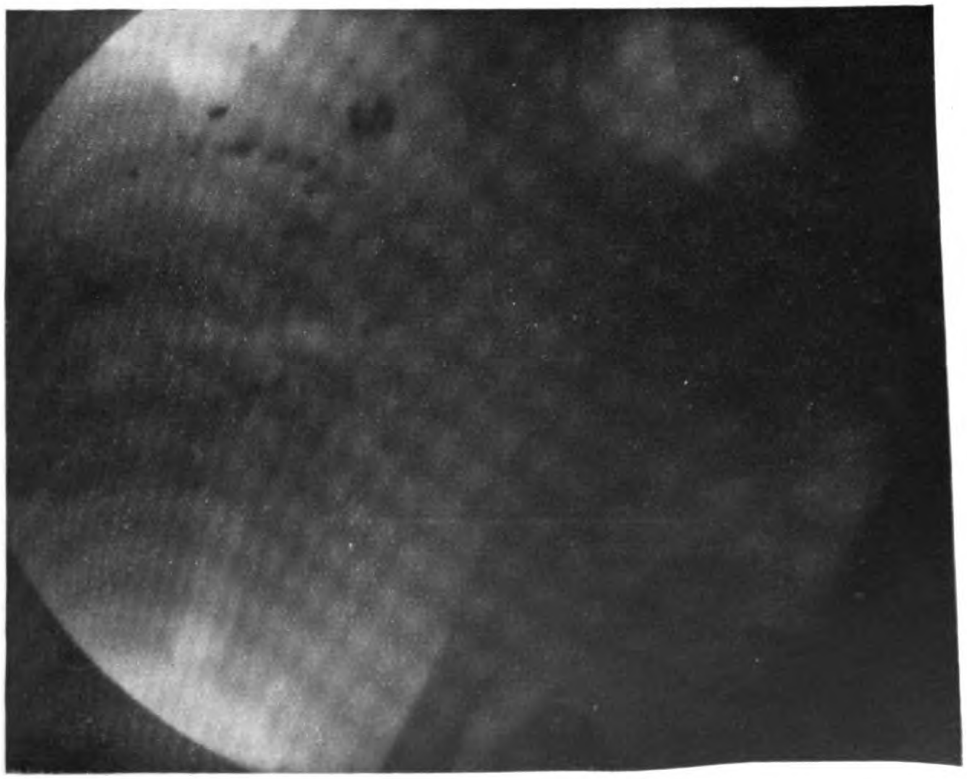

Frontalaufnahme.

Digitized by Google
Original from UNIVERSITY OF CALIFORNIA
Generated on 2019-10-24 14:33 GMT / http://hdl.handle.net/2027/uc1.b3252763
Public Domain in the United States, Google-digitized / http://www.hathitrust.org/access_use#pd-us-google

Tafel IV.

Monatsschrift für Ohrenheilkunde und Laryngo-Rhinologie, 49. Jahrg., 4./5. Heft.

Österreichische Otologische Gesellschaft. Sitzung vom 22. Februar 1915.
(Zur Demonstration von Prof. Alexander.)

Fig. 7.

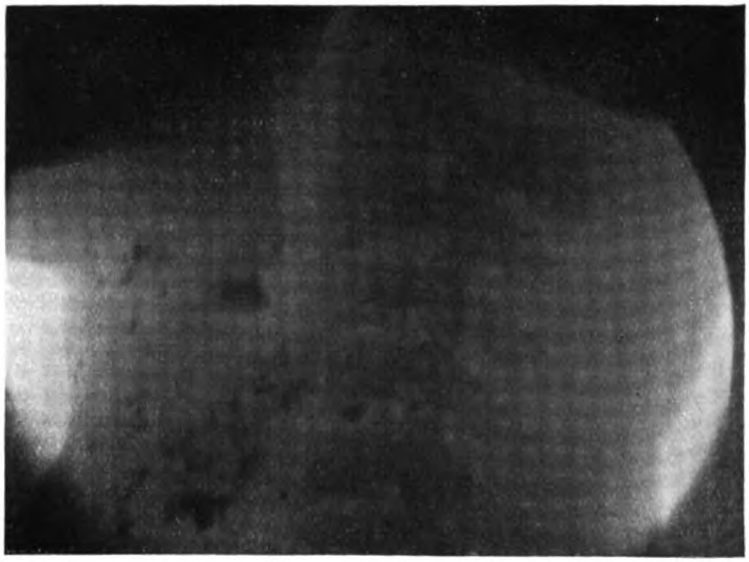

Seitliche Aufnahme von rechts nach links.

Fig. 8.

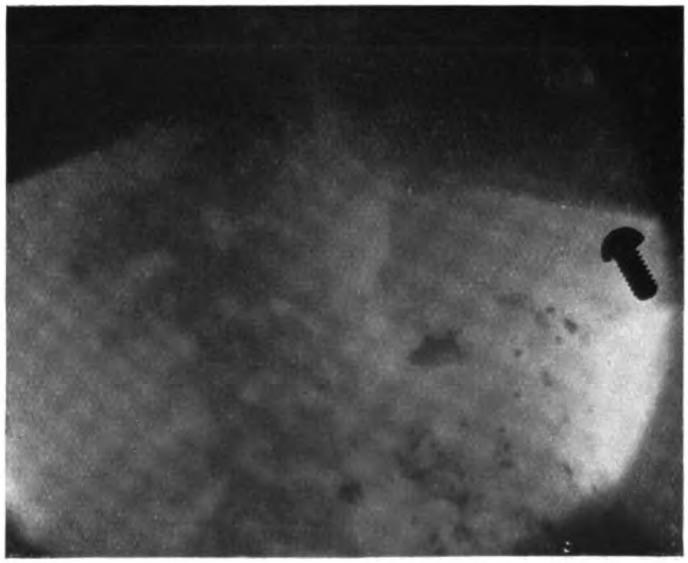

Seitliche Aufnahme von links nach rechts (die Schraube als Marke).

Digitized by Google
Original from UNIVERSITY OF CALIFORNIA
Generated on 2019-10-24 14:33 GMT / http://hdl.handle.net/2027/uc1.b3252763
Public Domain in the United States, Google-digitized / http://www.hathitrust.org/access_use#pd-us-google

Verlag von Urban & Schwarzenberg, Berlin und Wien. Druck von Gottlieb Gistel & Cie., Wien.

fernung aller sequestrierten Knochenteile und des Restes der Warzenfortsatzspitze. Glättung der Knochenränder. Wundversorgung. Verband.

Reaktionsloser Wundverlauf.

Die Ohrbehandlung bestand in Vibrationsmassage und Galvanisation des Octavus.

Am 10. II. ergibt die Hörprüfung eine Hörschärfe des linken Ohres für akzentuierte Flüstersprache von 2 *m*.

Epikrise: In diesem Falle handelte es sich um einen Steckschuß am Warzenfortsatz. Es entwickelte sich eine eitrige Mastoiditis mit Sequesterbildung, das Projektil ging durch den noch offenen und eiternden Einschußkanal spontan ab. Heilung der Wunde ist jedoch erst nach der Antrotomie und nach Entfernung der gesplitterten und sequestrierten Knochenteile erfolgt. In bezug auf das linkseitige Hörvermögen des Pat. ist der Fall als verhältnismäßig günstig anzusehen. In der größten Mehrzahl der Fälle bringen Schußverletzungen des Schädels mehr minder bedeutende Schädigungen des inneren Ohres mit sich. Ich werde in einer der nächsten Sitzungen Gelegenheit haben, über unsere diesbezüglichen Erfahrungen zu berichten, besonders über den Zusammenhang des Grades der Verletzung des inneren Ohres und der topographischen Lage des Schußkanales im Schädel. Im allgemeinen gilt wohl der Satz, daß das innere Gehörorgan um so mehr geschädigt erscheint, je näher am Ohr der Schußkanal gelegen ist und je mehr der Kanal durch kompakte Knochenteile geht. So ziehen Oberkieferschüsse, wobei fast durchaus dünne Knochenplatten getroffen werden, nur geringe oder keine Schädigungen des inneren Ohres nach sich. Auffallend ist nun, daß der vorliegende Fall, trotzdem der Steckschuß in das Mittelohr selbst erfolgte, mit einer verhältnismäßig guten Hörweite von Fl.-Spr. 2 *m* zur Heilung gelangt ist. Maßgebend hierfür scheinen 2 Momente zu sein: 1. Der Steckschuß erfolgte in einen pneumatischen Warzenfortsatz, die Erschütterung des knöchernen Schädels war also verhältnismäßig gering. 2. Das Projektil hatte nur eine geringe Geschwindigkeit. Dies wird besonders durch die Tatsache angezeigt, daß das Projektil im Warzenfortsatz selber stecken geblieben ist, so daß es spontan abgehen konnte. Auffallend ist in diesem Falle endlich das Ausbleiben einer Mittelohrentzündung. Zur Zeit der Untersuchung wies die linke Trommelhöhle keine Entzündungserscheinungen auf. Wie in allen anderen Fällen von Schädelschüssen ist unmittelbar nach der Verletzung ein vorübergehender Bewußtseins- und ein bedeutender Blutverlust aufgetreten.

Diskussion.

Beck bemerkt im Anschluß an den von Alexander berichteten Fall, daß er sofort einen Pat. vorstellen werde, der das von Alexander hervorgehobene Phänomen der relativ guten Hörweite nach starker Verletzung des Warzenfortsatzes in ganz eklatanter Weise zeigt. Sein Fall ist deshalb genau beobachtet und bezüglich der Hörweite verläßlich, weil Beck ihn schon am fünften Tage nach der Verletzung untersuchen konnte und Pat. bis heute beobachtet hat.

Alexander meint, daß diese Beobachtung gewiß interessant sei, und man werde trachten müssen, herauszubekommen, welcher Verletzungsmechanismus für das Gehör der gefährlichste sei. Derselbe ist gewiß auch davon abhängig, ob dünne oder dicke Knochen getroffen werden (Kieferschüsse).

Digitized by Google
Original from UNIVERSITY OF CALIFORNIA
Generated on 2019-10-24 14:33 GMT / http://hdl.handle.net/2027/uc1.b3252763
Public Domain in the United States, Google-digitized / http://www.hathitrust.org/access_use#pd-us-google

IV. Ruttin: **Eigentümliche Läsion des inneren Ohres oder seiner Nerven durch Verschüttung.**

J. V., L.-Inf.-Regiment Nr. 19, wurde vor Monaten infolge Granatexplosion verschüttet. Angeblich blutete er damals aus beiden Ohren und ist seitdem taub. Bei der Aufnahme am 18. I. konstatierte ich am Scheitel eine 1 *dm* lange, aber glatt geheilte Schnittwunde (?). Pat. war auf der linken Seite total taub für Sprache und Stimmgabel, auf der rechten Seite bestand ein Hörrest, so daß Pat. einzelne laute Worte am Ohr hören konnte. Die kalorische Reaktion war auf der linken tauben Seite prompt; die subjektiven Erscheinungen waren dabei Brechreiz, starker Schwindel. Auf der rechten hörenden Seite dagegen war die kalorische Reaktion nicht vorhanden. Die Drehreaktion ist auf beiden Seiten 20—22 Sekunden, dabei die typischen Symptome der Neurose (Schwitzen, schweres Atmen neben Schwindel und Übelkeiten). Spontaner Nystagmus bestand nicht. Was für eine Art der Verletzung das ist, können wir natürlich nicht entscheiden; wir sind gewohnt, derartige Befunde, d. h. Fehlen der kalorischen Reaktion bei Vorhandensein der Drehreaktion und des Hörvermögens, am ehesten auf Lues zurückzuführen, allein in unserem Falle ist der Wassermann negativ und auch sonst keine Zeichen für Lues vorhanden. Da wir allerdings nicht wissen, welche pathologisch-anatomische Veränderung diesem bei Lues häufigeren Befund zugrunde liegt, so können wir auch nicht wissen, ob nicht derartige Verletzungen, wie die Verschüttung, ähnliche Veränderungen hervorbringen können.

V. Ruttin: **Epithelcyste in der vorderen Gehörgangswand.**

Den Pat. habe ich schon einmal vor einigen Monaten vorgestellt, es ist der 33jährige L. W., Deutschmeister. Er erhielt am 8. IX., bei Rawa Ruska liegend, einen Gewehrschuß. Der Befund vom 17. IX. ergab: Einschuß in der rechten Augenbraue, Ausschuß an der vorderen Gehörgangswand im Bereiche des knorpelig-membranösen Teiles, mit Freilegung der hinteren Gehörgangswand und des unteren Tragus. Blutcoagulum im Gehörgang. Nach Entfernung desselben ein in Resorption begriffenes Hämatotympanum. Keine Perforation, meningeale Facialisparese. Hörfunktion nahezu normal, 5—6 *m*, kein Nystagmus, kein Schwindel. Im Munde an der Fossa vocalis einige Suffusionen. Tubenostium, Nase frei. Amaurose auf dem rechten Auge. Ruptur der Netzhaut. Gegenwärtig ist der Gehörgang weit, das Trommelfell normal, aber an der vorderen Gehörgangswand sehen Sie in der Gegend des früher bestandenen Ausschusses heute eine Epithelcyste. Der funktionelle Befund ist wie bei der Aufnahme. Diese Epithelcyste ist offenbar entstanden durch Verlagerung von Epithel durch das Trauma, wie ja derartige Befunde am Trommelfell bereits von Viktor und Ernst Urbantschitsch erhoben worden sind. Diese Epithelcyste entspricht auch den experimentellen, durch Verlagerung von Epithel hervorgerufenen Epithelperlen und -Cysten von Kaufmann, Winiwarter u. a.

VI. Ruttin: **Verätzung mit Essigsäure. Hochgradige Stenose. Komplette Behebung der Stenose.**

A. D., 4 Jahre alt, wurde im Frühjahr 1914 von anderer Seite beiderseits radikal operiert. Die Otorrhöe dauerte auch nach der Operation an. Einmal wurde angeblich aus Versehen anstatt essigsaurer Tonerde Essigsäure auf einem Stiftchen in das Ohr eingeführt. Bei der Aufnahme an unserer Klinik am 13. VII. 1914 wurde folgender Befund erhoben: Rechts nicht geheilte Radikaloperation, links Ohrläppchen durch Narbenzug nach vorn gezogen, angewachsen und halb umgeschlagen. Der Gehörgang auf Stecknadelkopfgröße ste-

Generated on 2019-10-24 14:33 GMT / http://hdl.handle.net/2027/uc1.b3252763
Public Domain in the United States, Google-digitized / http://www.hathitrust.org/access_use#pd-us-google
Digitized by Google
Original from UNIVERSITY OF CALIFORNIA

nosiert. Fötide Eiterung. Hörvermögen vorhanden. Kein Fistelsymptom, kalorische Reaktion nicht prüfbar. Am 24. VII. nahm ich die Operation vor, machte zunächst einen Schnitt in der alten Narbe und korrigierte die Radikaloperation. Für die Plastik war fast gar keine Gehörgangshaut zu verwenden, besonders war es unmöglich, aus dem Gehörgang Haut für einen Unterlappen zu bekommen, daher verwendete ich jene Methode, die ich bereits für jene Fälle benützt habe, in denen ich eine einfache Atresie im Bereiche des knorpelig-membranösen ohne Ohrläppchenoperation zu beheben hatte. Ich bildete aus der Haut des Warzenfortsatzes einen zungenförmigen Lappen mit dem Stiel nach hinten unten und schlug denselben hinter der abgelösten Ohrmuschel so in den Gehörgang hinein, daß die hintere und untere Peripherie der Wundhöhle vollkommen gedeckt war. Das Resultat sehen Sie im vorgestellten Falle. Der Gehörgang ist fast kleinfingerweit, der Lappen vollständig eingeheilt und als solcher in seinem Guß kaum noch erkennbar.

VII. Ruttin: **Fistelsymptom bei kongenitaler Lues beim Aussprechen von M und N.**

J. K., 43 Jahre alt, leidet seit mehreren Jahren an Ohrenfluß rechts, der aber von selbst aufhörte. Ohne Schmerzen begann nun voriges Jahr auch das linke Ohr zu fließen. Seit 3—4 Monaten hat Pat. Schwindel. Der Schwindel ist fortwährend vorhanden, aber nicht sehr stark. Außerdem besteht linkerseits Ohrensausen. Bei der Untersuchung am 16. I. 1915 konstatierte ich auf der rechten Seite atrophische Narben, auf der linken Seite Totaldestruktion mit vollständiger narbiger Veränderung der Trommelhöhlenwand. Die Funktionsprüfung rechts normal, links Hörweite für Konv.-Spr. 2 *m*, Weber links, Rinne negativ, Schwabach mäßig verkürzt. C_1, c^4 nur bei lautestem Anschlag gehört. Kein Spontannystagmus, Fistelsymptom. Bei Kompression und Aspiration Augenbewegungen vom Typus der Hennebertschen mit starkem Schwindel. Der Schwindel tritt auch angeblich beim Aussprechen von M und N auf. Nystagmus ist dabei nicht deutlich zu sehen. Am Pneumomassageapparat kein Schwindel, kein Nystagmus. Rechts- und Linksdrehung ergeben gleich niedrige Werte zwischen 7—8 Sekunden. Kalorische Reaktion wurde wegen des gegenwärtigen trockenen Zustandes des Ohres nicht geprüft.

Ich benutze diesen Fall vorwiegend, um über folgende zwei Phänomene zu sprechen, die ich beim Fistelsymptom beobachtet habe. Erstens das Entstehen des Nystagmus und Schwindels beim Aussprechen von M und N in Fällen von kongenitaler Lues sowie das Fistelsymptom. Wenn auch dieser Fall diese Phänomene nicht so ausgesprochen zeigt, so muß ich doch erwähnen, daß ich einen zweiten Fall beobachtet habe, den ich leider aus äußeren Gründen absolut in keiner Gesellschaft vorstellen kann. Bei diesen Fällen war bei Aussprechen von M und N nicht nur das Auftreten von Schwindel, sondern auch von ganz ausgesprochenem Nystagmus zu konstatieren, und dieser Nystagmus konnte, wenn man den Pat. nach der Seite blicken und dann M und N aussprechen ließ, noch bedeutend verstärkt werden. Über ein zweites Phänomen möchte ich auch noch berichten, das ich allerdings nicht gerade bei kongenitaler Lues, sondern sogar bei jedem Fistelsymptom beobachtet habe. Wenn man in einem Falle, der selbst das stärkste Fistelsymptom besitzt, so daß er bei einfachem Druck auf den Tragus schon heftigen Nystagmus und Schwindel bekommt, die Pneumomassage vornimmt, so bekommt er weder Nystagmus noch Schwindel. Wenn man mit der Pneumomassage nur Kompression oder nur Aspiration vornimmt, so tritt allerdings der typische Nystagmus

Digitized by Google
Original from UNIVERSITY OF CALIFORNIA
Generated on 2019-10-24 14:33 GMT / http://hdl.handle.net/2027/uc1.b3252763
Public Domain in the United States, Google-digitized / http://www.hathitrust.org/access_use#pd-us-google

auf, jedoch nicht so stark wie in demselben Falle bei Kompression oder Aspiration bei der gewöhnlichen Methode der Prüfung des Fistelsymptoms. Ich bin darauf gekommen, diese Versuche vorzunehmen, da ich mir dachte, daß eigentlich das Fistelsymptom von den früheren Ohrenärzten hätte gefunden werden müssen, wenn nicht bei der Pneumomassage besondere Verhältnisse vorlagen. Denn sonst hätte bei der häufigen Anwendung der Pneumomassage ja zweifellos auch dies in Fällen von Fisteln auffallen müssen. Die Erklärung für dieses Phänomen ist offenbar die, daß bei der Pneumomassage zwei ganz gleichartige Reize, schnell aufeinanderfolgend, in ihrer Wirkung sich aufheben.

Diskussion.

H. Stern: Ich habe bei einem schweren Stotterer, besonders bei dem Aussprechen von M und N, ebenfalls das Auftreten von Schwindel beobachtet.

E. Fröschels: Nachdem Herr Kollege Stern mitteilt, daß er einen Fall von Schwindel bei Stottern beobachtet hat, fühle ich mich veranlaßt, die wichtige Frage kurz zu berühren, ob bei Stottern Nystagmus vorkommt. Zwar ist ein derartiger Fall von Benedek beschrieben, doch vermute ich, da ich einerseits unter 700 Patienten niemals das Auftreten von Nystagmus bei Stottern beobachtet habe, andrerseits 8 Fälle kenne, bei denen ein spontaner Nystagmus bestand, der bei extremer Blickrichtung erst augenfällig wurde und sie beim Stottern extrem nach einer Seite blickten, daß im Falle Benedek ein ähnlicher Fall vorlag. Ich habe mich mit der Frage deshalb sehr intensiv befaßt, weil der Nystagmus zweifellos zu den echten Krämpfen zu rechnen ist, also zu den Krankheiten, die in keiner Beziehung zum Willen stehen, während wir das Stottern als eine vom Willen abhängige Krankheit erklären. Gerade diesbezüglich ist ein von mir verfaßter Artikel in der Monatsschrift für Ohrenheilkunde im Druck. Ich erlaube mir noch die Frage an Kollegen Stern, ob in seinem Falle neben Schwindel auch Nystagmus bestand.

Stern: Nein.

Beck meint, daß der Zusammenhang zwischen Auge und Zunge eine vielleicht weniger bekannte Tatsache sei. Es existieren aber in der Literatur bereits genaue Angaben darüber. Beck verweist auf die Publikation von Beer. Läßt man einen Menschen die Zunge vorstrecken und befiehlt ihm, nach rechts zu blicken, so geht die Zunge immer mit, und zwar nach rechts; läßt man ihn jetzt links blicken, so geht die Zunge gleichzeitig mit den beiden Bulbi nach links. Ich habe dieses Phänomen selbst des öfteren nachgeprüft und kann nur sagen, daß ich es konstant gefunden habe. Beck bemerkt ferner, daß die Mitbewegungen von Auge und Zunge so innige sein sollen, daß man bei Abducensparese Anomalien der Innervation der Zunge in dem Sinne konstatieren solle, daß die Zunge nicht ganz nach der betreffenden Seite hin abgelenkt werden kann, nach der die Abducensparese besteht. Es ist noch mehr über diesen Zusammenhang von Zunge und Auge bekannt. Ich selbst habe es bei den Patienten Fröschels' noch nicht nachgeprüft und möchte daher, was die Patienten betrifft, doch noch um Vorsicht bitten.

Ruttin ist der Ansicht, daß hier ein ganz mechanischer Vorgang und sicherlich keine Mitbewegung im Spiele sei. Der Patient ist selbst darauf gekommen, daß er bei M und N Schwindel habe. Den Nystagmus habe ich bei Geradblick nicht so stark, aber bei seitlichem Blick immer außerordentlich gesehen. Er hat auch eine kongenitale Lues und das Hennebert-Symptom gehabt.

Digitized by Google
Original from UNIVERSITY OF CALIFORNIA
Generated on 2019-10-24 14:33 GMT / http://hdl.handle.net/2027/uc1.b3252763
Public Domain in the United States, Google-digitized / http://www.hathitrust.org/access_use#pd-us-google

VIII. Ruttin: **Über den Übergang der Sepsis in Pyämie.**

B. M., 17 Jahre alt, wurde am 13. XI. operiert. 3 Wochen vorher bekam die Pat. eine akute Otitis auf beiden Seiten und mußte nach einigen Tagen von mir paracentesiert werden. Bei der Aufnahme bestand akute Otitis auf beiden Seiten mit Druckempfindlichkeit beider Warzenfortsätze, stärker auf der rechten Seite. Der funktionelle Befund bietet keine Besonderheit und charakterisiert nur die Mittelohrerscheinungen. Am 26. XI. operierte ich die Pat. auf der rechten Seite. Der Warzenfortsatz war sehr pneumatisch, die Zellen mit flüssigem Eiter gefüllt, der Sinus vorgelagert, unmittelbar die hintere Antrumwand bildend. Er mußte, da der erkrankte Knochen an ihn heranreichte, auf etwa Linsengröße freigelegt werden, seine Wand ist normal. Pneumatisch vereiterte Zellen in der Jochfortsatzwurzel, in der Bulbusgegend und in der Bulla digastrica. Alle Zellen werden ausgeräumt. Tags darauf Temperatursteigerung auf 39·1, die jedoch am 28. schon wieder auf die Norm herabgeht. Verbandwechsel. Reichlich Eiterung. Täglicher Verbandwechsel bis zum 1. XII. 1. XII.: Temperaturanstieg bis 40, Perforation des Sinus mit Skalpell, Blutung. Die Temperatur blieb nun durch 5 Tage zwischen 38—39. Am 3. XII. Entfernung des Tampons vom Sinus, Blutung. Am 5. XII. Entfernung des Tampons, keine Blutung mehr. Am 7. XII. geht die Temperatur wieder auf 40·5, fällt nachmittags bis auf 37·3 herab. Pat. hat Übelkeiten. Jetzt mußte sich also meiner Meinung nach die Sepsis in Pyämie verwandelt haben, und eine Thrombose war zu erwarten. Ich machte daher am 7. XII. die Operation, und zwar Jugularisunterbindung und weitere Freilegung des Sinus nach oben und unten und Ausräumung der Thromben aus dem oberen Ende, bis frische Blutung kommt, Ausräumung von Thromben aus dem Bulbus, von hier keine Blutung. Inzwischen war auch aus dem bei der Incision gewonnenen Blut von Urban und Hellmann Vakzine hergestellt worden. Ich injizierte nun jeden zweiten Tag die Vakzine steigend bis 5 Teilstriche. Das Fieber ging mit einzelnen späteren Steigerungen lytisch herab. Der Pat. ist heute geheilt. Interessant ist die Fieberkurve, besonders auch der Übergang der konstanten Höhe in die pyämische am 7. I., interessant ist auch, daß knapp bis zu diesem Tage im Sinus auch wirklich flüssiges Blut war und die Umwandlung der konstanten Höhe in die pyämische intermittierend anscheinend mit dem Tage der Thrombose einsetzte.

IX. Ernst Urbantschitsch: **Spätaffektion des Labyrinths bzw. des Hörnerven nach akustischem Trauma.**

Der 32jährige Landwehrinfanterist T. L. lag im Oktober 1914 bei einer Schwarmlinie in Deckung (bei Kaszna dolna), als plötzlich in seiner unmittelbaren Nähe eine Batterie Kanonen (angeblich 6 Schuß auf einmal!) abgeschossen wurden, ohne daß Pat. von der Anwesenheit der Kanonen eine Ahnung hatte. Er bemerkte zwar im Anschluß daran etwas Schwerhörigkeit, doch war selbe so gering, daß sie nicht unangenehm auffiel. Seit halbem Januar 1915 trat ganz plötzlich eine rapide Abnahme des Gehörs auf. Schwindel soll nie bestanden haben, nur Druckgefühl am Scheitel, und zwar erst in der letzten Zeit.

Die Ohrenuntersuchung, die ich am 20. II. 1915 im k. k. Kaiser Franz Josef-Spital zum erstenmal vornahm, ergab folgenden Befund: Trommelfelle beiderseits getrübt, sonst ohne Besonderheit. Tiefe Stimmgabeltöne (C) werden nicht, mittlere (c^1) rechts bei maximalem Anschlag, links auch da nicht perzipiert; desgleichen werden hohe (c^3) bei metallischem Anschlag rechts etwas,

Digitized by Google
Original from UNIVERSITY OF CALIFORNIA
Generated on 2019-10-24 14:33 GMT / http://hdl.handle.net/2027/uc1.b3252763
Public Domain in the United States, Google-digitized / http://www.hathitrust.org/access_use#pd-us-google

links nicht wahrgenommen. Knochenleitung: nur Vibrationsgefühl. Sehr laute Sprache rechts unmittelbar am Ohr, links Taubheit. Kein spontaner Nystagmus. Drehreaktion: Nach Rechtsdrehung Nachnystagmus 8 Schläge, 11"; nach Linksdrehung 21 Schläge, 18". Kalorische Reaktion beiderseits vorhanden; rechts mäßig stark (nach $^1/_2$ *l* 18° Wasser), links sehr gering (nach 1 *l* 18° Wasser).

Therapie: Galvanisation. Nach 2 Tagen wird Schreien am linken Ohr wahrgenommen, ein Zeichen, daß es sich noch nicht um einen stationären Zustand handelt, vielmehr noch kleine Schwankungen vorkommen.

In dem Falle ist das späte Auftreten der nervösen Affektion bemerkenswert; erst nach zirka einem Vierteljahr traten die akustischen Störungen in den Vordergrund und beherrschten von da an das Krankheitsbild, wobei sich die linke Seite sowohl bezüglich des Cochlear- wie Vestibularapparates als wesentlich mehr befallen als die rechte erwies. In Anbetracht des langen Zwischenraumes dürfte es sich hier kaum um eine Blutung handeln, sondern wahrscheinlich um einen atrophisch-degenerativen Nervenprozeß. Immerhin ist auch hier die plötzliche Verschlimmerung nach so langer Zeit auffallend.

X. O. Beck: **Retropharyngealer Sitz einer Schrapnellkugel und Senkung in den Brustraum.**

Der 27jährige Infanterist hatte am 7. IX. einen Schuß in die linke Unterkiefergegend erlitten. Er war hernach bewußtlos, wurde auf den Hilfsplatz gebracht und traf schon 4 Tage nach der Verletzung hier ein. Er wurde auf eine interne Abteilung gebracht. Der Soldat klagte über starke Schluckbeschwerden, er konnte den Mund nur ganz wenig öffnen und nur flüssige Nahrung zu sich nehmen. Ich wurde zur Untersuchung seines Halses gerufen. Es zeigte sich, daß die Retropharyngealgegend stark geschwollen war, daß in der Höhe des Zungengrundes am Pharynx sich ein Defekt in der Schleimhaut findet und aus diesem Eiter herauskommt. Pat. hielt den Kopf leicht nach links geneigt und vermied ängstlich jede Kopfbewegung. Seine Sprache war sehr undeutlich. Es bestand etwas Fieber. Ich nahm daher an, daß ein Retropharyngealabsceß bestehe, den ich auch breit inzidierte. Es entleerte sich reichlich Eiter. Beim Eingehen mit der Kornzange konnte rauher Knochen getastet werden. Der Einschuß bestand an der rechten Wange, etwas oberhalb des Unterkiefers. Es fiel nun auf, daß die linke Lidspalte enger war als die rechte, daß ferner eine Differenz der Pupillen bestand, derart, daß die linke Pupille deutlich größer war. Eine deshalb vorgenommene Röntgenuntersuchung ergab, daß eine Schrapnellkugel in der Höhe des vierten Halswirbels lag und daß am zweiten Halswirbel ein Schatten bestand, der als Fraktur gedeutet werden mußte. Der Pat. klagte weiter über starke Schmerzen. Es wurde täglich die Wunde erweitert und mit Hydrogen bespült. Während ich nun überlegte, ob diese Schrapnellkugel von der Absceßhöhle aus mit einer langen Zange zu fassen und zu extrahieren wäre, oder ob es angezeigt wäre, von der seitlichen Halsgegend einzugehen und auf diese Weise die Kugel zu entfernen, hatte sich, wie eine nach 3 Tagen vorgenommene Röntgenuntersuchung zeigte, die Schrapnellkugel vor der Wirbelsäule bis in die Höhe der Clavicula gesenkt. Der beigezogene Orthopäde, Herr Kollege Haas von der Abteilung des Prof. Lorenz, legte zur Verminderung der Schmerzen dem Pat. eine Gipskrawatte an, die ihren Zweck auch wirklich erfüllte. Fieber bestand nicht und es war keine Indikation vorhanden, die Kugel zu extrahieren, zumal die Schmerzen deutlich nachließen und der Pat. keine besonderen Beschwerden hatte. Eine nach

Digitized by Google
Original from UNIVERSITY OF CALIFORNIA
Generated on 2019-10-24 14:33 GMT / http://hdl.handle.net/2027/uc1.b3252763
Public Domain in the United States, Google-digitized / http://www.hathitrust.org/access_use#pd-us-google

einigen Tagen wieder vorgenommene Röntgenuntersuchung zeigte, daß sich die Kugel vor der Wirbelsäule bis in die Höhe des dritten Intercostalraumes gesenkt hatte. 3 Wochen nach Anlegung der Gipskrawatte stieß sich aus der retropharyngealen Wunde ein Sequester ab, das abgebrochene Halswirbelstück. Seit dieser Zeit schloß sich die retropharyngeale Höhle sehr bald, der Pat. ist vollkommen beschwerdefrei. Mehrfache Untersuchungen haben ergeben, daß sich die Kugel nicht weiter gesenkt hat. Der Pat. kann den Mund wieder gut öffnen und normale Nahrung zu sich nehmen. Herr Kollege Haas ist der Ansicht, die Gipskrawatte noch weiter liegen zu lassen, und wir hoffen, den Pat. ohne Operation der Heilung zuzuführen. Erwähnen möchte ich noch, daß wir den Versuch gemacht haben, durch Tieflagerung des Pat. die Kugel zum spontanen Austritt zu bringen, da es ja höchstwahrscheinlich ist, daß sich die Kugel nicht auf einem durch Eiter präformierten Weg, also in erweichtem Gewebe, sondern nur durch die eigene Schwere gesenkt hat. Der Versuch gelang nicht. Man muß bei diesem Pat. annehmen, daß die schräg gegen den Unterkiefer angeflogene Kugel nach Durchtrennung der Weichteile — die Weichteilnarbe ist zu sehen — gegen die Wirbelsäule aufgeschlagen hat, den Wirbelkörper frakturierte und sich dann retropharyngeal senkte.

XI. Beck: **Gutes Hörvermögen nach totaler Zertrümmerung des Warzenfortsatzes durch eine Gewehrkugel.**

Der 24jährige Pat. wurde am 20. I. durch einen Gewehrschuß verletzt. Der Einschuß ist am Warzenfortsatz, der Ausschuß ist nicht sicher zu finden. Es besteht zwar am linken Nasenflügel eine Narbe, die als Ausschuß angesprochen werden könnte. Im Röntgenbild ist am Nasengerüst keine auf Durchschuß verdächtige Stelle zu finden, auch das Symptom keiner auf Durchschuß suspekten Stelle. Im Kiefer befindet sich das Projektil sicher nicht. Nach der Verletzung war der Mann nicht bewußtlos, er ging allein zum Hilfsplatz und traf am vierten Tage nach der Verletzung in Wien ein. Am nächsten Tage untersuchte ich ihn. Es bestand 38·9 Fieber. Pat. war sehr matt. Aus dem äußeren Gehörgang entleerte sich reichlich Eiter, ebenso aus der Einschußöffnung am Warzenfortsatz, die ungefähr hellergroß war. Beim Ausspülen des äußeren Gehörganges floß das Wasser aus der Einschußöffnung aus. Es waren im Einschuß reichlich kleine Sequester zu tasten, die mit der Pinzette vorsichtig entfernt wurden. Nach genauer Reinigung des äußeren Gehörganges konnte eine Fraktur an der hinteren oberen knöchernen Gehörgangswand konstatiert werden. Daselbst bestanden Granulationen, so daß der Einblick in das Trommelfell unmöglich war. Kein Spontannystagmus. Das rechte Ohr hörte normal, am linken Ohr ein Hörvermögen von 7 *m* leiser Flüstersprache. Komplette Facialisparese in allen drei Ästen. Am nächsten Tage Üblichkeiten, Temp. 40. Es wurde die Wunde genau inspiziert und wieder einige Knochensplitter entfernt. Man mußte auf Grund des Befundes an eine Sinusthrombose denken. Die Haut in der Umgebung des Einschusses war wachsglänzend verändert, so daß man auch ein beginnendes Erysipel vermuten mußte. Deshalb wurde mit der Operation gewartet. Am nächsten Tage war das Erysipel deutlich nachweisbar. Der Pat., der seit 4 Wochen in meiner Beobachtung steht, zeigt weiter ein Hörvermögen von über 7 *m* für leise Flüstersprache. Nach Entfernung der Sequester, die im Röntgenbild deutlich zu sehen sind, hat die Eiterung nachgelassen und die Wunde zeigt jetzt Heilungstendenz. Die komplette Facialisparese hat sich jedoch nicht geändert. Ich stelle diesen Fall deshalb vor, weil wir seit Kriegsausbruch zu sehen gewohnt sind, daß Zertrüm-

Digitized by Google
Original from UNIVERSITY OF CALIFORNIA
Generated on 2019-10-24 14:33 GMT / http://hdl.handle.net/2027/uc1.b3252763
Public Domain in the United States, Google-digitized / http://www.hathitrust.org/access_use#pd-us-google

merungen, Frakturen, selbst nur Erschütterungen des Warzenfortsatzes ohne radiologisch nachweisbare Kontinuitätstrennung kurze Zeit nach dem erlittenen Trauma in der Regel mit Taubheit oder mit hochgradiger Schwerhörigkeit einhergehen. Diese Taubheit bessert sich häufig, das Hörvermögen erreicht aber nie mehr eine Hörweite von mehr als 1 *m*. Ich erinnere deshalb an einen vor einigen Sitzungen hier von mir vorgestellten Fall, der beiderseits taub war und bei dem eine Gewehrkugel den Unterkiefer frakturierte und die Warzenfortsätze durch den Druck des Unterkiefers erschüttert wurden. Der jetzt vorgestellte Fall hat sicher nie ein schlechtes Hörvermögen gehabt, trotz der Zerschmetterung des Warzenfortsatzes, da ich ja den Pat. schon am fünften Tage nach der Verletzung gesehen habe.

Diskussion.

E. Urbantschitsch: Bezüglich Erhaltung einer ziemlich ausgiebigen Hörschärfe erlaube ich mir zu bemerken, daß ich auch über einen Fall verfüge, wo nach Schuß durch die obere Hälfte des Proc. mast. Pat. noch 4 *m* Flüstersprache hörte. Die Zertrümmerung des Knochens war, wenn auch nicht so stark wie in Becks Fall, doch noch eine bedeutende.

XII. Beck: **Totale Taubheit, traumatische Ruptur des Trommelfells, komplette Facialislähmung durch Erschütterung des Warzenfortsatzes.**

Im Anschluß an den eben demonstrierten Fall erlaube ich mir, einen 22jährigen Soldaten vorzustellen. der am 25. I. durch eine Gewehrkugel verletzt wurde. Der Einschuß ist im Munde, und zwar in der rechten Backe, der Ausschuß am Ohr, zirka drei Querfinger hinter und ein Querfinger unter der Spitze des Warzenfortsatzes. Nach der Verletzung war der Soldat einen ganzen Tag und eine Nacht bewußtlos. Am rechten Trommelfell besteht am hinteren unteren Quadranten eine dreieckige Perforation, daselbst wenig Sekretion. Es hat sich offenbar eine leichte Otitis an die Perforation angeschlossen. Das linke Ohr ist normal und hört normal. Rechts komplett taub. Facialis in allen drei Ästen gelähmt. Vestibularreaktion ebenso wie beim früher demonstrierten Fall vorhanden. Der Pat. steht seit 5 Wochen in meiner Beobachtung, die Taubheit hat sich nicht geändert. Die röntgenologische Untersuchung des Warzenfortsatzes ergibt keine Zertrümmerung oder Splitterung respektive Fissur an der Spitze. Da der Facialis komplett gelähmt ist, muß man im Verein mit der Schußrichtung annehmen, daß die Kugel die Innenfläche oder die Spitze des Warzenfortsatzes streifte und so den Facialis durchtrennte. Durch Erschütterung ist die komplette Nerventaubheit bedingt. Dieser Fall steht im Gegensatz zu dem eben demonstrierten, da es sich hier um einen normalen Warzenfortsatz mit kompletter Taubheit handelt, im früheren Falle um einen zerschmetterten Warzenfortsatz mit sehr gutem Gehör. Interessant ist auch das Entstehen der traumatischen Ruptur, die nur auf dem Wege des Contrecoups bedingt sein kann. Durch Galvanisation, Faradisation etc. wurde keine Besserung erzielt.

Generated on 2019-10-24 14:33 GMT / http://hdl.handle.net/2027/uc1.b3252763
Public Domain in the United States, Google-digitized / http://www.hathitrust.org/access_use#pd-us-google
Digitized by Google
Original from UNIVERSITY OF CALIFORNIA

Verhandlungen der Dänischen oto-laryngologischen Gesellschaft.

94. Sitzung vom 4. November 1914.

Vorsitzender: Prof. E. Schmiegelow.
Schriftführer: Dr. Blegvad.

I. H. Mygind: **Demonstration von einem Fall von Herpes auriculae mit Erkrankung des N. acusticus.**

Patientin ist ein 22jähriges Dienstmädchen, das seit 3 Monaten wegen einer Salzsäureverätzung der Speiseröhre in Behandlung ist; sie ist ziemlich heruntergekommen. Vor 2 Monaten Erythema nodosum mit Gelenkerkrankungen; Temperatur fortwährend etwas erhöht.

Vor 14 Tagen trat eine Herpeseruption am linken Ohr auf; es bildeten sich hier gruppierte Bläschen auf infiltriertem Boden; die Effloreszenz füllt jetzt das ganze Cavum conchae und geht auch noch in den Gehörgang hinein. Unmittelbar vor dem Ausbruch starke stechende Schmerzen im Ohr, ferner etwas Schwindel und Ohrensausen, welche Erscheinungen doch schnell wieder verschwanden. Als sie ein paar Tage später zur otologischen Untersuchung kam, wurde mittelst des Bárányschen Apparates totale Taubheit links nachgewiesen. Kein spontaner Nystagmus, kein Schwindel, Trommelfellbefund normal. Keine Druckempfindlichkeit an den Austrittsstellen der Trigeminusäste, keine Sensibilitätsstörungen. 8 Tage später hörte sie Flüsterstimme in 30 *cm* Entfernung; kalorische Reaktion beiderseits normal; der ganze Zustand der Patientin erlaubt keine genauere Untersuchung. Keine Facialisparese.

Patientin leidet also an einem Herpes zoster mit ausgesprochenen cochlearen Symptomen; falls auch eine Affektion des Vestibularis vorhanden gewesen, mag sie jedenfalls sehr unbeträchtlich gewesen sein. Es sind diese Fälle ziemlich selten; in den meisten derselben ist auch eine Facialisparese vorhanden; auch treten häufig starke vestibulare Symptome auf.

Die Ursache scheint am häufigsten eine rheumatische zu sein, häufig mit einem Zustand allgemeiner Schwäche verbunden. Es bleibt nach diesen Fällen oftmals eine erhebliche Schwerhörigkeit bis zu totaler Taubheit bestehen.

Sehr rätselhaft ist das Verhältnis zwischen der Erkrankung der sensitiven Nerven und derjenigen des Cochlearis. Der Zoster wird bekanntlich durch eine Erkrankung der hinteren Spinalganglien verursacht, in unserem Falle mit Erkrankung des N. auricularis magnus, der dem Plexus cervicalis entspringt; die Verbindung mit dem N. cochlearis konnte dann vielleicht durch den N. facialis stattfinden, jedoch müßte dann auch dieser ergriffen sein, was hier nicht der Fall war. Vielleicht besteht eine Anastomose mit dem N. trigeminus, so daß die Veränderungen tatsächlich in dem Ganglion Gasseri zu suchen seien. Merkwürdig ist jedenfalls eine gleichzeitige zentrale Affektion zweier Nerven, die weit voneinander entfernt sind und nur in ihrem peripheren Verlaufe mit derselben Region in Verbindung stehen.

II. Schousboe: **Fall von Abscessus lobi temporalis cerebri.**

Eine 67jährige Frau wurde in sehr elendem Zustande in das Hospital aufgenommen; seit vielen Jahren chronische rechtseitige Ohreiterung, seit drei Wochen Fieber, Erbrechen und Kopfschmerzen; sie ist benommen und vermag es nicht, zuverlässige Auskunft zu gewähren. Bei der Totalaufmeißelung wurde ein Cholesteatom gefunden; in der Decke des Antrums eine verfärbte Partie,

Digitized by Google
Original from UNIVERSITY OF CALIFORNIA
Generated on 2019-10-24 14:33 GMT / http://hdl.handle.net/2027/uc1.b3252763
Public Domain in the United States, Google-digitized / http://www.hathitrust.org/access_use#pd-us-google

bei deren Abmeißelung stinkender, mit Luft gemischter Eiter aus einer Fistel im Schläfenlappen hinausströmt. Es wurde jetzt eine ausgedehnte Kraniotomie gemacht mit Erweiterung der Fistelöffnung; es wurden 40—50 cm^3 Eiter entleert. Nach vorübergehender Besserung trat zwei Tage nach der Operation Exitus ein.

III. Schousboe: **Fall von Fremdkörper im Kehlkopf bei einem 2jährigen Kinde.**

Ein 2jähriger Knabe bekam einen Fremdkörper, angeblich die Spitze einer Zigarrenröhre aus Pappe, in die Kehle. Bei der Aufnahme an demselben Tage erhebliches Röcheln, aber keine Respirationsbeschwerden. Bei der Laryngoscopia directa sieht man den Fremdkörper, das obere Ende in der Stimmritze; er wird auch leicht gefaßt, die Pappe zerreißt aber, so daß die Extraktion mißlingt. Die Respiration wird jetzt schlecht, weshalb Tracheotomia superior gemacht wird; während der Operation ein paar Hustenanfälle. Der Fremdkörper wird jetzt in dem Kehlkopf nachgesucht, aber nicht gefunden; es entstand alsdann der Verdacht, er möge bei den Hustenstößen tiefer hinab aspiriert worden sein. Tatsächlich wurde er bei der Bronchoscopia inferior auch in dem rechten Bronchus gefunden und leicht extrahiert.

IV. Schousboe: **Bericht über eine Familie mit auffallend vielen und schweren Ohrerkrankungen.**

Die Eltern leiden an keiner Ohrerkrankung; sie haben 11 Kinder gehabt.

1. Sohn. Vor einigen Jahren gestorben, wahrscheinlich an einer otogenen Hirnerkrankung.

2. Tochter, 32 Jahre. Seit der Kindheit rechtseitiger Ohrfluß, oftmals Schmerzen und Schwindel; chronische Otitis media mit Perforation der Shrapnellschen Membran vorhanden. 21 Jahre alt adenotomiert.

3. Tochter. 3 Jahre alt an Lungenentzündung gestorben.

4. Sohn, 26 Jahre. Chronische doppelseitige Mittelohreiterung.

5. Sohn, 24 Jahre. 12. XII. 1902 Totalaufmeißelung des rechten Mittelohres wegen Cholesteatom.

6. Sohn, 23 Jahre. 11. III. 1909 Totalaufmeißelung des rechten Mittelohres, am linken Ohr großer, trockener Trommelfelldefekt. Als Kind adenotomiert.

7. Sohn, 22 Jahre. 1911 akute rechtseitige Otitis, die mit guter Funktion heilte.

8. Sohn, 20 Jahre. 22. I. 1901 Totalaufmeißelung des linken Mittelohres wegen Cholesteatom. 1902 Adenotomie.

9. Tochter. Vor einigen Jahren an Lungentuberkulose gestorben.

10. Tochter. 18 Jahre. 1907 Adenotomie und Tonsillotomie.

11. Tochter, 12 Jahre. 1908 Adenotomie und Tonsillotomie. Trockene Perforation des rechten Trommelfells.

Unter den 8 Personen, die Schousboe gesehen hat, hat er bei dreien Totalaufmeißelung vorgenommen und bei einem vierten dieselbe Operation vorgeschlagen, und nur eine Tochter ist überhaupt nicht ohrkrank gewesen. Die älteste Tochter ist verheiratet und hat 3 Kinder:

a) Tochter, 10 Jahre. Adenotomie und Tonsillotomie 1914; Gehör etwas herabgesetzt.

b) Sohn, 8 Jahre. Adenotomie 1914; chronische doppelseitige Ohreiterung.

Generated on 2019-10-24 14:33 GMT / http://hdl.handle.net/2027/uc1.b3252763
Public Domain in the United States, Google-digitized / http://www.hathitrust.org/access_use#pd-us-google
Digitized by Google
Original from UNIVERSITY OF CALIFORNIA

c) Tochter, 5 Jahre. 1912 Otit. med. supp. ac. sin., dann Adenotomie und Tonsillotomie. 1913 Otit. med. supp. ac. dpl. 1914 Ot. med. supp. ac. d., Mastoiditis und großer perisinuöser Absceß; Aufmeißelung des Warzenfortsatzes.

Will man den Ursachen dieser vielen Ohrerkrankungen nachspüren, bemerkt man erstens, daß die meisten Familienmitglieder adenoid sind; ferner haben verschiedene der 11 Mitglieder der ersten Generation Scarlatina gehabt; genaue Auskünfte hierüber sind jedoch nicht zu erhalten, indem die Familie sehr wenig intelligent ist. Schließlich hat die Familie immer unter schlechten hygienischen Verhältnissen gelebt. Man braucht also kaum zu einer solchen Theorie seine Zuflucht zu nehmen, als daß es Familien gäbe, deren Mitglieder von Geburt aus mit Gehörorganen versehen sind, die einen Locus minoris resistentiae bilden (Spira, M. f. O. 1914).

V. O. Strandberg: **Die Behandlung der rhino-laryngologischen Tuberkulose mittelst universeller Lichtbäder.**

August 1913 fing Reyn an, im Finseninstitut Lupus und chirurgische Tuberkulose mittelst universeller chemischer Lichtbäder zu behandeln. Finsen hat als erster das universelle chemische Kohlen-Bogenlichtbad als Ersatz des Sonnenbades eingeführt. Er legte namentlich darauf Gewicht, hierdurch eine kräftige und dauernde Blutzufuhr herbeizuführen, bemerkte aber auch, daß die wunderbaren Reizwirkungen des Lichtes von großer therapeutischer Bedeutung waren.

Die experimentelle Grundlage für die Behandlung der Tuberkulose durch Lichtbäder ist nicht ausreichend, doch ist die Heilwirkung wohl wahrscheinlich an die ultravioletten Strahlen geknüpft, indem sie nur dann erscheint, wenn diese in reichlicher Menge vorhanden sind.

Festgestellt ist, daß das chemische Licht in die Haut hineindringt, daß es eine bakterizide Wirkung hat und daß es durch Veränderungen in der Haut das Blut, die Respiration und den Puls beeinflußt.

Rollier meint, daß die Pigmentierung eine große Rolle spielt und nimmt an, daß das Pigment als eine Art von Transformator auf die langwelligen chemischen Strahlen wirkt, so daß diese in kurzwellige ultraviolette Strahlen verwandelt werden; es ist aber diese hübsche Theorie nicht bewiesen und sie ist nicht einmal wahrscheinlich, denn schon Finsen hat darauf aufmerksam gemacht, daß das Pigment eben ein Hindernis für das Eindringen des Lichtes bildet; auch scheinen die Erfahrungen von Reyn und Strandberg zu zeigen, daß diejenigen Patienten, welche sofort so stark bestrahlt werden, daß fast gar keine Pigmentierung entsteht, schneller genesen als diejenigen, welche stark pigmentiert werden. Auch scheint die Einwirkung auf das Blut keine besondere Rolle zu spielen; zwar kann eine Steigerung der Hämoglobinmenge und der Zahl der Blutkörper stattfinden, aber diejenigen Patienten, bei denen eine solche Steigerung nicht eintritt, scheinen eben so gut zu genesen wie die anderen.

Mehrere Verfasser schreiben dem Gebirgsklima große Bedeutung zu, und es sprechen auch verschiedene Umstände dafür; jedoch scheint es, nach unseren vorläufigen Versuchen zu urteilen, daß das Gebirgsklima nicht von ausschlaggebender Bedeutung ist.

Zur Behandlung werden 2 Kohlenbogenlampen von 55 Volt verwendet, und zwar von entweder 20 oder 75 Ampères; in dem ersten Fall kann nur ein Patient behandelt werden, indem natürlich die Lichtmenge geringer ist als bei 75 Ampères, andrerseits aber ist auch die Hitze viel geringer, so daß der

Digitized by Google
Original from UNIVERSITY OF CALIFORNIA
Generated on 2019-10-24 14:34 GMT / http://hdl.handle.net/2027/uc1.b3252763
Public Domain in the United States, Google-digitized / http://www.hathitrust.org/access_use#pd-us-google

Patient viel näher an die Lampen gebracht werden kann, was ja auch von Bedeutung ist, indem die Lichtintensität mit dem Quadrat der Entfernung abnimmt: bei den Lampen von 75 Ampères können 6—8 Patienten in sitzender Stellung gleichzeitig behandelt werden. Die Patienten sind völlig nackt und werden anfangs eine Viertelstunde lang bestrahlt und dann allmählich länger bis zu $2^1/_2$ Stunden, oder auch werden sie gleich anfangs 1—2 Stunden lang bestrahlt: der erste Vorgang wird dann angewendet, wenn man kräftige Pigmentierung wünscht, der andere, wenn eine solche unerwünscht ist.

Es gibt ja heutzutage eine Reihe von guten Behandlungsmethoden gegen Schleimhautlupus, man findet aber doch noch immer eine Reihe von inveterierten oder bösartigen Fällen, Patienten, welche wegen einer ausgedehnten Lungentuberkulose sich zur Elektrolysebehandlung nicht eignen und welche wegen der Lokalisation des Leidens als inoperabel gelten müssen, und es wurden diese Fälle vor allem behandelt; später aber wurden die Rahmen erweitert, teilweise auch zu Versuchszwecken.

Bis jetzt wurden 49 Fälle behandelt, von denen aber 5 wegen zu kurzer Behandlung oder aus anderen Gründen ausgeschaltet werden müssen. Unter den übrigen blieben 11 Fälle von Lupus vulgaris unbeeinflußt, 10 wurden entschieden gebessert. Zurück bleiben 23 Fälle, davon 19 mit Schleimhautlupus. 1 Fall von Otitis media, 2 Kehlkopftuberkulosen und eine schlaffe, granulierende Wunde nach einer Kraniotomie.

Der Otitispatient hatte seine Eiterung 15—16 Jahre lang getragen, jetzt hörte sie aber nach 40 Sitzungen auf; das kann ja aber auch sonst geschehen. Die beiden Kehlkopftuberkulosen, sehr schwere Fälle, heilten nach 50 beziehungsweise 73 Lichtbädern. Die schlaffe, granulierende Wunde heilte auffallend schnell nach 10—12 Lichtbädern.

Von den 19 Lupusfällen sind 13 vollständig geheilt, bei 6 sind nur einige der ergriffenen Lokalisationen geheilt. 3 wurden auch anderer Behandlung unterzogen, 16 aber bekamen nur Lichtbäder. Geradezu staunenswert waren die Erfolge namentlich bei 7 Fällen von Lupus am harten Gaumen, ein Leiden, bei dem man ja sonst oftmals völlig hilflos steht; sie wurden alle geheilt.

Das Material ist zwar nicht groß und es läßt sich auch einwenden, daß man ja doch auch Spontanheilung von lupösen und tuberkulösen Erkrankungen sieht, jedoch ist die Spontanheilung eines Schleimhautlupus außerhalb des Kehlkopfes außerordentlich selten und vor allem dann in so kurzer Zeit und bei so schweren Fällen wie den vorliegenden. Bemerkenswert ist, daß gerade bei den am schlimmsten mitgenommenen Patienten, wo das Leiden sehr verbreitet war, die Erfolge am besten waren, während die Schleimhautleiden in den 11 unbeeinflußten Fällen durchwegs sehr geringfügig waren. Sonderbar ist auch, daß das rhino-laryngologische Leiden nicht immer beeinflußt wird in Fällen, wo das dermatologische oder chirurgische Leiden ausheilt. Sämtliche Patienten haben an Gewicht zugenommen und der Allgemeinzustand wurde auffallend gebessert. Die Zahl der Bäder schwankte von 21 bis 207.

Welche Bedeutung diese Behandlung für die Rhino-Laryngologie bekommen wird, läßt sich noch nicht überschauen, teils weil man noch nicht weiß, wie viele Rezidive entstehen werden, teils weil das Material zu gering ist. Nach dem, was bisher vorliegt, scheint es aber vollauf berechtigt, weitere Versuche mit dieser Methode anzustellen, und zwar nicht nur bei Lupus, sondern auch z. B. bei Kehlkopftuberkulose.

Generated on 2019-10-24 14:33 GMT / http://hdl.handle.net/2027/uc1.b3252763
Public Domain in the United States, Google-digitized / http://www.hathitrust.org/access_use#pd-us-google
Digitized by Google
Original from UNIVERSITY OF CALIFORNIA

VI. N. Rh. Blegvad: **Die Behandlung von Ozaena mittelst Paraffininjektionen.**

Während der letzten $3^1/_2$ Jahre hat Blegvad 30 Fälle behandelt; einer ist noch in Behandlung, 4 ließen sich nicht nachspüren, die übrigen 25 wurden aber während der letzten Tage wiederum kontrolliert. 13 sind völlig geheilt, 11 gebessert, 1 unbeeinflußt. 5 der geheilten beziehungsweise gebesserten Fälle wurden vor 2—3 Jahren behandelt. Unter Heilung versteht Blegvad, daß keine Borkenbildung mehr besteht und kein Fötor, so daß die Patienten keine Ausspülung oder irgendwelche andere Behandlung vorzunehmen brauchen; nur bei Erkältung entsteht bisweilen vorübergehende Borkenbildung. Die gebesserten Patienten müssen fast alle Ausspülungen verwenden, gewöhnlich aber nur etwa einmal in der Woche, während sie früher täglich spülen mußten; der Fötor ist in den meisten dieser Fälle verschwunden.

Eine Hauptwirkung der Paraffininjektion ist sicher, daß die Nasenhöhle verengt wird, so daß der Exspirationsdruck beim Ausschnauben hinlänglich groß werden kann, um das Sekret zu entfernen; das Sekret wird dann nicht eintrocknen und Borken bilden, noch zersetzt werden, und der Fötor wird deshalb geringer; es ist dann insofern gleichgültig, ob die Ozaena vielleicht in einigen Fällen durch eine Ethmoiditis verursacht wird oder luetischen Ursprunges ist. Ferner scheint aber auch die Paraffininjektion an und für sich die Schleimhaut günstig zu beeinflussen (Broeckaert).

Es machte anfangs Schwierigkeiten, das Paraffin zum Liegenbleiben zu bringen, es drang durch die Drüsenmündungen oder durch Schleimhautrisse wieder aus; dann fing Blegvad aber an, eine Modifikation der Methode von Botey zu verwenden. Das Naseninnere wird erst sorgfältig gereinigt, dann die Schleimhaut mit Cocain-Adrenalin gepinselt, wonach eine dünne Novocain-Adrenalinlösung (ca. $^1/_4\%$) subperiostal beziehungsweise subperichondral in die untere Muschel oder in das Septum injiziert wird. In die Muscheln muß man gewöhnlich mehrere Einstiche machen, während in das Septum nur ein Einstich gemacht werden darf, indem sonst alles wieder hinausläuft; es wird so viel Flüssigkeit wie möglich injiziert, wodurch die Schleimhaut abgehoben wird. Dann kommt die Paraffininjektion, wozu die von Stein angegebene Mischung vom Schmelzpunkt 51° verwendet wird. Die Injektion wird gewöhnlich nur in die unteren Muscheln oder in das Septum vorgenommen, nur bisweilen auch in die mittleren Muscheln. Injektion in den Nasenboden ist nicht ratsam, indem dann leicht verschiedene Komplikationen entstehen; auch kommt es ja hauptsächlich darauf an, die Nasenhöhle zu einem sagittalen Spalt zu verengern.

Zweimal entstanden nicht erhebliche Blutungen aus der Einstichstelle an dem Septum und zweimal ein Septumabsceß, der jedoch nach Entleerung des Eiters ohne üble Folgen heilte. Sonst hat Blegvad keine Übelstände erlebt.

Die früher veröffentlichten ernsten Komplikationen entstanden bei der Injektion von flüssigem Paraffin, während die Injektion von kaltem Paraffin von hohem Schmelzpunkt als gefahrlos betrachtet werden kann.

Die Aussicht für eine erfolgreiche Behandlung der Ozaena hängt natürlich in hohem Grade von dem Zustande der Schleimhaut ab; je hochgradiger die Atrophie des Knochens und der Schleimhaut ist, um so schwieriger ist es, eine genügende Paraffinmenge zum Liegen zu bringen; es ist deshalb von großer Bedeutung, daß die Fälle möglichst früh zur Behandlung kommen. Es wäre sehr wünschenswert, wenn die Schulärzte dieser Erkrankung ihre volle

Digitized by Google
Original from UNIVERSITY OF CALIFORNIA
Generated on 2019-10-24 14:34 GMT / http://hdl.handle.net/2027/uc1.b3252763
Public Domain in the United States, Google-digitized / http://www.hathitrust.org/access_use#pd-us-google

Aufmerksamkeit widmen möchten. Die Ozaena fängt bekanntlich sehr häufig im Kindesalter an, und auch jeder Fall von gewöhnlicher atrophischer Rhinitis kann sich mit der Zeit zu einer Ozaena entwickeln, was wahrscheinlich durch eine beizeiten vorgenommene Paraffininjektion verhütet werden kann.

Jörgen Möller.

Bücherbesprechungen.

Taschenbuch des Feldarztes. II. Teil. Herausgegeben von Generalarzt Professor Dr. Ad. Dieudonné, Geheimrat Prof. Dr. M. v. Gruber, Prof. Dr. H. Gudden. Oberstabsarzt z. D. Dr. W. Hasslauer, Priv.-Doz. Dr. Henck, Stabsarzt Prof. Dr. Fr. Salzer, Oberstabsarzt Prof. Dr. Gg. Littmann, Prof. Dr. W. Spielmeyer, Prof. Dr. W. Weichardt. Mit einer Tabelle und 12 Abbildungen. München, J. F. Lehmann.

Das Büchlein umfaßt neun Kapitel: 1. Übertragbare Krankheiten (Ursachen, Verhütung und Bekämpfung, Krankheitserscheinungen und Behandlung); 2. andere innere Krankheiten; 3. Gehirn, Rückenmark und Nerven; 4. Geistesstörungen; 5. Auge; 6. Ohren-, Nasen- und Halskrankheiten; 7. Haut, Harn- und Geschlechtswerkzeuge; 8. zwei hygienische Forderungen (Geschlechtskrankheiten und Alkoholmißbrauch) und 9. Verzeichnis der Arzneimittel der K. S. O. sowie weitere Arzneimittel. Ein „alphabetisches Schlagwörterverzeichnis“ ermöglicht rasche Orientierung.

Das den Oto-Laryngologen vor allem interessierende 6. Kapitel ist in einen allgemeinen und einen speziellen Teil gesondert. Im ersteren schreibt Hasslauer über Anästhesierung, Verbrennung und Erfrierung, Infektionskrankheiten, Gehörgangsfurunkel, Erysipel, Ekzem, Otalgie usw., im letzteren über die besonderen Verletzungen des äußeren Gehörganges, Mittelohres usw. Das unausgesprochene Motto des ganzen Büchleins „kurz und bündig“ ist auch hier — wie in den anderen Kapiteln — streng eingehalten, wodurch eine äußerst rasche Orientierung möglich ist.

Allen praktischen Ärzten, die ins Feld gehen oder dort schon wirken, kann das Büchlein, das bequem in der Rocktasche mitgeführt werden kann, sehr handlich und vornehm ausgestattet ist, aufs allerwärmste empfohlen werden.

Ernst Urbantschitsch.

Anleitung und Indikationen für Bestrahlungen mit der Quarzlampe. „Künstliche Höhensonne“. Von Sanitätsrat Dr. Hugo Bach (Bad Elster in Sachsen). Mit 5 Abbildungen im Text und einer Tafel. Würzburg 1915, Curt Kabitzsch. Preis M. 1·70.

Der Zweck dieser Schrift ist, in kurzen Worten alles Wissenswerte über diese Behandlungsmethode und eine Übersicht über das Indikationsgebiet zu bringen.

So führt uns Verf. zunächst das Technische und Physikalische in Wort und Bild vor und geht dann gleich auf die praktische Anwendung über. Für den Oto-Rhino-Laryngologen mag es von Interesse sein, daß der Autor über günstige Erfolge bei Rhinitis acuta und chronica, Heuschnupfen, Ozaena, skrofulöse Otitis media, über Furunkulose und Ekzem berichtet.

Gewiß trägt die Schrift viel zur Popularisierung dieser Behandlungsmethode bei, die mit Recht bald zu den Heilfaktoren gehören wird, die man nicht mehr missen will.

Ernst Urbantschitsch.

Generated on 2019-10-24 14:34 GMT / http://hdl.handle.net/2027/uc1.b3252763
Public Domain in the United States, Google-digitized / http://www.hathitrust.org/access_use#pd-us-google
Digitized by Google
Original from UNIVERSITY OF CALIFORNIA

Referate.

I. Allgemeines.

Etwas zum Nachdenken. Von Dr. med. Matte (Cöln). (Arch. f. Ohrhlk. 96. H. 1 und 2.)

Der Autor spricht über den Begriff des Katarrhs, speziell den „chronischen Katarrh" und die Disposition zu Katarrhen oder Erkältungskrankheiten; ferner über wachshältige Präparate bei Hautschädigungen, die Abhärtung durch Luft, und rät, die Schleimhäute zu unterstützen, indem man die fehlerhafte Ernährung, die im Eiweißmißbrauch zu suchen sei, zu bekämpfen.

Ernst Urbantschitsch.

II. Äußeres Ohr und Mittelohr.

Über einige mit Radium behandelte Ohrenfälle. Von Viktor Urbantschitsch. Mit 2 Abbildungen im Text. (Arch. f. Ohrhlk. 96. H. 1 u. 2.)

Im nachfolgenden teilt Verf. einige mit Radium behandelte Ohrenfälle mit, und zwar je einen Fall von Epithelialcarcinom, Sarkom, Tuberkulose und Lupus der Ohrmuschel, ferner einen Fall von Ekzem mit heftigem Pruritus des Gehörganges sowie einen Fall von circumscripter Bindegewebsverdickung im Mittelohr. In sämtlichen Fällen war ein günstiger Erfolg zu verzeichnen.

Ernst Urbantschitsch.

Parotisfisteln im äußeren Gehörgang. Von F. Kretschmann. (Arch. f. Ohrhlk. 96. H. 1 u. 2.)

Die Krankengeschichte berichtet von Sausen im linken Ohr und Ausfluß beim Kauen jedesmal. Trocknet man das Ohr gut aus und beobachtet den Gehörgang während des Kauens, so sieht man am Übergang von der vorderen zur oberen Gehörgangswand, zirka 4 *mm* vor der Trommelfellebene gelegen, eine halbkugelige Blase (zirka 4 *mm* im Durchmesser) sich vorwölben, die beim Kieferschluß prominiert, beim Öffnen einsinkt. Sie hat ungefähr die Größe einer Linse. Die Blase läßt sich mit der Sonde fortdrücken, und man hat den Eindruck, daß an der Basis der Blase sich eine Lücke in der knöchernen Gehörgangswand befindet. Die physiologische Untersuchung des Sekrets ergab, daß es sich zweifellos um Speichel handelte. Erhebliche Belästigung will Pat. nicht haben. Einen ganz ähnlichen Fall beobachtete Politzer. In beiden Fällen handelte es sich um gesunde Gehörorgane; von seiten der Parotis sind weder gegenwärtige noch vergangene Erkrankungen nachzuweisen. Beginn der Erkrankung ganz plötzlich. Die Ossifikationslücke in der unteren und die Glaserspalte zwischen vorderer und oberer Gehörgangswand sind als präformierte Pforten, durch welche Teile von Nachbarorganen, hier Parotis, in das Gehörgangslumen sich lagern können, anzusehen. Von prognostischer Bedeutung ist, ob es sich um eine Ductusfistel oder Drüsenfistel handelt. Therapeutisch kommt hauptsächlich die Anwendung von Argentum nitricum in Betracht. Tiefenstiche mit dem Spitzenbrenner sind nicht ratsam. Schließlich können Parotisfisteln

Digitized by Google
Original from UNIVERSITY OF CALIFORNIA
Generated on 2019-10-24 14:34 GMT / http://hdl.handle.net/2027/uc1.b3252763
Public Domain in the United States, Google-digitized / http://www.hathitrust.org/access_use#pd-us-google

auch spontan heilen. Kompression, diätetische Vorschrift, Atropinmedikation werden empfohlen. Ernst Urbantschitsch.

III. Labyrinth und Hörnerv.

Aus der Klinik der Labyrintherkrankungen. Von Zamenhof (Warschau). (Medycyna i Kronika Lekarska. 1913. Nr. 34, 35.)

Nach Besprechung der Untersuchungsmethoden des Labyrinths, der verschiedenen Operationsindikationen und Operationsmethoden teilt Zamenhof zwei eigene Fälle mit, in denen er die Labyrinthoperation nach der Methode Ruttins mit gutem Erfolge ausgeführt hat. Im zweiten Falle handelte es sich um eine chronische Mittelohreiterung und wurde die Operation trotz bestehender Reaktionsfähigkeit seitens der Schnecke wegen seit 3 Monaten bestehenden Labyrintherscheinungen ohne Eröffnung der Schnecke ausgeführt. Der Gehörrest blieb noch nach der Operation bestehen, während die Vestibularerscheinungen zurückgingen. Spira.

Gibt es eine kongenitale örtliche Disposition zur Bildung otosklerotischer Knochenherde? Von Dr. W. Schoetz (Berlin). Aus dem pathologisch-anatomischen Institut der Stadt Magdeburg (Prof. Dr. Ricker). Mit Tafeln 27—29. (Arch. f. Ohrhlk. 95. H. 3 u. 4.)

Der Autor entdeckte vor kurzem in mehreren Präparaten, darunter in den beiden Schläfenbeinen eines Individuums, zwischen Tensorsehne und ovalem Fenster größere und kleinere Reste der primären knorpeligen Labyrinthkapsel, häufig durch einen von Knorpelzellen umgebenen Bindegewebsstrang mit dem Endost am Dache der basalen Scala vestibuli oder in der Cysterna perilymphatica nahe dem vorderen Rande des ovalen Fensters verbunden. Begrenzt waren sie teils von dem lamellären Knochen der Labyrinthkapsel, teils von Interglobularräumen, in den sich zahlreiche, von einer meist intensiv mit Hämatoxylin färbbaren Knochenhülle umgebene Gefäße verästelten. Der Knorpel selbst war gefäßlos (vgl. Abbild. 4, 5, 6).

Die Durchsicht älterer Serien ließ Verf. noch mehrfach den gleichen Befund erheben, und die Untersuchung einiger fötaler Schläfenbeine machte es ihm wahrscheinlich, daß diesen Knorpelresten entsprechend im Promontorium die knorpelige Kapsel am spätesten durch Knochen ersetzt wird, daß ferner der erwähnte Bindegewebsstrang beim Fötus der letzten Monate zum mindesten ziemlich regelmäßig zu finden ist (s. Abbild. 1, 2, 3).

Der Schluß, daß größere Reste hyalinen Knorpels an dieser Stelle bei Entwicklungshemmung verschiedener Ätiologie häufiger als anderswo in der Labyrinthkapsel erhalten bleiben, scheint danach nicht ungerechtfertigt, die Annahme, daß wir in ihnen einen Locus minoris resistentiae der otosklerotischen Erkrankung gegenüber, vielleicht sogar ein Vorstadium des otosklerotischen Herdes zu sehen haben, nicht fernliegend und sehr verführerisch. Neun Befunde belegen die Ausführungen.

Generated on 2019-10-24 14:34 GMT / http://hdl.handle.net/2027/uc1.b3252763
Public Domain in the United States, Google-digitized / http://www.hathitrust.org/access_use#pd-us-google
Digitized by Google
Original from UNIVERSITY OF CALIFORNIA

Prof. Manasse berichtete über ähnliche Beobachtungen, doch kommen in des Verf.s Befunden einige Unterschiede vor, und zwar fand der Autor in keinem seiner Fälle besonders auffallende Herde von Fettmark oder wesentlich von dem übrigen normalen Knochen verschieden gefärbte Knochengebilde in der Nähe der Knorpelreste. In keinem Falle fanden sich atrophisch-degenerative Veränderungen des inneren Ohres. Der Knochen unmittelbar um die Gefäße war in der Umgebung der Knorpelherde oft stärker mit Hämatoxylin gefärbt als an den Gefäßen der übrigen Labyrinthwand. Der äußere Rand der Knorpelinseln hat sich stellenweise mit Eosin gefärbt und hebt sich dadurch kapselartig von dem angrenzenden Knorpel der Interglobularräume ab. Ein direkter oder indirekter Zusammenhang der Knorpelreste mit dem Knorpelbelag des Fensterrahmens oder dem Endost ist in der Mehrzahl der Fälle nachzuweisen und scheint beim Fötus die Regel zu bilden.

Ernst Urbantschitsch.

Beitrag zur Anatomie der erworbenen Schwerhörigkeit. Von Rudolf Panse (Dresden). Mit 10 Abbildungen im Text. (Arch. f. Ohrhlk. 96. H. 1 u. 2.)

Die Befunde der beiden in Betracht kommenden Schläfenbeine zeigen, daß ein gewaltiger Überdruck in den endolymphatischen Räumen geherrscht haben muß. Der Verlust der Reissnerschen Membran ist so zu erklären, daß sie durch den Überdruck im Ductus cochlearis an die Wand der Scala vestibuli angedrückt worden und dort verklebt und zugrunde gegangen ist. Dafür spricht die Herabdrängung des Ansatzes der Lamina spiralis membranacea in der Spitzenwindung des rechten Ohres und in der Mitte und Spitze des linken Ohres. Da auf die Cortische Membran der Druck von beiden Seiten wirkte, ist sie nicht verändert worden. Auf gleichzeitige Entzündungsvorgänge weisen die Bänder im Vorhofsteil des linken Ohres hin und die Bindegewebsbildung in der Mittelwindung der gleichen Seite. Welcher Einfluß Cortisches Organ und wohl sekundär Ganglien und Acusticus zur Atrophie brachte, ist unbestimmt.

Außerdem gibt Verf. noch die Beschreibung von zwei Schläfenbeinen, die einer angeblich kongenital taubstummen Frau entstammen.

Bemerkenswert ist die Einscheidung der Cortischen Membran bei einer kongenital Taubstummen, die genau der bei einer infolge Meningitis im zwölften Lebensjahr Ertaubten gleicht, und das Zustandekommen des Verlustes der Reissnerschen Membran.

Ernst Urbantschitsch.

Über die Empfindlichkeit des Gehörorganes für die verschiedenen Regionen des Tonleiters. Von Prof. G. Gradenigo (Turin). Mit einer Abbildung. (Arch. f. Ohrhlk. 96. H. 1 u. 2.)

Auf Grund seiner Studien kommt Verf. zu folgenden Schlußfolgerungen: Die Resultate der Untersuchungen über die Empfindlichkeit des Gehörs für die verschiedenen Töne, welche von metallenen Musiksaiten erhalten werden,

Digitized by Google
Original from UNIVERSITY OF CALIFORNIA
Generated on 2019-10-24 14:34 GMT / http://hdl.handle.net/2027/uc1.b3252763
Public Domain in the United States, Google-digitized / http://www.hathitrust.org/access_use#pd-us-google

haben keinen absoluten, sondern nur einen relativen Wert, der von den angewendeten Saiten und von der benutzten Methode abhängig ist.

Beim Zupfen (wie beim Pizzicatospielen) der Saiten hat man den höchsten Grad von Sensibilität des Gehörs für die Töne der dritten Oktave (c^3 und g^3) und nicht für die der vierten, wie bei anderen Schallquellen.

Die Resonanz erhöht infolge der Steigerung der Schnelligkeit in der Aussendung der Energie in außerordentlicher Weise die Sonorität, und während der Ton der tiefen Oktaven von Saiten ohne Resonanzkasten, die durch Zupfen erregt werden, bloß auf 30—60 *m* gehört wird, werden auch die tiefen Töne der freien Saite einer Geige, die durch den Streichbogen erregt werden, auf mehr als 250 *m* und beim Zupfen auf mehr als 200 *m* an einem freien und stillen Orte gehört. Ernst Urbantschitsch.

IV. Otochirurgie.

1100 Operationen am Warzenfortsatz. Ein Rückblick. Von P. Gerber. (Arch. f. Ohrhlk. 96. H. 1 u. 2.)

Verf. hat 1100 Operationen am Warzenfortsatz verzeichnet. Es waren:

1. akut . . . . . 524 = 47·6%
2. chronisch . . . 576 = 52·4%.

Rechnet Verf. schon die Labyrinthitis und — mit Körner — die epiduralen und perisinuösen Abscesse zu den nicht einfachen Mastoiditiden, so waren von den

1. akuten:
   1. einfach . . . . 454 = 86·6%
   2. kompliziert . . 70 = 13·3%.

Von den 454 einfachen sind 451 = 99·2% geheilt, 3 = 0·66% gestorben,
„ „ 70 komplizierten „ 57 = 81·4% „ 13 = 18·5% „

2. Von den chronischen waren:
   1. einfach . . . . 500 = 86·8%
   2. kompliziert . . 76 = 23·2%.

Von den 500 einfachen sind 496 = 99·2% geheilt, 4 = 0·8% gestorben,
„ „ komplizierten „ 63 = 82·8% „ 13 = 17·1% „

Rechnet Verf. zu den Komplikationen nur Sinusthrombosen, Hirnabscesse und Meningitis, so ergeben sich folgende Zahlen:

1. akute:
   1. einfach . . . . 492 = 93·9%
   2. kompliziert . . 32 = 6·1%.

Von den 492 einfachen sind 489 = 89·3% geheilt, 3 = 0·6% gestorben,
„ „ 32 komplizierten „ 19 = 59·7% „ 13 = 40·6% „

Digitized by Google
Original from UNIVERSITY OF CALIFORNIA
Generated on 2019-10-24 14:34 GMT / http://hdl.handle.net/2027/uc1.b3252763
Public Domain in the United States, Google-digitized / http://www.hathitrust.org/access_use#pd-us-google

2. Chronische:

1. einfache . . . . 549 = 95·3%
2. komplizierte . . 27 = 4·6%

Von den 549 einfachen sind 545 = 99·2% geheilt, 4 = 0·7% gestorben,
„ „ 27 komplizierten „ 14 = 51·9% „ 13 = 48·1% „

Im ganzen waren 59 schwere Komplikationen:

davon geheilt . . . 33 = 55·9%
„ gestorben . . 26 = 44·1%.

Von der Gesamtzahl der Operierten, 1100,

wurden geheilt 1057
es starben 33

das heißt also: 97% der an den Folgen der Mittelohreiterungen Operierten wurden geheilt, 3% starben. Von den an schweren Komplikationen Erkrankten wurden 55·9% = über die Hälfte geheilt. Ozaena und Rheumatismus als Ursache chronischer Mittelohreiterungen erscheinen nicht sehr wahrscheinlich. Es handelt sich hier wohl nur um anamnestische Vermutungen der Patienten! 75 Krankengeschichten illustrieren die interessanten Mitteilungen des Verf.s, die gerade deshalb, da sie aus einer Quelle stammen, an Wert gewinnen.

Ernst Urbantschitsch.

Über Sinusblutungen, ihre Gefahren und ihre Behandlung. Von Dr. Max Goerke (Breslau). Aus der Abteilung für Ohren-, Nasen- und Halskranke am Allerheiligen-Hospital zu Breslau (Prof. Dr. Brieger). (Arch. f. Ohrhlk. 96. H. 1 und 2.)

Verf. weist an der Hand eines mitgeteilten Falles auf die anatomischen Verhältnisse hin. Nach hydrostatischen Gesetzen ist der Venendruck in den abhängigen Körperteilen höher als in den oben gelegenen, und so ist er auch naturgemäß in dem Hirnsinus bei aufrechter Körperlage geringer, und zwar wesentlich geringer als in Rückenlage. Dieser Fall ist recht geeignet, den Einfluß von Lageveränderungen auf den intrasinusalen Druck zu illustrieren; bei Rückenlage fand sich abundante Blutung trotz achttägiger Tamponade; bei halbsitzender Körperstellung, trotz wenige Minuten vorher eingetretener heftiger Hämorrhagie, Sistieren derselben; bei erneuter Rückenlage sofortige Sprengung dieses schwachen Verschlusses; erst die allmählich eintretende Organisation und Konsolidierung des Coagulums beseitigt definitiv die Gefahr einer nochmaligen Losreißung.

In allen ähnlich liegenden Fällen wäre eine Jugularisunterbindung direkt verfehlt.

Zur Verhütung einer Luftembolie ist die Einwirkung tiefer Inspiration auszuschalten, Pat. vielmehr anzuhalten, schnell und flach zu atmen; ferner sollen wir den Kopf des Pat. nach der kranken Seite drehen oder die Jugularis der kranken Seite mit dem Finger komprimieren. Zum mindesten aber

Generated on 2019-10-24 14:34 GMT / http://hdl.handle.net/2027/uc1.b3252763
Public Domain in the United States, Google-digitized / http://www.hathitrust.org/access_use#pd-us-google
Digitized by Google
Original from UNIVERSITY OF CALIFORNIA

haben wir eine extreme positive Sternocleidostellung zu vermeiden. Sehr bedenklich ist die Dauertamponade. Ernst Urbantschitsch.

Erfahrungen über den otitischen Hirnabsceß. Von Dr. Max Maier, Assistenzarzt der Klinik. Aus der Klinik für Ohren- und Kehlkopfkrankheiten zu Straßburg i. E. (Arch. f. Ohrhlk. 95. H. 3 u. 4.)

Zunächst befaßt sich der Verf. mit der Zusammenstellung der Statistik. Es hatten:

Schmiegelow	von	13	Fällen	8 Todesfälle
Körner	„	7	„	5 „
Hegener (Heidelberger Klinik)	„	17	„	12 „
Henke (Breslauer Klinik und Josef-Spital)	„	16	„	11 „
Maier (Straßburger Klinik)	„	21	„	14 „

Auf Grund der zitierten Statistiken wurden 114 Hirnabscesse beobachtet; von diesen wurden 77 operiert; davon wurden 30 geheilt, 47 starben trotz Operation. In 37 Fällen wurde der Absceß überhaupt nicht aufgesucht respektive nicht gefunden.

Von den beobachteten, in obige Statistik eingefügten 114 Hirnabscessen wurden also nur 30 geheilt, d. h. 26·31%. Diese Heilungsziffer dürfte den tatsächlichen Erfolgen entsprechen; es ergibt sich nach Verf. danach die traurige Wahrheit, daß zirka nur ein Viertel aller Hirnabscesse bisher der Heilung zugeführt werden konnten, während drei Viertel der Fälle teils wegen diagnostischer, oft unüberwindlicher Schwierigkeiten, teils wegen unzureichender Therapie nicht gerettet werden konnte. Vor allem mindern die Kleinhirnabscesse die Heilungsstatistik herab. Als Ursache dieser Erkrankungen ist in der überwiegenden Zahl der Fälle die Otitis media, hauptsächlich die chronische Otitis, anzusprechen. Die auf metastatischer Basis entstandenen Hirnabscesse dürfen im allgemeinen selbstverständlich in der Statistik der otogenen Abscesse keine Aufnahme finden.

Über die Entstehungsursache eines Gehirnabscesses im Anschluß an eine Ohreiterung meint Körner, daß in der großen Mehrzahl der Fälle die otitischen Hirnabscesse nicht durch Schleimhauterkrankungen in den Hohlräumen des Schläfenbeines, sondern durch Krankheiten des Knochens selbst hervorgerufen werden. Die Eiterung schreitet durch die präformierten Gefäßkanäle, und zwar durch die kleinen Venen des Knochens und der Dura vom primärem zum sekundären Herd fort.

Der Beweis für diese Theorie ist bisher nur für den rhinogenen Hirnabsceß erbracht, während er für den otogenen noch durch die mikroskopische Untersuchung eines Felsenbeines, das durch die Operation nicht verändert wurde, zu erbringen wäre. Verfasser meint ganz richtig, daß die Sinusthrombose als Ursache der otogenen Hirnabscesse nur eine geringe Rolle spiele.

Digitized by Google
Original from UNIVERSITY OF CALIFORNIA
Generated on 2019-10-24 14:34 GMT / http://hdl.handle.net/2027/uc1.b3252763
Public Domain in the United States, Google-digitized / http://www.hathitrust.org/access_use#pd-us-google

Über die bei dieser Erkrankung vorkommenden Mikroorganismen liegen nur wenige Untersuchungen vor. Die Art und Virulenz der Mikroorganismen dürfte aber wohl kaum in der Ätiologie der Hirnabscesse die Hauptrolle spielen. Die Lokalisation betreffend hat Körner gefunden, daß die von einem kranken Schläfenbein aus induzierten Hirnabscesse stets in den demselben benachbarten Hirnteilen liegen. In der Regel findet sich nur ein Hirnabsceß; daß mehrere Abscesse zugleich gefunden werden, stellt die Ausnahme dar.

Beinahe gleich häufig entstehen die Abscesse links oder rechts; die Größe der Hirnabscesse ist aber großen Schwankungen unterworfen.

Eine der häufigsten Komplikationen ist die Meningitis; in deren Gefolge findet sich wieder oftmals der Befund des Ventrikeldurchbruches.

Was die Gestalt der Hirnabscesse betrifft, findet man selten besondere Angaben.

Pathologisch-anatomisch stellt sich die Abceßmembran und das umgebende Gewebe folgendermaßen dar (der Beschreibung liegt der histologische Untersuchungsbefund eines Kleinhirnabscesses zugrunde): Man sieht im Innern des Abscesses zunächst alten, eingedickten Eiter, der sich zum Teil aus homogener Masse, zum Teil aus sehr schlecht gefärbten Eiterkörperchen zusammensetzt. An diese Eitermasse schließt nun nach außen eine neue Eiterschicht an, frischen Ursprunges, aus gut sich färbenden Leukocyten bestehend; weiter nach außen folgt dann die eigentliche Abceßmembran: ein Ring, bestehend aus parallel verlaufenden, straffen Bindegewebszügen, denen nur wenige Kerne und Rundzellen beigemischt sind. Daran reiht sich nun die Hirnschicht. Sie ist in der nächsten Umgebung der Membran stark nekrotisch: man sieht kernarmes, schlecht sich färbendes Gewebe, das von eigentlicher Hirnstruktur nur sehr wenig mehr erkennen läßt; entferntere Stellen zeigen dagegen erhebliche Entzündung in Form einer kleinzelligen Infiltration, während andere Hirnstellen neben wenig veränderter Struktur erweiterte Gefäße und entzündliche Infiltration aufweisen. Erst die nun folgende Hirnschicht zeigt normale Struktur.

Es ist außerordentlich wichtig, darauf hinzuweisen, daß die Entzündung außerhalb der pyogenen Membran unter Umständen sehr verhängnisvoll werden kann (cf. Fall 10). Der Absceß als solcher heilt aus, aber außerhalb der Abceßmembran schreitet die Entzündung und Erweichung des Gehirnes fort und führt zum Exitus. Wenn auch einzelne Fälle von Spontanheilung vorkommen, so ist der Hirnabsceß, sich selbst überlassen, ein unbedingt zum Tode führendes Leiden.

Als oberster Grundsatz bei der Diagnosestellung des Hirnabscesses, sagt Verf., muß folgender Satz gelten: Wir sind nicht immer darauf angewiesen, schon vor der Operation eine detaillierte Diagnose zu stellen. In vielen Fällen gibt uns der Operationsbefund deutliche Fingerzeige, wo der Herd der Erkrankung zu suchen ist.

Generated on 2019-10-24 14:34 GMT / http://hdl.handle.net/2027/uc1.b3252763
Public Domain in the United States, Google-digitized / http://www.hathitrust.org/access_use#pd-us-google
Digitized by Google
Original from UNIVERSITY OF CALIFORNIA

Was nun die Symptome anlangt, schließt sich Verf. der von Bergmann gegebenen Einteilung an, wonach wir allgemeine Symptome, allgemeine Hirn- und Hirndrucksymptome und lokale Herdsymptome unterscheiden.

Allgemeinsymptome: Hinsichtlich des Verhaltens der Temperatur stimmen des Verf.s Erfahrungen insofern nicht mit denen anderer überein, als er nur in einem Falle subnormale Temperaturwerte beobachtet hat; fünf Fälle hatten ganz normale Temperaturen, 6 Fälle hatten leicht erhöhte Temperatur (bis 38°) und nicht weniger als 16 Fälle kamen mit hohem Fieber in die Klinik; ein weiteres, dreimal beobachtetes Symptom ist das des Herpes labialis.

Allgemeine Hirn- und Hirndrucksymptome: Hier steht im Vordergrunde der Kopfschmerz. Die Lokalisation des Kopfschmerzes entsprach durchaus nicht immer dem Sitze des Abscesses.

Herdsymptome: Eine zentrale Hörstörung konnten wir in den Fällen, deren Hörfähigkeit sich durch genaue Hörprüfungen feststellen ließ, niemals auffinden. Ein zweites Symptom bei Sitz des Abscesses im linken Schläfelappen ist die Sprachstörung. In einem Falle bestand motorische Aphasie. Der Pat. verstand zwar die ihm vorgesprochenen Worte, aber er konnte sie nicht nachsprechen; diese Art der Aphasie ist bisher bei unkomplizierten otitischen Hirnabscessen noch nie beobachtet worden; Meningitis war auszuschließen und der Fall ging in Heilung über.

Eine ebenfalls sehr seltene Beobachtung stellte die optische Aphasie dar. Die Störungen bestanden darin, daß die vorgehaltenen Gegenstände zwar gesehen und erkannt wurden, aber nicht mit Namen bezeichnet werden konnten, wenn nicht ein anderes Sinnesorgan, z. B. der Gehör- oder Tastsinn, zu Hilfe genommen wurde (cf. Beispiel: Glocke, Fall 1: Die Pat. konnte sich nicht auf das Wort Glocke besinnen, wenn man ihr eine Glocke vorhielt; sofort aber nannte sie das Wort „Glocke", wenn man die Glocke ertönen ließ). Der Sitz der optischen Aphasie soll an der Grenze vom linken Hinterhaupts- und Schläfelappen gelegen sein. — Auch akustische Aphasie wurde beobachtet.

Die von Alexander angegebene und nach ihm für Schläfelappenabsceß charakteristische gleichseitige Trochlearislähmung haben wir in keinem Falle konstatiert; dagegen haben wir bei rechtsseitigem Schläfenlappenabsceß Abducenslähmung beobachtet.

Eine häufiger angegebene Erscheinung, die Zwangslage bei Kleinhirnabsceß, konnten wir nur in einem Falle verzeichnen.

Um eine Differentialdiagnose zwischen Hirnabsceß und apoplektischem Insult beziehungsweise Encephalitis haemorrhagica handelte es sich im ersten Falle. Eine Differentialdiagnose zwischen Hirnabsceß und Hirntumor konnte in 4 Fällen gestellt werden; doch ist es oft auch unmöglich, selbe trotz Berücksichtigung aller diagnostischen Hilfsmittel in manchen Fällen von vornherein

Generated on 2019-10-24 14:34 GMT / http://hdl.handle.net/2027/uc1.b3252763
Public Domain in the United States, Google-digitized / http://www.hathitrust.org/access_use#pd-us-google
Digitized by Google
Original from UNIVERSITY OF CALIFORNIA

richtig zu stellen. Wenn eben wiederholte Hirnpunktionen keinen Eiter ergeben haben, wenn die Erkrankung sich lange Zeit hinzieht, wenn ausgesprochene Stauungspapille und Lähmungserscheinungen auftreten, wenn die schweren Symptome plötzlich zurückgehen, muß immer an einen Hirntumor gedacht werden.

Die Prognose des otogenen Hirnabscesses ist in drei Vierteln der Fälle ungünstig.

Die Therapie läßt sich etwa folgendermaßen zusammenfassen: Zunächst typische Aufmeißelung, wobei nur die mittlere, eventuell die hintere Schädelgrube freigelegt wird. Häufig sind nun viele Punktionen nötig, bis der Abceßeiter sichtbar gemacht werden kann. Nach Auffindung des Abscesses wird die Dura breit gespalten, der Abceß breit eröffnet und entleert. Hierauf Tamponade der Abceßhöhle mit Jodoformgaze und Wundverband. Sorgfältige Nachbehandlung. Da aber die Meißelerschütterung eine gewisse Gefahr in sich birgt, bedient man sich oft besser der Knochenzange.

Nun folgen die Krankengeschichten:

Fall 1. Die Pachymeningitis externa ist als günstige Komplikation des Hirnabscesses aufzufassen, da sie einen guten Schutz gegen die diffuse Leptomeningitis darstellt. Besondere Beachtung verdient ein Fall von doppeltem Hirnabceß und des Bestehens einer Ventrikelfistel. Trotz der Komplikationen Heilung.

In Fall 2 war wieder das häufige Auftreten von Schüttelfrost, das die Diagnose der Sinusthrombose sehr nahe rückte, auffallend. Auch in diesem Falle konnte man den doppelt vorhandenen Hirnabceß konstatieren, und es handelte sich hier um einen Fall von komplizierender Meningitis.

Bei Fall 3 ist der Kleinhirnabceß durch Fortleitung der Entzündung vom Porus acusticus internus (Sequesterbildung) entstanden.

Fall 5 wurde mit Symptomen eingeliefert, die alle durch eine Otitis allein ihre Erklärung hätten finden können.

In Fall 7 hatte sich scheinbar im Anschluß an ein Trauma ein Hirnabceß entwickelt; jedenfalls handelte es sich aber in diesem Falle um einen latent gebliebenen Hirnabceß, der im Anschluß an das Trauma manifest wurde.

Bei einem nächsten Falle war der Sitz des Abscesses unschwer zu finden, da eine Parese des linken Armes bestand; der schleppende Verlauf, von schweren Drucksymptomen und einer Ventrikelfistel gefolgt, heilte unter Rückbildung aller Erscheinungen doch aus (Fall 8).

Von außerordentlicher Wichtigkeit ist ein Fall von optischer Aphasie bei normalem Trommelfell und Warzenfortsatz nach längst abgeheilter Otitis media (Fall 10).

Digitized by Google
Original from UNIVERSITY OF CALIFORNIA
Generated on 2019-10-24 14:34 GMT / http://hdl.handle.net/2027/uc1.b3252763
Public Domain in the United States, Google-digitized / http://www.hathitrust.org/access_use#pd-us-google

Spontanausstoßung der Absceßmembran konnte in einem weiteren Falle beobachtet werden (Fall 12).

Als interessant in anderen Fällen mußte das Fehlen jeglicher Sprachstörung bezeichnet werden; obzwar der Absceß zirka 4 *cm* tief war, hatte er so gut wie keine Hirnerscheinungen hervorgerufen. Analoge Beobachtungen konnten Ref. u. a. anstellen (Fall 16, 17 und 33).

Weiters mußte in einem Falle der große Kleinhirnabsceß allein als Todesursache angeschuldigt werden, da die Meningen und die Ventrikel hier von entzündlichen Prozessen vollständig frei waren (Fall 21).

Besondere Beachtung verdient ein Fall, wo neben der sensorischen Aphasie auch eine motorische Aphasie konstatiert wurde und außerdem noch eine andere endokranielle Komplikation, die Sinusthrombose, vorhanden war (Fall 23).

Fall 24 gibt ein schönes Beispiel von akustischer Aphasie.

Fall 25 wieder ist kompliziert durch die tuberkulöse Meningitis.

In einem anderen Falle beherrscht der Symptomenkomplex der Sinusthrombose so sehr das Krankheitsbild, daß der daneben bestehende Hirnabsceß nicht diagnostiziert werden konnte (Fall 34).

Ein intrameningealer Absceß, welcher zur allgemeinen Meningitis führte, lag in einem anderen Falle als zweite, schwere endokranielle Komplikation vor (Fall 35).

Todesursache in einem weiteren Falle war der Hirnabsceß als solcher: Keine Spur von Meningitis, kein Durchbruch in den Ventrikel war nachzuweisen. Linkseitige Otitis media mit Osteomyelitis des linken Felsenbeines. Von hier aus metastatische Entstehung des rechtsseitigen Kleinhirnabscesses (Fall 38).

Ernst Urbantschitsch.

Generated on 2019-10-24 14:34 GMT / http://hdl.handle.net/2027/uc1.b3252763
Public Domain in the United States, Google-digitized / http://www.hathitrust.org/access_use#pd-us-google
Digitized by Google
Original from UNIVERSITY OF CALIFORNIA

Laryngo-Rhinologischer Teil.

Original-Artikel.

Aus der böhmischen Universitätsklinik für Ohren-, Nasen- und Rachenkrankheiten (Prof. Dr. Kutvirt) in Prag.

Über akute eitrige Mittelohrentzündung nach der Entfernung der Nasenrachentumoren mittelst der galvanokaustischen Schlinge.

Von Doz. Dr. **Jan Lang**, Assistent der Klinik.

In meiner Arbeit[1]), welche in Časopis lékařův českých, 1915, erschien, habe ich nachgewiesen, daß, abgesehen von der Infektion aus dem Gehörgang, die Infektion des Ohres aus dem Nasenrachenraum und aus der Nase geschieht, und zwar fast nur durch die Eustachische Trompete. Die hämatogene Infektion ist sehr selten, und der Übergang der Infektion durch die lymphatischen Gefäße aus dem Rachenraum (gegen Stromrichtung) ist unmöglich, wie Most[2]) gezeigt hat.

Nach den Operationen im Rachenraum und in der Nase entstehen hie und da eitrige Mittelohrentzündungen. Die Entstehung wird begünstigt 1. wenn die Operation nicht rein ausgeführt wird, 2. wenn die Nase nach den Operationen ausgespült wird, 3. wenn der Patient schneuzt, niest und hustet oder erbricht, 4. wenn man die Tamponade einlegt oder 5. die Luftdusche vorzeitig ausübt, 6. wenn in kurzer Zeit mehrere Operationen schnell hintereinander ausgeführt werden, 7. endlich tritt die akute Mittelohrentzündung nach der galvanokaustischen Ätzung auf oder 8. auch ohne jede nachweisbare Ursache. Diese Möglichkeiten habe ich in meiner oben zitierten Arbeit mit den Fällen und Literaturangaben bewiesen.

Nach der galvanokaustischen Ätzung in der Nase (z. B. bei der Rhinitis chron. hypertroph. und nach der Extraktion der Nasenpolypen) habe ich nie-

---

[1]) J. Lang, Kdy a jak vzniká po operacích nebo jiných zákrocích v nose a nosohltanu akutní hnisavý zánět středoušní buď jednoduchý nebo komplikovaný? (Wann und wie entsteht die akute eitrige, einfache oder komplizierte Mittelohrentzündung nach den Operationen und anderen Eingriffen in der Nase und im Rachenraume?) Časopis lékařův českých. 1915.

[2]) A. Most, Topographisch-anatomische und klinische Untersuchungen über den Lymphgefäßapparat des äußeren und des mittleren Ohres. Arch. f. Ohrhlk. 64. S. 188 u. 233.

Digitized by Google
Original from UNIVERSITY OF CALIFORNIA
Generated on 2019-10-24 14:34 GMT / http://hdl.handle.net/2027/uc1.b3252763
Public Domain in the United States, Google-digitized / http://www.hathitrust.org/access_use#pd-us-google

mals die Mittelohrentzündung beobachtet, dagegen nach der Entfernung der Geschwülste aus dem Rachenraum mit der galvanokaustischen Schlinge wurde die Mittelohrentzündung öfters auf der Klinik Prof. Kutvirt beobachtet.

Manchmal entsteht sehr heftige Entzündung im Rachenraum nach der galvanokaustischen Operation. Wie stark diese Entzündung sein kann, sehen wir manchmal in der Nase nach einer solchen Operation. Wenn es nötig ist, intensivere Kaustik in der Nase zu verwenden, tritt sehr starke, entzündliche Reizung und Schwellung der Nasenschleimhaut, deren oberflächliche Schichten nekrotisieren, auf. So starke Entzündung der Schleimhaut kann auch im Rachenraum entstehen, denn die galvanokautische Abtragung der Geschwulst dauert manchmal längere Zeit; je länger die Kaustik dauert, desto intensiver ist die nachfolgende Reaktion.

Die Galvanokaustik bei der Abtragung der Geschwülste aus dem Rachenraum geschieht in direkter Nachbarschaft der pharyngealen Mündung der Ohrtrompete. Wenn heftige entzündliche Reizung in direkter Nachbarschaft der Eustachischen Tube hervorgerufen wird, kann sehr leicht eitrige Mittelohrentzündung entstehen.

Endlich ist es nötig zu erinnern, daß in den nekrotischen oberflächlichen Teilen der Schleimhaut nach der Galvanokaustik sehr günstiger Boden für die pathologischen Keime ist, welche sich hier sehr schnell vermehren und viel virulenter werden und so desto leichter durch die Eustachische Tube in das Ohr eindringen.

Das sind die Gründe, warum die akute eitrige Mittelohrentzündung nach der Abtragung der Geschwülste aus dem Rachenraum, eventuell auch aus der Nase mit der galvanokaustischen Schlinge entsteht.

Auf der Klinik weil. Prof. Kaufmann, jetzt Prof. Dr. Kutvirt, wurden vom Jahre 1892 bis 1912 56 Fälle von Nasenrachentumoren behandelt, von denen 7 Fälle zweimal, 3 Fälle dreimal und 1 Fall viermal wegen der Rezidive operiert werden mußten. In allen Fällen wurde die Operation mit der galvanokaustischen Schlinge ausgeführt. Von diesen 56 Fällen trat bei 14 Fällen die akute eitrige Mittelohrentzündung auf, welche in 6 Fällen von der akuten Warzenfortsatzentzündung kompliziert wurde.

I. Fälle von akuter eitriger Mittelohrentzündung und akuter Warzenfortsatzentzündung, welche ohne Aufmeißelung geheilt wurden.

Ich führe nur die Auszüge aus den Krankengeschichten an:

1. N. A., 30 Jahre, Webersgattin, wurde am 22. XI. 1892 aufgenommen. Diagnose: Sarcoma cavi pharyngonasalis. 23. XI. bis 25. XII. 1892 galvanokaustische Brennung der Geschwulst. 4. I. 1893 Ausschabung der Geschwulst. 5. I. heftige Schmerzen im linken Ohr: das Trommelfell links ist gerötet, vor-

Digitized by Google
Original from UNIVERSITY OF CALIFORNIA
Generated on 2019-10-24 14:34 GMT / http://hdl.handle.net/2027/uc1.b3252763
Public Domain in the United States, Google-digitized / http://www.hathitrust.org/access_use#pd-us-google

gewölbt, seine Konturen verwischt. Umschläge mit Solutio Burow. Ruhe. 6. I. bis 10. I. dieselbe Therapie. 10. I. keine Schmerzen. 24. I. wieder galvanokaustische Abtragung und Ausschabung der Geschwulst. 31. I. Schmerzen im linken Ohr. Wieder akute eitrige Mittelohrentzündung. Umschläge mit Burow. In einigen Tagen Heilung der Mittelohrentzündung.

2. B. F., 12 Jahre, Bauerstochter, wurde am 13. XI. 1893 aufgenommen. Diagnose: Fibroma cavi pharyngonasalis et nasi lat. sin. 18. XI. Die Geschwulst im Nasenrachenraum wurde mit der galvanokaustischen Schlinge entfernt. 20. XI. Die Geschwulst in der linken Nase wurde auf dieselbe Weise entfernt. 26. XI. Schmerzen im linken Ohr. Otitis med. sup. ac. sin. Umschläge mit Solutio Burow. 27. XI. Paracentese. 27. XI. bis 5. XII. Umschläge mit Burow. 8. XII. normaler Trommelfellbefund links.

3. J. J., 17 Jahre, Taglöhner, aufgenommen 9. I. 1895. Fibroma nasopharyngis et nasi lat. d. 15. I. Es wurde versucht, die Geschwulst aus dem Nasenrachenraum mit der galvanokaustischen Schlinge zu entfernen. 31. I. heftige Schmerzen in beiden Ohren. Otitis med. sup. ac. bilat.; Paracentese rechts. Umschläge mit Sol. Burowi beiderseits. 12. II. normaler Ohrbefund beiderseits. 4. IV. Ein Teil der Geschwulst wurde aus dem Nasenrachenraum mit der galvanokaustischen Schlinge entfernt. 25. IV. Schmerzen im rechten Ohr. Burow. 2. V. Schmerzen im linken Ohr und im linken Warzenfortsatz. Das linke Trommelfell ist gerötet, vorgewölbt, seine Konturen verwischt; der Warzenfortsatz links ist leicht geschwollen, druckschmerzhaft. Umschläge mit Burow bis 20. VI., 25. VI. beide Ohren geheilt.

4. D. A., 18 Jahre, aufgenommen 16. IV. 1895. Fibroma nasopharyngis et nasi lat. sin. 18. IV. Die Geschwulst wurde aus dem Nasenrachenraum mit der galvanokaustischen Schlinge und mittelst dem Adenotom entfernt. 23. IV. Schmerzen im rechten Ohr. Otitis med. sup. ac. d. Umschläge mit Burow. 25. IV. Heilung. 29. IV. und 3. V. wiederholte Entfernung der Geschwulst aus dem Nasenrachenraum mittelst dem Adenotom. 18. VI. Schmerzen im linken Warzenfortsatz und im linken Ohr. Der Warzenfortsatz links ist leicht geschwollen und druckschmerzhaft. Eisbeutel. 24. VI. Heilung.

5. J. A., 10 Jahre, Arbeiterstochter, aufgenommen 11. III. 1901. Fibroma cavi pharyngonasalis et nasi lat. sin. 11. III. Ausspritzung der Nase. 14. III. Schmerzen im linken Ohr. Otitis med. sup. ac. sin. Umschläge mit Solutio Burowi. 15. III. Schmerzen auch im rechten Ohr. Auch in diesem Ohr akute eitrige Mittelohrentzündung. Burow. 27. III. Beide Ohren geheilt. 30. III. Die Geschwulst wurde aus dem Nasenrachenraum und aus der Nase mit der galvanokaustischen Schlinge entfernt.

6. V. V., 16 Jahre, Knecht, aufgenommen 2. X. 1906. Fibroma nasopharyngis. Vom 11. X. bis 29. X. wurde der Patient auf die interne Abteilung

Digitized by Google
Original from UNIVERSITY OF CALIFORNIA
Generated on 2019-10-24 14:34 GMT / http://hdl.handle.net/2027/uc1.b3252763
Public Domain in the United States, Google-digitized / http://www.hathitrust.org/access_use#pd-us-google

wegen der Pneumonie transferiert. 6. XI. Entfernung der Geschwulst aus dem Nasenrachenraum mittelst der galvanokaustischen Schlinge. 8. XI. Schmerzen im rechten Ohr. Otitis med. sup. ac. d. 8. XI. bis 20. XI. Umschläge mit Burow. 22. XI. Heilung.

7. N. A., 19 Jahre, Arbeiter, aufgenommen 5. XI. 1906. Fibroma nasopharyngis et nasi lat. utr. 8. XI. Entfernung der Geschwulst aus dem Nasenrachen mit der galvanokaustischen Schlinge. 20. XI. galvanokaustische Brennung des Tumors in der Nase rechts. Vom 20. XI. täglich Ausspülung der Nase. 30. XI. Schmerzen im linken Ohr. Otitis med. sup. ac. sin.; Burow bis 10. XII. 15. XII. Heilung.

8. B. F., 16 Jahre, aufgenommen 6. II. 1907. Fibroma cavi pharyngonasalis et nasi lat. d. 13. II. Entfernung der Geschwulst aus dem Nasenrachenraum mit der galvanokaustischen Schlinge. 17. II. Entfernung der Geschwulst aus der Nase rechts. 19. II. Schmerzen in beiden Ohren. Otitis med. sup. ac. bilat. Umschläge mit Burow. 26. II. Wiederholte Entfernung der Geschwulst aus der Nase; die Umschläge mit Burow werden weiter gegeben. 6. III. Beide Ohren geheilt.

9. G. F., 33 Jahre, Weber, aufgenommen 3. XI. 1907. Tumor nasopharyngis. 20. XI., 21. XI., 22. XI. Entfernung des Tumors mit der galvanokaustischen Schlinge und mit dem Adenotom. 23. XI. heftige Schmerzen in beiden Ohren. Akute eitrige Mittelohrentzündung beiderseits. Umschläge mit Burow. 28. XI. beide Ohren geheilt.

10. T. J., 15 Jahre, Arbeiterssohn, aufgenommen 12. III. 1912. Fibroma nasopharyngis et nasi lat. sin. (Der Patient wurde früher schon dreimal mit derselben Krankheit auf unserer Klinik behandelt.) 16. III. Die Geschwulst wurde 16. III. aus dem Nasenrachenraum und 23. III. aus der Nase mit der galvanokaustischen Schlinge entfernt. 24. III. Schmerzen im linken Ohr. Otitis med. sup. ac. sin. Umschläge mit Burow bis 20. IV. 25. IV. Das linke Ohr ist geheilt.

II. Fälle von akuter Warzenfortsatzentzündung, bei welchen die Aufmeißelung ausgeführt wurde. (Auszüge aus den Krankengeschichten.)

1. K. A., 17 Jahre, Arbeiter, aufgenommen 11. IX. 1906. (Rachenfibrom.)

Nasenbefund: Rechts in der hinteren Hälfte blaurötlicher, derber, bei der Sondierung leicht blutender, das Lumen ganz erfüllender Tumor, welcher gegen die Nasenwände frei ist; links derselbe Befund.

Der Nasenrachenraum ist von einem rötlichen, derben, auf der Oberfläche unebenen, bis zur Uvula reichenden und auf der unteren Fläche exulzerierten Tumor ganz erfüllt. Digitaluntersuchung: Gegen die Nasenrachenwände ist der Tumor frei; Insertion auf dem Nasenrachendach und auf dem

Digitized by Google
Original from UNIVERSITY OF CALIFORNIA
Generated on 2019-10-24 14:34 GMT / http://hdl.handle.net/2027/uc1.b3252763
Public Domain in the United States, Google-digitized / http://www.hathitrust.org/access_use#pd-us-google

oberen Teil der Nasenscheidewand. Bei der Berührung des Tumors leichte Blutung.

Decursus: 22. IX. Die Geschwulst wurde mit der galvanokaustischen Schlinge aus dem Nasenrachenraum entfernt. Sie ist von der Größe eines Hühnereies. Minimale Blutung. Auf dieselbe Weise wurde ein Teil des Tumors aus der rechten Nase entfernt. 23. IX. Der Rest der Geschwulst in der Nase rechts läßt sich nicht mehr mit der Schlinge entfernen; darum wurde vom 30. IX. bis 20. X. die Elektrolyse angewandt. 22. X. In beiden Ohren leichte Schmerzen; das Trommelfell ist auf beiden Seiten gerötet. Umschläge mit Burow beiderseits. 28. X. Ausfluß aus beiden Ohren, keine Schmerzen. 12. XI. fast keine Sekretion. 15. XI. wieder heftige Schmerzen links; der linke Warzenfortsatz ist leicht geschwollen, druckschmerzhaft. Umschläge mit Burow. 21. XI. Über dem linken Warzenfortsatz in der Höhe der oberen Gehörgangswand deutliche Fluktuation. Incision des Abscesses. 2. XII. fast keine Eiterung aus dem Ohr, die Wunde nach der Incision ist geheilt. 10. XII. Das linke Ohr ist trocken. 31. I. 1907 Rezidiv der Geschwulst im Nasenrachenraum. Abtragung mit der galvanokaustischen Schlinge. Der entfernte Teil ist von der Größe einer Haselnuß. 1. II. heftige Schmerzen im linken Ohr, profuser, sanguinolenter Ausfluß aus diesem Ohr; der linke Warzenfortsatz ist leicht geschwollen und druckschmerzhaft. Umschläge mit Burow. 3. II. stets heftige Schmerzen. Der Warzenfortsatz ist stark geschwollen, sehr druckschmerzhaft; leichte Fluktuation. 4. II. Aufmeißelung des linken Warzenfortsatzes. Mitte März Heilung.

In diesem Falle trat die akute eitrige Entzündung im Mittelohr zweimal nach der Operation des Nasenrachentumors auf; wegen der akuten Mastoiditis war es notwendig, die Aufmeißelung auszuführen.

2. L. K., 16 Jahre, Sohn eines Händlers, aufgenommen 15. XII. 1911 (Rachenfibrom).

Anamnese: Seit 2 Jahren erschwerte Nasenatmung.

Status praesens: Patient ist dem Alter entsprechend entwickelt.

Nasenbefund: In der Nase rechts eine rötliche, ziemlich derbe, auf der Oberfläche höckerige, aus dem oberen Teil der Nasenscheidewand ausgehende Geschwulst; links zwischen der mittleren und unteren Muschel sind Polypen, hinten unten ähnlicher Tumor wie rechts. In dem Nasenrachendach sieht man mit dem Pharyngoskop einen rötlichen, ovalen, mit der Längsachse quer liegenden Tumor.

Digitaluntersuchung: Zwischen den lateralen Nasenrachenwänden und dem Tumor kann man mit dem Finger nicht eingehen; die Insertionsstelle des Tumors ist das Nasenrachendach und die obere Hälfte der Kante der Nasenscheidewand.

Generated on 2019-10-24 14:34 GMT / http://hdl.handle.net/2027/uc1.b3252763
Public Domain in the United States, Google-digitized / http://www.hathitrust.org/access_use#pd-us-google
Digitized by Google
Original from UNIVERSITY OF CALIFORNIA

17. XII. Entfernung eines Teiles des Tumors aus dem Nasenrachenraum mit der galvanokaustischen Schlinge.

19. XII. wiederholte dieselbe Operation im Nasenrachenraum und in der Nase. 21. XII. 1912 gebessert entlassen.

3. I. und 4. I. 1912 wurden Stücke der Geschwulst aus der Nase entfernt (ambulatorisch).

9. I. 1912 wurde Patient von neuem auf die Klinik aufgenommen; seit 4 Tagen Schmerzen im rechten Ohr und seit 2 Tagen Ausfluß aus demselben Ohr. Status am 9. I. 1912: Im rechten Gehörgang Eiter, nach dessen Ausspülung otoskopischer Befund: Das Trommelfell ist gerötet, vorgewölbt, in der unteren Hälfte kleine Perforation.

Funktionsprüfung: Rechts Konv.-Spr. 10 *m*, Fl.-Spr. 1 *m*, ganz leise schwingende Stimmgabeln g^4—c +, c—C 0, Rinne negativ, Knochenleitung unverkürzt, Weber nach rechts. Links normale Verhältnisse (Otitis med. sup. ac. d.).

9. I. bis 12. I. Umschläge mit Solutio Burowi, Ruhe im Bett (liegt auf der rechten Seite).

13. I. Die Schmerzen im rechten Ohr sind heftiger; der Warzenfortsatz rechts ist leicht geschwollen und druckschmerzhaft. 14. I. derselbe Zustand. 15. I. bis 16. I. Der Warzenfortsatz stets mehr geschwollen und mehr druckschmerzhaft. Temp. (15. I.) 39·9°, (16. I.) 38·5°. An beiden Tagen Schüttelfröste.

16. I. Aufmeißelung des rechten Warzenfortsatzes (Prof. Dr. Kutvirt).

Vom 16. I. bis 22. I. stets pyämisches Fieber bis 39·8.[1]) Täglich 15 *g* Elektrargol. (19. I. und 21. I. Verbandwechsel. Die Wunde ist rein, Sinus pulsiert nicht.) Vom 23. I. normale Temperatur. Sinus pulsiert wieder.

7. III. die Wunde geheilt.

20. V. 1912 wieder aufgenommen; seit 14 Tagen von neuem erschwerte Nasenatmung. Rezidiv des Tumors im Nasenrachenraum und in der Nase. Elektrolyse. 3. VI. Der Patient trat gebessert aus der Behandlung aus.

In diesem Falle trat nach der galvanokaustischen Abtragung der Geschwulst die akute eitrige Mittelohrentzündung, welche trotz der Behandlung zur akuten Warzenfortsatzentzündung, Sinusphlebitis und Pyämie geführt hat. Durch die Aufmeißelung des Warzenfortsatzes und subkutane Elektrargolinjektionen wurde die Pyämie geheilt.

3. V. F., 15 Jahre, Gymnasiast, aufgenommen 18. XII. 1909.

Dieser Fall wurde von Prof. Dr. Kutvirt[2]) in der Arbeit „Ein typisches Nasenrachenfibrom mit tödlicher Blutung“ beschrieben. Ich führe den Auszug

[1]) Decursus ist ausführlicher in meiner Arbeit: Das Antistreptokokkenserum und Elektrargol in der Therapie der otogenen septischen Allgemeininfektion, Fall 7. Arch. f. Ohrhlk. 90. S. 261.

[2]) Časopis lékařův českých. 1912 und Passow-Schäfers Beitr. 7. S. 25.

Digitized by Google
Original from UNIVERSITY OF CALIFORNIA
Generated on 2019-10-24 14:34 GMT / http://hdl.handle.net/2027/uc1.b3252763
Public Domain in the United States, Google-digitized / http://www.hathitrust.org/access_use#pd-us-google

der Krankengeschichte aus dieser Arbeit an: Seit mehreren Jahren erschwerte Nasenatmung. Der linke Nasengang ist von einem rötlichen, höckerigen, harten, bei der Berührung leicht blutenden Tumor ausgefüllt, welcher gegen die Nasenwände ganz frei ist. Der Nasenrachenraum ist von dem Tumor derselben Beschaffenheit ganz ausgefüllt; die Insertionsstelle ist im Nasenrachendach. 19. XII. partielle Entfernung des Tumors mittelst der galvanokaustischen Schlinge; profuse Blutung. 20. XII. starke Blutung bei neuem Versuch, die Geschwulst auf dieselbe Weise zu entfernen. 23. XII. Es ist gelungen, die Geschwulst abzutragen. Patient wurde auf eigenen Wunsch entlassen. Ende der ersten Woche im Jänner 1910 heftige Schmerzen im linken Ohr. 18. I. 1910 Wiederaufnahme auf die Klinik. Status an diesem Tage: Im linken Gehörgang ist Eiter, nach dessen Entfernung ist das Trommelfell gerötet, vorgewölbt, die Konturen verwischt, vorn eine kleine Perforation. Im Nasenrachen Rezidiv des Tumors, dessen Oberfläche ist exulzeriert. Vom 28. I. bis 23. III. mehrmalige Entfernung der Geschwulst aus dem Nasenrachenraum und aus der Nase mit der galvanokaustischen Schlinge. Das linke Ohr wurde täglich nach vorheriger Ausspritzung mit $2^1/_2\%$ Lösung von Natrium perboricum behandelt. 23. III. Patient wurde gebessert entlassen.

30. III. 1910 Wiederaufnahme. Der Befund des linken Ohres ist unverändert. 1. IV. bis 11. IV. dieselbe Behandlung des Ohres. 12. IV. leichte Schmerzen im linken Ohr. Umschläge mit Solutio Burowi. 13. IV. partielle Abschneidung des Tumors aus der Nase. Abends Schmerzen im linken Ohr. Burow. 14. IV. partielle Entfernung des Tumors aus dem Nasenrachen mittelst der galvanokaustischen Schlinge. Abends heftige Schmerzen im linken Ohr. Leichte Schwellung des linken Warzenfortsatzes und Druckschmerzhaftigkeit. Die obere Gehörgangswand ist leicht gesenkt.

15. IV. große Schwellung und Druckschmerzhaftigkeit des Warzenfortsatzes, größere Senkung der oberen Gehörgangswand; profuser Ausfluß. Umschläge mit Burow. 16. IV. bis 18. IV. Temperatur 38—38·7°. 19. IV. Aufmeißelung des linken Warzenfortsatzes. Im Knochen mehrere mit Eiter und Granulationen erfüllte, bis zum Sinus sigm. reichende Höhlen. Der Sinus, welcher sich schon 0·5 *cm* hinter dem knöchernen Gehörgang befindet, wurde in der Ausdehnung von 2·5 *cm* freigelegt; seine Beschaffenheit ist normal. 20. IV. bis 25. V. Die Nachbehandlung hat normalen Verlauf. 25. V. Die Trepanationswunde ist geheilt. Es wurde wieder mit der Behandlung des Tumors begonnen. Die Geschwulst wurde aus dem Nasenrachen mit der galvanokaustischen Schlinge entfernt; danach (23. VI.) wurde ein Teil des Tumors aus der Nase mit der Schere abgeschnitten. Es trat sehr profuse Blutung ein, welche sich mehrmals trotz der festen vorderen und hinteren Tamponade in den nächsten Tagen wiederholt hat. Mehrmalige subcutane Infusionen von 500 bis 600 cm^3 physiologischer Kochsalzlösung. Konsilium der böhmischen chirurgi-

Digitized by Google
Original from UNIVERSITY OF CALIFORNIA
Generated on 2019-10-24 14:34 GMT / http://hdl.handle.net/2027/uc1.b3252763
Public Domain in the United States, Google-digitized / http://www.hathitrust.org/access_use#pd-us-google

schen Klinik Prof. Dr. Kukula (Prof. Dr. Znojemský). 29. VI. Exitus. Pathologisch-anatomische Diagnose (pathologisch-anatomisches Universitätsinstitut Hofr. Prof. Dr. Hlava): Fibroma baseos cranii, Polyposis multiplex cavi pharyngonasalis, Anaemia excessiva, Haemorrhagia pleurae, pericardii et ventriculi. Bronchopneumonia abscedens lobi inferioris dextri. Bronchitis mucopurulenta diffusa dextra. Oedema pulmonum. Degeneratio organorum parenchymatosa. Tumor lienis. Otitis med. sup. sin. recidiv. Histologische Untersuchung (aus der Arbeit Kutvirts): Fibröses Bindegewebe, die Gefäßmenge ist an einzelnen Stellen verschieden.

In diesem Falle trat die akute eitrige Mittelohrentzündung links 14 Tage nach der galvanokaustischen Abtragung des Tumors aus dem Nasenrachenraum und aus der Nase auf (im Jänner 1910). Die Exacerbation, welche im April 1910 nach derselben Operation eingetreten ist, führte zur akuten Mastoiditis, welche operiert werden mußte.

4. P. J., 19 Jahre, Kommis, aufgenommen 14. VI. 1912 (maligner Tumor).

Anamnese: Seit 2 Monaten erschwerte Nasenatmung.

Nasenbefund: Die äußere Wand rechts ist stark medianwärts bis zum Septum vorgewölbt. Die rechte Nasenhälfte ist für Luft ganz undurchgängig. Links normale Verhältnisse. Mit dem Flatauschen Pharyngoskop sieht man in der rechten Hälfte des Nasenrachenraumes einen rötlichen, diese Hälfte ganz ausfüllenden Tumor.

Digitaluntersuchung: Der Tumor ist vorn gegen die Choanen und gegen das Nasenseptum frei, hinten kann man zwischen ihn und die hintere Rachenwand mit dem Finger nicht eindringen. Der Tumor blutet leicht beim Berühren.

21. VI. Temperatur 38·3. Schmerzen im rechten Ohr. Das Trommelfell ist gerötet, vorgewölbt, Konturen verwischt. Umschläge mit Burow. 23. VI. 38·3. Stets heftige Schmerzen im rechten Ohr. Der rechte Warzenfortsatz ist leicht geschwollen und druckschmerzhaft. Im Gehörgang ist Eiter, vorn im Trommelfell ist eine kleine Perforation. 24. VI. bis 25. VI. Temperatur 38·3. Der Warzenfortsatz ist mehr geschwollen. 26. VI. Trepanation des rechten Warzenfortsatzes (Prof. Dr. Kutvirt). Der Knochen ist auf der Oberfläche mißfarbig, blutet aus mehreren punktförmigen Stellen. Unter der Corticalis mehrere von Eiter erfüllte Höhlen. Die ganze untere Hälfte des Warzenfortsatzes ist erweicht. 26. VI. bis 15. VIII. normale Nachbehandlung. 15. VIII. Die Trepanationswunde ist geheilt. Inzwischen hat sich der Tumor vergrößert, so daß die rechte Gesichtshälfte vorgewölbt ist. In den letzten 14 Tagen Abnahme der Sehschärfe.

Generated on 2019-10-24 14:34 GMT / http://hdl.handle.net/2027/uc1.b3252763
Public Domain in the United States, Google-digitized / http://www.hathitrust.org/access_use#pd-us-google
Digitized by Google
Original from UNIVERSITY OF CALIFORNIA

Nach der Heilung der Trepanationswunde wurde mit der Zerstörung des Tumors mit der Pfannenstielschen Methode begonnen; nach kurzer Zeit trat Patient aus der klinischen Behandlung aus.

Resümee.

Aus den 56 Fällen von Nasenrachentumoren, bei welchen die Operation mit der galvanokaustischen Schlinge ausgeführt wurde, wurde die akute Mittelohrentzündung in 14 Fällen beobachtet, und zwar bei 5 Fällen 2mal hintereinander (F. I. 1, 3, 4, II. 1, 3). Einmal (F. II. 4) entstand die akute eitrige Mittelohrentzündung mit akuter Mastoiditis ohne jede nachweisbare Ursache: das ist nichts sonderbares, da auch bei anderen Affektionen im Nasenrachenraum (Vegetat. adenoidae) zeitweise der katarrhalische oder entzündliche Zustand des Rachenraumes durch die Eustachische Trompete in das Mittelohr übergehen kann. In einem Falle (I. 5) war die akute eitrige Mittelohrentzündung infolge von Nasenspülung eingetreten.

In den übrigen 12 Fällen wurde die Mittelohrentzündung durch die Entfernung der Geschwulst aus dem Rachenraum, eventuell auch aus der Nase mit der galvanokaustischen Schlinge verursacht. Eine solche Entstehung ist leicht erklärbar. Der katarrhalische, durch die Geschwulst veranlaßte Reizzustand der Schleimhaut im Nasenrachenraum wird durch die galvanokaustische Ätzung bedeutend gesteigert, so daß seine Fortleitung in die Umgebung bedeutend erleichtert ist. Am Anfang dieser Arbeit habe ich erwähnt, wie heftiger entzündlicher Zustand im Rachenraum nach der galvanokaustischen Abtragung der Tumoren entsteht. Diese Entzündung ist in direkter Nachbarschaft der pharyngealen Mündung der Eustachischen Röhre und kann dann sehr leicht über die Schleimhaut derselben in das Mittelohr eindringen. Auf die Intensität der Entzündung weist auch der Umstand hin, daß oft auch der Warzenfortsatz mitergriffen wird (F. I. 3, 4, II. 1—3) und daß sogar auch die Pyämie, welche aber durch die Elektrargolinjektionen geheilt wurde, entstand (F. II. 2).

Es treten also die akuten eitrigen Mittelohrentzündungen ziemlich oft nach der Entfernung der Tumoren aus dem Rachenraum und aus der Nase mit der galvanokaustischen Schlinge auf (in 25%), aber doch können wir diese Operation nicht verlassen, denn sie ist die einfachste und am wenigsten gefährliche von allen Operationen der Nasenrachentumoren; mit dieser Operation wurden auf der Klinik Prof. Kutvirt bei den Nasenrachenfibromen sehr gute Erfolge erzielt. Darum halten wir die Mittelohrentzündung für ein geringeres Übel als die Gefahr bei anderen Operationen.

Generated on 2019-10-24 14:34 GMT / http://hdl.handle.net/2027/uc1.b3252763
Public Domain in the United States, Google-digitized / http://www.hathitrust.org/access_use#pd-us-google
Digitized by Google
Original from UNIVERSITY OF CALIFORNIA

Vereinsberichte.

Wiener Laryngo-rhinologische Gesellschaft.

Sitzung vom 14. April 1915.

(Offizielles Protokoll.)

Vorsitzender: Dr. Weil.
Schriftführer: Dr. Kofler.

I. Dr. Hanszel stellt vor:

1. Einen Infanteristen, der im Oktober in Serbien Typhus akquirierte, am 20. XI. 1914 im Kaiser Franz Josef-Spital wegen einer typischen **posttyphösen Larynxstenose** tracheotomiert wurde und auch heute — also nach mehr als 4 Monaten — die Tubagierung, selbst mit einem dünnen Katheter, nicht verträgt. Es tritt sofort reaktives Ödem ein. Dieser Fall beweist die Richtigkeit der Mitteilung in O. Chiaris Lehrbuch, wonach posttyphöse Stenosen durchschnittlich erst nach einem Jahr zur Tubagierung geeignet sind. Hanszel spricht sodann über seine nun reichlichen laryngoskopischen Befunde bei Typhen, die meist nur das Bild einer Laryngitis sicca mit Erosionen, nicht aber „typische" Ulcerationen erkennen ließen und bedauert die durch die prognostisch tristen posttyphösen Larynxstenosen bedingte, leider nicht seltene, dauernde Militärdienstuntauglichkeit.

2. Vorstellung eines Infanteristen, bei welchem eine schwere Schrapnellverletzung der Nase eine **völlige narbige Atresie der Nase** zur Folge hatte. Mittelst Kaustik, Elektrolyse und vielen mühsamen submucösen Eingriffen konnte Hanszel die linke Nasenseite dauernd wegsam machen, während die Öffnung in der rechten Seite noch durch einen Verweilkatheter offen erhalten werden muß, da sie sich sonst rasch verengt.

Diskussion.

Dr. Ad. Heindl hatte in der k. k. Krankenanstalt „Rudolf-Stiftung" ebenfalls Gelegenheit, nunmehr viel reichlicher als sonst Typhusfälle zu untersuchen, und konnte ebenfalls nur verhältnismäßig selten die beschriebenen Typhusulcera feststellen. Statt dessen bloß eine starke Austrocknung mit Krustenbildung der Schleimhäute der Nase, des Pharynx, Larynx und der Trachea, wie sie sonst bei hochfiebernden Patienten, hier bei diesen, weil sie stunden- und tagelang mehr weniger somnolent sind, in noch höherem Grade beobachtet werden können. Durch das Fieber, durch das Loshusten dieser Sekretkrusten kommt es zur Nekrose des Schleimhautepithels und zum Losreißen desselben, so daß den Typhusbacillen die Eingangspforte geöffnet ist. Es etabliert sich dann dort das Ulcus so wie bei der Tuberkulose des Larynx. Durch geeignete Pflege der Schleimhaut, der Digestion des Atmungstraktes, worauf das höchste Gewicht zu legen ist, was Weinberger auch betont, kann man die Entstehungen dieser Ulcera hintanhalten. Redner empfahl Sprayungen mit $^1/_2$%iger warmer Sodalösung.

Prof. Fein: Auch ich habe in der letzten Zeit eine große Anzahl von Typhusfällen untersucht und unter diesen keinen einzigen Fall von Kehlkopfgeschwür beobachtet. In fast allen Fällen handelte es sich um ein Bild, das ungefähr demjenigen entsprach, das der Vortragende als Laryngitis sicca bezeichnet hat. Ich halte aber diese Bezeichnung, die allerdings seit altersher

Digitized by Google
Original from UNIVERSITY OF CALIFORNIA
Generated on 2019-10-24 14:34 GMT / http://hdl.handle.net/2027/uc1.b3252763
Public Domain in the United States, Google-digitized / http://www.hathitrust.org/access_use#pd-us-google

üblich ist, für nicht ganz zutreffend. Es handelt sich erstens nicht um einen auf den Larynx beschränkten Zustand, es ist vielmehr die Schleimhaut des ganzen Respirationstraktus — Nase, Mund, Rachen, Bronchien usw. — ergriffen. Zweitens ist es kein Entzündungszustand, sondern ein Austrocknungsprozeß, der mit einer Affektion der Schleimdrüsen, die wenig zähen, klebrigen, adhärenten Schleim absondern, einhergeht. Diese Affektion der Schleimhaut ist auch nicht allein für den Typhus charakteristisch, sondern findet sich auch bei vielen anderen schweren Infektionskrankheiten, die mit hohem Fieber, intermittierender oder dauernder Somnolenz u. dgl. einhergehen. Diese Erscheinungen der Schleimhaut, die oft Aphonie und Dysphagie zur Folge haben, schwinden in der Regel bald, wenn die schweren Allgemeinerscheinungen abgelaufen sind.

Dr. Kofler: Ich hatte bis jetzt nur wenig Fälle von Typhus mit Erscheinungen im Larynx zu beobachten Gelegenheit gehabt, während der Kriegsmonate im ganzen nur drei. Bei einem dieser Patienten fand ich nur Rötung und Trockenheit der Larynxschleimhaut, bei einem zweiten bestand ein sehr großes, höckeriges Infiltrat der Hinterwand, bei dem dritten Pat. endlich kam es zu Ödem des Larynx, des obersten Teiles der vorderen Trachealwand und des darüberliegenden Isthmus, welches die sofortige Tracheotomie notwendig machte. Der zweite Pat. wurde der Schutzimpfung gegen Typhus unterzogen, bevor er ins Feld einrückte; Tuberkulose konnte bei ihm nicht nachgewiesen werden. Alle 3 Patienten waren Soldaten.

Dr. Hugo Stern: Ich möchte den Herrn Vortragenden nur fragen, inwieweit die Sprache durch die Atresie im 2. Falle verändert ist; wir wissen aus unserer Erfahrung, daß manche Atresien die Sprache unbedeutend beeinflussen, bei anderen können wir aber eine typische Rhinolalia clausa oder mixta hören.

Dr. Hanszel hat keine auffällige Klangveränderung konstatieren können, allerdings hat der nur ruthenisch sprechende Soldat besonders anfangs im Spital sehr wenig gesprochen.

Dr. Stern: Es zeigt sich in der Tat keine wesentliche Klangveränderung der Sprache bis auf den Umstand, daß K, G, P und Sch etwas verwaschen klingen, was jedoch vielleicht mit dem Sprachidiom respektive einem speziellen Dialekt des Pat. zusammenhängen kann.

II. Dr. Kofler: 1. **Typhusstenose.**

Erlaube mir, diesen Pat. (Soldaten) hier vorzustellen, bei welchem es im Verlaufe seiner Typhuserkrankung zu Ödem des Larynx, der Trachea und des darüberliegenden Isthmus gekommen war, ein Zustand, der die sofortige Tracheotomie erheischte.

Späterhin schwand langsam das Ödem des Larynx, es blieb schließlich, ca. 2 Wochen vor der Aufnahme an unsere Klinik, nur eine stärkere Schwellung um die vordere Kommissur herum zurück, aus der auch etwas eitriges Sekret zum Vorschein kam. Da während dieser Zeit der interne Befund wieder vollständig normal war, insbesondere jede Infektionsmöglichkeit ausgeschlossen werden konnte, mußte mangels jeder anderen Ursache das beständige, zeitweilig recht hohe Fieber auf diesen eitrigen Prozeß zurückgeführt werden. 7 Wochen nach der Tracheotomie wurde von meinem Chef Hofrat Chiari die Laryngostomie ausgeführt und dabei ein kleines, nekrotisches Stück Schildknorpel aus der vorderen Kommissur entfernt. Pat. verträgt die Nachbehandlung mit Laryngostomiebolzen sehr gut und ohne besondere Reaktion. Durch

Digitized by Google
Original from UNIVERSITY OF CALIFORNIA
Generated on 2019-10-24 14:34 GMT / http://hdl.handle.net/2027/uc1.b3252763
Public Domain in the United States, Google-digitized / http://www.hathitrust.org/access_use#pd-us-google

ca. 4 Wochen nach der Laryngostomie war die Temperatur noch ab und zu subfebril, von da ab immer normal.

2. Neue Behandlungsmethode der doppelseitigen kompletten Posticusparalyse.

Die Pat., welche ich hier vorstelle, wurde seinerzeit wegen einer hochgradigen Struma an einer chirurgischen Station operiert. Ich sah die Pat. zum erstenmal einige Monate später mit einer doppelseitigen kompletten Posticusparalyse; ohne Zweifel war diese auf die Operation zurückzuführen. Zu gleicher Zeit bestand jedoch eine akute Laryngitis, welche die Tracheotomie notwendig machte. Vorher schon, also zu einer Zeit, wo noch kein akuter Katarrh das ursprüngliche Leiden komplizierte, mußte die Pat. nachts von den übrigen Patienten wegen des überaus lauten stridorösen Atmens abgesondert werden: untertags konnte sie bei Ruhe leidlich atmen. Nach Ablauf der akuten katarrhalischen Erscheinungen im Larynx, ungefähr 2—3 Wochen nach der Tracheotomie, versuchte ich zum erstenmal meine neue Behandlungsmethode, welche in ausgiebiger Kauterisation der Basis beider Stimmlippen bestand, so zwar, daß zweizeitig an der Basis jeder Stimmlippe mit dem weißglühenden Kauter weitab von der Kante eine tiefgehende Furche von der vorderen Kommissur bis zum Processus vocalis gezogen wurde, in der Voraussetzung, dadurch entsprechend dieser Furche nach Ablauf der kaustisch-entzündlichen Reaktion die Bildung von Narbengewebe zu erzielen, welches dann durch Schrumpfung die Stimmlippe nach außen ziehen sollte. Zu meiner Überraschung ist der erwartete Erfolg auch eingetreten. Während sich vorher die Kanten beider Stimmlippen bei ruhigem Atmen bloß ca. 1 *mm* voneinander entfernten, beträgt jetzt diese Distanz 3—4 *mm*, so daß Pat. jetzt bei verschlossener Kanüle auch nachts vollständig ruhig atmet und die anderen Patienten in keiner Weise mehr stört; auch die Stimme hat sonderbarerweise nicht im geringsten gelitten, obwohl dies aus der Natur der Sache eigentlich zu erwarten gewesen wäre. Pat. spricht und atmet gut bei beständig geschlossener Kanüle. Ich beabsichtige, diese Behandlung an der linken Stimmlippe nochmals zu wiederholen, weil mir der Effekt der Kauterisation hier nicht ausgiebig genug erscheint, und dann die Pat. zu dekanülieren.

Diskussion.

Dr. Heindl: Eine anhaltende Temperatursteigerung könnte, wenn sie nicht durch die Allgemeinerkrankung erklärlich ist, im ersten Falle nur auf eine Mischinfektion mit Streptokokken (Phlegmona laryng.) schließen lassen, da ein einziges im Larynx lokalisiertes Ulcus von Typhus nicht derlei Temperatursteigerungen nach sich ziehen kann. Die beiderseitige gleiche Stimmbandaffektion im zweiten Falle läßt doch den Gedanken aufkommen, ob wir es hier nicht mit einer postoperativen traumatischen Neurose (spastische Parese) zu tun haben. Denn daß der Operateur beide Nervi recurrentes verletzt und in ganz gleichem Grade geschädigt haben sollte, ist etwas unwahrscheinlich.

Prof. Dr. Fein ist nicht der Ansicht Dr. Heindls, daß es sich bei der Stimmbandaffektion im vorgestellten Falle um funktionelle Störungen handelt. Diese Diagnose können wir nur dann annehmen, wenn wir gar keine organischen Veränderungen vorfinden, die die Erscheinungen erklären könnten. Nun sehen wir hier die Narben nach doppelseitig ausgeführter Strumektomie und

Digitized by Google
Original from UNIVERSITY OF CALIFORNIA
Generated on 2019-10-24 14:34 GMT / http://hdl.handle.net/2027/uc1.b3252763
Public Domain in the United States, Google-digitized / http://www.hathitrust.org/access_use#pd-us-google

wissen, daß in überaus zahlreichen Fällen nach dieser Operation Läsionen des Nerv. recurrens vorkommen. Es wäre daher sehr gezwungen und durch nichts gestützt, in diesem Falle einen Shock und eine funktionelle Neurose annehmen zu wollen.

Dr. Weil: Ich beobachte seit Jahren eine ältere Frau, welche von Chirurgen ersten Ranges zweimal wegen Struma operiert wurde. Nach der ersten Operation blieb rechts Posticuslähmung zurück, nach der zweiten links; beide Stimmbänder bieten aber einen vollkommen symmetrischen Anblick. Pat. atmet durch das kleine hintere Dreieck und bekommt beim Gehen leicht Dyspnoe, hat aber sonst nicht viel Beschwerden. Im übrigen hat Iwanoff in der Zeitschrift für Laryngologie, 1913, über drei nach Citelli operierte Fälle berichtet, in denen er zweimal ein günstiges Resultat erzielte — eine etwas heisere Stimme und freie Atmung noch nach mehr als einem Jahr.

Dr. Kofler: Die bei diesem Leiden von anderen Autoren geübte Abtragung einer Stimmlippe scheint mir, sowohl was die Stimme als auch die Atmung anlangt, nicht dasselbe günstige Resultat zu ergeben, weil sich erstens an Stelle der abgetragenen Stimmlippe unebene Granulationen bilden, die öfter entfernt werden müssen und daher eine längere Nachbehandlung erfordern, weil zweitens die Unebenheit dieser Granulationen und auch jene der späteren Narbe sicherlich die Stimmbildung mehr beeinträchtigt, als dies bei meiner Methode der Fall ist, wo im großen ganzen die Konfiguration der Stimmlippe, insbesondere deren Kante intakt bleibt; außerdem erscheint mir dieser Eingriff viel einfacher und wegen seiner bloß zweimaligen Durchführung für den Pat. viel weniger beschwerlich als die Abtragung einer Stimmlippe mit nachträglicher wiederholter Entfernung der Granulationen.

III. Dr. M. Weil: **Demonstration eines großen Tuberkuloms der Choane.**

Eine 38jährige Frau aus Böhmen hatte seit einem Jahr vollständige Verstopfung der rechten Nasenhälfte, seit einigen Monaten heftige Kopf- und Gesichtsschmerzen rechts. Bei der Untersuchung im Kaiser Franz Josef-Ambulatorium sah ich von rückwärts einen pflaumengroßen, runden, grauen, platten Tumor vom Sitz und Aussehen eines Choanalpolypen; vorn fand ich aber die rechte Nasenhöhle von körnigen Tumormassen ausgefüllt, welche von der Schlinge leicht durchschnitten wurden und heftig bluteten. An 2 Tagen Ausräumung dieser Massen (etwa 40 cm^3) mit Schlinge und Konchotom; zuletzt isolierte Abschnürung des Choanaltumors, der durchschnitten und ausgespuckt wurde. Zu meinem Erstaunen fand ich dann, daß sich die graue Oberfläche in Form einer halbkugeligen Schale von 1—2 *mm* Dicke von dem jetzt rot und körnig erscheinenden Tumor abgelöst hatte. Der Sitz der Zerstörung war das Gebiet der unteren und mittleren Muschel; die Durchleuchtung ergab Verdunklung der rechten Wange. Meine klinische Diagnose war Epitheliom; die histologische Untersuchung (Dr. v. Kogerer, Prosektor der Rudolf-Stiftung) ergab jedoch ein Tuberkulom, ebenso auch die eines Stückes von anderer Stelle. Die Membran erwies sich als fibrinöses Exsudat. Nachträglich erfuhr ich mit Hilfe eines tschechischen Dolmetsches, daß die Kranke schon vor 10 Jahren einen ähnlichen Zustand hatte und damals vom Kollegen Koschier operiert wurde.

Generated on 2019-10-24 14:35 GMT / http://hdl.handle.net/2027/uc1.b3252763
Public Domain in the United States, Google-digitized / http://www.hathitrust.org/access_use#pd-us-google
Digitized by Google
Original from UNIVERSITY OF CALIFORNIA

Oto-laryngologischer Verein in Norwegen.

Sitzung vom 12. Oktober 1914.

Vorsitzender: Uchermann.
Schriftführer: Fleischer.

Uchermann legte das Präparat einer **Krebsgeschwulst aus der Regio thyreohyoidea** einer 49 Jahre alten Frau vor. Die Geschwulst hatte ungefähr die Größe eines Zweikronenstückes (etwas größer als ein deutsches Zweimarkstück), eine glatte, konvexe Oberfläche (sie ähnelte einer kleinen, getrockneten Feige), feste, elastische Konsistenz und dunkle, rötliche Farbe. Sie hatte sich (unter Lokalanästhesie) in ihrer ganzen Größe herausschälen lassen, wobei sich zeigte, daß sie dem Ligam. thyreohyoideum med. und dem obersten Teil der Laminae thyreoideae adhärierte. Nach oben ging vom oberen Rande der Geschwulst ein dünner Bindegewebsstrang zur hinteren Fläche des Corpus os. hyoidei. Vorn lag sie in der Mittellinie subcutan, auswärts bedeckt vom M. sternohyoidei. Das umgebende Bindegewebe adhäriert der Geschwulst ziemlich stark. Unter dem Mikroskop erwies sie sich als ein Zylinderepithelcarcinom, wahrscheinlich herrührend von einem rudimentären Ductus thyreoglossus. Die Geschwulst war erst seit 6 Monaten beobachtet worden, war schmerzlos und unempfindlich, die sie bedeckende Haut war normal.

Weiters wurde das Präparat eines mandelgroßen, glatten, sessilen **Tumors** vorgewiesen, **der von der Rückseite der linken Plica aryepiglottica** bei einem 70jährigen Manne **ausging.** Er hat in den letzten Monaten einen Klumpen im Halse gespürt und ab und zu Schmerzen beim Schlucken gehabt. Die Schleimhaut über der Geschwulst ist etwas injiziert, ebenso ist die linke Plica aryepiglottica im ganzen etwas dicker und größer als die rechte. Dasselbe ist der Fall mit der Plica ventricularis. Stimmbänder normal, beweglich. Die mikroskopische Untersuchung ergab Tuberkulose.

Ferner wurde ein Fall von **chronischer suppurativer Otitis media dextra mit Mastoiditis, Sinusthrombose und Lungenabsceß** besprochen bei einem 17 Jahre alten Manne. Seit 6 Tagen vor seiner Einlieferung starker rechtseitiger Kopfschmerz, Fieber, einmal Schüttelfrost, Erbrechen, Schwindel. Bei seiner Einlieferung am 19. VI. 1915 hörte er gewöhnliche Stimme ad concham, Schwabach ÷ 20. Nystagmus beim Blick nach beiden Seiten. Spärlicher, stinkender Eiter im Gehörgang, Rest von Trommelfell nach oben. Empfindlichkeit und Geschwulst über der Spitze des Proc. mastoideus und des anstoßenden Teiles des M. sternocleido. Pupillen kontrahiert (ca. 1 *mm* im Diameter), reagieren träge auf Licht, gleichgroß. Pat. ist bleich, mager, Puls 96, weich, dikrot, Patellarreflex kann nicht hervorgebracht werden, Babinski ÷, Kernig und Brudzinsky ÷, keine deutliche Steifheit des Nackens. Im Urin Eiweiß (ca. $^1/_2{}^0/_{00}$), Temp. 36·9°; am Tage darauf (20. VI.) 38°. Radikaloperation. Es fand sich ein perisinuöser Absceß. Stark verdickte Sinuswand, die gespalten und entfernt wird, ebenso ein Teil Thrombusmasse. Tamponade, Jodoformgaze. Befand sich danach wohl bis zum 28. VI., wo sich eine Andeutung von Schüttelfrost mit Temperatursteigerung auf 38·7° zeigte, am folgenden Tage 39·7°. Am vordersten Rande des Sternocleido in der Höhe des oberen Randes der Cart. thyreoidea ist eine harte Geschwulst zu fühlen. Es wird daher am 30. VI. eine Unterbindung der V. jugularis direkt über dem Omohyoideus in der Höhe der Cricoidea vorgenommen. Die Gefäßscheide wird von einer

Digitized by Google
Original from UNIVERSITY OF CALIFORNIA
Generated on 2019-10-24 14:35 GMT / http://hdl.handle.net/2027/uc1.b3252763
Public Domain in the United States, Google-digitized / http://www.hathitrust.org/access_use#pd-us-google

geschwollenen Drüse bedeckt. V. jugularis zusammengefallen, groß, mit verdickten Wänden, enthält eine feste, weiße Thrombe. Nach Durchschneidung wird Sonde und Zange aufwärts durch die Vene eingeführt. In einem Abstand von 5 *cm* findet sich stinkender Eiter, wovon etwa 2 Teelöffel entleert werden. Am 3. VII. wird in Kultur von V. jugularis spärliches Wachstum von Staphylokokken nachgewiesen. 4. VII. wieder Temperatursteigerung mit Frostanfall. Die Wunde am Hals wird nach oben ca. 3 *cm* erweitert und ein größeres Drüsenpaket über der Gefäßscheide entfernt. Mit Sonde und scharfem Löffel kommt man ganz hinauf zum Bulbus. Keine direkte Kommunikation zwischen den beiden Öffnungen.

Am 5., 6. und 7. VII. wieder Fröste mit mäßiger Temperatursteigerung. Pat. beginnt über Stiche in der linken Seite zu klagen. In der linken Axillarfläche einige Dämpfung und Reibungsgeräusche. Bei Probepunktion im 9., 10. und 11. Intercostalraum wird seropurulente Flüssigkeit entfernt, zusammen ca. 30 cm^3, Resektion der 9. Costa am selben Abend. Bei Punktion durch die Pleura keine Flüssigkeit, infolgedessen wurde die Wunde zugenäht. 9. VII. und 10. VII. wieder Fröste mit Temperatursteigerungen bis zu 40·2°. Die Wunden am Hals und hinter dem Ohr rein. Subjektives Wohlbefinden. Sicherheitshalber wird Piffls Operation des Bulbus vorgenommen. Bei der Öffnung kommt ein Tropfen Eiter und ein wenig seropurulente Flüssigkeit. Keine ramollierte Thrombe. Freie Passage zwischen der Halswunde und der Wunde hinterm Ohr. Am 13., 14. und 15. VII. wieder Fröste, zuletzt mit Temperatur bis zu 40°. Subjektives Wohlbefinden. Wunden rein. Am 16. VII. wurden plötzlich zirka 100 *g* graubraunes, stark stinkendes Expektorat ausgehustet (wie bei Gangrän). Temperatur sank bis 36·6°. Es wurde Inhalation von Terpentindämpfen angeordnet, innerlich bekam er Myrthol 0·30 t. p. d. In den folgenden Tagen wurde nur wenig mucopurulentes, sparsames Sekret ausgehustet. Mit den Inhalationen wurde am 23. VII. aufgehört. Seitdem normaler Verlauf. Abgeschrieben als geheilt am 23. IX. Gehör rechtes Ohr 0, linkes Ohr 3 *m* Flüstern. Das ausgehustete gangränöse Expektorat (das infolge eines Mißverständnisses leider nicht mikroskopisch untersucht wurde) ist augenscheinlich ein embolischer Focus vom linken unteren Lungenlappen gewesen, der sich in einen Bronchus geöffnet hat. Glücklicherweise kam keine Blutung.

Sitzung vom 16. November 1914.

Vorsitzender: Uchermann.
Schriftführer: Galtung.

Uchermann besprach einen Fall von **Epistaxis, der mit direkter Transfusion nach Carrels Methode behandelt** worden war.

F. K., 8 Jahre alt, Knabe, soll früher immer gesund gewesen sein, jedoch immer etwas bleich. Keine Bluter in der Familie.

Im Frühsommer dieses Jahres bekam er ohne jede Veranlassung plötzlich Nasenbluten aus beiden Nasenlöchern. Die Blutung war stark, so daß ein Arzt gerufen wurde. Im ganzen fünf starke Blutungen im Laufe des Sommers. Er ist sehr bleich und matt geworden. Am 4. IX. wieder Blutung, die durch Tamponade zum Stillstand kam. Außerdem zweimal Blutbrechen von verschlucktem Blut. Wurde auf der Klinik eingelegt.

Digitized by Google
Original from UNIVERSITY OF CALIFORNIA
Generated on 2019-10-24 14:35 GMT / http://hdl.handle.net/2027/uc1.b3252763
Public Domain in the United States, Google-digitized / http://www.hathitrust.org/access_use#pd-us-google

Der Pat. ist sehr bleich und mitgenommen. Sämtliche Schleimhäute bleich. Pupillen groß, reagieren. Herzdämpfung vergrößert, ausgedehntes Fremissement, am Hals Venenpuls. Erster Ton protrahiert, unrein, fast blasend. Abdomen etwas gespannt. Kein Ödem oder Exanthem. Der Zustand hielt sich so ca. 1 Monat ohne wesentliche Veränderungen.

Am 7. und 21. IX. trat ein schwächeres Nasenbluten ein, das sofort nach Einlegen eines Tampons mit Coagulen aufhörte. Die Schleimhaut nach unten und nach vorn auf dem Septum beiderseitig injiziert und geschwollen, wurde einige Male mit Chr O_3 geätzt.

Am 5. X. fand sich der Hämoglobingehalt (Tallquist) = 30%.

Am 7. X. heißt es: Heute morgens ein Erbrechen, wesentlich bestehend aus Blutcoagulen (ca. $^1/_2$ Becken). 4 Uhr nachmittags sickernde Blutung aus der linken Nase (Tamponade). Pat. ist wachsbleich, antwortet kaum auf Anrede. Puls 140. Am Abend wieder Erbrechen von schwarzer Flüssigkeit (zirka $^1/_2$ Becken). Er wird in schräge Stellung gelegt.

8. X.: Keine Blutung seit gestern. Herzdämpfung vergrößert (zweite Costa und etwas innerhalb des linken Sternalrandes), Ictus einfingerbreit außerhalb der Mamillarlinie. Er erhält $^1/_2$ *l* physiologische Salzwasserlösung per rectum.

9. X. Rektale Salzwasserinjektion. Hämoglobingehalt nach Sahli 17%.

13. X. Zustand unverändert. Alle Schleimhäute fast weiß. Leichtes Ödem unter den Augen. Einige Sugillationen auf der Schleimhaut der Unterlippe. Herzdämpfung vermehrt. Leerer Perkussionsschall in der erwähnten Ausdehnung und einfingerbreit innerhalb des Sternalrandes, ebenso das systolische Blasen. Rote Blutkörper 1,500.000. Blutdruck (Riva-Rocci) 70. Urin klar, enthält kein Eiweiß. Um womöglich das Leben des Knaben zu retten, wurde am Abend eine direkte Bluttransfusion nach Carrels Methode vorgenommen. Die Operation wurde ausgeführt von Dr. Ingebrigtsen, der sie in Carnegies Institut in New-York gesehen hatte. Das Blut von dem Vater und von der Mutter des Knaben wurde auf Hämolyse und Agglutination im Verhältnis zu dem Blut des Knaben untersucht. Das Blut der Mutter zeigte schwache Agglutination der Blutkörper des Knaben, keine Hämolyse. Das Blut des Vaters: Keine Hämolyse, keine Agglutination.

In Lokalanästhesie ($^1/_2$% Novocain) wurden die linke Art. radialis des Vaters und die linke V. saphena des Knaben in ca. 10 *cm* Länge freigelegt. Nach Durchschneidung und einstweiliger Klemmung der Gefäße wurden ihre zentralen Enden mittelst eines 3 *cm* langen, innen und außen paraffinierten Stahlrohres miteinander verbunden. Nach Entfernung der Klemmen wurde nun 35 Minuten lang transfundiert, und während dieser Zeit fühlte man die Pulsation in der Vena saphena oberhalb der Kanüle. Die Pulsfrequenz des Vaters (er ist ein ungewöhnlich großer und starker Mann) war beim Beginn der Operation 72, danach 88, sein Blutdruck vor der Operation 150 (Riva-Rocci), Sahli 100.

Der Puls des Knaben war vor der Operation 120, nach der Transfusion 88. Sein Blutdruck vor der Transfusion 70 (Riva-Rocci), nach derselben 98. Während der Operation eine Kampferspritze. Das Aussehen besserte sich deutlich während der Transfusion. Nach derselben zentrale Unterbindung der Gefäße. Die Hautwunden werden mit Wormgut zusammengenäht.

Generated on 2019-10-24 14:35 GMT / http://hdl.handle.net/2027/uc1.b3252763
Public Domain in the United States, Google-digitized / http://www.hathitrust.org/access_use#pd-us-google
Digitized by Google
Original from UNIVERSITY OF CALIFORNIA

14. X. Hat die Nacht gut geschlafen. Sieht viel besser aus. Die Schleimhäute sind gesund rot, ebenso die Ohren. Sahli 71%. Puls 86, regelmäßig, gut. Herzschlag (Ictus) einfingerbreit innerhalb der Papillarlinie im 4. Intercostalraum. Herzdämpfung nur zum Sternalrand. Keine Nebengeräusche.

15. X. Zustand seit der Transfusion völlig verändert. Leichtrote Farbe auf den Backen, spricht und ist lebhaft. Ißt mit ausgezeichnetem Appetit. Sahli 84. Rote Blutkörper 3,800.000. Im Trockenpräparat (Giemsa): Große, hämoglobinreiche Blutkörper (vom Vater) neben kleineren, bleichen, teils mit Poikilocytose (des Knaben eigene). Keine kernhaltigen roten.

Am 16. X. zeigte sich etwas Blut im Urin. Nach Zentrifugierung finden sich einige rote Blutkörper und 3—4 körnige Zylinder. Albumin $^3/_4$‰.

20. X. Urin klar. Albumin und Blut spor. Sahli 85. Rote Blutkörper 4,006.000.

27. X. Gestern kleiner Blutaustritt an der Unterlippe und eine kleine Blutung aus dem linken Nasenloch. Abführung schwarz (Nasenblut?). Ätzung des Septums nach unten und vorn mit Chr O_3.

Einige Petechien um und unter dem Umbilicus. Das Trockenpräparat des Blutes (Pappenheim) zeigt keine pathologischen Elemente (polynukleäre, neutrophile Leukocyten 75%, eosinophile 0·62%, Lymphocyten 19·38%, Übergangsformen 1·25%). Rote Blutkörper 3,300.000. Sahli 70. R. R. 85.

28. X. Urin: Albumin ÷, Blut ÷.

5. XI. Es ist etwas Blut aus dem rechten Nasenloch gesickert. Ätzung des Septums nach unten und vorn mit Chr O_3. Er sieht ganz gut aus. Befindet sich vollständig wohl. Sahli 75, rote Blutkörper 4,500.000. R. R. 85. Urin: Blut ÷ (Spuren).

9. XI. Gestern und heute starke Blutreaktion im Urin. Albumin ÷ (Spuren). Ord.: Milchdiät.

16. XI. Befindet sich vollständig wohl. Ab und zu Petechien am Körper. Sie verschwinden nach einigen Tagen. Im übrigen wie am 5. XI. notiert.

Nachschrift:

26. XI. Rote Blutkörper 4,000.000. Sahli 68. R. R. 88. Urin: Spuren von Albumin und Blut.

6. XII. Heute morgens kleine Nasenblutung, rechtes Nasenloch.

8. XII. Wieder zahlreiche Petechien auf der Haut über dem Körper und auf der Zunge. Sahli 72. R. R. 95. Befindet sich im übrigen ganz gut. Urin wie zuletzt.

22. XII. Sahli 70. Rote Blutkörperchen 4,000.000. Wieder Nasenbluten auf der rechten Seite, anscheinend vom Septum. Ließ sich durch Tamponade stillen. Ord.: Ätzung.

Das Krankheitsbild ist somit noch nicht abgeschlossen. Ich veröffentliche dies jedoch schon jetzt mit Rücksicht auf die eklatante Wirkung der direkten Transfusion in diesem Falle. Noch scheint das Kind das neue Blut nicht ganz assimiliert zu haben. Es befindet sich jedoch vollständig wohl. Eine ausführliche Beschreibung wird seinerzeit von Dr. Ingebrigtsen geliefert werden.

Gording bespricht einen Fall von Lateralsinusthrombose, den er unter Behandlung hatte.

Im übrigen innere Angelegenheiten.

Digitized by Google
Original from UNIVERSITY OF CALIFORNIA
Generated on 2019-10-24 14:35 GMT / http://hdl.handle.net/2027/uc1.b3252763
Public Domain in the United States, Google-digitized / http://www.hathitrust.org/access_use#pd-us-google

Verhandlungen der Dänischen oto-laryngologischen Gesellschaft.

95. Sitzung vom 2. Dezember 1914.

Vorsitzender: Prof. E. Schmiegelow.
Schriftführer: Dr. Blegvad.

I. Wilh. Waller: **Necrosis sinus sphenoidalis.**

Ein 24jähriger Mann hatte seit langer Zeit eitrige Sekretion aus dem Epipharynx, teilweise auch aus der Nase. Bei der Untersuchung fand man zähes, übelriechendes, eitriges Sekret im oberen Teil der rechten Nasenhälfte und im Epipharynx. Die Durchleuchtung des Sinus maxillaris und Sinus ethmoidalis ergab nichts Abnormes, Punktion dieser Höhlen ebenfalls negativ. Nasenspülungen brachten keinen Erfolg. Wassermann negativ. Röntgenuntersuchung ergab keinen sicheren pathologischen Befund.

Es wurde jetzt unter Verwendung der Kuhnschen peroralen Intubation Decorticatio faciei gemacht; die Kieferhöhle wurde nach Denker geöffnet und die Siebbeinzellen reseziert; bei dem weiteren Hervordrängen fand man ausgedehnte Nekrose der Wandungen der Keilbeinhöhle. Das nekrotische Gewebe wurde in möglichst großer Ausdehnung entfernt, danach Jodoformgazetamponade. Der spätere Verlauf war befriedigend, kein Eiter im Rachen; in der Nase ab und zu etwas Eiter, der jedoch durch Ausspülung sehr leicht entfernt wird.

Diskussion.

Gottl. Kiär fragt, ob Waller nicht versucht hat, die Keilbeinhöhle zu punktieren, um vor der Vornahme eines so großen Eingriffes die Diagnose im reinen zu haben. Kiär hat einen ähnlichen Fall gesehen, wo man mittelst einer durch die Nase eingeführten Knochenzange die ganze Vorderwand der Keilbeinhöhle sehr leicht entfernen konnte.

N. Rh. Blegvad möchte bei dieser Gelegenheit bemerken, daß die akute Sinuitis sphenoidalis gar keine seltene Erkrankung sei; die hauptsächlichsten Symptome sind Eitersekretion durch den Nasenrachen und starke Schmerzen hinter den Augen, oftmals in den Hinterkopf ausstrahlend. Die Diagnose wird mittelst Aussaugen sehr leicht gestellt; man reinigt zuerst die Nase und den Nasenrachen des Patienten durch Ausspülung und macht dann das Aussaugen nach Sondermann; falls dann Eiter zum Vorschein kommt, der in den Nasenrachen hinabgleitet, ist eine Sinuitis sphenoidalis vorhanden. Die Saugtherapie führt gewöhnlich ohne jeden weiteren Eingriff zur Heilung. Bei einer chronischen Eiterung kann man mittelst einer geeigneten Stanze sehr leicht die Vorderwand der Keilbeinhöhle entfernen, eventuell nach Infraktion der mittleren Muschel in lateraler Richtung.

Waller hat nicht vorerst die Keilbeinhöhle punktiert, um nicht durch weitere diagnostische Eingriffe eine radikale Heilung zu verzögern. Was die Frage von lokaler Anästhesie gegenüber Narkose betrifft, zieht Waller vor, bei Eingriffen auf dem Knochengewebe die generelle Narkose zu verwenden, vor allem, wenn man sich der Kuhnschen Methode bedient, wodurch das Narkosemittel sehr genau dosiert wird, und man ferner das Entstehen postoperativer Komplikationen verhütet.

H. E. Schmiegelow: **Beitrag zur translabyrinthären Entfernung von Acusticustumoren.**

Digitized by Google
Original from UNIVERSITY OF CALIFORNIA
Generated on 2019-10-24 14:35 GMT / http://hdl.handle.net/2027/uc1.b3252763
Public Domain in the United States, Google-digitized / http://www.hathitrust.org/access_use#pd-us-google

Schmiegelow demonstrierte eine 45jährige Frau, die er vor 5 Wochen wegen eines Glioms im rechten Meatus acusticus internus operiert hatte. Es bestand mehrjährige, zunehmende Schwerhörigkeit, ferner Sausen und Schwindel. Es wurde rechtseitige Cochlearis- und Vestibularisparalyse konstatiert, ferner Facialislähmung und Lähmung des sensitiven Astes des N. trigeminus sowie Neuritis optica beiderseits. Es wurde Totalaufmeißelung des Mittelohres gemacht, wonach die Pars petrosa entfernt wurde, bis man den nußgroßen, weißen, runden Tumor sah, der den Meatus acusticus erweitert hatte und in den Kleinhirnbrückenwinkel hineinragte; er wurde entfernt, die Wundhöhle durch den Gehörgang mit Jodoformgaze tamponiert und die Wunde vernäht. Die Operation dauerte $1^1/_2$ Stunden. 7 Tage später konnte Patientin aufstehen und $2^1/_2$ Monate später reiste sie nach Hause; sie befand sich völlig wohl.

Ein zweiter Fall, ein 37jähriger Mann mit einem Acusticustumor, befand sich auch zur Zeit in der Abteilung und sollte am folgenden Tage operiert werden.

(Späterer Zusatz: Die translabyrinthäre Exstirpation gelang gut; die Operation dauerte $2^1/_2$ Stunden und der Patient befindet sich ausgezeichnet; auch hier handelte es sich um ein Gliom.)

Diskussion.

N. Rh. Blegvad: Die translabyrinthäre Entfernung ist zweifellos leichter als die anderen Methoden und ist auch rationeller, weil sie den kürzesten Weg geht; jedoch bleibt es immerhin eine technisch sehr schwierige Operation, die bei dem Operierenden sehr große Gewandtheit voraussetzt.

Blegvad fragt, ob eine Röntgenaufnahme gemacht worden war; es wird behauptet, daß man auf diesem Wege schon sehr früh die Diagnose zu stellen vermag, indem man eine Aufhellung des Knochens in der Gegend des Porus acusticus internus findet. Blegvad hat einen Fall von Acusticustumor gesehen, bei dem Prof. Mygind die translabyrinthäre Entfernung versuchte; es gelang sehr gut, den Tumor zu entblößen, er war aber wegen seiner Größe inoperabel. Bei der Sektion fand man eine deutliche Erweiterung des Porus acusticus internus, jedoch war auf dem Röntgenbild kein Unterschied der beiden Seiten nachzuweisen.

Schmiegelow: Die Röntgenaufnahme war in dem ersten Falle negativ, in dem zweiten war eine deutliche Aufhellung sichtbar. Gegen die translabyrinthäre Methode läßt sich Verschiedenes sagen, vor allem, wenn man sie nicht versucht hat; die Chirurgen behaupten, man bekommt nicht genügend Platz; das trifft aber nicht zu. Panse meint sogar, man könne hühnereigroße Tumoren auf diesem Wege entfernen. Jedenfalls ist die Methode weniger gefährlich, weil man extradural vorgeht; bei der transcerebellaren Methode geht man intradural vor und läuft sehr leicht Gefahr, lebenswichtige cerebellare Zentren zu schädigen. Diejenigen Tumoren, welche sich translabyrinthär nicht entfernen lassen, sind auch bei der transcerebellaren Methode kaum zu entfernen.

III. N. Rh. Blegvad: **Fälle von plastischen Operationen an der Nase und am Ohr.**

1. Plastischer Verschluß einer retroauriculären Öffnung.

Ein 14jähriges Mädchen hatte nach einer im Jahre 1906 vorgenommenen Totalaufmeißelung eine völlig epidermisierte retroauriculäre Cavität, die

Digitized by Google
Original from UNIVERSITY OF CALIFORNIA
Generated on 2019-10-24 14:35 GMT / http://hdl.handle.net/2027/uc1.b3252763
Public Domain in the United States, Google-digitized / http://www.hathitrust.org/access_use#pd-us-google

sie jetzt wünschte verschlossen zu haben. Die Haut wurde in $^3/_4$ *cm* Ausdehnung abgelöst und dann eine Periostknochenplatte aus der Tibia in die Wunde eingelegt, wonach die Hauträndер vernäht wurden. Heilung per primam. Die Knochenplatte scheint gut eingeheilt zu sein. Bei dem Einlegen einer Knochenplatte entgeht man der entstellenden Einziehung der Haut, die nach einer gewöhnlichen Vereinigung der Hauträndер entsteht.

2. **Entfernung eines Höckers an der Nase durch äußere Incision.**

Ein 21jähriges Mädchen hatte seit einem Trauma im Kindesalter eine beiderseitige Nasalstenose mit beträchtlicher Deformität der äußeren Nase. Zuerst wurde durch eine submucöse Septumresektion die Permeabilität der Nase hergestellt, dann wurde am Nasenrücken eine Incision gemacht; das linke Os nasi ist nach rechts verbogen, so daß die Sutura internasalis auf der rechten Seite der Nase liegt; ein Stück des rechten Os nasi wird abgemeißelt und dann das linke bis zum Rande desselben abgebogen; ein Stück des knorpeligen Septums, das aus der Wunde hervorragt, wird abgetrennt, wonach die Haut vernäht wird. Später wird noch eine Vertiefung oberhalb der Nasenspitze durch eine Paraffininjektion ausgefüllt. Das Resultat ist gut, die Narbe nur sehr wenig sichtbar.

3. **Entfernung eines Nasenhöckers ad modum Joseph.**

Ein 19jähriges Mädchen hatte nach einem Trauma im Kindesalter eine erhebliche Nasendeformität mit einer großen Prominenz an der Mitte des Nasenrückens und einer Einsenkung über der Spitze. Es wurde eine Incision im rechten Vestibulum gelegt, die Haut mittelst eines Freerschen Elevatoriums vom Nasenrücken abgelöst; alsdann wird ein länglicher Knochensplitter aus dem Rande des Os nasi abgemeißelt und im Vestibulum eine Naht angelegt. Nach der Operation entwickelte sich an der Stelle des Höckers ein Abscеß. der jedoch von dem Vestibulum aus entleert werden konnte. Oberhalb der Nasenspitze wurde noch eine Paraffininjektion gemacht.

4. **Schiefnase, durch Rhinorthosis ad modum Joseph beseitigt.**

30jährige Frau mit einer Schiefnase unbekannten Ursprunges. Mit zweischneidigem Messer wird in beiden Vestibulis incidiert, das Periost auf beiden Seiten bis ganz nach oben abgelöst; dann wird ein keilförmiges Stück aus dem linken Proc. front. oss. max. sup. ausgesägt und im rechten Proc. front. eine lineare Incision gemacht. Auf der rechten Seite der Nase wird jetzt eine Gazerolle angelegt und die Nase durch einen Hammerschlag nach links frakturiert. Es entsteht hierbei der Unfall, daß ein Fragment aus der rechten Seite der Nase die Haut perforiert; die Wunde heilte jedoch ohne sichtbare Narbenbildung. Die Stellung der Nase ist jetzt gut, jedoch besteht noch immer eine Neigung der Nasenspitze, nach rechts zu zeigen. Man versucht deshalb, die knorpelige Nasenscheidewand gegen die linke Umrandung des Sinus piriformis zu fixieren, indem man mit dem Bohrer von Joseph den Knochenrand durchbohrt; der Versuch gelingt jedoch nicht, indem kein Instrument vorhanden ist, um den Draht hindurchzuführen. Auch diesmal ist es nämlich nicht gelungen, trotz wiederholter Reklamation, von dem Instrumentenmacher von Joseph die nötigen Instrumente zu beziehen. Nach der Operation trug die Patientin einen Nasendruckapparat ein paar Stunden täglich, und der endliche Erfolg ist jetzt ausgezeichnet, indem sogar die Nasenspitze ein wenig nach links zeigt.

5. **Fall von Nasenfraktur mit erheblicher Dislokation. Redressement.**

Generated on 2019-10-24 14:35 GMT / http://hdl.handle.net/2027/uc1.b3252763
Public Domain in the United States, Google-digitized / http://www.hathitrust.org/access_use#pd-us-google
Digitized by Google
Original from UNIVERSITY OF CALIFORNIA

Ein 25jähriges Mädchen stieß vor 8 Tagen beim Radfahren gegen einen anderen Radfahrer, wodurch die Nase ganz schief geschlagen wurde; der ganze knöcherne Teil der Nase ist nach rechts disloziert. Es wird jetzt Redressement gemacht, indem man einen dicken Spatel in das Naseninnere hineinführt und mit dem Finger außen an die Ossa nasalia drückt; um das linke Os nasi, das stark deprimiert ist, zu heben, wird eine Gazerolle in die linke Nasenseite hineingelegt. 8 Tage später war die knöcherne Nase fest eingeheilt, und es wird nur noch in eine kleine Einsenkung oberhalb der Nasenspitze (die vielleicht schon vorher bestanden hat) ein wenig Paraffin hineingelegt.

6. Periostknochenlappen aus der Tibia in den Nasenflügel zur Ausgleichung einer Deformität eingelegt.

Einem 26jährigen Manne war durch eine luetische Affektion der größte Teil der Nasenscheidewand sowie beide unteren Muscheln verloren gegangen; gleichzeitig ist eine erhebliche Deformität der äußeren Nase entstanden, die jedoch durch verschiedene Paraffininjektionen schon wesentlich gebessert worden ist, nur war der linke Nasenflügel sehr stark eingeknickt und das linke Nasenloch völlig verlegt. Der Nasenflügel wurde durch eine innere Incision vom Rande des Sinus piriformis abgetrennt und dann durch eine Incision im Vestibulum der Nasenflügel in zwei Blätter gespalten; alsdann wurde eine Periostknochenplatte von etwa $3 \times 1^1/_2$ *cm* aus der Tibia entfernt und in den Spalt hineingelegt. Die Knochenplatte ist sehr gut eingeheilt und der kosmetische Erfolg befriedigend, jedoch ist die Nase noch immer sehr klein, und ferner hat sich eine wulstförmige Verdickung lateralwärts des Sulcus buccolabialis gebildet; die letztere ist doch schon wieder etwas kleiner geworden.

Diskussion.

Schmiegelow erwähnt ein paar Fälle von Gehörgangsplastik. Einem Gendarmen war bei einem Überfall das Ohr fast gänzlich abgeschnitten worden; das Ohr heilte wieder zu, der Gehörgang aber war verschlossen. Das äußere Ohr wurde jetzt abgelöst, ein Stück der hinteren knöchernen Gehörgangswand weggemeißelt und dann gewöhnliche Gehörgangsplastik gemacht. Einem kleinen Mädchen war das Ohr bei der Geburt durch die Zange dergleichen verletzt worden, daß der Gehörgang völlig verwachsen war; es wurde auch hier in derselben Weise Plastik gemacht. Der Gehörgang ist jetzt sehr geräumig; das Trommelfell ist unverletzt.

IV. Thornval: **Fall von ulcerativer Bronchialstenose.**

Eine 28jährige Frau, die wegen einer Enteroptose in der medizinischen Abteilung in Behandlung war, bekam etwas Husten, befand sich aber sonst wohl. Der Husten dauerte fort, keine Expektoration, Lungenbefund negativ. Nach $2^1/_2$ Monaten traten Respirationsbeschwerden auf, die als „laryngealer Stridor" aufgefaßt wurden. Bei der Tracheoskopie fand man den unteren Teil der Trachea in eine geschwürige Kavität verwandelt. Das Geschwür hatte in der Gegend des linken Bronchus seinen Hauptsitz; der Boden war stark nekrotisch, am Rande waren Granulationsmassen sichtbar. Wassermann positiv. Sie wurde jetzt mit Quecksilber und Jodkali sowie mit Salvarsan behandelt, der Zustand wurde aber immer schlechter, und namentlich war der Husten sehr quälend. Bei der zweiten Tracheoskopie hatte sich das Bild etwas geändert, das Geschwür war reiner geworden und die Granulationen weniger hervortretend. Sie wurde fortdauernd antiluetisch behandelt; der Zustand sehr wechselnd; nach 6 Monaten negativer Wassermann. Bei einer dritten Tra-

Digitized by Google
Original from UNIVERSITY OF CALIFORNIA
Generated on 2019-10-24 14:35 GMT / http://hdl.handle.net/2027/uc1.b3252763
Public Domain in the United States, Google-digitized / http://www.hathitrust.org/access_use#pd-us-google

cheoskopie wurde eine kleine polypöse Neubildung entfernt, die sich bei der Mikroskopie als typisches Granulationsgewebe zeigte. Der Husten war fortwährend ziemlich stark, und es bestand reichlicher eitriger Auswurf. Die linke Brusthälfte blieb bei der Respiration stark zurück und das Respirationsgeräusch war abgeschwächt. Bei der Tracheoskopie fand man jetzt deutliche Stenose des linken Bronchus und flottierende Granulationsmassen. Etwa 1 Jahr nach dem Anfang der Krankheit bekam sie erhebliche Respirationsbeschwerden mit vorwiegend exspiratorischer Dyspnoe: sie bekam Sauerstoffinhalation und es wurde Tracheotomie gemacht und eine Königsche Kanüle eingelegt, wonach der Zustand sich besserte. 2 Tage später erhöhte Temperatur und reichliche eitrige Sekretion aus der Kanüle, ferner Zeichen einer linkseitigen Pneumonie. Am siebenten Tage trat Exitus ein. Bei der Sektion fand man in der linken Lunge mehrere kaseöse Pneumonien, teilweise mit beginnender Kavernenbildung. An der Bifurkation ein zweipfenniggroßes Geschwür, das sich in den Eingang des linken Bronchus hineindehnte, auch reicht es ein bißchen in den rechten Bronchus hinein, und man findet hier eine strahlenförmige Narbe. Das Geschwür sitzt vorwiegend an der Vorderwand, ergreift aber auch die Seitenwände, ist aber nirgends circulär. Das Geschwür ist flach, der Boden nekrotisch, teilweise mit Granulationsgewebe besetzt: die Ränder teilweise unterminiert, teilweise fibrös retrahiert, im Anfang des linken Bronchus eine kurze Striktur, die nur das Einführen eines Bleistiftes erlaubt. Die Drüsen an der Bifurkation vergrößert, anthrakotisch, eine einzige Drüse etwas verkalkt, sonst keine Zeichen von Tuberkulose. Die Mikroskopie der Lungen ergibt eine typische Tuberkulose, dagegen keine Tuberkulose in den Drüsen. Auch in dem Geschwür läßt sich keine Tuberkulose nachweisen, obschon es wahrscheinlich ist, daß eine solche vorhanden gewesen ist. Man darf also vermuten, daß es sich tatsächlich um ein tuberkulöses Geschwür gehandelt hat, so daß es nicht Wunder nehmen kann, daß die kräftige antiluetische Behandlung es nicht zur Heilung bringen konnte.

V. Thornval: **Fall von Tumor cerebelli.**

Ein 22jähriger Mann bekam vor einem Jahr einen Schwächezustand im linken Arm, der sich vorwiegend durch unsichere Bewegungen und Zittern der Hand äußerte. Später auch linkseitige Schläfenschmerzen und Schmerzen im Hinterkopf. Etwas Schwindel ist vorhanden gewesen, jedoch ist Pat. niemals gefallen. Während der letzten 2 Monate linkseitige Facialislähmung, Schluckbeschwerden und fehlender Geschmack. Otologische Untersuchung: Trommelfell beiderseits sklerotisch und glanzlos. Funktionsprüfung: v $\frac{0{\cdot}10}{0{\cdot}30}$, a¹ Kn.-L. $\frac{40}{45}$ (25), L.-L. $\frac{45}{50}$ (60), L.-I. $\frac{D'}{F}$, L. S. $\frac{\text{normal}}{2{\cdot}5\ (\text{Galton})}$. Bei Blickrichtung geradeaus spontaner horizontaler und rotatorischer Nystagmus nach rechts, bei Blick zur Seite horizontaler Nystagmus in der Blickrichtung. Romberg: steht etwas unsicher, aber fällt nicht. Geht mit geschlossenen Augen etwas unsicher, aber keine deutliche Deviation. Im linken Arm ausgesprochenes Vorbeizeigen nach links sowohl im Schulter- als im Handgelenk; im rechten Arm sehr geringes Vorbeizeigen nach links. Bei Kaltwasserspülen rechts schwacher, aber normal gerichteter Nystagmus und entsprechendes Vorbeizeigen im rechten Arm; auch im linken Arm meint man eine geringe Reaktion zu spüren. Kaltwasserspülen links ergab, daß der linke Ramus vestibularis völlig gelähmt war. Bei Rota-

Digitized by Google
Original from UNIVERSITY OF CALIFORNIA
Generated on 2019-10-24 14:35 GMT / http://hdl.handle.net/2027/uc1.b3252763
Public Domain in the United States, Google-digitized / http://www.hathitrust.org/access_use#pd-us-google

tion nach rechts Nachnystagmus zirka 22", bei Rotation nach links 45". Bei der galvanischen Prüfung keine deutliche Reaktion. Ophthalmoskopie normal. Laryngoskopie: Linkseitige Recurrenslähmung. Im ganzen ergab die neurologische Untersuchung eine Erkrankung des VII., VIII., IX. und X. Hirnnerven, vielleicht auch des V. und VI. Die grobe Kraft der Extremitäten nicht herabgesetzt. Deutliche Dysdiadokokinese im linken Arm. Die Diagnose war in diesem Falle schwierig, doch hätte vielleicht eine neue Untersuchung eine genaue Diagnose gegeben, aber leider wurde der Patient plötzlich, anscheinend im Anschluß an eine Lumbalpunktion, sehr krank und starb innerhalb weniger Tage. Bei der Sektion ergab sich, daß ein Gliom fast die ganze linke Kleinhirnhemisphäre und den Wurm eingenommen hatte.

Diskussion.

Schmiegelow: Die Diagnose von solchen Geschwulstformen wie der von Thornval erwähnten bietet große Schwierigkeiten dar; das schnelle Wachsen der Geschwulst und die dadurch bedingte Verschlechterung des Zustandes des Patienten hat es unmöglich gemacht, mehr als eine einzige und nur teilweise vollständige Untersuchung vorzunehmen. Die otologische Untersuchung schien am ehesten auf ein Leiden der linken Kleinhirnhemisphäre zu deuten, die neurologische Untersuchung aber bestätigte diese Annahme nicht.

VI. Thornval: **Fall von Ponstumor.**

Ein 15jähriges Mädchen bekam vor 3—4 Jahren eine Schiefheit des Gesichts, später Schwindel und Schwerhörigkeit. Jetzt ist eine fast vollständige linkseitige periphere Facialislähmung vorhanden. Ophthalmoskopie normal. Bei Blick geradeaus rotatorischer Nystagmus nach rechts, der durch Blick nach rechts oben verstärkt wird; bei Blick nach links bleiben die Augen nur einen Augenblick stehen, gleiten dann nach rechts. Doppelbilder können nicht hervorgerufen werden. Die Pupillarreflexe normal. Otologische Untersuchung: Trommelfellbild normal. Funktionsprüfung: v $\frac{6{\cdot}0}{0{\cdot}15}$ a^1, Kn.-L. $\frac{25}{25}$ (25), L.-L. $\frac{50}{20}$ (50), L.-I. $\frac{\text{normal}}{c}$, L.-S. $\frac{\text{normal}}{\text{leichtes Herabrücken}}$. Romberg: Keine Fallreaktion, steht aber etwas unsicher. Spontanes Vorbeizeigen im linken Schultergelenk nach links, auch im linken Handgelenk bei Pronation. Keine kalorische Reaktion links, normale Reaktionen rechts. Galvanische Prüfung: unsichere Resultate. Rotation nach rechts Nachnystagmus 20", nach links 30". Außer der Facialislähmung Parese des Trigeminus und des linken Hypoglossus. Die Reflexe normal. Cerebrospinalflüssigkeit normal. Wassermann negativ. Es bietet dieser Fall einige Ähnlichkeit mit dem vorigen; da jedoch die cerebellaren Reaktionen von dem gesunden Ohr aus in normaler Weise ausgelöst werden konnten, ist das Vorhandensein eines Cerebellarleidens kaum wahrscheinlich, während die beginnende assoziierte Blicklähmung und die Affektion der übrigen Nerven das Vorhandensein eines Tumors in der Brückengegend wahrscheinlich macht.

Jörgen Möller.

Digitized by Google
Original from UNIVERSITY OF CALIFORNIA
Generated on 2019-10-24 14:35 GMT / http://hdl.handle.net/2027/uc1.b3252763
Public Domain in the United States, Google-digitized / http://www.hathitrust.org/access_use#pd-us-google

Bücherbesprechungen.

Handbuch der speziellen Chirurgie des Ohres und der oberen Luftwege. Herausgegeben von L. Katz, H. Preysing und F. Blumenfeld. Verlag von Curt Kabitzsch, Würzburg 1914. II. Band, Lieferung 3. Preis 9 M.

Das erste Kapitel dieser Lieferung behandelt „die intrapharyngeale Chirurgie des Nasenrachens", bearbeitet von Prof. Dr. P. H. Gerber. Zur Beseitigung der Tumoren des Epipharynx spricht Verf. besonders der retronasalen Methode das Wort. Im Brennpunkte des Interesses stehen — nicht ihrer Häufigkeit, sondern ihres pathologischen und therapeutischen Interesses wegen — die Nasenrachenfibrome. Von malignen Geschwülsten kommen vor allem das Sarkom und Lymphosarkom in Betracht. Das Literaturverzeichnis umfaßt 170 Nummern. 4 Tafeln mit farbigen Bildern und zahlreiche Textillustrationen erläutern die Schilderungen.

Im zweiten Kapitel finden wir „die Chirurgie der Mundhöhle" von Doktor E. Kronenberg. Nach einer Einleitung befaßt sich Verf. mit der Untersuchung des Mundes, hierauf mit den Verletzungen der Mundgebilde, mit den Dermatosen, den akuten infektiösen Erkrankungen innerhalb der Mundhöhle mit Ausnahme der Phlegmonen und den Erkrankungen der Zungenoberfläche; hier sei besonders auf eine Beobachtung des Verf.s von Hyperkeratose des Zungenepithels ohne Beteiligung der Papillen hingewiesen. Weiters bespricht Verf. die Glossitis parenchymatosa sowie abscedens und die chronischen Infektionskrankheiten innerhalb der Mundhöhle; so die Tuberkulose, Syphilis und Aktinomykose; ferner die Erkrankung der Speicheldrüsen, die cystischen Tumoren des Mundbodens sowie die sonstigen Tumoren der Mundhöhle und die Kiefercysten.

Im dritten Kapitel bespricht Kronenberg die „Erkrankungen des Zungengrundes". Auch in den beiden letztgenannten Kapiteln finden sich zahlreiche vorzügliche farbige und Textabbildungen.

Den Schluß des Heftes bildet die „Schwebelaryngoskopie" von Oberstabsarzt Dr. Hölscher (Ludwigsburg). Durch die anschauliche, kurze Darstellung, unterstützt durch eine Reihe vorzüglicher Illustrationen, könnte sich selbst ein Nichtfachmann rasch über diesen Gegenstand orientieren.

Die den Professoren Jurasz und Preysing anvertrauten Kapitel haben durch die kriegerischen Ereignisse des letzten Jahres eine arge Verzögerung erlitten. Hoffentlich gelingt deren Fertigstellung doch in absehbarer Zeit, damit das schöne Werk endlich einmal vollständig in unseren Händen ist!

Ernst Urbantschitsch.

Referate.

I. Allgemeines.

Behandlung der Diphtheritis mit spezifischem Serum. Von Puławski (Radziejow). (Przeglad Lekarski. 1913. Nr. 27.)

Verfasser hat im Vorjahre 35 Fälle von Diphtheritis des Pharynx (16 Fälle), des Larynx (9 Fälle) und des Pharynx und Larynx (10 Fälle) beobachtet und behandelt, darunter einen mit letalem Exitus. Unter vielen Fällen

Digitized by Google
Original from UNIVERSITY OF CALIFORNIA
Generated on 2019-10-24 14:35 GMT / http://hdl.handle.net/2027/uc1.b3252763
Public Domain in the United States, Google-digitized / http://www.hathitrust.org/access_use#pd-us-google

von Keuchhusten war einer mit Pharynx- und Larynxdiphtheritis kompliziert. Der letale Fall war erst am neunten Tage der Krankheit zur spezifischen Behandlung gekommen. Exantheme post injectionem waren in 14 Fällen zur Beobachtung gekommen und dauerten gewöhnlich 2 Tage, und zwar waren es zumeist Urticaria und Erytheme. Eine unmittelbare oder beschleunigte Reaktion wurde in keinem Falle beobachtet. Reinjektionen wurden zweimal ausgeführt ($12^1/_2$ und 3 Jahre nach der ersten Injektion) mit einem klinischen Verlauf, der sich von dem nach der primären Injektion durch nichts unterschied.

Spira.

Die plasmazellulären Erkrankungen der oberen Luftwege. Von Rudolf Hoffmann (München). (Zschr. f. Ohrhlk. 71. H. 3—4.)

Der Verfasser berichtet zunächst über 7 Fälle, in denen plasmazelluläre Tumoren in den oberen Luftwegen beobachtet wurden. Nach ihm läßt sich für die plasmazellulären Erkrankungen der oberen Luftwege folgendes Schema aufstellen:

1. Plasmazelluläre entzündliche Infiltrate,
2. „ Granulome,
3. „ Lymphomatosis granulomatosa,
4. „ Leukämie,
5. „ Myelomatosis (malignes Plasmom),
6. „ Sarkome,
7. „ Lymphosarkome.

Nach Besprechung des Wesens der Erkrankung plädiert Verf. dafür, an Stelle „Plasmacytom“ nur Plasmom zu sagen. Therapeutisch hat die Radiotherapie Aussicht auf Erfolg; auch ein Versuch mit Benzol erscheint gerechtfertigt; man hat sich bei den diffusen, entzündlichen plasmazellulären Infiltraten darauf zu beschränken, Sepsistherapie zu üben und dafür Sorge zu tragen, daß man nicht durch laryngeale Komplikationen überrascht wird. Sowie die Infiltrate das Larynxinnere befallen, sollte tracheotomiert werden.

E. Urbantschitsch.

Erfahrungen mit dem Friedmannschen Mittel. Von Dr. Simon, leitendem Arzt der Kinderheilstätte Aprath bei Elberfeld. (Zschr. f. Tbc. 22. 1914. 4.)

Auch Simon gelangte bei seinen an 21 Kindern angestellten Versuchen mit dem Friedmannschen Mittel zu dem gleichen ablehnenden Urteil wie die Mehrzahl der Autoren und hofft, daß dieses unangenehme, gefährliche und nutzlose Präparat bald von der Bildfläche verschwinden werde. Keller.

Bösartige, sehr toxische Diphtherie. Von Megias. (Revista espanola de laringologia, Jänner-Februar 1914.)

In einem Falle, wo die lokalen sowie die allgemeinen Symptome sehr beängstigend waren, mit Albuminurie, Dilatation des Herzens und schneller Zunahme der Pseudomembranen, injizierte Verf. 56.000 antitoxische Einheiten;

Digitized by Google
Original from UNIVERSITY OF CALIFORNIA
Generated on 2019-10-24 14:35 GMT / http://hdl.handle.net/2027/uc1.b3252763
Public Domain in the United States, Google-digitized / http://www.hathitrust.org/access_use#pd-us-google

er extrahierte die Membranen, welche ein Gewicht von mehr als 70 *g* erreichten. Er glaubt, daß in diesen Formen, welche fast immer den Tod der Patienten verursachen, die Losung folgende sein soll: „Den Organismus mit Antitoxin zu sättigen." Der Fall genas mit einer geringen Lähmung des Gaumensegels.

Menier.

Über den Naevus vascularis der oberen Luftwege. Von Dr. O. Muck (Essen). (Zschr. f. Ohrhlk. 70. H. 3 u. 4. S. 257—259.)

Beschreibung eines ausgebreiteten Feuermales im Pharynx und im Larynx, wie ihn die Literatur nur außerordentlich selten aufzuweisen hat. Der beobachtete Naevus bedeckte rechtseitig den harten und weichen Gaumen, den vorderen Gaumenbogen, den Mundboden, die laterale Schlundwand, die aryepiglottische Falte und die hintere Pharynxwand bis zur Mittellinie; dagegen war die ganze ventrale Fläche der Epiglottis, beide Valleculae und der ganze Zungengrund von der Teleangiektasie ergriffen. Letzterer Umstand erklärt sich daraus, daß die Epiglottisanlage in den ersten Entwicklungsstadien ein Kontinuum mit den hintersten Abschnitten der Zungenanlage bildet. Ob diese Ausbreitung über den ganzen Zungengrund und die Epiglottis schon früh embryonal stattgefunden hat oder in bereits ausgebildeten Gefäßen vor sich gegangen ist, läßt Muck dahingestellt sein. Lawner.

Die Anwendung des Oleum sinapis aethereum als Riechmittel gegen Schmerzen bei Erkrankungen der Mund- und Nasenhöhle. Von Schwarz und Kofler. Aus der k. k. Universitätsklinik für Kehlkopfkranke in Wien. (Zschr. f. Mund- u. Kieferchir. 1. H. 1.)

Bei Schmerzen im Trigeminusgebiete lassen die Autoren den Patienten an einem Fläschchen, das etwa 10 *g* Oleum Sinapis aethereum enthält, bei geschlossenem Auge durch die erkrankte Nasenseite riechen und die Dämpfe einziehen. Bei einer Reihe von Affektionen, so bei dem bekannten Nachschmerz nach Tonsillektomien, erzielten sie schmerzfreie Intervalle, die durchschnittlich auch bis zu mehreren Stunden anhielten. Auch bei Ohren- und Augenschmerzen (doch sind die Erfahrungen auf diesem Gebiete noch zu gering) sowie bei Schluckbeschwerden hatten Schwarz und Kofler gute Erfolge.

Cäsar Hirsch.

Über Bedeutung und Auftreten virulenter Tuberkelbacillen im Blut nach der diagnostischen Tuberkulininjektion. Von Dr. Storath (Augsburg). Aus der medizinischen Universitätsklinik Erlangen. (Zschr. f. Tbc. 22. 1914. 1.)

Da nach Baumeister in einem nicht unbeträchtlichen Prozentsatz virulente Tuberkelbacillen nach der diagnostischen Tuberkulininjektion auftreten sollen, ist die alte Befürchtung berechtigt, ob nicht dadurch temporäre oder dauernde Schädigungen des Patienten zu befürchten und daher die Injektionen zu unterlassen seien. Die empirisch aber feststehende Tatsache, daß die unter den nötigen Kautelen ausgeführte diagnostische Tuberkulinreaktion keinerlei derartige Folgen involviert, läßt schon allein diese Besorgnis hinfällig er-

Digitized by Google
Original from UNIVERSITY OF CALIFORNIA
Generated on 2019-10-24 14:35 GMT / http://hdl.handle.net/2027/uc1.b3252763
Public Domain in the United States, Google-digitized / http://www.hathitrust.org/access_use#pd-us-google

scheinen; aber auch experimentell konnte Storath in 17 daraufhin angestellten Tierversuchen in keinem einzigen Falle Tuberkelbacillen im Blute der Patienten nach einer diagnostischen positiven Tuberkulininjektion einwandfrei nachweisen. Keller.

Über die Moro-Doganoffsche Reaktion und über eine neue Tropfenpflasterreaktion. Von Dr. Blumenau (St. Petersburg). Aus dem Kinderkrankenhause des Prinzen P. von Oldenburg. (Zschr. f. Tbc. 22. 1914. 2.)

Für Fälle, in welchen die Vornahme der Pirquetschen Reaktion vermittelst des Pirquetschen Bohrers aus irgend welchem Grunde nicht angängig erscheint, empfiehlt Blumenau die „Tropfenpflasterreaktion", welche er in folgender Weise beschreibt: „Es wird auf die zuvor sorgfältig mit Benzin oder Äther abgeriebene Haut der Beugefläche des Vorderarmes in der Nähe der Ellbogenfalte ein Tropfen unverdünnten Tuberkulins (Tub. puv. Kochii) aufgetragen und darauf ein viereckiges Stück amerikanischen Heftpflasters geklebt, jedoch so, daß der Tropfen über den Rand des Pflasters nicht herabfließt. Es ist noch bequemer, auf die Klebefläche des zirka 3 *cm* im Durchmesser betragenden Pflasters einen Tropfen Tuberkulin zu bringen; man braucht dann nur das umgedrehte Pflaster aufzukleben. Die Reaktion zeigt sich in Form von Knötchen oder Papeln nach 24 oder 48 Stunden. Keller.

Beitrag zur Transplantation der Luftröhre. Von Dr. F. Luccardi Merli (Turin). (Archivio italiano di otologia etc. 25. H. 3.)

Auf Grund von bei Hunden angestellten Versuchen kommt Verf. zu der Schlußfolgerung, daß frische oder bis 48 Stunden konservierte Luftröhrenstücke, wenn sie bei Tieren derselben Art transplantiert werden, einheilen.

Rimini (Triest).

Die epidemiologische Bedeutung des Skleroms der oberen Luftwege für Deutschland. Von Prof. Dr. E. Paul Friedrich. Aus der Universitäts-Poliklinik für Ohren-, Nasen- und Halskranke in Kiel. (D. m. W. 1914. Nr. 2.)

Nach einer historischen Übersicht der Krankheit berichtet Friedrich die Krankengeschichten zweier Skleromfälle und schließt sich der von Gerber gegebenen Charakteristik des Leidens an, die dahin lautet, daß die Krankheit klinisch als Stenosierung der oberen Luftwege, pathologisch als infektiöses Granulom und bakteriologisch als chronische Kapselbacillen anzusehen ist.

Mit Rücksicht auf die von Jurasz festgestellte Tatsache, daß das Sklerom von den östlichen Hauptherden immer mehr nach dem Westen rücke, bekräftigt er, trotzdem der Nachweis einer direkten Infektiosität wissenschaftlich noch nicht erbracht ist, die von Gerber und Streit in Deutschland, von Jurasz und von Schrötter in Österreich aufgestellte Forderung einer behördlichen Bekämpfung des Skleroms, indem jeder Fall der Behörde angezeigt und einer dauernden Überwachung für sich und seine Familie unterzogen werden soll. Lawner.

Digitized by Google
Original from UNIVERSITY OF CALIFORNIA
Generated on 2019-10-24 14:35 GMT / http://hdl.handle.net/2027/uc1.b3252763
Public Domain in the United States, Google-digitized / http://www.hathitrust.org/access_use#pd-us-google

Heißluftinhalation. Von Sanitätsrat Dr. Elsässer (Hannover). (D. m. W. 1914. Nr. 16.)

Verf. hat den in der Versammlung deutscher Laryngologen (Juli 1912, Hannover) vorgeführten Heißluftinhalationsapparat auf Anregung von Fachkreisen verbessert und vervollkommnet, indem er einen besonders konstruierten Ansatz zur direkten Einführung in die Nase und eine von Prof. Flatau angegebene Wärmeregulierungsvorrichtung an der Ausführungsdüse angebracht hat.

Lawner.

Die Bedeutung der fusospirillären Symbiose bei anderen Erkrankungen. Von Dr. H. C. Plaut. Aus dem Pilzforschungsinstitut in Hamburg (Eppendorfer Krankenhaus). (D. m. W. 1914. Nr. 3.)

Verf. lenkt die Aufmerksamkeit auf die Mischinfektionen der fusospirillären Assoziation bei Mundschleimhaut-, Haut-, chirurgischen und Lungenerkrankungen, deren rechtzeitige Erkennung große Wichtigkeit für den Arzt hat, weil er nach ihrer Beseitigung durch die rechtzeitige Therapie Besserung und mitunter auch Heilung der eigentlichen Grundkrankheit erzielen kann.

Liegt eine Mischinfektion mit Lues vor, so kann der Dunkelfeldbefund mit vorhandenen Pallidaspirochäten, die der sehr Geübte von den Zahn- und anderen Spirochäten unterscheiden kann, ein wertvoller Stützpunkt sein; jedoch warnt Plaut ausdrücklich, aus diesem Befund allein eine Diagnose auf luetische Affektion zu stellen, verlangt vielmehr noch das Ergebnis der Wassermannreaktion zu berücksichtigen.

Hierbei betont er, daß das Material für das Dunkelfeld nicht direkt vom schmierigen Belag, sondern vom Rande des Geschwüres an solchen Stellen entnommen werde, wo kein Belag vorhanden ist; besonders die mit durchscheinendem, porzellanartigem Saum versehenen Tonsillenränder stellen gute Angriffsobjekte vor.

Eine andere wichtige Erkrankung, die durch fusospirilläre Symbiose kompliziert sein kann, ist die Diphtherie. Diese Form der Diphtherie ist prognostisch sehr ungünstig und ihr klinisches Bild jenem der septischen Form analog.

In solchen Fällen soll die Salvarsantherapie in ihre Rechte gelangen, ebenso wenn ein Kind mit diphtheritischen Belägen auf den Tonsillen erkrankt und eine geschwürige Stomatitis dazu bekommt.

Bei Pyorrhöe unterstützt die Beseitigung einer vorhandenen Mischinfektion die therapeutische Beeinflussung des hartnäckigen Grundleidens ganz hervorragend (lokal 0·1 Salvarsan, 1 *g* Glyzerin), in schweren Fällen Injektion von 0·1—0·2 Salvarsan intravenös.

Die örtliche Behandlung mit Salvarsan kann auch bei anderen geschwürigen Prozessen der Mundschleimhaut, der Haut und der Knochen mit Erfolg angewendet werden, wenn diese unter dem Einfluß der Assoziation bösartig zu werden oder nur langsam zu heilen die Tendenz zeigen.

Generated on 2019-10-24 14:35 GMT / http://hdl.handle.net/2027/uc1.b3252763
Public Domain in the United States, Google-digitized / http://www.hathitrust.org/access_use#pd-us-google
Digitized by Google
Original from UNIVERSITY OF CALIFORNIA

Bei Lungengangrän, Lungenneubildungen, bei Bronchiektasien, auch bei chronischer Bronchitis mit und ohne fötiden Auswurf hat Plaut mitunter das fusospirilläre Bakteriengemisch in großer Menge gefunden, und auch in diesen Fällen sind die therapeutischen Resultate mit Salvarsanbehandlung ermunternd gewesen. Die Art der frischen Sputumuntersuchung zum Zwecke der Diagnosestellung muß im Original nachgelesen werden. Lawner.

II. Nase und Nebenhöhlen.

Anatomische Beiträge zur endonasalen Hypophysisoperation. Von Dr. A. Blumenthal (Berlin). Aus der chirurgischen Abteilung des Augusta Viktoria-Krankenhauses Weißensee (Dr. Selberg). (Zschr. f. Ohrhlk. 71. H. 1 u. 2.)

Blumenthal hat zur genauen Feststellung der anatomischen Beziehungen der Hypophyse und ihrer Tumoren zur Keilbeinhöhle an einer Reihe von Schädeln Röntgenuntersuchungen vorgenommen, wobei er — um den Türkensattel besonders scharf herauszubringen — in denselben eine mitteldicke Staniolschichte hineingepreßt hatte; überdies wurde durch die Nasenöffnung eine Sonde bis zum hintersten Ende der Keilbeinhöhle vorgeschoben und in dieser Lage fixiert.

An der Hand von Skizzen, die nach den Röntgenphotographien angefertigt wurden, zeigt Blumenthal, daß sich ganz beträchtliche anatomische Differenzen in der Lagebeziehung zwischen Keilbeinhöhlen und Hypophyse konstatieren lassen, und betont, wie wichtig es sei, in jedem Falle vor der Operation mit Hilfe der Sondierung und der Verwertung der Sonden für das Röntgenbild, sich Klarheit über die Topographie dieser Gegend zu verschaffen. Lawner.

Fall einer intrakraniellen Komplikation infolge eines lateralen eitrigen Prozesses in der Stirnhöhle. Osteomyelitis des Schädeldaches. Von Solowiejczyk und Karbowski (Warschau). (Medycyna i Kronika Lekarska. 1913. Nr. 40, 41.)

Chronischer eitriger Nasenkatarrh, Empyem der Stirnhöhle. Infolge Verdickung der Schleimhaut des Infundibulums ist es bei der 21jährigen Patientin zur Eiterretention, zur Affektion der hinteren Wand und zu einem großen, die Hälfte der vorderen Schädelgrube ausfüllenden epiduralen Absceß gekommen. Heftige Kopfschmerzen, Schlaflosigkeit, intermittierendes Fieber, Unruhe und Stimmungsänderung waren die einzigen Symptome. Nach der Operation des Empyems ist es zu einer eitrigen Entzündung der Diploe gekommen, welche fast das ganze Schädeldach einnahm und zu einem Parietalabsceß führte. Trotz wiederholter energischer chirurgischer Eingriffe konnte das Fortschreiten des Prozesses und der Exitus letalis nicht verhütet werden. Bakteriologisch wurden Streptokokken gefunden. Auf Grund der Analyse des klinischen Verlaufes, des Operationsbefundes und der mikroskopischen Untersuchung der Schleimhaut und des Knochengewebes kommen die Autoren zu dem Schluß, daß es sich hier um eine direkt auf mechanischem Wege nach einer Fistelbildung

Digitized by Google
Original from UNIVERSITY OF CALIFORNIA
Generated on 2019-10-24 14:35 GMT / http://hdl.handle.net/2027/uc1.b3252763
Public Domain in the United States, Google-digitized / http://www.hathitrust.org/access_use#pd-us-google

entstandene intrakranielle Komplikation eines latenten chronischen Prozesses in der Stirnhöhle und um eine sekundäre Diploeentzündung gehandelt hat, welche nicht als eine Komplikation des eitrigen Prozesses in der Stirnhöhle, sondern als Folge des operativen Eingriffes entstanden ist.

Der Fall bestätigt die bekannte Tatsache, daß Abscesse in der vorderen Schädelgrube keine deutlichen klinischen Symptome machen. Beachtenswert erscheint ferner in diesem Falle das abnorme psychische Verhalten der Patientin und das röntgenologische Bild, welches einen dunklen Fleck auf dunklem Hintergrund zeigte und das nur durch neugebildetes Knochengewebe, wie es bei der anatomischen Untersuchung gefunden wurde, verursacht worden sein konnte. Zur Vermeidung solcher Komplikationen ist bei solchen Operationen darauf zu achten, eine Eröffnung der Diploe möglichst zu verhüten.

Spira.

Über das Vorkommen von Ozaena bei Wehrpflichtigen. Von Stabsarzt Doktor F. Becker (Halle a. d. S.). Aus der königl. Universitätsklinik für Ohren-, Nasen- und Kehlkopfkrankheiten in Halle (Geh. Rat Prof. Dr. Denker). (Zschr. f. Ohrhlk. 70. H. 3 u. 4. S. 286—288.)

Becker hat bei 1476 vorgestellten Wehrpflichtigen des jüngsten Jahrganges während der Musterung (1913) im Landwehrbezirke Altenburg 38 Fälle = 2·6% Ozaenafälle gefunden, wobei das hohe Prozentverhältnis der Erkrankten bei einzelnen Handwerkszweigen (Sattler und Schuster) auffallend erscheint. Ein besonderer Unterschied zwischen den im Freien und den in geschlossenen Räumen und Fabriken beschäftigten jungen Männern ließ sich nicht konstatieren.

Lawner.

Zur Technik der radikalen Kieferhöhlenoperation. Von Marschik. Aus der k. k. Universitäts-Hals- und Nasenklinik in Wien. (Zschr. f. Mund- u. Kieferchir. 1. H. 1.)

Marschik gibt — auf den Schultern von Bönninghaus und Denker — eine neue Methode an. Nach typischem Hautschnitt reseziert er die ganze erreichbare Vorderwand bis auf den Canalis nervi infraorbitalis und eine schmale Spange der Crista piriformis; vor allem aber soll der Recessus zygomaticus möglichst verschwinden. Die Resektion beginnt mit vorsichtiger Abtragung eines kleinen Fensters, ohne die Schleimhaut zu verletzen, sodann Abhebung der Schleimhaut am Rande des Fensters mit einem eigens dazu angegebenen Elevatorium, so schrittweise Abtragung des Knochens nach vorheriger Schleimhautabhebelung mittelst Stanze, Abhebelung der Schleimhaut auch von den übrigen Wänden. Abtrennung am Ostium mit der Hohlschere, Einführung eines mit wenig Cocain und viel Adrenalin getränkten Tupfers in die nun von jeder Schleimhaut tadellos befreite Höhle. Umschneidung des vorderen Endes der unteren Muschel, Abhebung der Schleimhaut der unteren Muschel und des unteren Nasenganges mit dem Freerschen Elevatorium, teils von der Nase aus, teils nach Abmeißelung der lateralen Nasenwand am Boden

Digitized by Google
Original from UNIVERSITY OF CALIFORNIA
Generated on 2019-10-24 14:35 GMT / http://hdl.handle.net/2027/uc1.b3252763
Public Domain in the United States, Google-digitized / http://www.hathitrust.org/access_use#pd-us-google

auch von der Höhle aus bis zum Siebbein hinauf, nach vorn bis zum knöchernen Tränennasenkanal, nach hinten bis zur Choane. Die nun der Knochenstütze beraubte untere Muschel wird — im Zusammenhang mit der hart am Tränengangostium abgetrennten Schleimhaut des unteren Nasenganges — vollständig entfaltet und nun damit Boden, Hinter-, eventuell auch Seitenwand der Höhle glatt austapeziert. Der jetzt durch eine kleine horizontale Incision am Boden frei beweglich gewordene Schleimhautzipfel mit dem Tränengangostium wird gleichfalls von vorn her in die Höhle hineingeschlagen und mit dem Periost der resezierten Vorderwand vernäht. Der endgültige Jodoformgazetampon wird in Form eines einzigen, langen Streifens so angebracht, daß das zunächst zu entfernende Ende in die Nase zu liegen kommt, das zuletzt entfernte aber auf die austapezierte Schleimhaut. Die orale Wunde wird mit Catgut genäht, eine etwa vorhandene Siebbeineiterung vorher oder gleichzeitig radikal behandelt. Cäsar Hirsch.

Über cystoide Entartung am Tuberculum septi narium. Von Geheimrat Walb (Bonn). Mit 3 Abbildungen auf Tafel 19/20. (Zschr. f. Ohrhlk. 71. H. 3—4.)

Der Verf. beschreibt, er habe in einer Anzahl von Fällen die Beobachtung gemacht, daß bei gewissen Erkrankungen der Nase eine höchst auffallende Veränderung am Tuberculum septi vorkommen kann. Bei allen beobachteten Fällen war es zur Entwicklung von Schleimpolypen in der Nase gekommen, die ihrerseits wieder mit Erkrankungen der Nebenhöhlen in Zusammenhang standen. Die Gegend des Tuberculum septi wurde von einer größeren Geschwulst eingenommen, welche man bei oberflächlicher Betrachtung für einen Schleimpolypen hätte halten können und die auch oftmals das Aussehen und die Farbe von Nasenpolypen hatte. Bei einer genauen Untersuchung mit der Sonde konnte man aber sofort sehen, daß die Geschwulst der Scheidewand selbst angehörte und nicht nur zwischen mittlerer Muschel und Scheidewand lag. Man konnte sie mit der Sonde leicht nach der Seite der mittleren Muschel hin umgehen, doch war sie nach dem Septum hin nicht von letzterem zu trennen. Die Form der gestielten Polypen fehlte, die Gewebsmassen saßen immer ganz breitbasig auf. In einzelnen Fällen erreichten diese Gebilde eine außerordentliche Größe und entwickelten sich, wenn durch frühere Eingriffe, wie z. B. Resektion der mittleren Muschel, Polypenentfernung, ihrem Wachstum keine Schranken gesetzt waren, bis zur äußeren Nasenwand und hatten mitunter die Größe einer Kastanie. Durch Sondenuntersuchung konnte man sich davon überzeugen, daß es sich um große, schwappende Säcke handelte, deren Inhalt zum Teil flüssiger Natur war.

Bei allen Fällen bestand eine hartnäckige Neigung zu Rezidiven. Die Behandlung besteht in der möglichst radikalen Entfernung der Geschwulst.

E. Urbantschitsch.

Digitized by Google
Original from UNIVERSITY OF CALIFORNIA
Generated on 2019-10-24 14:35 GMT / http://hdl.handle.net/2027/uc1.b3252763
Public Domain in the United States, Google-digitized / http://www.hathitrust.org/access_use#pd-us-google

Breite Eröffnung der Nasenhöhle mit der Methode von Partsch. Von Goyanes. (Revista espanola de Laringologia. Januar-Februar 1914.)

Verf. erklärt sich mit dieser Methode sehr zufrieden; er hat sie in drei Fällen angewandt (3 Fälle von Nasenpolypen und ein Sarkom des Epipharynx). Wie man weiß, besteht die Methode in der temporären Resektion des alveolären und palatinen Teiles des Oberkiefers, so daß dieser Teil in einem Ganzen heruntergezogen wird. Dieses Verfahren scheint dem Verfahren von Kocher und demjenigen von Chalot vorzuziehen zu sein, weil die Blutung eine geringere ist und weil das Zusammenlöten des getrennten Knochens rascher erfolgt. Der Raum ist auch genügend, um jede Operation im Naseninnern vornehmen zu können. Menier.

Der Webersche Stimmgabelversuch bei Nebenhöhlenempyem der Nase. Von Dr. Béla Freystadtl. Aus der königl. ungarischen Universitätsklinik für Nasen- und Kehlkopfkrankheiten in Budapest (Prof. A. Onodi). (Zschr. f. Ohrhlk. 71. H. 1 u. 2. S. 28—30.)

Freystadtl hat den Glasschen Stimmgabelversuch in mehr als 100 Fällen von Empyemen geprüft und bestätigt im allgemeinen seine Richtigkeit sowohl in diagnostischer als auch in prognostischer Hinsicht, aber als durchaus verläßliches Symptom kann er denselben — schon wegen der oft schwankenden Angaben der Patienten — nicht halten.

Überdies habe die Prüfung ergeben, daß bei Erkrankungen des Gehörorganes immer der Zustand desselben das Ergebnis des Weberschen Versuches bestimme, was übrigens schon Glas bei Mitteilung seines Symptoms ausdrücklich — „normaler Ohrenbefund vorausgesetzt“ — berücksichtigt hat.

Lawner.

Ein Fall von Pansinuitis gangraenosa (scarlatinosa?). Von Dr. Th. Hug (Luzern). (Zschr. f. Ohrhlk. 71. H. 1 u. 2. S. 31—43.)

Krankengeschichte eines außerordentlich seltenen Falles von Pansinuitis bei einer 36jährigen Pat., bei welcher im Beginne der Erkrankung die Residuen einer eben durchgemachten Angina lacunaris und fibrinöse, 1 *mm* dicke Membranen in beiden Nasenhälften konstatiert wurden. Der bakteriologische Befund des Nasensekretes ergab keine Diphtheriebacillen, dagegen Streptokokken in großer Menge und fast in Reinkultur. In den ersten vier Tagen deuten nur die hohen Temperaturen auf eine schwere Allgemeinerkrankung. Diphtherieheilserum ohne Erfolg, ebenso das Streptokokkenserum.

Am fünften Tage Augenprotrusion, Erbrechen, Störung des Sensoriums, bis zum Koma sich steigernd, Schwellung der Nasenwurzel, der Wangen; am sechsten Tage doppelseitige Papillitis und beginnende Stauungspapille — Reflexsteigerung, Fußklonus, keine Nackenstarre.

Operation: Breite Eröffnung beider Kieferhöhlen, der Stirnhöhlen, sämtlicher Siebbeinzellen und beider Keilbeinhöhlen; Schleimhaut überall blaß, zum Teil graugrünlich verfärbt, blutet wenig oder gar nicht und läßt sich leicht

Digitized by Google
Original from UNIVERSITY OF CALIFORNIA
Generated on 2019-10-24 14:35 GMT / http://hdl.handle.net/2027/uc1.b3252763
Public Domain in the United States, Google-digitized / http://www.hathitrust.org/access_use#pd-us-google

von der Unterlage loslösen; kein Eiter, dagegen intensiver, jauchiger Fötor. Knochen überall gelb und blutleer. Am dritten Tage nach der Operation stinkender Eiter im Stirnhöhlen- und Siebbeingebiet; offene Wundbehandlung durch fast $4^1/_2$ Monate.

Verf. hält es für höchstwahrscheinlich, daß in diesem Falle ein Nebenhöhlenscharlach bestanden habe, wiewohl niemals ein scharlachähnliches Exanthem oder eine Abschuppung trotz genauer Kontrolle beobachtet werden konnte, aber die Ähnlichkeit in symptomatologischer Hinsicht mit den in der Literatur publizierten Fällen spreche für die besagte Annahme.

Bezüglich der Therapie bemerkt Verf., daß er von den verabreichten Kochsalzinfusionen einen durchaus günstigen Eindruck gewonnen habe; abgesehen von der Wirkung auf Herz und Gefäße werden die zirkulierenden Gifte verdünnt und besser ausgeschieden. Das chirurgische Vorgehen wurde durch die Indicatio vitalis beeinflußt, welche eine rasche Beendigung der Operation verlangte, daher die einfache Eröffnung der Kieferhöhlen und Stirnhöhlenoperation ohne Spangenbildung. Zum Schlusse weist Hug auf den günstigen Einfluß der Heliotherapie hin, unter der die Wunde sich schließlich rasch geschlossen und überhäutet hatte. Lawner.

Drei follikuläre Cysten des Oberkiefers. Von Dr. Josef Cohen (Mühlheim a. Rh.). (Zschr. f. Ohrhlk. 71. H. 1 u. 2. S. 24—28.)

Krankengeschichten zweier Pat. mit follikulären Cysten des Oberkiefers; in dem einen Falle fehlte der rechte Eckzahn und der linke Prämolaris; ersterer hatte auf dem Röntgenbilde eine fast senkrechte Richtung, der Prämolaris lag mit seiner Längsachse fast horizontal in der Kieferhöhle. Die rechte Cyste füllte die durch ein Septum in zwei Kammern geteilte Kieferhöhle aus und die Krone des Eckzahnes steckte in einer Öffnung dieses Septums, der linke Prämolaris lag in der Cystenhöhle.

Im zweiten Falle fand sich der verkümmerte Weisheitszahn unterhalb einer Knochenverdickung am Kieferhöhlenboden.

Operation nach Luc-Caldwell und Ausschälung der Cystenwand.

Die Follicularcysten sind im Verhältnis zu den periodontalen recht selten; auf der Gerberschen Klinik wurden 1894—1910 45 periodontale Cysten und nur 1 folliculäre, auf der Siebenmannschen in den Jahren 1896 bis 1910 19 Wurzelcysten und auch nur 1 folliculäre beobachtet.

Lawner.

Todesfälle nach endonasalen Interventionen. Von Eug. Felix. (Archives Internationales de Laryngol. 37. 1914. Nr. 1.)

Ohne einen persönlichen oder neuen Fall anzuführen, stellt der Autor einige der bekanntesten und oft akuten Fälle von Tod nach endonasalen Eingriffen zusammen. Alle Übersichtsreferate und Ratschläge werden diese traurige Möglichkeit kaum verhindern können. Es ist selbstverständlich, daß zielloses

Digitized by Google
Original from UNIVERSITY OF CALIFORNIA
Generated on 2019-10-24 14:35 GMT / http://hdl.handle.net/2027/uc1.b3252763
Public Domain in the United States, Google-digitized / http://www.hathitrust.org/access_use#pd-us-google

kontrolloses Reißen und Zwicken in den oberen Partien der Nase einen großen Teil der Todesfälle verschuldet haben. Hingegen ist das Tamponieren nach der Operation nach der Meinung von Felix nur selten Schuld der septischen Komplikationen, nur meint Felix, daß man nicht zu fest tamponieren und den Tampon nicht über 24 Stunden liegen lassen soll. Am besten wäre es, den Tampon schon nach 12—15 Stunden zu entfernen. Wir glauben nach unserer praktischen Erfahrung, daß es besser ist, überhaupt nicht zu tamponieren, als wie den Tampon schon nach 12—15 Stunden herauszunehmen. Man ist dann in den allermeisten Fällen genötigt, nachzutamponieren, wobei gewöhnlich die Blutung immer eine sehr heftige ist. Übrigens meint auch Felix, daß man nach 12—15 Stunden den Tampon gewöhnlich wieder einzulegen hat.

Lautmann.

Ein neuer Apparat zur Spülung der Nasennebenhöhlen. Von Stabsarzt Doktor C. C. Fischer. Aus der Hals-, Nasen- und Ohrenabteilung des Krankenhauses der Barmherzigkeit in Königsberg i. Pr. (Oberstabsarzt Privatdozent Dr. Rhese). (D. m. W. 1914. Nr. 2.)

Ein besonders konstruierter Hahn an der einen Öffnung einer Fünfliterflasche — die andere dient zur Einfüllung der Flüssigkeit — ermöglicht, sowohl Flüssigkeit als auch danach Luft in die Nebenhöhlen mittelst Hand- oder Fußgebläse einzutreiben.

Den Hauptvorzug sieht Fischer in der sicheren Vermeidung jeder Infektion. Der Apparat ist billig (15 Mk.) und macht jede Assistenz entbehrlich. Firma: Warmbrunn, Quilitz & Co., Berlin, Heidestraße. Lawner.

Behandlung der akut bedrohlichen Nebenhöhleneiterungen. Von Prof. Dr. Otto Kahler (Freiburg). (D. m. W. 1914. Nr. 13.)

Der für den chirurgisch geschulten Allgemeinpraktiker berechnete Vortrag behandelt in anschaulichster Weise nicht nur die bei komplizierten Antritiden indizierten chirurgischen Eingriffe, sondern auch in gedrängter Darstellung die ganze Symptomatologie der Nebenhöhlenerkrankungen und ihrer Komplikationen und die in prophylaktischer Hinsicht zur Verhütung von bedrohlichen Erscheinungen überaus wichtige Allgemeinbehandlung der unkomplizierten akuten Entzündungen, wobei die lokalen endonasalen therapeutischen Encheiresen insoweit Berücksichtigung finden, als sie dem Allgemeinpraktiker überlassen werden können. Lawner.

Über einen Fall von Mucocele des Sinus frontalis, welche sich in das Endocranium und in die Orbita hinein erstreckt hatte. Von Dr. Buys und Doktor van Sint (Bruxelles). (Archivio italiano di otologia etc. 25. H. 3.)

Der veröffentlichte Fall bietet dadurch Interesse, daß die Mucocele die hintere Wand beider Stirnhöhlen und ihre Scheidewand zerstört und dieselben in eine einzige Höhle umgewandelt hatte. Das von der verdünnten Dura bedeckte Gehirn konnte überblickt werden. Rimini (Triest).

Generated on 2019-10-24 14:35 GMT / http://hdl.handle.net/2027/uc1.b3252763
Public Domain in the United States, Google-digitized / http://www.hathitrust.org/access_use#pd-us-google
Digitized by Google
Original from UNIVERSITY OF CALIFORNIA

Anomalien des Lateralsinus. Von Dr. R. Hahn (Turin). (Archivio italiano di otologia etc. 25. H. 3.)

Die verschiedenen Anomalien des Sinus werden ausführlich besprochen, und zwar diejenigen, bei welchen Septa im Innern des Sinus denselben in zwei Kanäle teilen. Die Ausbuchtungen und Divertikel werden ebenfalls eingehend erörtert und durch zwei einschlägige Fälle illustriert. Rimini (Triest).

Beitrag zur Kasuistik der ödematösen Fibrome der Nasenhöhle. Von Regimentsarzt Dr. A. Balla (Turin). (Archivio italiano di otologia etc. 25. H. 2.)

Der Fall bietet nach Verf.s Angabe Interesse wegen der verhältnismäßig seltenen Lokalisation der ödematösen Fibrome am hinteren Ende der unteren Muschel und an der Nasenscheidewand, während ihr häufigerer Sitz die mittlere Muschel und die Gegend des Hiatus semilunaris sind.

Rimini (Triest).

III. Nasenrachenraum, Pharynx und Mundhöhle.

Ein Haken zur Erleichterung der Tonsillektomie. Von Kaczynski. (Gazeta Lekarska. 1913. Nr. 16.)

Nach der Methode von Erbrich wird die Mandel anstatt mit einer Zange an einem seidenen, durch die Mandel durchgezogenen Faden während der Operation vorgezogen. Da die Einführung der Nadel oft mit großen Schwierigkeiten verbunden ist, hat Kaczynski einen Haken konstruiert, welcher, nach Art einer starken, krummen chirurgischen Nadel gebaut, an einem Ende ein Ör für den Faden, an dem anderen scharfen Ende eine Zahnung besitzt, welche, in die Mandel eingestoßen, nicht mehr herausgezogen werden kann, wodurch das Anziehen der Mandel an dem Faden erleichtert wird. Spira.

Über die funktionelle Bedeutung der sogenannten „Epithelperlen" am harten Gaumen von Föten und Kindern. Von Karl Peter (Greifswald). (D. m. W. 1914. Nr. 13.)

Verf. versucht, die Funktion der Epithelperlen zu erforschen, die sich in der Raphe des harten Gaumens von älteren Föten, Neugeborenen und Kindern der ersten Lebensmonate als kleine, rundliche oder längliche weiße Knötchen vorfinden. Sie entwickeln sich aus Epithelresten, die bei der Bildung des definitiven Gaumens ins Bindegewebe gelangen. Sie fehlen am weichen Gaumen und — worauf Peter zuerst aufmerksam macht — an den Verschmelzungsflächen zwischen Septum und Gaumenplatte. Für die Verteilung der Epithelperlen in der Raphe, dann seitlich von der Mittellinie und am hinteren Rand des Gaumens gibt Peter eine neue, auf der Funktion der Epithelperlen beruhende Erklärung, die dahin geht, daß sich Epithelperlen nur da ausbilden, wo sich schwache Stellen im Gaumen befinden, die durch jene gestützt werden sollen. Diese Annahme erkläre auch ungezwungen das Fehlen der Epithelperlen an den oben genannten Stellen aus dem Nichtvorhandensein eines solchen Schutzbedürfnisses. Lawner.

Digitized by Google
Original from UNIVERSITY OF CALIFORNIA
Generated on 2019-10-24 14:35 GMT / http://hdl.handle.net/2027/uc1.b3252763
Public Domain in the United States, Google-digitized / http://www.hathitrust.org/access_use#pd-us-google

Über einen Fall von Angiom der Tonsille. Von Dr. Ciro Caldera (Turin). (Archivio italiano di otologia etc. 25. H. 2.)

Exstirpation einer auf der rechten Mandel haftenden, klinisch und histologisch als Angiom diagnostizierten Geschwulst. Bemerkenswerterweise war die Blutung bei der Operation eine minimale. Rimini (Triest).

Über einen Fall von teilweiser Argyrose infolge von Pinselungen des Rachens mit salpetersaurem Silber. Von Prof. Dr. G. Bilancioni. (Archivio italiano di laringologia. 33. H. 2.)

Als Folge von kurze Zeit hindurch durchgeführten Pinselungen der Rachenschleimhaut mit salpetersaurem Silber trat Argyrose der Haut auf. Die mikroskopische Untersuchung eines exstirpierten Hautstückes ergab folgenden Befund: Derma normal; in den Bindegewebslücken längs den Fasern oder in den Lymphgefäßen schwarze Körnchen. Die Differentialdiagnose wird ausführlich behandelt. Reichhaltige Literatur. Rimini (Triest).

Ein Radiumhalter für die Mundhöhle. Von Dr. med. L. Reischig, Assistenzarzt der Klinik. Aus der Akademie für praktische Medizin zu Köln a. Rh. Klinik für Ohren-, Nasen- und Halsleiden (dirigierender Arzt: Prof. Dr. Preysing). (Zschr. f. Ohrhlk. 71. H. 3—4.)

Beschreibung des Apparates, durch 3 Textabbildungen illustriert.

E. Urbantschitsch.

Die rezidivierenden Aphthen des Mundes. Von Sainz de Aja. (Espana medica. 10. März 1914.)

Verf. berichtet über 2 Fälle, in welchen rezidivierende Aphthen den Spirochäten zuzuschreiben sind. In beiden Fällen war die Wassermannsche Reaktion positiv, obgleich die Patienten niemals Syphilis gehabt hatten. Bei einem dieser Pat., einem Arzt, der mit Lues angesteckt zu sein glaubte, verursachten die Einreibungskuren mit Quecksilbersalbe eine Verschlimmerung seines Leidens. Dieser Pat. wurde nach einer Salvarsaneinspritzung vollständig geheilt und die Wassermannsche Reaktion wurde negativ. Der andere verweigerte diese Behandlung und leidet er seither immer an rezidivierenden Aphthen. Diese beiden Fälle sind eine neue Stütze für die Behauptung von Howard Fox, nach welcher es einige Fälle gibt mit einer positiven Wassermannreaktion ohne die geringste Spur von Syphilis. Diese Aphthen sollten eine spezielle und getrennte Gruppe bilden unter dem Namen Aphthen der Wassermanngruppe. Menier.

Die chronische Mandelgrubeninfektion und ihre Behandlung durch Tonsillektomie. Von Stabsarzt Prof. Dr. Oertel (Düsseldorf). (Passow und Schaefer, Beitr. etc. 6. H. 2.)

Bericht über 92 operierte Fälle. Zur Vermeidung von Blutungen erhält Pat. am Abend vor der Operation subcutan in den Oberschenkel 20 cm^3 einer sterilen 20%igen Gelatinelösung. Verf. beobachtete dann bei der Operation selbst auffallend geringe Blutung, Nachblutungen von länger als 10 Minuten

Digitized by Google
Original from UNIVERSITY OF CALIFORNIA
Generated on 2019-10-24 14:35 GMT / http://hdl.handle.net/2027/uc1.b3252763
Public Domain in the United States, Google-digitized / http://www.hathitrust.org/access_use#pd-us-google

Dauer traten nicht mehr auf. In den Fällen, wo Verdacht auf hämophile Zustände besteht, erhalten die Patienten noch 15 Minuten nach der Operation eine intravenöse Einspritzung von 4—8 cm^3 einer 5%igen Kochsalzlösung. Bei dieser Methode sah Verf. auch in den Fällen keine Nachblutungen, wo die Kranken selbst sich als Bluter bezeichneten.

In 2 Fällen trat am vierten respektive fünften Tage aus einem Tonsillenrest am unteren Pol eine erhebliche Nachblutung auf, die nach Entfernung des Restes sofort zum Stehen kam.

Die Erfolge bezüglich des Allgemeinzustandes waren durchwegs günstig, Ausfallserscheinungen wurden nicht beobachtet. Bondy.

Ein typisches Nasenrachenfibrom mit tödlicher Blutung. Von Dr. O. Kutvirt (Prag). (Passow und Schaefer, Beitr. etc. 7. H. 1.)

Auffallend war hier ein so exzessives Wachstum, wie es nicht einmal bei bösartigen Geschwülsten vorkommt. Der histologische Befund wies jedoch auf eine gewöhnliche, feste, fibröse Geschwulst mit stellenweise starker Gefäßneubildung hin. Das Gewebe hat stellenweise den Charakter jungen, embryonalen Gewebes, das gewohnte Bild eines malignen Sarkoms (pathologisch-anatomische Diagnose) läßt sich nirgends nachweisen. Den Ausgangspunkt des Tumors bildete der vernichtete Sinus sphenoidalis sowie ein Teil des Clivus. Die Schädelbasis ohne merkliche Veränderungen. Bondy.

Zur Pathogenese und Therapie der Nasenrachenfibrome. Von Dr. Berthold Müller. Aus der Abteilung für Nasen-, Hals- und Ohrenkrankheiten der städtischen Krankenanstalten (Oberarzt: San.-Rat Dr. Hansberg) in Dortmund. (Zschr. f. Ohrhlk. 70. H. 3 u. 4. S. 145—179.)

Nach einer Übersicht der Anschauungen über die Ätiologie und die Ursprungsstelle der Nasenrachenfibrome bespricht Verf. die typischen differentialdiagnostisch wichtigen Merkmale derselben, die histologischen Eigentümlichkeiten und die Spontaninvolution dieser Geschwülste, dann die statistischen Ergebnisse der verschiedenen Operationsmethoden.

Mit der fortschreitenden Entwicklung der Rhinologie machte sich immer mehr das Bestreben geltend, die überaus blutigen und gefährlichen Voroperationen einzuschränken, besonders weil diese Voroperationen wegen ihrer schlechten Resultate immer mehr in Mißkredit kamen.

In neuerer Zeit suchte man durch die natürlichen Zugänge diese Geschwülste zu entfernen und die präliminaren Eingriffe auszuschalten. In erster Linie wurde die Elektrolyse empfohlen, bei hauptsächlich im Nasenrachenraum sitzenden Tumoren schlug Denker das Vorgehen vom Munde, bei den in der Fossa sphenopalatina sitzenden Geschwülsten, die die hintere Wand der Kieferhöhle durchbrechen, die nach ihm benannte Kieferhöhlenoperation vor. Hansberg setzte sich für das Herausreißen des Tumors durch die Nase hindurch ein, fand aber keinen Anklang, indem die Ausführbarkeit dieser Methode teils

Digitized by Google
Original from UNIVERSITY OF CALIFORNIA
Generated on 2019-10-24 14:35 GMT / http://hdl.handle.net/2027/uc1.b3252763
Public Domain in the United States, Google-digitized / http://www.hathitrust.org/access_use#pd-us-google

bestritten (Imhofer), teils bezweifelt oder nur für gewisse, nicht zu ausgedehnte und günstig sitzende Fälle (Kahler, Kümmel, Killian) zugegeben wurde.

Müller sucht nun an der Hand von 7 Fällen nachzuweisen, daß auch recht ausgedehnte und ungünstig sitzende Geschwülste nach Hansbergs Methode radikal und in kürzester Zeit beseitigt werden können. Beschreibung der Methode, die im wesentlichen darin besteht, daß nach gründlicher Lokalanästhesie der Tumor mit dem in den Nasenrachenraum eingeführten Zeigefinger der in die Nase eingeführten Zange entgegengedrückt und in einem Zuge oder in mehreren großen Stücken mit derselben herausgerissen wird.

Als vorteilhaftes Instrument hat sich die bedeutend stärker konstruierte Schäffersche Zange bewährt.

Zum Schlusse erwähnt Müller die sonstigen in der Literatnr publizierten Verfahren zur Entfernung dieser Geschwülste auf natürlichen Wegen und ihre Nachteile (Elektrolyse, Galvanokaustik, chemische Ätzmittel, Diathermie etc.) und gibt der Hoffnung Ausdruck, daß die nach Hansbergs Methode erzielten Resultate die Scheu der Rhinologen vor dem Herausreißen der Tumoren beseitigen werden. Lawner.

Beiträge zur Lehre von der Rachenmandel. Von Dr. A. Blumenthal (Berlin). (Zschr. f. Ohrhlk. 71. H. 1 u. 2. S. 116—123.)

Nach einer Übersicht der in der Literatur bekannten Mitteilung und Ansichten über die bei der Adenotomie sich zuweilen darbietenden knöchernen Widerstände bespricht Verf. die an einer größeren Serie von Schädeln beobachteten Befunde und weist anschließend auf die Bedeutung der Pars basalis für die Nasenatmung hin, speziell auf die Bedeutung des Winkels, den sie mit der hinteren Kante des Vomer bildet und der einen Maßstab für die Rachendachwölbung abgibt. Das Resultat faßt er in zwei Punkte zusammen: 1. Knöcherne Hindernisse bei der Adenotomie sind in erster Linie Exostosen an der Pars basalis des Schädels. 2. Die Bedeutung der Rachenmandel für die Behinderung der Nasenatmung ist zum Teil abhängig von der Größe des Winkels zwischen Pars basalis des Hinterhauptsbeines und dem Vomer.

Lawner.

Über einen Fall von Mischgeschwulst des beweglichen Gaumensegels (Lipoma myxomatosum). Von Privatdozenten Dr. G. Alagna. Aus dem Institut für operative Medizin der königl. Universität Palermo (Prof. G. Parlavecchio). (Zschr. f. Ohrhlk. 70. H. 3 u. 4. S. 179—187.)

Ein histopathologisch und histochemisch genau untersuchter Fall eines hühnereigroßen, von einer Kapsel umgebenen Lipoma myxomatosum von 30 *g* Gewicht, das bei einem 55jährigen Landarbeiter zwischen den beiden Blättern des Gaumensegels gelegen war und dessen Ausschälung leicht gelang. Verf. hat keinen gleichen Fall in der Literatur und auch von reinen Lipomen im ganzen nur vier gefunden. Lawner.

Generated on 2019-10-24 14:35 GMT / http://hdl.handle.net/2027/uc1.b3252763
Public Domain in the United States, Google-digitized / http://www.hathitrust.org/access_use#pd-us-google
Digitized by Google
Original from UNIVERSITY OF CALIFORNIA

IV. Larynx.

Kehlkopftuberkulose und Schwangerschaft. Von Prof. F. Lasagna (Parma). (Archivio italiano di otologia etc. 25. H. 1.)

Drei einschlägige Fälle werden ausführlich mitgeteilt. Nach Verfassers Erfahrung bedingt immer die Schwangerschaft eine Verschlimmerung der Kehlkopftuberkulose, zu deren Verhütung die künstliche Unterbrechung der Gravidität notwendig ist. Bei vorgerückter Schwangerschaft darf die Tracheotomie vorgenommen werden. Rimini.

Über die perforierenden Verletzungen des Kehlkopfes. Von N. Boljarski. Aus dem Obuchow-Krankenhause in St. Petersburg. (Beitr. z. klin. Chir. 77. S. 335.)

Unter 21.000 verschiedenartigen Traumen bei Männern 220 Fälle (1%) Verletzungen der Halsgegend, davon 25 Fälle (0·1%) perforierende Verletzungen des Larynx, über welche einzeln berichtet wird. Auf Grund dieses Materials kommt Verf. zu folgenden Schlüssen: 1. Die primäre schichtweise Naht ist bei den quer verlaufenden Larynxwunden die beste Behandlungsmethode, welche zur schnellen Heilung und völligen Herstellung der Funktion führt. 2. Der Larynxnaht muß die prophylaktische Tracheotomie vorausgehen, wobei die Kanüle durch die neue, vertikale Schnittwunde — nicht aber durch die alte, quer verlaufende — einzuführen ist. Schmid (Prag).

Eigentümliche hyperplastische Entzündungen im Kehlkopf. Von L. Grünwald. Mit 12 Abbildungen. (Zschr. f. Ohrhlk. 70. H. 3 u. 4. S. 225—256.)

Verf. hat eine kleine Anzahl subchronischer und chronischer Entzündungen im Kehlkopf beobachtet, die bei mancher Eigenart im Einzelfalle nach Verlauf, Erscheinung und histologischer Beschaffenheit eine Zusammenfassung zu einer gemeinsamen Gruppe rechtfertigen, für die Grünwald die Bezeichnung „torpide, hyperplastische, diffuse Laryngitis“ gewählt hat. Diese Fälle weichen von den bisher bekannten Prozessen in manchen Punkten wesentlich ab und sind durch folgende Momente gekennzeichnet:

1. Das Kehlkopfbild zeigt eine Mischung von geschwulstartiger Hyperplasie und — wenn auch nicht tiefgehendem — Infiltrat der Unterlage und ergreift mit Vorliebe die Taschenbänder, ist aber durchaus nicht an bestimmte Gebiete gebunden.

2. Der histologische Befund weicht vom gewöhnlichen Entzündungsbild insofern ab, als das Zellinfiltrat vorwiegend oder ausschließlich lymphocytoiden Typus und eventuell Veränderungen an den höher differenzierten Mesodermteilen (Endothel, Perithel, Lymphapparat) aufweist.

3. Ätiologisch ließen sich bisher nur funktionelle und physikalische Schädigungen, aber auch Syphilis als entferntere Ursache (metaluetisch) eruieren doch nimmt Grünwald an, daß möglicherweise kongenital vorbestimmte Reaktionsfähigkeiten des Gewebes dem Krankheitsprozeß zugrunde liegen, wie

Digitized by Google
Original from UNIVERSITY OF CALIFORNIA
Generated on 2019-10-24 14:35 GMT / http://hdl.handle.net/2027/uc1.b3252763
Public Domain in the United States, Google-digitized / http://www.hathitrust.org/access_use#pd-us-google

andrerseits in der lymphocytoiden Beschaffenheit des Infiltrates ein torpider Charakter der Reaktion deutlich ausgesprochen ist.

Die Ähnlichkeit mancher Fälle mit solchen der Tuberkulose und Syphilis veranlaßt Grünwald, den Verdacht auszusprechen, daß mancher derartige Fall unter dieser oder jener Diagnose verschwunden ist; seine Vermutung fand er bei Durchsicht der in den Jahren 1912—1913 angesammelten 1510 Protokolle und zugehörigen Präparate des pathologischen Institutes in München bestätigt; am Schlusse erwähnt er auch den von Fein beschriebenen Tumor (in der linken Hälfte des Nasenrachenraumes einer 43jährigen Frau), der nach dem histologischen Befunde (O. Sternberg) fraglos in die Gruppe der torpiden hyperplastischen Entzündungen einzureihen ist. (Erschienen in dieser Zeitschrift, 1914, H. 4.)

Auf Grund dieser von Grünwald propagierten Erkenntnis dieser ziemlich selten beobachteten Veränderungen ist bei weiterer genauer klinischer und histologischer Bearbeitung des entsprechenden Materials bald eine vollkommene Klärung dieses Krankheitsbildes zu erwarten. Lawner.

Haematoma laryngis traumaticum. Von S. H. Mygind. Aus der Ohren- und Halsklinik des Kommunehospitals zu Kopenhagen (Prof. Dr. Holger Mygind). (Zschr. f. Ohrhlk. 71. H. 1 u. 2. S. 68—76.)

Nach Registrierung der in der Literatur publizierten Fälle von Kehlkopfkontusion und ihrer Symptomatologie beschreibt Mygind die sich hierbei ergebenden laryngoskopischen Bilder und berichtet über einen selbstbeobachteten Fall, in dem ein 30jähriger Maurer durch eine Hebestange eines „Patentgerüstes“ in der Mitte der Gurgel getroffen wurde. Um das Verhältnis des Hämatoms zur Stimmlippe und zur Epiglottis zu studieren, hat Mygind eine Reihe von Versuchen an frischen Kadaverkehlköpfen mit Injektionen von Methylenblaulösungen vorgenommen, welche eine Übereinstimmung mit den bisher bekannten Fällen hinsichtlich des laryngoskopischen Bildes zeigten, wobei aber die genaue anatomische Untersuchung unter anderem ergab, daß die scheinbar ödematöse Schwellung der Hinterfläche der Epiglottis davon herrühre, daß die sehr stark ausgedehnte Schleimhaut auf der Vorderfläche über die Epiglottisränder gewälzt werde; auch gelang es bei den Injektionsversuchen nicht, eine Ausfüllung oder Eversion des Sinus Morgagni zu erzeugen

Auf Grund seiner Versuche fühlt sich Mygind berechtigt, die Auffassung der in der Literatur referierten Bilder einer Korrektur zu unterziehen. Lawner.

Prälaryngeale Absceßbildung nach endolaryngealen Operationen. Von Doktor Hoensch, Assistenzarzt. Aus der königl. Universitätsklinik für Ohren-, Nasen- und Kehlkopfkrankheiten zu Breslau (Direktor: Prof. Dr. Hinsberg). (Zschr. f. Ohrhlk. 71. H. 3—4.)

Der Autor berichtet über 3 Fälle, in denen sich kurze Zeit nach einem intralaryngealen Eingriff ein prälaryngealer Abscess entwickelte, was in allen

Generated on 2019-10-24 14:35 GMT / http://hdl.handle.net/2027/uc1.b3252763
Public Domain in the United States, Google-digitized / http://www.hathitrust.org/access_use#pd-us-google
Digitized by Google
Original from UNIVERSITY OF CALIFORNIA

3 Fällen auftrat, und zwar zeitlich unmittelbar mit dem Eingriff zusammenhängend, so daß der Gedanke an einen ursächlichen Zusammenhang sehr naheliegend war.

Der Ausgangspunkt der Absceßbildung konnte nicht genau festgestellt werden, da in allen 3 Fällen eine einfache Incision genügte, um den Absceß zur Heilung zu bringen, daher keine breite Freilegung der erkrankten Gebiete vorgenommen wurde.

Als auffallend ist nur der Umstand zu bezeichnen, daß ausschließlich die prälaryngealen Drüsen erkrankten, während die jugularen Drüsen frei blieben. Ausdrücklich darauf geachtet wurde bei Fall 2 und 3.

E. Urbantschitsch.

Endotheliom oder Epitheliom der Epiglottis. Von Dr. med. M. Al. Ssamoylenko (St. Petersburg). (Passow und Schaefer, Beitr. etc. 6. H. 4—6.)

Die Geschwulst nahm den Raum zwischen Introitus laryngis und den Stimmbändern ein, war ziemlich hart und ließ sich bei der Operation (Pharyngotomia subhyoidea) leicht mit dem Finger ausschälen. Histologisch besteht die Geschwulst aus drei Elementen: aus einem bindegewebigen Stroma, aus einer Ansammlung von Zellen und schließlich aus Zellsekret und degenerierten bindegewebigen Fasern in Form von homogenen Schollen. Bondy.

Die Laryngektomie beim Kehlkopfkrebs. Von Ricardo Botey. (Archives Internationales de laryngologie. 37. 1914. Nr. 1.)

Über diesen Gegenstand hat Botey schon so oft publiziert und schon so oft seine Wandlungen mitgeteilt, daß für Spezialisten in diesem akademischen Vortrag wenig neues zu finden wäre, wenn Botey nicht eine Allgemeinübersicht über die Laryngektomie beim Krebs in Spanien gäbe. Wir erfahren, daß bisher in Spanien 168 Fälle von Totalexstirpation wegen Kehlkopfkrebs veröffentlicht sind, von denen 52 Fälle allein Cisneros gehören. Die letzte Serie von 7 Fällen verlief ohne Todesfall. Von den operierten Patienten blieben 9 ohne Rezidive nach 2 Jahren. Ihm zunächst kommt Tapia mit 18 Laryngektomien. Anfangs waren seine Resultate mit der zweizeitigen Operation keine günstigen. Seit ungefähr 2 Jahren operiert Tapia nach der Methode von Gluck. Die 7 Fälle, die nach Gluck operiert worden sind, befinden sich alle noch am Leben. Lazarraga hat sich noch nicht zur Gluckschen Methode bekehrt, da er bei 15 laryngektomierten Fällen, die sämtlich zweizeitig operiert worden sind, bloß 3 Todesfälle erlebt hat und 5 Fälle besitzt, die seit 2 Jahren rezidivfrei sind. Was endlich die 10 Fälle Boteys anlangt, so verliefen sie folgendermaßen: Sein erster Fall ging vor 18 Jahren an Rezidive 8 Monate nach der Operation zugrunde. Ebenso starb sein zweiter Fall (Kehlkopf-Zungen-Pharynxkrebs) 8 Monate nach der Operation. Der nächste nach Perier operierte Fall starb 14 Monate später. Hierauf folgten zwei unvollständige Exstirpationen, die die längste Überlebungsperiode zeigten, einer fünf

Digitized by Google
Original from UNIVERSITY OF CALIFORNIA
Generated on 2019-10-24 14:35 GMT / http://hdl.handle.net/2027/uc1.b3252763
Public Domain in the United States, Google-digitized / http://www.hathitrust.org/access_use#pd-us-google

Jahre, der andere $4^1/_2$. Die nächsten 2 Fälle hat Botey zweizeitig nach Le Bec operiert, von denen einer 19 Monate später an Drüsenrezidiv starb, der andere 2 Jahre nach der Operation noch lebt. Endlich starb ein Patient infolge Allgemeinnarkose. Die zwei letzten Fälle hat Botey nach Gluck, jedoch in lokaler Narkose operiert, und beide sind noch am Leben.

Zum Schluß bespricht Botey die verschiedenen Formen von künstlichem Kehlkopf. Botey scheint einen Sprechapparat erfunden zu haben, der sich bewähren dürfte. Er besteht aus einer Trachealkanüle, von der ein Kautschukrohr zu einem tönenden Apparat geht, den der Patient in der Hand hält. Von hier wird der Ton dann wieder in die Mundhöhle zurückgeführt.

Wir brauchen wohl nicht besonders zu erwähnen, daß Botey ein warmer Anhänger der Gluckschen Technik ist, mit dem einzigen Unterschied, daß er nur unter lokaler Anästhesie operieren will. Die Anästhesie wird sehr gewissenhaft gemacht, namentlich werden die Kehlkopfnerven vorher anästhesiert, bevor sie durchschnitten werden, um jeden Shock vom Kehlkopf aus zu vermeiden. Lautmann.

Die Resektion des oberen Kehlkopfnerven zur Behebung der Dysphagie infolge von Larynxtuberkulose. Von Aboulker. (Revue hebdomad. de laryngologie. 1914. Nr. 22.)

Die Zahl der „Versager" bei der Alkoholinfiltration des oberen Kehlkopfnerven dürfte denn doch größer sein, als man zu lesen bekommt, sonst wäre man kaum auf die Idee gekommen, funktionell so wichtige Nerven, wie den sensiblen Kehlkopfnerven, zu exstirpieren. Gleichgültig dürfte diese Operation denn doch nicht sein, wenn man gar beide Nerven reseziert. Aboulker, der auf diese Weise vorgegangen ist, hat seinen Patienten verloren. Es kam einige Stunden nach der beidseitigen Resektion zu schwerer Dyspnoe, die eine schleunige Tracheotomie nötig machte und auf die 5 Tage später Exitus erfolgte. Hingegen hat Aboulker in einem Falle mit einseitiger Resektion einen glänzenden Erfolg gehabt, insofern als sogar Heilung der Kehlkopftuberkulose eingetreten ist, allerdings nach Galvanokauterisation des Larynxeinganges. Als Operationsmodus schlägt Aboulker vor den von Bonnet und Charlier angegebenen Weg mit einem Schnitt parallel zum Zungenbein. Als Indikation für die Operation gibt Aboulker jene Fälle an, bei denen die Alkoholisation nur kurze Remissionen gibt, so daß die Patienten größeren Vorteil von einer Operation haben. Lautmann.

Die chirurgische Behandlung der funktionellen Larynxstenose mit stridoröser Atmung. Von Iwanoff. (Annales des maladies de l'oreille etc. 1914. Nr. 2.)

Der Titel besagt den Inhalt der Arbeit eigentlich ungenau. Nicht um die Larynxstenose im allgemeinen handelt es sich den Autoren, sondern nur um jene, die durch die konstante Medianstellung der Stimmbänder, namentlich infolge von Ankylose des Arygelenkes bedingt ist. Was bisher gegen dieses

Generated on 2019-10-24 14:35 GMT / http://hdl.handle.net/2027/uc1.b3252763
Public Domain in the United States, Google-digitized / http://www.hathitrust.org/access_use#pd-us-google
Digitized by Google
Original from UNIVERSITY OF CALIFORNIA

Leiden, von der Tracheotomie abgesehen, vorgeschlagen worden ist, ist entweder bloß Vorschlag geblieben oder ist über den einmal gemachten Versuch nicht hinübergekommen. Solche Patienten blieben ihr ganzes Leben zum Tragen der Kanüle verurteilt. In letzter Zeit hat Iwanoff den Gedanken gehabt, den einen Aryknorpel submucös auszuschälen und so für das eine Stimmband eine freiere Beweglichkeit zu gewinnen. Wie aus Iwanoffs Veröffentlichung bekannt, ist der Versuch nur unvollständig gelungen. Diesen Gedanken haben nun unsere Autoren sich für ihr chirurgisches Vorgehen zunutze gemacht. Nun erschienen ungefähr um dieselbe Zeit einige Arbeiten (im Recueil de Médecine Vétérinaire, Mai—Oktober 1912), in der die Tierärzte, die bei Pferden ziemlich häufig eine ähnliche Krankheit zu beobachten Gelegenheit haben, die Ausschälung der Schleimhaut des Ventriculus Morgagni empfehlen. Toubert und Sargnon beschlossen nun, die beidseitige Ausschälung des Aryknorpels mit der Ventriculotomie zu kombinieren und die Nachbehandlung mit Anlegung einer Laryngostomie zu führen. Sie beschreiben auf das genaueste die Technik ihrer Methode, die nach ihren Angaben durchaus nicht leicht sein soll. Der von ihnen so operierte Fall ist noch in Behandlung. Wir verweisen, die Technik betreffend, auf das Original, können jedoch die Vermutung nicht unterdrücken, daß die Methode wenig Nacheiferer finden wird. Selbst Iwanoff hat den von ihm inaugurierten Weg, wie es scheint, nicht fortbetreten, da seit jener Zeit eine neue Publikation über denselben Gegenstand von ihm erschienen ist (Zschr. f. Laryngol. 6. H. 4), in der er die beidseitige Cordektomie empfiehlt und, wie es in einem Falle wenigstens scheint, mit gutem Resultat ausgeführt hat. Lautmann.

Über die Anwendung der lokalen Anästhesie zur Laryngektomie nach Gluck. Von Tapia. (Annales des maladies de l'oreille etc. 1914. Nr. 2.)

Aus dieser von Luc besorgten Übersetzung der Veröffentlichung von Tapia heben wir als den interessantesten Teil hervor die Anästhesie der Kehlkopfnerven, die für Tapia sowohl für das Gelingen der Operation als auch für Hintanhaltung der Shockwirkung von Bedeutung ist. Was die oberen Kehlkopfnerven anlangt, so anästhesiert sie Tapia nach Freilegung, bevor er die Kehlkopfarterien durchschneidet. Nachdem er durch direkten Kontakt mit einer starken Cocainlösung die Anästhesie erreicht hat, schneidet er erst die Nerven durch. Das Durchschneiden der nichtcocainisierten Kehlkopfnerven setzt den Shock aus. Ebenso legt Tapia Cocainbauschen an den hinteren Rand des Kehlkopfknorpels zwischen diese und den Oesophagus, um die beiden Recurrensnerven zu anästhesieren. Zum Schluß macht Tapia nochmals auf die großen Vorteile aufmerksam, die die lokale Anästhesie bietet. Das Festhalten Glucks an der allgemeinen Anästhesie ist kein Gegenbeweis. In einem persönlichen Falle hat Tapia sich auf Drängen des Patienten zur Chloroformnarkose entschlossen. Trotzdem alles glatt abgelaufen war, starb Patient am

Digitized by Google
Original from UNIVERSITY OF CALIFORNIA
Generated on 2019-10-24 14:35 GMT / http://hdl.handle.net/2027/uc1.b3252763
Public Domain in the United States, Google-digitized / http://www.hathitrust.org/access_use#pd-us-google

fünften Tage nach der Operation. Tapia schiebt die Schuld dem Chloroform zu. Er hat bisher unter lokaler Anästhesie 10 Fälle von Laryngektomie gemacht und war jedesmal mit dem Resultat zufrieden. Lautmann.

Über den Kehlkopfkrebs. Von Prof. E. Castellani (Mailand). (La Pratica otorino-laringoiatrica. 14. Nr. 2.)

Die Differentialdiagnose zwischen Carcinom des Kehlkopfes, Tuberkulose und Syphilis wird ausführlich besprochen. Die Operationstechnik wird einer eingehenden Beschreibung unterzogen. Rimini (Triest).

Multiple Amyloidtumoren des Larynx und Pharynx. Von Paul Seckel (Straßburg i. E.). (Arch. f. Laryng. 26. H. 1.)

Als zufälliger Befund bei der Sektion eines 62jährigen Mannes fanden sich hahnenkammartige Auflagerungen im Larynx und Pharynx. Die mikroskopische Untersuchung ergab tumorartiges Amyloid. R. Hoffmann.

Zur Frage eines Kehlkopfzentrums in der Kleinhirnrinde. Von Prof. Dr. Grabower (Berlin). (Arch. f. Laryng. 26. H. 1.)

Nach Rothmanns Experimenten ist für die Koordination und die zweckentsprechende Exkursionsweite der Stimmlippen ein Rindenzentrum im Kleinhirn anzunehmen, und zwar im vordersten, nach dem Ventrikel gerichteten Teil des Lobulus anterior des medialen Abschnittes des Kleinhirns. Grabower teilt die Ergebnisse von 10 Tierversuchen mit, bei denen er die genannte cerebellare Rindenstelle operativ zerstörte. Sie haben ihn an dieser Stelle das vorbezeichnete Zentrum nicht erkennen lassen. R. Hoffmann.

Die Schwebelaryngoskopie. Von Prof. Dr. Gustav Killian (Berlin). (Arch. f. Laryng. 26. H. 2.)

Mit der jetzt von Killian angegebenen Methode der Schwebelaryngoskopie ist das wünschenswerte Ziel, mit einem laryngeal zu behandelnden Fall in einer Sitzung fertig werden zu können, wesentlich nähergerückt worden. Das Verfahren verdankt seine Entstehung einer zufälligen Entdeckung, die Killian machte, als er genötigt war, an der Leiche behufs zeichnerischer Aufnahmen des Larynx den alten, breiten Kirsteinschen Kastenspatel längere Zeit einzustellen, und auf den Gedanken kam, den Spatel, statt ihn manuell zu halten, an einer Aufhängevorrichtung zu befestigen. Verf. gibt eine interessante Darstellung des Werdeganges der Methode. In ihrer jetzigen Ausbildung bedarf man zu ihrer Ausführung zweier Instrumente: des Hakenspatels und des Galgens.

Der 32 *cm* lange Stiel des Hakenspatels trägt einen Bügel, an dem eine Platte befestigt ist, die an der oberen Zahnreihe am hängenden Kopf ihren Stützpunkt findet. Durch Verschiebung von Bügel und Platte wird die Öffnung des Mundes reguliert. Eine gegen die oberen Schneidezähne einzustellende Leiste verhindert das Hinausgleiten des Instrumentes aus dem Munde.

Digitized by Google
Original from UNIVERSITY OF CALIFORNIA
Generated on 2019-10-24 14:35 GMT / http://hdl.handle.net/2027/uc1.b3252763
Public Domain in the United States, Google-digitized / http://www.hathitrust.org/access_use#pd-us-google

Das obere Ende des Stieles ist gekrümmt, es dient zur Aufhängung an den Galgen. Dieser stellt im wesentlichen eine vertikale Säule dar, die einen Arm aussendet, der bis zur Mitte des Operationstisches reicht. Der Galgen ist an die Platte des Operationstisches anzuschrauben.

Vor Ausführung der Methode hat man sich von den individuellen Verhältnissen des Falles, von seiner „Autoskopierbarkeit" zu überzeugen. Das geschieht mittelst direkter Laryngoskopie durch den schmalen Kirsteinschen Spatel.

Zur Vorbereitung gehört auch die Injektion von zweimal je 1 *cg* Morphin und 3 *dmg* Skopolamin, 2 und 1 Stunde vor der Operation. Unter Umständen wird noch eine dritte Injektion von der halben Stärke gemacht.

Die ausführliche Darstellung der Einzelheiten der Vorbereitung zur Einführung des Spatels und der Einführung desselben wird im Original verfolgt werden müssen. In schwierigen Fällen, bei starkem Widerstand der Weichteile, erfolgt die Einführung des Spatels seitlich vom Mundwinkel aus.

Zur Entfernung kleiner Teile aus dem Larynx sind von den Instrumentenmachern Pfau in Berlin und Fischer in Freiburg Doppelcuretten konstruiert. Ihr Ansatz muß 20 *cm* lang sein. Tuberkulöse Geschwüre lassen sich durch die drehbare, einfache Curette in einer Sitzung auskratzen. Auch Eingriffe im Bereiche des Rachens gestattet die Methode gut, insbesondere in allgemeiner Narkose, die Totalexstirpation der Tonsillen bei kleinen Kindern. In 50 Fällen, die teils tuberkulöse Kehlkopfgeschwüre, teils Papillome des Larynx betrafen, ist die Methode gut vertragen worden. R. Hoffmann.

V. Trachea, Bronchien, Oesophagus.

Oesophagotomia thoracalis. Von J. H. Zaaijer. (Beitr. z. klin. Chir. 77. S. 497.)

26jährige, äußerst abgemagerte, im fünften Monat gravide Frau mit hochgradigen Schluckbeschwerden. Großes, intrathorakales Divertikel (500 cm^3 enthaltend), erst nach der Gastrostomie sicher diagnostiziert. Resektion der 8. bis 11. Rippe links als Voroperation. Nach 4 Wochen im Überdruckapparat transpleurale Freilegung des Oesophagus und Einnähen ohne Eröffnung seines Lumens in die Pleura parietalis; Eröffnung nach 12 Tagen, durch ausgiebiges Spülen des Oesophagus mittelst getrunkenen Wassers gelingt es nun in kürzester Zeit, die stagnierenden, stinkenden Massen aus der Speiseröhre definitiv zu entfernen. Wohlbefinden der Patientin. Keine Atmungsstörungen. Verbindung der Oesophagostomie mit dem Magen für später in Aussicht genommen.

Schmid (Prag).

Beitrag zur Bronchoskopie. Von Privatdozenten Dr. H. Marx. Aus der Universitätsklinik für Ohren-, Nasen- und Kehlkopfkrankheiten in Heidelberg (Prof. Dr. W. Kümmel). (Zschr. f. Ohrhlk. 70. H. 1 und 2. S. 91—101.)

Ein lehrreicher Beitrag zur Bronchoskopie bei Lungengangrän, welcher den Wert der ersteren dadurch demonstriert, daß es im vorliegenden Falle

Generated on 2019-10-24 14:35 GMT / http://hdl.handle.net/2027/uc1.b3252763
Public Domain in the United States, Google-digitized / http://www.hathitrust.org/access_use#pd-us-google
Digitized by Google
Original from UNIVERSITY OF CALIFORNIA

möglich war, festzustellen: 1. daß der Gangränherd circumscript im rechten Oberlappen sich befand, 2. daß ein großer, mit dem Oberlappenbronchus frei kommunizierender Hohlraum vorhanden war und 3. daß die trennende Wand zwischen diesem Hohlraum und dem linken Stammbronchus hochgradig verdünnt war.

Durch diese bronchoskopische Feststellung hat sich die Therapie — Pneumotomie — von selbst ergeben, die auch zu einem vollkommenen Resultat geführt hat.

Zum Schlusse beschreibt Verfasser eine Faßzange, mit welcher es Fremdkörper aus dem Oberlappenbronchus zu extrahieren gelingt, was mit den gebräuchlichen Instrumenten unmöglich erscheint.

Von der Brauchbarkeit dieser Zange hat sich Verfasser durch Versuche an der Leiche überzeugt. Lawner.

Die Verwendung des Überdruckes zur Beseitigung von Trachealstenosen. Von Nägeli. Aus der chirurgischen Klinik in Zürich. (Beitr. z. klin. Chir. 77. S. 237.)

Auf Grund von operativen Erfahrungen und von Tierexperimenten empfiehlt Verf. die Anwendung des Überdruckes bei mechanischer Behinderung der Luftwege. Aus seinen Versuchen ergibt sich: 1. Eine mechanisch erschwerte Atmung kann durch Überdruck gehoben werden. 2. Der Überdruck wirkt in der Hauptsache mechanisch; die Zuführung von Sauerstoff spielt eine nebensächliche Rolle. 3. Es hat sich im Tierversuch herausgestellt, daß das Verfahren sich besonders für „nachgiebige Stenosen" eignet (Kompression der Trachea von außen). Weniger günstig sind die starren Stenosen, wie sie im Tierexperiment durch Abklemmen, in der Pathologie durch derbe, feste Tumorbildung erzeugt werden. Schmid (Prag).

VI. Hals, Schilddrüse, Hypophyse.

Abirrender Kropf des submaxillären Raumes. Von Gatti. (Archivos brasileiros de médicina. Dezember 1913.)

20jähriger Patient mit einem Tumor der lateralen suprahyoiden Gegend, der stetig wächst: über dem Schildknorpel findet man einen anderen weniger großen Tumor. Die Tumoren wurden exstirpiert; die mikroskopische Untersuchung ergab einen cystischen Kropf (Cystoadenom) mit einigen kleinen Räumen, welche mit einer colloidalen Substanz gefüllt sind. Menier.

Zur tuberkulösen Ätiologie der Thyreosen. Von Prof. Dr. A. Menzer, leitendem Arzt der inneren Abteilung der Augusta-Krankenanstalt in Bochum. (Zschr. f. Tbc. 22. 4.)

Menzer teilt zu diesem Thema einen Fall seiner Beobachtung mit, bei welchem nach einer Tuberkulininjektion eine latente Schilddrüsenerkrankung manifest wurde, bei fortgesetzter Tuberkulinkur aber ausheilte. Von der vorwiegend tuberkulösen Ätiologie der Thyreosen bis zur völligen Entwicklung des Morbus Basedowii ist Menzer überzeugt. Keller.

Generated on 2019-10-24 14:35 GMT / http://hdl.handle.net/2027/uc1.b3252763
Public Domain in the United States, Google-digitized / http://www.hathitrust.org/access_use#pd-us-google
Digitized by Google
Original from UNIVERSITY OF CALIFORNIA

Die tuberkulöse Ätiologie der Thyreosen. Von Dr. J. Hollós, Prosektor am Allgemeinen Krankenhaus in Szeged. (Zschr. f. Tbc. 22. 1.)

Hollós vertritt mit Nachdruck die Ansicht, daß eine sehr häufige Ursache für Thyreosen und Morbus Basedowii die Tuberkulose abgibt. Den Beweis für den Zusammenhang liefert der Umstand, daß „der Spenglersche l. K., welcher ausschließlich auf Tuberkulose seine Wirkung entfaltet, die Symptome der Thyreose bedeutend zu bessern, teils vollständig zu heilen vermag". Das Beweismaterial besteht aus 35 Fällen, bei welchen 22mal erbliche Belastung nachweislich war, 29mal die Untersuchung leichte Lungentuberkulose ergab. Keller.

Die Basedowsche Krankheit, eine chirurgisch-experimentelle und biologische Studie. Von H. Klose, A. E. Lampé und R. E. Liesegang. Aus der chirurgischen Klinik in Frankfurt a. M. (Beitr. z. klin. Chir. 77. S. 601.)

Ausführliche, sehr interessante Arbeit, welche allen modernen biologischen, hämatologischen und chemischen Forschungen auf dem Gebiete der Basedowschen Erkrankung Rechnung trägt und ihre Beziehungen zu anderen Organen mit innerer Sekretion eingehend erörtert, welche jedoch zu kurzem Referat nicht geeignet ist. Schmid (Prag).

Die Eröffnung des vorderen Mittelfellraumes. Von F. Sauerbruch. Aus der chirurgischen Klinik in Zürich. (Beitr. z. klin. Chir. 77. S. 1.)

Bericht über einen Fall von Exstirpation einer 49 *g* schweren Thymusdrüse bei einer Basedowkranken, bei welcher myasthenische Erscheinungen im Vordergrunde des Krankheitsbildes standen, mit gutem Erfolg, und über vier Fälle von Eröffnung des vorderen Mittelfellraumes wegen Tumoren mit hochgradiger Kompression der Trachea und der großen Venen. In 3 Fällen handelte es sich um inoperable, maligne Tumoren (Sarkome und Endotheliome), im vierten Falle um eine intrathorakale Struma. Technisch wird die Längsspaltung des Sternums ganz besonders empfohlen. Schmid (Prag).

Beiträge zur Klinik und Operation des Kropfes. Von K. Henschen. Aus der chirurgischen Klinik in Zürich. 1. Indikationen und Technik der operativen Kropfverlagerung. (Beitr. z. klin. Chir. 77. S. 46.)

3 Fälle von Verlagerung des Kropfes, welche zeigen, daß diese Art des operativen Vorgehens „unbedingt notwendig und durch nichts ersetzbar" sein kann. Ausführliche Besprechung der einschlägigen Literatur.

Schmid (Prag).

Trepanation bei Hypophysentumor. Von Bourguet und Dansan. (Archives Internationales de laryngologie. 37. 1914. Nr. 2.)

Hypophysentumoren machen gewöhnlich keine rhinologischen Symptome. Was denselben rhinologisches Interesse verleiht, ist die Möglichkeit, dieselben auf dem uns geläufigen rhinologischen Weg anzugehen. Schon der von Bourguet gewählte Weg mittelst der paranasalen Methode durch die Kieferhöhle

Digitized by Google
Original from UNIVERSITY OF CALIFORNIA
Generated on 2019-10-24 14:36 GMT / http://hdl.handle.net/2027/uc1.b3252763
Public Domain in the United States, Google-digitized / http://www.hathitrust.org/access_use#pd-us-google

und das Siebbein hindurch ist streng genommen kein rhinologischer Weg. Was aber der Veröffentlichung von Bourguet das Interesse ganz benimmt, ist die Tatsache, daß Bourguet von einem Zugang durch die Nase überhaupt abrät, weil die Komplikation der Meningitis, wie es sein Fall zeigt, stets zu befürchten ist und nach seiner Meinung bloß die Operation von Krause und Koenig, das sind Methoden, die mit der Rhinologie nichts zu schaffen haben, vor dieser Komplikation bewahren. Lautmann.

Notizen.

Der im März 1914 bei Bergmann in Wiesbaden neu erschienenen **Zeitschrift für Mund- und Kieferchirurgie (einschließlich Zahnchirurgie) und Grenzgebiete** haben Herausgeber und Verleger folgende Einführung vorausgeschickt:

Die hier im ersten Hefte vorliegende Zeitschrift ist der Mund- und Kieferchirurgie einschließlich der Zahnchirurgie und deren Grenzgebieten gewidmet und wird sich in der üblichen Weise mit den allgemeinen theoretischen und praktischen Grundlagen des Gebietes sowie mit der speziellen Ätiologie, pathologischen Anatomie und Histologie, Bakteriologie, experimentellen Forschung, Klinik, Diagnostik und Therapie der in Betracht kommenden Erkrankungsformen befassen. Sie wird hauptsächlich Originalarbeiten und gelegentlich ausführlichere Abhandlungen über einzelne Themen bringen.

Es macht sich heute angesichts der vorgeschrittenen Spezialisierung in der Medizin vielfach das Bestreben geltend, der Trennung die Zusammenfassung und die Pflege der Wechselbeziehungen einzelner Disziplinen entgegenzusetzen. In diesem Sinne soll die neue Zeitschrift eine ziemlich gut abgegrenzte und stofflich zusammengehörige, literarisch aber weit zerstreute Materie sammeln, und hoffen die Herausgeber, damit ein sowohl dem Allgemeinchirurgen als auch bestimmten speziellen Interessentenkreisen willkommenes und nützliches Werk zu schaffen.

Personalien.

Verliehen das „Eiserne Kreuz“ an: Prof. Stenger, Privatdozent Dr. A. Linck, Dr. Schröder, Prof. Dr. Streit, Privatdozent Dr. Rhese, Dr. Roeske; sämtlich in Königsberg.

Für den wissenschaftlichen Teil verantwortlicher Redakteur: Dr. E. Urbantschitsch, Dr. H. Marschik.
Herausgeber, Eigentümer und Verleger: Urban & Schwarzenberg.

Druck von Gottlieb Gistel & Cie., Wien, III., Münzgasse 6.

Digitized by Google
Original from UNIVERSITY OF CALIFORNIA
Generated on 2019-10-24 14:36 GMT / http://hdl.handle.net/2027/uc1.b3252763
Public Domain in the United States, Google-digitized / http://www.hathitrust.org/access_use#pd-us-google

MONATSSCHRIFT FÜR OHRENHEILKUNDE
UND
LARYNGO-RHINOLOGIE.

XLIX. Jahrg. 1915. 6. Heft.

Nachdruck verboten.

Laryngo-Rhinologischer Teil.

Original-Artikel.

Über die zirkuläre Resektion und Naht der Trachea und die plastische Rekonstruktion größerer Defekte der Trachea.

Von Hofrat Prof. Dr. **O. Chiari** in Wien.

Wenn Teile des Larynx oder der Trachea vollständig durch Verletzung oder Neoplasmen zerstört oder durch Narben in eine derbe, fibröse Masse umgewandelt wurden, hat man öfters diese Teile exstirpiert, bis man oben und unten das normale Lumen des Luftrohres erreicht; diese beiden Lumina werden dann aneinandergenäht. Diese zirkuläre Resektion der Trachea stützt sich auf die Möglichkeit der Naht der Trachea bei Verletzungen.

Albert in Wien hat sich zwar im Jahre 1881 in seinem bekannten Lehrbuche gegen die Naht der durchschnittenen Trachea ausgesprochen, aber Schüller[1]) empfahl sie bei frischen Verletzungen, und in der Literatur finden sich viele Mitteilungen über guten Erfolg dieses Eingriffes. Gluck hat schon im Jahre 1881 zirkuläre Nähte der Trachea angelegt, wenn es gelang, die beiden Trachealenden aneinander zu legen. Sonst legte er ein Gummirohr oder eine Taukanüle ein und vernähte darüber. Es regenerierten sich da sogar Teile der Trachea; namentlich beobachtete er dies in einem Falle von Nekrose der oberen Trachealringe nach vollständiger Exstirpation des Larynx, welche dadurch veranlaßt worden war, daß er die Trachea zu weit von dem sie umgebenden Gewebe abgelöst und derart der ernährenden Gefäße beraubt hatte. Es bildete sich später um die Kanüle ein 10 *cm* langer fibröser Schlauch.

An der Entwicklung der Operation bei größeren Trachealdefekten haben sich viele Operateure beteiligt. Ich bringe nun die wichtigsten dieser Fälle etwas ausführlicher; man wird daraus ersehen, welche Verdienste den einzelnen Autoren zukommen.

[1]) Schüller, Die Tracheotomie etc. Stuttgart 1880.

Generated on 2019-10-24 14:36 GMT / http://hdl.handle.net/2027/uc1.b3252763
Public Domain in the United States, Google-digitized / http://www.hathitrust.org/access_use#pd-us-google
Digitized by Google
Original from UNIVERSITY OF CALIFORNIA

Küster[1]) operierte den ersten Fall:

P. B., $15^1/_2$ Jahre alt; heftig gewürgt durch ein Halstuch, welches durch den Treibriemen einer Maschine erfaßt wurde. Deutliche Strangulationsfurchen am Halse, Weichteile herum geschwollen, schmerzhaft, Kehlkopf unverletzt. Atmung erschwert, schmerzhaft; blutige Sputa. Pat. kann sprechen und unter Schmerzen schlucken; Zunahme der Atemnot; Bindegewebsemphysem.

Tracheotomie unter der Schnürfurche.

Trachea war zerrissen, das untere Ende stark nach abwärts gesunken.

Die Trennung ging zwischen Ringknorpel und erstem Trachealring durch, jedoch war ein breiter Schleimhautlappen, welcher die Vorderfläche der Ringknorpelplatte bedeckt hatte, an dem unteren Trachealende hängen geblieben. Heraufziehung der Trachea. Befestigung dieses Lappens an seiner Stelle. Annähung der Luftröhre an den Larynx, was bis auf den vorderen Umfang der Trachea, in welchem ein Defekt die genaue Anpassung der Ränder hinderte, vollkommen gelang.

Der Schleimhautlappen heilte nicht an, weil ein Stück der Ringknorpelplatte nekrotisch wurde. Die Nähte trennten sich wieder und die Trachea sank herunter.

An Stelle der Verletzung Bildung einer sehr festen Narbenstenose oberhalb der Tracheotomiewunde.

Excision in toto des die Striktur beherbergenden Stückes der Trachea. Lockerung des narbig verwachsenen unteren Endes und Vereinigung mit dem oberen. Heilung bis auf eine kleine Luftfistel vorn von Erbsengröße, die allen therapeutischen Eingriffen trotzte.

Colley[2]) wurde durch den Küsterschen Fall angeregt und führte die Resektionen der Trachea an Hunden aus. Er empfahl, den Stümpfen die Form eines Bajonetts zu geben, um ringförmige Stenosen zu vermeiden, die sich bei zirkulärer Resektion und Naht sonst gern ausbilden. Diese Methode fand aber, soviel ich eruieren konnte, keine Anwendung am Menschen.

v. Eiselsberg[3]) (Königsberg): Ein 36jähriger, sonst gesunder Mann schnitt sich mit dem Rasiermesser in den Hals. Die Wunde wurde sofort vernäht. Nach 5 Tagen mußte die Wunde wegen Atemnot wieder eröffnet und eine Kanüle eingesetzt werden. Diese konnte man nicht mehr entfernen, weshalb der Pat. behufs Dekanülement die Klinik in Königsberg aufsuchte.

Befund: 2 *cm* über dem Jugulum in der Mitte einer quer verlaufenden Narbe eine Trachealfistel, aus welcher eine Kanüle hervorragt. Bei Verschluß der Fistel und Entfernung der Kanüle sofort Atemnot, Sondierung des Larynx mißlang von unten, Sprache aufgehoben, keine Schluckbeschwerden.

[1]) Küster, D. Zschr. f. Chir. 1885. 40.

[2]) Colley, Die Resektion der Trachea. D. Zschr. f. Chir. 1895. 150.

[3]) v. Eiselsberg, Zur Resektion und Naht der Trachea. D. m. W. 1896.

Digitized by Google
Original from UNIVERSITY OF CALIFORNIA
Generated on 2019-10-24 14:36 GMT / http://hdl.handle.net/2027/uc1.b3252763
Public Domain in the United States, Google-digitized / http://www.hathitrust.org/access_use#pd-us-google

Diagnose: Totale Obliteration der Trachea oberhalb der Fistelbildung.

Operation: Hängender Kopf, in Narkose mit Junker- und Winterschem Apparat. Lappenschnitt und Freilegung der Trachea. Keine Kommunikation zwischen oberem und unterem Fragment. Das obere, vom zweiten Ring an nach abwärts verengert, um bald vollkommen in einem blind auslaufenden Narbenkegel, ähnlich einer zugeschmolzenen Glasröhre, zu endigen. Das untere Fragment mündete mit seinem ganzen Querschnitt in die Haut (axiale Fistel). Lösung der Trachea daselbst aus ihrer Verwachsung mit der Haut und Resektion von einem zirka $1^1/_2$ *cm* breiten Segment, worauf sich die Querschnittsfläche normal zeigte; hierauf Resektion des unteren Endes des oberen Fragmentes, wodurch der etwa 2 *cm* lange Narbenkegel entfernt wurde und schließlich ebenfalls das normale Tracheallumen vorlag; anstandslose Vernähung der beiden Querschnitte. Zuerst wird der hintere durch innere, dann der vordere Halbring durch äußere Knopfnähte vernäht (also exakte Zirkulärnaht).

Konikotomie und Einführung einer über die Zirkulärnaht hinunterreichenden Kanüle bei nach vorn übergeneigtem Kopfe; die Trachea wird durch einige Catgutnähte an die innere Fläche des Hautlappens angenäht. Die Operation dauerte 3 Stunden, weil das Ablösen aus der narbigen Umgebung und die exakte Blutstillung sehr mühsam war.

Wundverlauf: Fieber- und reaktionsfrei. Nach 2 Tagen Einlegung einer dünneren Kanüle, nach 4 Tagen Dekanülement. Wenige Tage später konnte Pat. gut sprechen, Heilung 8 Wochen nach der Naht, Atmung und Sprache gut.

Spiegelbefund (Doz. Gerber): Linkseitige vollständige Recurrenslähmung und rechtseitige Posticusparese.

Föderl (Wien)[1]): $5^3/_4$jähriger Knabe, Durchschneidung des Halses.

Erste Hilfeleistung: Blutstillung, Adaption der Trachealenden, Einlegen einer Kanüle, später Dekanülement, Entlassung.

2 Wochen später zweite Aufnahme wegen Atemnot, Einführung einer Kanüle.

Spiegelbefund: Der obere Larynxabschnitt erschien normal; ebenso waren auch die Stimmbänder bezüglich ihres Aussehens und ihrer Beweglichkeit. Unterhalb des Larynx fand man eine narbige Masse, welche, von der Peripherie ausgehend, radiär gegen eine sehr kleine Lücke hinzog, die, mehr nach hinten gelegen, die einzige Kommunikation zwischen Kehlkopf und Luftröhre bildete. Ein analoges Bild fand man bei der tracheoskopischen Spiegelung.

Weder laryngoskopisch noch durch Sondenuntersuchung konnte eine Kommunikation zwischen Kehlkopf und Luftröhre nachgewiesen werden. Es

[1]) W. kl. W. 1896. Nr. 53.

Digitized by Google
Original from UNIVERSITY OF CALIFORNIA
Generated on 2019-10-24 14:36 GMT / http://hdl.handle.net/2027/uc1.b3252763
Public Domain in the United States, Google-digitized / http://www.hathitrust.org/access_use#pd-us-google

mußte die Obliteration der Trachea auf luxurierende Granulationen und narbige Stenose zurückgeführt werden.

Operation: Billrothmischung, tiefe Tracheotomie; der mediane Schnitt begann über dem Jugulum und wurde nach aufwärts geführt, umkreiste die frühere Trachealfistel und erstreckte sich bis zur Cartilago thyreoidea. Die Fistel wurde nun samt der durch den elliptischen Schnitt umgrenzten Haut losgelöst; hierauf wurde vom oberen Rande durch Narbengewebe hindurch gegen die Tiefe bis zum Oesophagus präpariert, ohne auf ein sichtbares Lumen zu kommen. Es fanden sich aber an der hinteren Wand der anscheinend axialen Fistel zwei nach oben konvergierende Schleimhautfältchen, in deren mittlerer Vertiefung wahrscheinlich die ursprüngliche Kommunikation nach aufwärts lag. Es konnte jedoch auch jetzt, wo die Verhältnisse frei vor Augen lagen, eine solche, etwa in der Form eines dünnen Schleimhautkanales durch die feinsten Knopfsonden nicht nachgewiesen werden.

Um einen normalen Querschnitt zu erhalten, mußte die Luftröhre etwas unterhalb der Trachealfistel reseziert werden, wodurch ein beiläufig 1 *cm* hohes, bogenförmig nach vorn gekrümmtes Stück abfiel. Bei der Aufsuchung des oberen Endes fand sich unter der Cartilago cricoidea ein ganz deformierter Trachealring, während nach abwärts die vordere Wand des trichterförmig verengten Restes der Luftröhre von derbem Narbengewebe ohne erkennbare Knorpelspangen gebildet wurde. Um auch ein oberes normales Lumen zu erhalten, mußte der ganze Kegel mit dem Ligamentum cricotracheale entfernt werden, so daß die Cartilago cricoidea freilag.

Die beiden durch die Resektion gewonnenen Enden lagen zirka 3 *cm* voneinander entfernt. Um sie zur Adaption bringen zu können, isolierte man durch vorsichtige Präparation die Luftröhre bis zur Tracheotomia inferior aus dem Narbengewebe, was ziemlich mühsam war. Überraschend war der Effekt: Mit Leichtigkeit ließ sich die Trachea emporheben. Darauf Catgutnähte in der ganzen Peripherie. Einführung einer Salzerkanüle. Fixation des Kopfes in nach vorn gebeugter Stellung. Dauer der Operation $2^1/_2$ Stunden. Der Verlauf war fieberfrei, der Schlingakt ungestört. Der Pat. konnte am folgenden Tage feste Speisen ohne Beschwerden zu sich nehmen.

Am dritten Tage post operationem nahm man Kanülenwechsel vor. Bei Verschluß der Trachealfistel konnte der Knabe deutlich sprechen. Die Atmung nach oben war frei. Am selben Abend und am folgenden Morgen entfernte man die Kanüle temporär, 5 Tage post operationem definitiv. Eine zu dieser Zeit vorgenommene Untersuchung ergab rechts an der Nahtstelle einen flachen roten Wulst; die entsprechende linke Partie erschien glatt.

3 Tage später war die reaktive Rötung und Wulstung verschwunden; es bestanden anscheinend normale Verhältnisse.

Generated on 2019-10-24 14:36 GMT / http://hdl.handle.net/2027/uc1.b3252763
Public Domain in the United States, Google-digitized / http://www.hathitrust.org/access_use#pd-us-google
Digitized by Google
Original from UNIVERSITY OF CALIFORNIA

Am Ende der dritten Woche stellten sich wieder leichte Stenosenerscheinungen ein; bei der Disposition des Pat. zu Keloidbildung war man einer hypertrophischen Narbenentwicklung gewärtig. Es hatten sich entsprechend der Naht beiderseits je zwei kleine Granulationen von graurötlicher Farbe und halbkugeliger Form gebildet.

Am 24. VIII. wurden auf der Klinik des Herrn Prof. Stoerk die Wucherungen rechterseits unter Cocainanästhesie auf endolaryngealem Wege vom Assistenten Dr. Koschier mittelst einer scharfen Larynxpinzette entfernt.

Die Abtragung der beiden Granulationen auf der linken Halbperipherie sollte in einer späteren Sitzung vorgenommen werden, doch hatten sich dieselben spontan zurückgebildet.

Derzeit markiert sich die Nahtstelle als eine feine, zirkuläre Narbe, die durch ihre graue Farbe gegen die umgebende gerötete Schleimhaut absticht.

Um den Konsequenzen einer vielleicht noch später eintretenden narbigen Schrumpfung vorzubeugen, wurde der Knabe auf die Dilatation mittelst Störkscher Tuben eingeübt. Die Atmung ist frei, die Stimme laut und deutlich.

König: Intubationsstenose des Larynx und der Trachea.[1]) Kind, jetzt 11 Jahre alt; im zweiten Lebensjahre wegen Diphtherie intubiert und tracheotomiert, dann 2 Jahre abwechselnd intubiert und tracheotomiert; nach 2 Jahren (1896) mit Kanüle in die Klinik König gekommen.

Befund: Trachea vom Ringknorpel bis fast zum Jugulum vollkommen fehlend, nur ein Granulationskanal an ihrer Stelle zu finden. Fehlen eines großen Stückes einer Hälfte der Cartilago thyreoidea.

Operation: Der ganze Granulationskanal samt Ringknorpel wurde reseziert, die Trachea aus dem Jugulum hervorgeholt, allmählich gelockert und nach oben an den Rest des Larynx herangebracht. Die Vereinigung gelang nicht gleich von vornherein. Bestehenbleiben eines größeren Defekts im vorderen Teil des Larynx, der nach Schimmelbusch zu decken versucht wurde. Diese erste Plastik des Larynx mißlang. Zweite Plastik gelang.

Versuch, die Kanüle abzugewöhnen (kleine Luftfistel zurückgeblieben). Von Stimmlippen oder sonstigen Attributen des Larynx kaum etwas vorhanden gewesen. Das Kind spricht mit Rachenstimme, ist eine gute Schülerin und kann sogar singen.

P. v. Bruns (Tübingen)[2]): 31jähriger Mann; seit 10 Jahren langsam zunehmende Atembeschwerden, in letzter Zeit Erstickungsanfälle.

Cyanose und deutlicher Stridor bei ruhigem Atmen.

Äußerlich keine Struma zu sehen.

---

[1]) König, Verh. D. Ges. f. Chir. 1897.

[2]) P. v. Bruns, Resektion der Trachea bei primärem Krebs der Trachea. Beitr. z. klin. Chir. 21. 284. 1898.

Digitized by Google
Original from UNIVERSITY OF CALIFORNIA
Generated on 2019-10-24 14:36 GMT / http://hdl.handle.net/2027/uc1.b3252763
Public Domain in the United States, Google-digitized / http://www.hathitrust.org/access_use#pd-us-google

Kehlkopf ganz frei, Luftröhre mit knolliger, höckeriger Geschwulst erfüllt, welche an der hinteren und linken Wand saß.

Chloroformnarkose. Spaltung von 11 Ringen, um zum unteren Pol des breitbasig aufsitzenden Tumors zu gelangen.

Exstirpation mit Messer und Schere des Tumors und der Wand der Trachea halbseitig (hinten und links) in der Länge von 10 Ringen (Oesophaguswand frei); einige verdächtige Stellen mit Kauter verschorft.

Einführung einer Trachealkanüle und Tamponade der Wunde mit Jodoformgaze. Ungestörter Verlauf der Wundheilung.

Entlassen nach 15 Tagen.

Wohlbefinden durch 4—5 Jahre bei dauerndem Tragen der Kanüle, dann wieder Stenosenerscheinungen. 6 Jahre post operationem Exitus.

Histologischer Befund: Adenocarcinom (maligne Struma).

v. Hacker (1902)[1]: 21jähriger Mann: hochgradige Narbenstriktur nach Verletzung (die Luftwege spaltender Beilhieb).

Kontinuitätsresektion der Trachea und zirkuläre Naht mit vollem Erfolg.

Das resezierte 2 *cm* lange Stück der Trachea durch Narbenmassen erfüllt, mit dünnem Kanal im Zentrum; tiefe Tracheotomiewunde: Narkose durch dieselbe mit Tamponkanüle am sitzenden Pat. Naht hat überall primär gehalten, nur rechts temporäres Auftreten einer schlitzförmigen, an den Rändern belegten Fistel infolge Durchschneidens einer Naht; von dieser Stelle aus eine fieberhafte, putride Bronchitis, welche der Kranke rasch überwand. Entfernung der Kanüle deshalb erst in der fünften Woche. Fistel unterdessen geheilt.

Vollkommene Heilung nach 6 Wochen.

Atmung frei, Stimme laut, deutlich, kann schwere Arbeiten verrichten, nur leichter Stridor bei sehr starker Anstrengung und tiefem Inspirium.

Vorhanden gewesene Recurrenslähmung im Rückgang begriffen, so daß das linke Stimmband nur etwas verminderte Beweglichkeit zeigt.

Unter dem rechten Stimmband eine kleine, weißliche, der queren Nahtstelle entsprechende Narbe, darunter die blassen Ringe der normalen Trachea.

Th. Gluck[2]: 1. Demonstration von Patienten mit völliger Aphonie und Kanüle wegen obliterierendem, fibrochondromatösem Narbendiaphragma der Trachea im Anschluß an Diphtherie.

Quere Resektion der Trachea bis auf den Oesophagus, Entfernung mehrerer Trachealringe mit dem Narbendiaphragma, zirkuläre Naht der geschaffenen weiten Lumina beseitigte alle Reizerscheinungen und ermöglichte laute Sprache.

---

[1]) W. kl. W. 1902. Nr. 32; Ärzteges. in Innsbruck. Sitzung vom 28. X. 1901.

[2]) Gluck, Zbl. f. Chir. 1903. Nr. 26.

Digitized by Google
Original from UNIVERSITY OF CALIFORNIA
Generated on 2019-10-24 14:36 GMT / http://hdl.handle.net/2027/uc1.b3252763
Public Domain in the United States, Google-digitized / http://www.hathitrust.org/access_use#pd-us-google

Niehues[1]): Über die Behandlung von Larynxstenosen mit Trachealresektion.

Erster Patient: Soldat. Diagnose: Typhus abdominalis.

Defekt der Vorder- und Seitenfläche der drei ersten Ringe, Verschluß des Larynx, Fehlen des linken und nur Spuren vom rechten Stimmband vorhanden. Kehlkopfverschluß durch quere Resektion und Annähung des ersten Ringes an den Schildknorpel beseitigt (1899). Trachealdefekt nach v. Mangoldt gedeckt. Keine Stenosenerscheinungen mehr, laute Stimme durch die Taschenfalten.

Demonstration eines zweiten Falles bei der Diskussion.

Kind, 37mal intubiert und tracheotomiert. Trug Dauerkanüle. 1900 aufgenommen in die chirurgische Klinik der Charité.

Operation: 2 *cm* von der in einen starren bindegewebigen Kanal verwandelten Trachea und Cartilago cricoidea wurden reseziert.

Bougierung von vornherein unmöglich gewesen wegen Undurchgängigkeit dieser Teile. Zirkuläre Vereinigung wegen Kleinheit der Verhältnisse unmöglich. Dann wurde der untere Stumpf der Trachea mit dem Rest des Larynx im Bereiche der hinteren und seitlichen Partien durch Catgutknopfnähte vereinigt, so daß vorn eine offene Rinne zurückblieb. Die Abgewöhnung der Kanüle ist nicht sofort möglich (zuerst Luersche Kanüle). Einen Monat nach Querresektion begann man den Larynx zu bougieren und zu dehnen; nach einem Monat Einführung der Schimmelbuschschen Schornsteinkanüle. Drei Monate getragen, dann Versuch der Abgewöhnung der Kanüle (gelang). Juni 1901, also 10 Monate nach der Querresektion, wurde die Kanüle endgültig entfernt. Etwas Stimme, wenngleich ein großer Teil des Larynx und der Trachea fehlt.

Das Kind geht zur Schule und kann sich verständigen.

v. Eiselsberg (Wien)[2]): 44jähriger Mann, 1898 strumektomiert, 1900 Rezidiv. 1902 Klinik Schrötter wegen zunehmender Dyspnoe Tracheotomia inferior.

Probeexcision ergab Adenocarcinom der Schilddrüse.

Anfangs Besserung, dann Fortwachsen der Neubildung bis zur Fistel, hierauf wieder starke Dyspnoe.

1904 wurde auf der chirurgischen Klinik eine große, harte, die Trachea innig umklammernde Geschwulst konstatiert.

Operation: Exstirpation der Geschwulst, 4 *cm* der Trachea zugleich reseziert, zirkuläre Naht nach Einlegen einer Kanüle unterhalb. Dehiszenz der Naht an der vorderen Hälfte, Defekt provisorisch durch ein Zelluloidplättchen

---

[1]) Niehues, Vereinsbeilage Nr. 37. D. m. W. 1903.

[2]) v. Eiselsberg, W. kl. W. 1904. Nr. 20.

Digitized by Google
Original from UNIVERSITY OF CALIFORNIA
Generated on 2019-10-24 14:36 GMT / http://hdl.handle.net/2027/uc1.b3252763
Public Domain in the United States, Google-digitized / http://www.hathitrust.org/access_use#pd-us-google

und dann durch Haut-Periost-Knochenlappen aus dem Sternum gedeckt (zweizeitig). Heilung.

Schmiegelow (Kopenhagen)[1]: 54jähriger Pat. Cancer tracheae, 2 bis 3 *cm* unter der Glottis beginnend.

21. IX. 1901: Tracheotomia inferior.

19. XI. 1901: Spaltung der Trachea und einfacher Excisionsversuch der Geschwulst durch die Tracheofissur.

$1^1/_4$ Jahre später Tracheotomia inferior II und Resektion der Trachea. Freilegung schwierig. Spaltung der Trachea der Länge nach.

Trachea unter der Geschwulst durchschnitten, größter Teil der Cartilago cricoidea mitentfernt. $5^1/_2$ *cm* der Trachea entfernt. Blutung gering.

Larynx und Trachea zirkulär aneinander genäht, die Naht aber nicht völlig gehalten. Operation $2^1/_2$ Stunden.

Herbst 1908 keine Spur von Rezidiv zu sehen.

1909 Wohlbefinden. Permanente Trachealkanüle.

v. Streit[2]: Resektion einer oberen Trachealstenose mit Naht des unteren Larynxabschnittes und des oberen Trachealabschnittes, wobei die Nähte geplatzt waren und die Trachea in die Tiefe gesunken war (von anderer Seite operiert worden).

Behandlung: Laryngofissur, Kanüle für $1^1/_2$ Jahre eingelegt. Verschluß einer Tracheo-Oesophagusfistel durch Versteifung mit Paraffin mit nachfolgender Galvanokaustik.

Ganz schlaffe, bei jeder Inspiration ventilartig sich schließende vordere Trachealwand, versteift durch Paraffininjektionen in die Haut. Pat. kann per vias naturales exspirieren, bei Zuhalten der Trachealwunde auch sprechen. Pat. bekommt eine Kanüle mit vorderer, festschließender Klappe.

Mein Assistent Schlemmer[3]) berichtete über folgenden Fall: 24jähriges Mädchen M. J. aus Stanislau.

Diagnose: Lymphosarkom des Thymusbereiches sowie eines Lymphdrüsenkomplexes links über der Clavicula.

Operation 8. IX. 1912: Resektion von acht Trachealringen samt Tumor und Drüsenmetastasen, vom dritten Ring beginnend, unter Erhaltung des rechten Recurrens (reseziert wurden Ring 3 bis inklusive 10). Plastik nach Gluck wie nach der Totalexstirpation des Larynx.

Heilung per primam innerhalb 8 Tagen. Am neunten Tage Arrosion der Vena anonyma von seiten des Neoplasma und fast augenblicklicher Exitus infolge Aspiration von Blut.

---

[1]) Schmiegelow, Primärer Cancer tracheae nebst Mitteilung eines durch Resectio tracheae geheilten Falles. Fränkels Arch. f. Lar. Bd. 22. 21. 1909.

[2]) Vers. D. Naturf. u. Ärzte, Königsberg 1910.

[3]) Wiener Lar.-rhin. Ges. Sitzung vom 6. XI. 1912.

Digitized by Google
Original from UNIVERSITY OF CALIFORNIA
Generated on 2019-10-24 14:36 GMT / http://hdl.handle.net/2027/uc1.b3252763
Public Domain in the United States, Google-digitized / http://www.hathitrust.org/access_use#pd-us-google

Gluck[1]) berichtet 1913 über einen Mann, bei dem er wegen substernalem Krebs der Schilddrüse die ganze Trachea bis auf die untersten Ringe entfernte und plastisch cutan rekonstruierte bis auf eine große vordere Öffnung. An Stelle der Trachea trägt er ein langes Trachealrohr.

In einem zweiten Falle wurde wegen Carcinoms die Trachea bis zur Bifurkation exstirpiert und durch mobilisierte Hautlappen ersetzt.

Enderfolg war damals noch nicht bekannt; aber im Februar 1914 berichtete Gluck, daß beide Patienten seit 9 respektive 5 Monaten vollständig geheilt sind und ihrem Berufe nachgehen.

H. Koschier[2]) (Wien) stellte auf der 85. Versammlung deutscher Naturforscher und Ärzte in Wien 1913 einen 14jährigen Knaben vor, welchem er im Jahre 1905 den unteren Teil des Larynx wegen Narbenstenose zirkulär reseziert hatte. Dann durch 6 Monate Schornsteinkanüle, welche die schon durch den ursprünglichen Diphtherieprozeß teilweise defekten obersten Trachealringe vorn ganz zum Schwinden brachte, so daß eine Fistel übrigblieb. Diese wurde 1908 durch einen Hautlappen am Sternum, in welchem eine kleine Zelluloidplatte eingehüllt war, geschlossen; leider stieß sich die Platte nach 7 Tagen aus. Trotzdem bildete sich eine feste Narbe, die die Trachealwand nach außen zog. Die Kanüle wurde nach 3 Wochen entfernt. 1913 atmete das Kind frei ohne Kanüle und hatte auch eine befriedigende Stimme.

Ich selbst stellte in der Gesellschaft der Ärzte in Wien am 6. III. 1914 eine Pat. mit partieller Resektion der Trachea vor:

Die 36jährige Frau kam im März 1913 an meine Klinik, weil sie seit November 1912 an Hämoptoe und seit Januar 1913 an Atembeschwerden litt. Die direkte und indirekte tracheoskopische Untersuchung zeigte einen die Trachea fast ganz ausfüllenden, rötlichen, runden, höckerigen, teilweise beweglichen Tumor, der in der Höhe des achten Trachealringes von der linken Wand ausging. Am 7. III. entfernte ich mittelst direkter oberer Bronchoskopie den Tumor fast völlig. Die histologische Untersuchung durch Prof. Störk ergab kein sicheres Resultat, schwankte zwischen Rundzellensarkom und entzündlichem Infiltrat.

Der Tumor wuchs aber bald wieder nach und war im Juli 1913 beinahe so groß wie anfänglich und mit breiter Basis links und hinten befestigt. Wieder teilweise Entfernung auf bronchoskopischem Wege bei starker Blutung. Besserung. Mitte November 1913 war der Tumor scheinbar bis zum dritten Trachealring hinaufgewachsen und verlegte wieder fast völlig die Trachea. Bronchoskopische Entfernung mit Zangen, Curetten und Galvanokaustik bei

---

[1]) Handb. d. spez. Chir. d. Ohres u. d. oberen Luftwege. Katz & Preysing. 1913. 4. 41. Verh. d. Ges. D. Naturforscher u. Ärzte, Wien 1913. S. 74.

[2]) H. Koschier, W. kl. W. 1908. S. 583.

Digitized by Google
Original from UNIVERSITY OF CALIFORNIA
Generated on 2019-10-24 14:36 GMT / http://hdl.handle.net/2027/uc1.b3252763
Public Domain in the United States, Google-digitized / http://www.hathitrust.org/access_use#pd-us-google

starker Blutung. Besserung. Am 4. II. 1914 wurde die Kranke wegen starker Hämoptoe und Dyspnoe wieder auf meine Klinik gebracht. Der Tumor schien bei indirekter Tracheoskopie bis zum zweiten Trachealring zu reichen und ließ nur rechts und vorn eine schmale Spalte zur Atmung frei. Wegen der schnellen Rezidivierung und der Unzulänglichkeit der bronchoskopischen Operationen entschloß ich mich zur Trachealresektion. Ich führte sie nach Morphin-Skopolamininjektion am 13. II. in Lokalanästhesie mit Novocain-Suprareninlösung aus. Davon wurden 10 Spritzen zu 10 cm^3 nach Heidenhain und Braun teils oberflächlich, teils beiderseits in die Tiefe hinter den Kopfnickern zur perineuralen Leitungsanästhesie des zweiten bis vierten Cervicalnerven, teils hinter die Trachea nach Most injiziert. Nach diesen letzten Injektionen traten heftige Aufregungszustände ein, welche aber bald aufhörten. Die Operation verlief ganz schmerzlos. Hautschnitt vom Schildknorpel bis zum Jugulum. Bildung eines größeren linken und kleineren rechten türflügelförmigen Hautlappens. Nach Resektion des sehr breiten, aber flachen und nicht blutreichen Isthmus der Schilddrüse (4 Umstechungen) wurde die Trachea in der Medianlinie vom zweiten Ring nach unten gespalten, bis ich den Tumor sah, und dann weiter bis zum zehnten Ring, wo der Tumor aufhörte. Manchmal eintretende Dyspnoe wurde durch Einlegen eines Katheters behoben. Ich präparierte nun die linke und hintere Wand der Trachea, welche vom Tumor durchwachsen war, sorgfältig vom schwieligen peritrachealen Bindegewebe und dem Oesophagus ab, wobei der linke, in Schwielen eingebettete Nervus recurrens nicht geschont werden konnte. Es gelang nun leicht, die linke Halbröhre der Trachea vom fünften bis zum neunten Trachealring auszuschneiden. Hierauf wurde der linke Hautlappen an dem hinteren und der rechte an dem vorderen Schnittrand der Trachea durch Haut-Schleimhautnähte sorgfältig befestigt. Dauer der Operation $3^1/_2$ Stunden. Glatter Verlauf. Am 6. III. zeigt die Pat. ein langes, weit offenes Tracheostoma, durch welches sie ohne Kanüle frei atmet. Sein plastischer Verschluß ist für später in Aussicht genommen; bei provisorischem Verschluß durch Binden kann die Pat. sprechen. Der Tumor bestand aus mehreren bis bohnengroßen Knollen; Prof. Störk konnte anfangs auch an Schnitten aus dem ganzen Tumor keine bestimmte Diagnose stellen. Er erklärte aber in derselben Sitzung, daß nach seinen letzten Untersuchungen ein Sarkom vorliege. Als ich die Pat. im Juni 1914 sah, konnte sie das Tracheostoma durch Aktion der Musculi sternohyoidei und sternothyreoidei sowie auch der Sternalportion des Kopfnickers willkürlich schließen. Auch Mitte Mai 1915 befand sich die Pat. sehr wohl; sie sprach trotz der Lähmung der linken Stimmlippe sehr laut und klar und hatte das Tracheostoma mit einer Binde bedeckt, konnte aber auch ohne diese Binde laut sprechen, weil sie das Tracheostoma durch Muskelaktion völlig, und zwar luftdicht zu verlegen gelernt hatte. Von einer neuen plastischen Operation will sie nichts wissen.

Generated on 2019-10-24 14:36 GMT / http://hdl.handle.net/2027/uc1.b3252763
Public Domain in the United States, Google-digitized / http://www.hathitrust.org/access_use#pd-us-google
Digitized by Google
Original from UNIVERSITY OF CALIFORNIA

Kurz will ich nur erwähnen, daß auch Kander[1]) Resektion und Naht der Trachea wegen Diaphragmabildung vornahm, und Ranjard[2]) den in das Ringknorpellumen luxierten ersten Trachealring resezierte.

Trétrop[3]) nahm diesbezüglich Experimente an Hunden vor. Jones und Keen[4]) (Two unusual cases of surgery of the trachea) haben eine Striktur der Luftröhre durch Operation beseitigt. Die Striktur reichte vom dritten bis zum fünften Trachealknorpel.

Die Trachea wurde der Länge nach gespalten, dann die Schleimhaut zurückpräpariert, die Striktur ausgeschnitten und hierauf die Wunde unmittelbar vernäht. Heilung per primam.

Aus diesen Angaben der Literatur geht hervor, daß man die Resektion der Trachea mit zirkulärer Naht der beiden Lumina wegen Verletzungen (Würgen, Schnittwunden), Diphtheriestenosen und Neubildungen vornimmt, wenn auf andere Art die Herstellung des Laryngo-Tracheallumens nicht möglich ist. Die Resektion ist meist eine zirkuläre; nur bei Neubildungen hat man sich manchmal (Fall v. Bruns und mein eigener) mit Entfernung eines Teiles der Trachealwand begnügt.

Bei zirkulärer Excision der narbig verengten Teile des Larynx und der Trachea muß man aber sorgfältig darauf achten, die Nervi laryngei recurrentes zu schonen. Man erhält nun zwei weite Lumina, welche sich bei nach vorn gebeugtem Kopfe recht gut einander nähern lassen; dann legt man eine zirkuläre Naht am hinteren Anteil der Trachea mit Catgut von innen her an, während man die vordere Wand der Trachea mit Seide von außen näht. Über die so vereinigte Trachea werden die Weichteile in mehreren Etagen und zuletzt die Haut vernäht bis auf eine kleine Drainageöffnung.

Dann läßt man die Kanüle verschieden lang, manchmal durch viele Monate bis ein Jahr liegen und erreicht oft eine dauernde Heilung.

Wenn aber der Trachealdefekt sehr groß ist, so daß die Mobilisierung des unteren Stumpfes nicht gelingt, so kann man die durchschnittenen Trachealränder nicht genügend einander nähern. Man muß daher Glucks plastische Operationen vornehmen. Zunächst nimmt man zum Beispiel von rechts für die hintere Wand einen viereckigen Hautlappen und näht ihn durch einfache Verschiebung derart nach links, daß er die hintere Wand der Trachea darstellt. Dann wartet man bis zur Anheilung des Lappens. In der zweiten Operation nimmt man einen queren Hautlappen von links, dessen Basis aber

---

[1]) Kander, Bruns Beitr. z. klin. Chir. 1903. Bd. 38. 133.
[2]) Ranjard, Rev. hebd. de lar. Juin 1907.
[3]) Trétrop, ibidem. 1903. S. 273.
[4]) Jones und Keen, Philadelphia Med. Journ. 1899.

Digitized by Google
Original from UNIVERSITY OF CALIFORNIA
Generated on 2019-10-24 14:36 GMT / http://hdl.handle.net/2027/uc1.b3252763
Public Domain in the United States, Google-digitized / http://www.hathitrust.org/access_use#pd-us-google

außen am Halse liegt, dreht denselben um und näht ihn so nach der rechten Seite, daß die Epidermis nach hinten kommt. Hierauf wird aus dem oberen Teil des Sternums ein Hautknochen oder Hautperiostlappen darüber genäht, so daß die vordere Wand des defekten Stückes der Trachea aus 2 Hautlappen besteht, von denen einer einen Knochenteil enthält. Nach diesen Operationen können schließlich kleine Trachealfisteln übrig bleiben, welche sich aber leicht mit Pelotten verschließen lassen.

Bei halbseitiger Resektion der Trachea, wie in meinem Falle, ist die Einnähung eines mobilisierten Hautlappens von der Seite her geeignet, um ein zur Atmung genügendes Lumen dauernd herzustellen.

Bei nicht völliger Verschrumpfung der Trachea kann man auch von der Resektion der Trachealwand absehen und die Striktur nach Ablösung der Schleimhaut exzidieren und dann die der Länge nach gespaltene Schleimhaut und Trachealwand sogleich vernähen, wie es Keen und Jones einmal taten.

Schließlich möchte ich noch auf eine Gefahr der zirkulären Resektion von größeren Stücken der Trachea mit nachfolgender zirkulärer Naht hinweisen, wie dies auch schon Colley tat: Die Verwachsung der beiden Tracheallumina erfolgt nämlich durch eine Narbe oder einen niederen fibrösen Schlauch. An diesem Schlauch zieht fortwährend das Gewicht der Lungen und sucht ihn zu dehnen. Dadurch sinken die beiden Seiten des Schlauches ein und es bildet sich dort eine schmale, sagittale Spalte an Stelle des ursprünglichen, durch die Operation erzielten kreisrunden Lumens. Ich habe diese Wiederkehr der Stenose vor Jahren an einem von anderer Seite operierten Fall längere Zeit nach der Operation beobachtet und erst kürzlich bei einem Falle meines Assistenten Doz. Dr. Marschik, wo 5 Ringe reseziert worden waren, schon 2 Wochen nach der Operation. Diese Erfahrungen legen es nahe, bei Beteiligung langer Strecken der Trachea womöglich einen Halb- oder wenigstens Viertelteil der Trachea zu erhalten und den resezierten Teil durch einen eingestülpten Hautlappen zu ersetzen. Ich habe dies schon bei meiner Demonstration am 6. III. 1914 empfohlen und kann es jetzt trotz der Einwendungen, welche v. Eiselsberg bei meiner Demonstration am 6. III. in der Gesellschaft der Ärzte zu Wien erhob, noch ausdrücklicher tun, weil der Dauererfolg bei der damals vorgestellten Pat. noch Mitte Mai 1915 zu konstatieren war. Bei absolut nötiger zirkulärer Resektion (z. B. bei zirkulären Neoplasmen) längerer Strecken der Trachea würde ich die plastische Rekonstruktion des fehlenden Trachealstückes durch die oben beschriebene Glucksche zweizeitige Transplantation von Haut- und Hautknochenlappen der einfachen zirkulären Naht entschieden vorziehen.

Generated on 2019-10-24 14:36 GMT / http://hdl.handle.net/2027/uc1.b3252763
Public Domain in the United States, Google-digitized / http://www.hathitrust.org/access_use#pd-us-google
Digitized by Google
Original from UNIVERSITY OF CALIFORNIA

Referate.

I. Allgemeines.

Beiträge zur Behandlung der veralteten Luxation und der Ankylose des Unterkiefers. Von J. Preindlsberger (Sarajewo). (Zschr. f. Mund- und Kieferchirurgie. 1. H. 2.)

Besprechung der Literatur und der vier prinzipiellen Operationsmethoden, die bis jetzt bei der Reposition zur Anwendung gelangten, sowie der 14 verschiedenen Operationen, die zur Beseitigung der Ankylose des Unterkiefers gemacht werden.

Preindlsberger hat 4 Fälle von veralteter Luxation und sechs von Ankylose behandelt. Bei den Luxationen mußte einmal die Resektion der Capitula vorgenommen werden, in den anderen Fällen gelang die Reposition nach der Arthrotomie. Dabei fand sich als Repositionshindernis der dislozierte Meniskus und einmal der interponierte Masseter.

In 2 Fällen von dislociertem Meniskus gelang die Reposition nach einseitiger Arthrotomie. Preindlsberger ist der Ansicht, daß in allen Fällen veralteter Luxation die Bloßlegung des Gelenkes notwendig ist, weil nur dann die Ursache des Repositionshindernisses sicher festgestellt werden kann.

Bei den Fällen von Ankylose handelte es sich zweimal um narbige Veränderungen an der Wangenschleimhaut bei gleichzeitiger Knochenerkrankung. Besserung wurde mit methodischer Dehnung erzielt, einmal, um eine ausgedehnte narbige Veränderung der Wangenschleimhaut nach Exstirpation eines Epithelioms, wo der Versuch, mit Lappenplastiken die Funktion zu verbessern, nicht gelang und eine Nearthrose peripher von der Narbe angelegt werden mußte. Einmal bestand eine knöcherne Ankylose beiderseits nach Otitis media scarlatinosa. Die Resektion beider Capitula deckte völlige knöcherne Verwachsung auf und führte zu einem guten funktionellen Resultat. Einmal lag ein Eiterungsprozeß vor mit Durchbruch in die Mundhöhle, die derbe, strangartige Narbe hatte zum Ankylostoma geführt. Die Bildung einer Nearthrose führte zu gutem Resultat. Bei einem sehr ausführlich beschriebenen Falle handelte es sich um Wachstumsstörungen nach einem in sehr früher Kindheit erlittenen Trauma; Operation sehr schwierig; bemerkenswert erscheint, daß die Zahnentwicklung trotz der langen Dauer der Erkrankung (18 Jahre) nur sehr wenig gelitten hatte. Cäsar Hirsch.

II. Nase und Nebenhöhlen.

Zur Operationstechnik bei Erkrankungen der Tränenwege. Von Dr. Bruno Cohn (Charlottenburg). (Arch. f. Laryng. 26. H. 3.)

Verf. durchschneidet die Schleimhaut der lateralen Nasenwand mittelst eines bogenförmigen Schnittes, der parallel dem vorderen Rande der mittleren Muschel etwa 1 *cm* vor ihr verläuft und am Ende des ersten Drittels der unteren Muschel aufhört. Die Schleimhaut wird mit dem Periost nach hinten

Digitized by Google
Original from UNIVERSITY OF CALIFORNIA
Generated on 2019-10-24 14:36 GMT / http://hdl.handle.net/2027/uc1.b3252763
Public Domain in the United States, Google-digitized / http://www.hathitrust.org/access_use#pd-us-google

oben zurückgeschoben, und dann wird das dünne Tränenbein teils unter Leitung des Auges, teils unter Benutzung des Tastsinnes durchbrochen. Eine Stanze entfernt schließlich ein Stück des häutigen und knöchernen Kanals gleichzeitig. Je nachdem man höher oder tiefer das Fenster im Kanal anlegt, kann man den verschiedensten Indikationen genügen. Das vom Verf. benutzte Instrument wird näher beschrieben. R. Hoffmann (Dresden).

III. Nasenrachenraum, Pharynx und Mundhöhle.

Über eine neue „pathologische Tonsille" des menschlichen Schlundes, die „Tonsilla linguae lateralis" und ihre Erkrankung an Angina. Von Dr. Oswald Levinstein (Berlin). (Arch. f. Laryng. 26. H. 3.)

Die vom Verf. an einem 29jährigen, habituell von Halsschmerzen befallenen Manne beobachtete „pathologische Tonsille" befand sich außerhalb des Waldeyerschen Schlundringes beiderseits in der Gegend des hinteren Zungenrandes und auf dem vorderen Gaumenbogen, auch auf die Plica triangularis übergehend, in der Gegend, in welcher sich normalerweise die Papillae foliatae vorfinden. R. Hoffmann (Dresden).

Chronisch-hyperplastische Gingivitis. Von M. Kraus (Wien). (Zschr. f. Mund- u. Kieferchir. 1. H. 2.)

Zusammenstellung sämtlicher bekannter und zweier eigener Fälle. Es handelt sich um Fälle, bei denen eine eigentümliche Wucherung des Zahnfleisches die Zähne wallartig umgibt, sie auch förmlich einschließen kann. Diese Zahnfleischwucherungen sind im allgemeinen ein chronisches Leiden, das sich bei jüngeren Personen weiblichen Geschlechtes ohne erkennbare Ursache entwickelt. Die Krankheit verläuft an sich schmerzlos; erst in späteren Stadien tritt eine Behinderung des Kauaktes und eine Belästigung durch ausgedehnte Wucherung in der Mundhöhle, namentlich eine starke kosmetische Verunstaltung ein.

Erfolg ist nur bei radikaler chirurgischer Behandlung wie bei einem Neoplasma zu erzielen, obwohl die histologische Untersuchung und das Ausbleiben eines Rezidivs zeigt, daß es sich nicht um eine bösartige Neubildung, sondern um eine der Elephantiasis ähnliche, chronisch-entzündliche Hypertrophie der Gingiva handelt. Cäsar Hirsch.

Adamantinoma solidum. Von Artur Herkert (Basel). (Zschr. f. Mund- u. Kieferchirurgie. 1. H. 2.)

Beschreibung eines odontogenen Tumors des Unterkiefers, den Herkert als Adamantinom anspricht. Der Autor geht ausführlich auf die pathologische Histologie und Ätiologie ein und ist der Ansicht, daß das Epithel der Mundschleimhaut, das normalerweise von der Gingiva aus die Zahnwurzel umschlingt, die Matrix des Tumors sei. Genaueres über den sehr eingehenden histologischen Befund muß im Original nachgelesen werden. Cäsar Hirsch.

Digitized by Google
Original from UNIVERSITY OF CALIFORNIA
Generated on 2019-10-24 14:36 GMT / http://hdl.handle.net/2027/uc1.b3252763
Public Domain in the United States, Google-digitized / http://www.hathitrust.org/access_use#pd-us-google

IV. Larynx.

Vergleichende anatomische Studien am Kehlkopf der Säugetiere. Von Doz. Dr. Josef Némai (Budapest). (Arch. f. Laryng. 26. H. 3.)

Verf. versucht in dieser eingehenden Arbeit die Fragen, die sich auf den Mechanismus des Kehlkopfes beziehen, mittelst der vergleichend-anatomischen Forschung in ein helleres Licht zu setzen. Aus seinen zahlreichen Mitteilungen können hier nur einige der wesentlichsten wiedergegeben werden. Im Mechanismus des Kehlkopfeinganges der Huftiere fällt auf, daß der Kehlkopfeingang seitlich nicht so scharf von der Umgebung abgegrenzt ist, wie dies beim Menschen durch die Plicae aryepiglotticae der Fall ist. Die ihnen entsprechenden Falten, die Plicae laterales, erreichen bei den meisten Säugetieren nach rückwärts entweder den Aryknorpel nicht oder endigen seitlich von ihm im Hypopharynx oder sie erreichen ihn zwar, aber nur seitlich oder auch von rückwärts. Der Aryknorpel ist also keineswegs in die Falte eingebettet, sondern seine Spitze, besser gesagt: sein oraler Rand, steht ganz frei. Die Santorinischen Knorpel erhalten beim Säugetier durch ihre großen Dimensionen erhöhte Bedeutung. Sie sind bei den Huftieren hahnenkammartige Fortsätze des Arytänoidknorpels.

Von der oben beschriebenen lateralen Epiglottisfalte ist eine Schleimhautfalte zu unterscheiden, welche in der Tat vom Arytänoid ausgeht und zur Epiglottis zieht. Sie geht in verschiedenen Variationen von der vorderen Peripherie des Arytänoidkammes aus, senkt sich tiefer in den Larynxeingang und erreicht die Epiglottisschleimhaut entweder ganz nahe der Mittellinie oder mehr seitlich. Sie wird nach Albrecht als Plica lateralis inferior bezeichnet. Es folgen detaillierte Mitteilungen über den Bau des Kehlkopfes beim Edelhirsch (Cervus elaphus), beim Reh (Cervus capreolus), beim Camelopardalis Giraffa, Antilope cervicapra, Gazella rufrifrons, beim Wasserbock (Cobus ellipsiprymnus), bei der Elenantilope (Oreas canna), beim Rind (Bos taurus), beim Schaf (Ovis aries), beim Schwein und Wildschwein (Sus scrofa), beim Pferd (Equus caballus).

Die Befestigung der Epiglottis geht bei den Wiederkäuern von einem voluminösen Fettkörper aus, der oberhalb des Schildknorpelrandes oder in der Incisura thyreoidea gelegen ist und einerseits mit der Membrana hyothyreoidea, andrerseits mit dem Kehldeckel in Verbindung steht. Eine weitere Befestigung der Epiglottis wird durch den M. hyoepiglotticus bewerkstelligt, der bei keinem dieser Tiere fehlt, beim Menschen aber nicht vorhanden ist.

Von hohem Werte sind auch die Angaben des Verf.s über die topographische Lage des Kehlkopfes. Der Kehlkopf liegt bei den fraglichen Tieren eigentlich im naso-pharyngealen Raum. Es verläuft nämlich das Faltenpaar, das beim Menschen beiderseits den Arcus palato-pharyngeus bildet, nahe aneinander nach hinten zur hinteren Rachenwand. Beim Pferd und Schwein

Digitized by Google
Original from UNIVERSITY OF CALIFORNIA
Generated on 2019-10-24 14:36 GMT / http://hdl.handle.net/2027/uc1.b3252763
Public Domain in the United States, Google-digitized / http://www.hathitrust.org/access_use#pd-us-google

kommt sogar ein geschlossener Ring zustande, der Nasenrachen- und unteren Schlundraum voneinander trennt. In diesen Isthmus pharyngonasalis ist der Kehlkopfeingang gewissermaßen eingeklemmt. Es besteht also die Möglichkeit, zu derselben Zeit atmen und ungehindert Nahrung aufnehmen zu können. Von den Bemerkungen über die Muskulatur sei erwähnt, daß der M. crico-arytaenoideus posticus bei allen Placentalien im wesentlichen denselben Bau besitzt, und daß er nicht wesentlich verschieden von dem des Menschen ist.

R. Hoffmann (Dresden).

Ein Fall von Doppelbildung der Stimmbänder. Von Dr. E. Lautenschläger (Frankfurt a. M.). (Arch. f. Laryng. 26. H. 3.)

Bei einem 26jährigen Pat. fand sich 1 *mm* unterhalb jedes Stimmbandes ein zweites schneeweißes, sehnig glänzendes Band, das von der vorderen Kommissur bis an den Proc. vocalis heranreichte, etwa ein Drittel so dick wie das obere. Die Affektion wird vom Verf. als angeboren angesprochen.

R. Hoffmann (Dresden).

V. Trachea, Bronchien, Oesophagus.

Ein neues Verfahren zur Sicherung des Arztes bei der Bronchoskopie. Von Dr. Sidney Jankauer (New-York). (Arch. f. Laryng. 26. H. 3.)

Durch eine am Handgriff des Bronchoskops angebrachte Vorrichtung können die aus dem bronchoskopischen Rohr entströmende Exspirationsluft, die Chloroform- und Ätherdämpfe und expektoriertes Sekret rechtwinkelig fortgeblasen werden. R. Hoffmann (Dresden).

VI. Hals, Schilddrüse, Hypophyse.

Über eine eigenartige Sekretionsanomalie der Ohrspeicheldrüse. Von Dr. Oswald Levinstein (Berlin). (Arch. f. Laryng. 26. H. 3.)

Bei der 45jährigen Pat. zeigt sich bei Ausführung der Laryngoskopie regelmäßig ein eigentümliches Bild: Kaum hatte man, während die Pat. zu phonieren anfängt, den Spiegel an das Velum angelegt, so beginnt aus einem auf der Schleimhaut der rechten Wange prominierenden Bürzel ein feiner Strahl einer wasserklaren Flüssigkeit zunächst in einem kleinen, dann in einem weiten, das ganze Cavum durchquerenden Bogen sich in die Mundhöhle zu ergießen. Es handelt sich nach Levinstein um eine Reflexwirkung des die Schleimhaut des Velums versorgenden N. palatinus med. des Trigeminus auf die Ohrspeicheldrüse. Es bedurfte indes zur Auslösung des Phänomens der gleichzeitigen Phonation bei vorgestreckter Zunge, also eines Willensimpulses. Es handelte sich mithin zugleich um eine funktionelle Neurose. Die Sekretion selbst ist, insofern sie nicht auf den Reiz des normal zuständigen Nerven — des N. glossopharyngeus — erfolgte, als eine perverse anzusehen. Da die Sekretion in so reichlicher und dabei dünnflüssiger Menge erfolgte, kommt der Sympathicus als Reizvermittler nicht in Frage. R. Hoffmann (Dresden).

Generated on 2019-10-24 14:36 GMT / http://hdl.handle.net/2027/uc1.b3252763
Public Domain in the United States, Google-digitized / http://www.hathitrust.org/access_use#pd-us-google
Digitized by Google
Original from UNIVERSITY OF CALIFORNIA

Otologischer Teil.

Original-Artikel.

Über Verwundungen an den Ohren, der Nase und dem Kehlkopf in den letzten beiden Kriegen Griechenlands 1912—1913.[1])

Von Dr. **Dimitrios Styl. Dimitriadis**, Privatdozent der Oto-, Rhino- und Laryngologie an der National-Universität Athen.

Nachdem am 3. Oktober 1912 die diplomatischen Beziehungen zwischen den vier verbündeten Balkanstaaten mit der Türkei abgebrochen waren, rückten die Armeen der Verbündeten gleichzeitig und unaufhaltsam gegen die Türkei vor. Unter dem Oberbefehl des damaligen Kronprinzen, jetzigen Königs Konstantin überschritt das griechische Heer in Mazedonien und Epirus die Grenze und rückte, alles vor sich her niederwerfend, in Feindesland vor, und gleich in den ersten Zusammentreffen mit dem Feinde gab es viele Verwundete, deren sich das Sanitätskorps annahm und sie nach den ersten Hilfen auf den Ambulanzen in die Lazarette weitergab.

Um unseren Zweck zu erfüllen, d. i. die Zahl der an Ohr, Nase und Kehlkopf Verwundeten festzustellen, sowie die Art ihrer Verwundung und die Therapie derselben, nahmen wir Einblick in die monatlichen Krankenrapporte verschiedener Feldlazarette und militärischer Krankenhäuser während der beiden Kriege, um das für unseren Zweck Interessante zu sammeln.

Viel wurden wir dabei durch den Umstand unterstützt, daß es uns vergönnt war, im II. Athener Militärlazarett speziell für Ohren-, Nasen- und Kehlkopfverwundungen zu arbeiten, und dabei ließen wir die anderen Athener Krankenhäuser keineswegs außer acht; wir sammelten auch da alles für unseren Zweck Wissenswerte, um die nachfolgende Arbeit publizieren zu können, mit der wir hoffen, der Oto-, Rhino- und Laryngologie einen Dienst erwiesen zu haben, wenn wir uns etwas ausführlicher mit den gewöhnlichen Fällen der Verwundungen an Ohr, Nase und Kehlkopf bei den Verwundeten beschäftigen.

Nicht wenig wurden wir Spezialisten von den militärischen und zivilen Herren Kollegen der verschiedenen Roten Kreuz-Abordnungen bei unseren Bestrebungen unterstützt, das offizielle Griechenland hat ihnen seinen Dank abzutragen versucht, und auch ich kann nicht umhin, diesem guten Beispiel an

[1]) Vortrag, gehalten auf dem LXXXII annual meeting of British medical association in Aberdeen (England), 28. bis 31. Juli 1914.

Digitized by Google
Original from UNIVERSITY OF CALIFORNIA
Generated on 2019-10-24 14:36 GMT / http://hdl.handle.net/2027/uc1.b3252763
Public Domain in the United States, Google-digitized / http://www.hathitrust.org/access_use#pd-us-google

dieser Stelle zu folgen. Diese Abordnungen vom Roten Kreuz kamen zum Teil freiwillig, zumeist aber war ihre Absendung durch die Königin Olga und die spätere Königin Sophie veranlaßt, die in wirklich patriotischer Weise im Verein mit den Prinzessinnen Marie, Gemahlin des Prinzen Georg, Helene des Prinzen Nikolaus und Alice des Prinzen Andreas und unterstützt von Frauen und Töchtern der angesehensten griechischen Familien, die Fürsorge für die Verwundeten und Kranken übernahmen und für den Transport von den Hafenstädten Mazedoniens und Epirus nach Piräus und anderen Städten Griechenlands schwimmende Krankenhäuser einrichteten.

Die erste Hilfe erhält der Verwundete bekanntlich an den Verbandplätzen und Feldlazaretten der Truppenkörper, wird dann nach den weiter zurückliegenden Krankenhäusern gebracht und dann nach den großen Krankenhäusern der Hafenstädte. So geschah es auch bei uns, die einigermaßen leicht Verwundeten jedoch kehrten nach Anlegung eines Verbandes meist wieder zu den Truppenteilen in die Feuerlinie zurück. Nur die mehr oder weniger schwer Verwundeten wurden nach den großen Lazaretten gebracht. Von letzteren gab es nun während der beiden Kriege eine große Anzahl in den größeren Städten Griechenlands.

Der Umstand, daß die Verwundeten aus den kleineren Lazaretten in größere überführt wurden und oft der Name desselben Verwundeten in verschiedene Krankenlisten eingetragen wurde, erschwerte nicht selten unsere Untersuchungen, denn es hätte ja keinen Zweck gehabt, ein und denselben Patienten zwei- und dreimal anzuführen.

Dank der Fürsorge des Sanitätskorps kann sich Griechenland rühmen, unter den Verwundeten die wenigsten Todesfälle gehabt zu haben, da in den Militärkrankenhäusern sowohl wie in den privaten die peinlichste Aufsicht und Sorge von einheimischen und den fremden Ärzten ausgeübt wurde. Allen voran aber war der Chefarzt der französischen Organisationsmission Dr. Arnaud, der mit den anderen fremden und griechischen Ärzten, Krankenpflegern und barmherzigen Schwestern dem Lande die größten Dienste geleistet hat. Dafür kann Griechenlard ihnen nicht genug danken, wie es seiner Regierung Venizelos nur Dank schuldet, die, den Anforderungen des Sanitätskorps folgend, alles für die Verwundeten Nötige reichlich vorgesorgt hatte.

Die Wunden der Patienten in den Krankenhäusern waren durch Gewehrkugeln, Kugeln von Maschinengewehren und Granatsplitter hervorgerufen oder auch durch Stiche mit dem Bajonett, denn es wurden namentlich im zweiten Kriege die meisten Schlachten durch das Bajonett entschieden, das so wieder zu seinem alten Recht kam.

Nach Voraussendung dieser allgemeinen Bemerkungen gehen wir nunmehr zu der Aufzählung der Fälle über, bei denen Verwundete an den Ohren, der Nase und dem Kehlkopf getroffen waren, geben nur von einigen der in-

Digitized by Google
Original from UNIVERSITY OF CALIFORNIA
Generated on 2019-10-24 14:36 GMT / http://hdl.handle.net/2027/uc1.b3252763
Public Domain in the United States, Google-digitized / http://www.hathitrust.org/access_use#pd-us-google

teressantesten einige Einzelheiten und beginnen mit denen der Ohrverwundungen.

Wenn wir von Verwundungen des Ohres, der Nase und des Larynx sprechen, so wollen wir damit gar nicht sagen, es erstrecke sich die Verwundung nur auf diese drei Organe des menschlichen Körpers, sondern mit wenigen Ausnahmen waren die Kugeln usw. an anderen benachbarten Teilen des Körpers eingedrungen und hatten an diesen drei Organen ihren Ausgang genommen oder umgekehrt. So werden wir uns denn in gegenwärtiger Abhandlung, abgesehen von den wenigen Fällen, deren Verwundung sich auf die drei Organe beschränkt, mit Fällen wie die oben erwähnten zu beschäftigen haben.

Um die Mannigfaltigkeit der Wege zu zeigen, die die Geschosse an den drei genannten Gruppen nahmen, sowie auch die der daselbst hervorgerufenen Verletzungen, führen wir hier einige derselben an.

Fall 1. In das VI. Athener Militärlazarett wurde am 28. Juni 1913 aus Thessalonike ein Verwundeter gebracht, dem ein Geschoß in die linke Schläfe gedrungen war, mit Knochenfraktur und Läsion der Gehirnsubstanz. Verwundeter befand sich in schwerem Zustande, sehr hohe Schwerhörigkeit, Schwierigkeit bei der Aussprache, paralytischer Zustand der rechten Hand, dabei der äußere Gehörgang von geronnenem Blut gefüllt. Öffnung der Wunde und Entfernung von 5—6 Knochensplittern in der Größe eines 20-Leptastückes (etwa die Größe eines 50-Pfennigstückes), die nicht mit dem Periost zusammenhingen und auf die Gehirnsubstanz drückten. Nach Verlauf von einigen Tagen wurden weitere drei Knochensplitter derselben Größe entfernt, die auf der Gehirnsubstanz lagen und mit einer eitrigen Masse bedeckt waren. Patient klagte über intensive Kopfschwere, geschwächtes Denkvermögen, Krämpfe und Somnolenz. Der Zustand des Patienten zeigte bis zum 2. August abwechselnd Besserungen und Verschlimmerungen, Fieber bis 38·5. Vom 3. August an wurde der Zustand beunruhigend, Patient wurde von dauernder Schlafsucht ergriffen, aus der er nicht einmal beim Verbandwechsel aufwachte, obwohl dieser seit einigen Tagen sehr schmerzhaft geworden war. Die Eiteransammlung wurde sehr reichlich und floß aus der Schädelwunde. Der Eiterfluß wurde dann noch reichlicher, es bildete sich eine Höhlung in der Gehirnsubstanz, nach den Seiten und nach vorn trat aus der Wunde eine Masse von der Gehirnsubstanz in der Größe einer kleinen Orange hervor, die an der Oberfläche zum Teil maceriert war. Diese wurde durch Schnitt abgenommen. Der Puls des Patienten war kurz und schnell, fast fadenförmig. Patient hatte dann dauerndes Delirium, bald intensiver, bald ruhiger. Das Fieber dauerte in derselben Temperatur fort und am 20. August trat der Tod ein.

Fall 2. Bei einem anderen Verwundeten war das Geschoß durch das rechte Ohr eingedrungen und ungefähr 6 *cm* von dem Zygomaticum herausgetreten. Patient hatte noch eine zweite elliptische Wunde mit Fraktur, etwas

Digitized by Google
Original from UNIVERSITY OF CALIFORNIA
Generated on 2019-10-24 14:36 GMT / http://hdl.handle.net/2027/uc1.b3252763
Public Domain in the United States, Google-digitized / http://www.hathitrust.org/access_use#pd-us-google

höher hinter demselben Ohr, der Knochen fehlte an der Schläfenscheide oberhalb und unterhalb des Warzenfortsatzes, wo die Gehirnhaut durchschimmerte. Es geschah Durchbohrung des Schädels. Fall geheilt.

Fall 3. Eine Wunde, bei der das Geschoß durch das rechte Auge eingedrungen und vor dem äußeren Gehörgang ausgetreten war. Patient verlor das Auge, wurde aber geheilt.

Fall 4. Geschoß war unmittelbar unter dem Zygomaticum eingedrungen, Austritt am Warzenfortsatz. Heilung.

Fall 5. Eingang des Geschosses 3 *cm* unterhalb der rechten Ohrmuschel, Austritt bei dem homonymen Warzenfortsatz. Heilung.

Fall 6. Schuß durch den Kopf. Eintritt des Geschosses vorn durch das Schläfenbein. Austritt hinter demselben. Diplopie. Heilung.

Fall 7. Granatsplitter drang durch die rechte Augenhöhle und trat bei dem Warzenfortsatz wieder aus. Heilung.

Fall 8. Geschoß drang durch das rechte Auge ein, Ausgang rechter Warzenfortsatz. Verlust des Auges. Heilung.

Fall 9. Geschoß trat durch das Stirnbein links unmittelbar über dem Auge ein und dann durch den äußeren Gehörgang wieder heraus. Heilung.

Fall 10. Eintritt des Geschosses durch Läsion des Warzenfortsatzes, Ausgang durch den Mund. Heilung.

Fall 11. Geschoß schlug 3 *cm* über dem rechten Ohr ein und trat durch den rechten Warzenfortsatz wieder aus. Heilung.

Fall 12. Wunde auf der rechten Wange mit Fraktur des Zygomaticum und Wegreißen der halben Ohrmuschel mit Perforation des Trommelfells. Völliger Verlust des Gehörs.

Fall 13. Eintritt des Geschosses 1 *cm* oberhalb des Warzenfortsatzes und Austritt auf der linken Wange. Das Geschoß drang durch den linken äußeren Gehörgang und das linke Kinnbackengelenk. Heilung.

Fall 14. Das Geschoß drang am Rand des rechten Warzenfortsatzes ein und trat durch den inneren Augenwinkel des linken Auges aus. Durchbohrung des Randes des unteren Augenlides. Das Geschoß ging durch den Warzenfortsatz und dann durch die hintere Rachenhöhle, ohne das linke Auge zu verletzen.

Fall 15. Schußkanal begann in gleicher Höhe mit der Spitze des Warzenfortsatzes und endete an der Mitte der rechten Ohrmuschel. Verlust des rechten Auges. Heilung.

Fall 16. Wunde durch Eindringen eines Geschosses durch die Augenhöhle, Austritt unterhalb des Warzenfortsatzes. Heilung.

Fall 17. Geschoß drang 2 *cm* vor dem äußeren Gehörgang ein und trat links von dem Gelenk des Sternocleidomastoideus aus. Heilung.

Generated on 2019-10-24 14:36 GMT / http://hdl.handle.net/2027/uc1.b3252763
Public Domain in the United States, Google-digitized / http://www.hathitrust.org/access_use#pd-us-google
Digitized by Google
Original from UNIVERSITY OF CALIFORNIA

Fall 18. Wunde von der Oberlippe unterhalb des rechten Nasenloches bis nach der linken Warzenfortsatzgegend, ungefähr in der Mitte des Ohrflügels, Kommunikation der Nasen- und Mundhöhle. Heilung.

Fall 19. Gewehrkugelwunde. Eintritt der Kugel zwischen den Augenbrauen, Austritt am rechten Warzenfortsatz. Die Kugel zerstörte das rechte Auge und trat in den äußeren Gehörgang. Heilung.

Fall 20. Eintritt der Gewehrkugel hinter dem linken Ohr, Ausgang ein wenig unterhalb des linken inneren Augenwinkels, Eröffnung des Einganges, Abnahme verschiedener cariöser Knochensplitter, Bloßlegung des Gehirns am hinteren Rand des Occipitallobus. Heilung.

Fall 21. Gewehrkugelwunde, Eintritt der Kugel durch das Unterkiefergelenk. Heilung.

Fall 22. Granatsplitterverwundung. Eintritt an der linken Schläfengegend. Einkeilung des Geschosses seitwärts vom Thyreoidknorpel, Entfernung von dort durch chirurgisches Eingreifen. Heilung.

Fall 23. Eingang des Geschosses hinter dem linken Ohr. Austritt hinter dem inneren Augenwinkel rechts. Heilung.

Fall 24. Wunde mit Eintritt des Geschosses am linken Ohr, drang bis zum weichen Gaumen.

Es sind noch eine Reihe von Ohrverwundungen anzuführen, die durch Gewehrkugeln und Granatsplitter verursacht waren oder auch durch Steinwürfe, besonders an der Warzenfortsatzgegend, alles leichte Verletzungen, im ganzen 26.

Weitere 32 Fälle haben Wunden, die nur die Ohrmuschel trafen. Einige von diesen standen in Verbindung mit gleichzeitigen Verwundungen anliegender Teile der Schläfen- und Gesichtsgegend.

Verwundungen des Tragus fanden wir 2.

Leichte Verletzungen in der Schläfengegend oder mit Eindringen des Geschosses in der Tiefe in den Knochen oder in die anliegenden Teile, wie Wange und Gesicht, oder in die Occipital- und Temporalgegend hatten wir 48 zu verzeichnen.

Verwundungen des äußeren Gehörganges, bei denen das Geschoß in der knöchernen Wand desselben stecken blieb, gab es 3.

Außerdem fanden wir noch 53 andere Verwundungen des Ohres, ohne daß dabei genau die Verwundung oder der Teil des Ohres beschrieben wird.

So beträgt die Gesamtzahl der Ohrverwundungen 188.

An Verwundungen der Nase fanden wir folgende 15 mehr oder weniger komplizierte Fälle:

1. Wunde auf der rechten Wange mit Wegnahme der Weichteile derselben, des Zygomaticums mit Eröffnung des Highmorantrum (Sinus maxillaris), mit Wegnahme der Nasenknochen und mit Ablösung des rechten Nasenflügels,

Digitized by Google
Original from UNIVERSITY OF CALIFORNIA
Generated on 2019-10-24 14:36 GMT / http://hdl.handle.net/2027/uc1.b3252763
Public Domain in the United States, Google-digitized / http://www.hathitrust.org/access_use#pd-us-google

wobei dieser nur als ein Lappen erhalten blieb, der mit der Nasenoberfläche nur wie durch eine Brücke in Zusammenhang stand. Die Oberlippe und der analoge Teil des Oberkiefers war zerstört.

2. Wunde mit Einschlagen des Geschosses in die Nasenwurzel nach links zu und Austritt durch das Zygomaticum rechts.

3. Eintritt des Geschosses ein wenig unterhalb des unteren linken Augenlides ohne Austritt. Durch Öffnung der Wunde gelangte man in den Sinus maxillaris und nahm das darin befindliche Geschoß heraus. Heilung.

4. Wunde mit Eingang des Geschosses an der linken Nasenwurzel. Verlust des analogen Auges.

5. Eintritt des Geschosses am Rande des rechten Nasenflügels, Ausgang an der Basis des Warzenfortsatzes. Durch Zahnzangen wurden Back- und Eckzähne herausgezogen. Heilung mit Facialislähmung.

6. Einschlagen des Geschosses 2 *cm* oberhalb des linken Nasenflügels. wobei die Oberlippe in der Mitte fast bis zum Oberkiefer, oberhalb des rechten Mundwinkels quer nach außen bis zum vorderen Rand des aufsteigenden Zweiges des Unterkiefers zerrissen war; so ward ein eckiger Lappen von der rechten Oberlippe und der Wange gebildet, während von der Unterlippe nur eine 1 *cm* dicke Brücke übrig blieb. Der Wundkanal geht schräg nach oben. wo eine Fraktur des Kinnbackens und der Nasenscheidewand mit Öffnung der Highmorshöhle war.

7. Bei diesem Falle drang das Geschoß ungefähr von der mittleren Oberfläche des Nasenrückens her ein und trat auf der hinteren Nackenoberfläche rechts in der Nähe der dornigen Fortsetzungen der Nackenwirbel wieder aus. Bei diesem Verwundeten fand man auf der hinteren Oberfläche des Nackens. rechts zwischen der Basis des Warzenfortsatzes und den transversalen Fortsätzen der zwei ersten Nackenwirbel, einen pulsierenden Tumor von der Größe einer Nuß, der sich auseinander- und wieder zusammenzog. Man versuchte einen operativen Eingriff, aber während desselben und der Narkose blieb der blutarme, sehr erschöpfte Verwundete bewußtlos liegen, alle Zeichen von Gefühl fehlten, und so war man gezwungen, die Narkose zu unterbrechen und von dem operativen Eingriff abzustehen. Durch Injektionen von artifiziellem Serum und andere Wiederbelebungsinjektionen kam der Verwundete zwar wieder zu sich, aber am nächsten Tage begannen Hypothermie, Pneumonieerscheinungen und der Tod trat ein.

8. Verwundung durch Granatsplitter am linken Ohrflügel. Schmerzen bei Druck im Sinus maxillaris. Durch Röntgenuntersuchung wurde das Geschoß in der unteren Augenhöhlenrandgegend unter dem rechten Zygomaticus gefunden.

9. Eindringen des Geschosses durch die rechte Wange beim Zygomaticum. Austritt in der linken Gaumengegend mit Läsion der darunter liegenden Knochen. Heilung.

Generated on 2019-10-24 14:36 GMT / http://hdl.handle.net/2027/uc1.b3252763
Public Domain in the United States, Google-digitized / http://www.hathitrust.org/access_use#pd-us-google
Digitized by Google
Original from UNIVERSITY OF CALIFORNIA

10. Eingang des Geschosses auf dem Nasenrücken, Ausgang rechte Nackengegend. Heilung.

11. Die Gewehrkugel drang rechts an der Nasenwurzel ein, trat aus beim äußeren Augenwinkel links mit Augenverlust.

12. Eingang der Gewehrkugel: Nasenwurzel; Ausgang: linkes Auge, das ganz zerstört wurde.

13. Granatsplitterwunde. Geschoß schlug durch den Nasenrücken links ein und trat durch das Zygomaticum aus. Heilung.

14. Wunde durch Gewehrkugel, Zerstörung des Auges. Heilung.

15. Eintritt des Geschosses durch das Auge, Austritt durch die Nase.

Weitere oberflächliche Verwundungen der Nase fanden wir noch 17, durchgehende 11. Mit Fraktur der Nasenknochen 3. Weiter 7 Verletzungen der Nase, bei denen Ort und Richtung nicht angegeben sind.

So betrug die Gesamtzahl der Verwundungen der Nase mit der Stirnhöhle 54.

Wir kommen nun zu den Verwundungen am Kehlkopf, von denen 8 zu verzeichnen sind: komplizierte, durchgehende und einfache, in Verbindung mit solchen der benachbarten Organe, auch diese oberflächlich oder ihr sehr nahe kommend.

Die komplizierten Fälle sind folgende:

a) In das II. Militärkrankenhaus in Athen, in dem wir, wie gesagt, während der zwei Kriege die otologisch-laryngologische Abteilung übernommen hatten, wurde ein Verwundeter gebracht, der am 9. Oktober 1912 am Kehlkopf verwundet worden war. Nachdem er einige Stunden auf dem Schlachtfeld zugebracht hatte, war er in die nächste chirurgische Ambulanz gebracht worden, wo seine Wunde verbunden wurde. Von dort war er dann nach dem Krankenhaus in Elasson gesandt worden, wo man Tracheotomie bei ihm vornahm, er kam dann in das Krankenhaus nach Larissa und endlich ins II. Militärkrankenhaus in Athen. Hier sahen und untersuchten wir am 9. November den Verwundeten laryngoskopisch, also einen Monat nach seiner Verwundung. Der Verwundete trug die Tracheotomiekanüle, durch die er atmete; jedes Atemholen durch den Kehlkopf war unmöglich infolge der völligen Verstopfung der Kehlkopfhöhle oberhalb der Kanüle mit neoplastischem Gewebe an der verwundeten Stelle des Kehlkopfes, so daß jedes Durchdringen von Luft völlig ausgeschlossen war. Die verwundende Kugel war von rechts nach links genau unterhalb und hinter den Arytaenoidknorpeln durchgegangen, die ganz unbeweglich waren, die Stimmbänder waren unbeweglich und nach hinten zu mit den Arytaenoidknorpeln zusammengewachsen. Die Stimme des Verwundeten war völlig klanglos und kaum vernehmbar. Zur Eröffnung des natürlichen At-

Digitized by Google
Original from UNIVERSITY OF CALIFORNIA
Generated on 2019-10-24 14:36 GMT / http://hdl.handle.net/2027/uc1.b3252763
Public Domain in the United States, Google-digitized / http://www.hathitrust.org/access_use#pd-us-google

mungsweges begannen wir die sehr mühsame Arbeit der allmählichen Erweiterung der Kehlkopfröhre durch die Schrötterschen Röhrchen von Nummer 1—11, indem wir dieselben nacheinander jeden zweiten Tag einführten und bei jeder Nummer einige Tage bis zum völligen Zurückgehen des Narbengewebes beharrten. So gelangten wir vom 10. November 1912 bis zum 25. April 1913 zum Schrötterschen Röhrchen Nr. 11. Es war nun der verengte und vernarbte Larynx genügend erweitert, die Arytaenoidknorpel waren voneinander entfernt, indem das zwischen ihnen entstandene Narbengewebe nachgelassen hatte. Die Stimme des Patienten gewann an Klang, er begann fast natürlich durch die Kehlkopfröhre zu atmen, wenn man für einige Zeit die äußere Öffnung der Kanüle verschloß. Am 3. Mai nahmen wir endlich obige Kanüle ganz weg, ungefähr 7 Stunden lang, Patient wurde aber von so vehementer Atemnot befallen, daß wir gezwungen waren, genannte Kanüle wieder einzuführen. Wir nahmen sie dann periodenweise wieder provisorisch weg, indem wir jedesmal den Zwischenraum zwischen dem Wegnehmen der Kanüle vergrößerten, bis wir sie am 26. Mai ganz wegließen. Die äußere Wunde vernarbte, der Verwundete sprach und atmete physiologisch, die Stimmbänder und die Arytaenoidknorpel funktionierten vollkommen.

b) Durchgehende Wunde am Kinnbackeneingang in der Nähe des linken unteren Mundwinkels, Ausgang rechts von dem Thyreoidknorpel im Kehlkopf, mit Fraktur des Unterkiefers und Zerstörung eines Schneide-Eck- und Backenzahnes. Heilung.

Durchgehende Kehlkopfwunden fanden wir 2, leichte 3. Von ersteren ging bei einem Offizier, den wir behandelten, die Gewehrkugel von rechts nach links durch den Hals, und zwar genau zwischen Luft- und Speiseröhre hindurch ohne jede Verletzung beider. Heilung.

Gleichzeitige Verwundungen des Kehlkopfes und der Mundhöhle 1, also im ganzen 8 Verwundungen des Kehlkopfes. So hatten wir also in den beiden Kriegen von 1912/13 im ganzen 250 Verwundungen der Ohren, der Nase und des Kehlkopfes auf die ganze Zahl der Verwundeten.

Die Anzahl der Verwundungen der genannten Organe ist eingestandenermaßen keine große, wir dürfen aber nicht vergessen, daß diese Organe verhältnismäßig klein sind, daß aber Verwundungen an ihnen gewöhnlich sehr gefährlich und tödlich sind, da diese Verwundeten meistens schon auf dem Schlachtfelde sterben, noch bevor ihnen die erste ärztliche Hilfe zuteil werden konnte; dazu kommt, daß bei diesen Verwundungen des Kehlkopfes gewöhnlich benachbarte wichtige Nerven und große Blutgefäße mitverletzt werden, wobei der Tod dann sehr schnell durch großen Blutverlust oder durch das Unvermögen des Atmens erfolgt. Aus diesem Grunde sind die Todesfälle durch Kehlkopfverwundungen sehr häufig, aber auch die der Nase und der Ohren

Digitized by Google
Original from UNIVERSITY OF CALIFORNIA
Generated on 2019-10-24 14:36 GMT / http://hdl.handle.net/2027/uc1.b3252763
Public Domain in the United States, Google-digitized / http://www.hathitrust.org/access_use#pd-us-google

stehen nicht zurück wegen der Nähe des Gehirns und der Gehirnhäute, deren Verletzung auch den Tod zur Folge haben kann.

Wir geben nun zum Schluß die Zahlen der Gesamtverluste an Offizieren und Mannschaften an Toten und Verwundeten während der beiden Kriege, soweit wir sie in Erfahrung bringen konnten. Sie mögen bei einer demnächstigen Überprüfung vielleicht einige kleine Veränderungen ergeben, die aber für den Gesamteindruck kaum etwas ausmachen werden.

So finden wir im ersten Kriege:

Verluste an Offizieren (Tote)	99
den Wunden erlegen	36
Im ganzen Offiziere . . .	135
Verluste an Offizieren (Verwundete) .	261
„ „ Mannschaften (Tote) . . .	2.231
(Verwundete)	10.000
Im ganzen . . .	12.627

Im zweiten Kriege:

Verluste an Offizieren (Tote)	128
Den Wunden erlegene Offiziere (Tote) .	38
Im ganzen . . .	166
Verwundete Offiziere	298
Verluste an Mannschaften (Tote) . .	2.713
Verwundete Mannschaften gegen . . .	40.000

Im ganzen also:

Verluste an toten und verwundeten Offizieren und Mannschaften gegen .	55.804
Verwundete im ganzen in beiden Kriegen gegen	50.634

Auf diese 50.634 Verwundeten kommen Verwundete der Ohren, Nase und Kehlkopf im ganzen 250 = 0·49%.

Noch eine Statistik möchte ich erwähnen. Es handelt sich um eine solche der schwersten Verwundungen, d. i. die durchgehenden Wunden des Kopfes, der Brust, des Bauches und der Extremitäten mit komplizierten Frakturen. Diese ergaben offiziell eine Mortalität im ersten Krieg von 0·90% und im zweiten viel blutigeren Krieg von 1·04%, dabei figuriert die Schlacht von Kilkis allein mit 13.000—14.000 Verwundeten, die Toten nicht gerechnet.

Digitized by Google
Original from UNIVERSITY OF CALIFORNIA
Generated on 2019-10-24 14:36 GMT / http://hdl.handle.net/2027/uc1.b3252763
Public Domain in the United States, Google-digitized / http://www.hathitrust.org/access_use#pd-us-google

Vereinsberichte.

Österreichische Otologische Gesellschaft.

Sitzung vom 26. April 1915.

Vorsitzender: V. Urbantschitsch.
Schriftführer: E. Urbantschitsch.

I. A. Singer: **Schrapnellsteckschuß.**

Singer demonstriert einen Zugsführer, der im September 1914 in Lublin von einer Zivilperson angeschossen wurde und dennoch 10 Tage lang weiter in der Schwarmlinie verblieb. Er blutete aus der Einschußöffnung vor dem Tragus rechts und aus dem Ohr selbst, wurde verbunden und blieb in der Front. Nach 7 Monaten wurde er wegen schwächeren Hörvermögens von einem Oberleutnant ins Spital geschickt. Vor 3 Tagen kam er zu Singer. Singer fand Unerregbarkeit und Taubheit auf diesem Ohr. Röntgenologisch ließen sich 2 Schrapnellstücke in der Labyrinthregion nachweisen. Mit der Sonde ließ sich in der Tiefe des verengten Gehörganges, aus dem Singer zwei erbsengroße Polypen entfernt, ein Schrapnellstückchen tasten. Vortragender fragt, was geschehen solle.

Diskussion.

G. Bondy: Ich glaube, daß das Geschoß entfernt werden soll, weil eine Obreiterung besteht. Das Vorhandensein des Geschosses allein gibt nicht die Indikation zur Entfernung ab. Ich habe vor zirka einem Jahr einen analogen Fall hier vorgestellt, wo ein Projektil (Unglücksfall) im Ohr stecken geblieben war. Es bestand starke Stenose und chronische Eiterung. Bei der Radikaloperation fand ich das Labyrinth vollkommen zerstört. Extraktionsversuche mißlangen. Vor kurzem habe ich den Pat. wiedergesehen, die Wundfläche ist vollständig ausgeheilt, ebenso die innere Wand, wo das Geschoß steckt, geheilt und trocken.

V. Urbantschitsch: In 2 Fällen von Selbstmordversuch, wo die Projektile im Felsenbein steckten (in einem Falle war der Facialis vollständig gelähmt), blieben nach der Operation Taubheit und Facialislähmung bestehen, aber die dauernde Eiterung war geheilt. Ich schließe mich Bondy an.

G. Alexander: Auch ich bin für die Vornahme der chirurgischen Entfernung des Projektiles. Die Tatsache der Taubheit und Unerregbarkeit des Labyrinths könnte dahin gedeutet werden, daß das Projektil im Labyrinth selbst steckt, dagegen sprechen jedoch zwei Befunde: einerseits kann das ziemlich große Schrapnellstück nicht in den mittleren Teil des Labyrinths eingedrungen sein ohne Eintreten einer Facialislähmung, andrerseits habe ich folgenden Fall beobachtet: Ich habe vor einem Jahr einen Eisenwerkarbeiter vorgestellt, dem ein glühender Eisentropfen durch den Gehörgang ins Mittelohr gedrungen war: sofort stellten sich Taubheit und Unerregbarkeit des statischen Labyrinths ein. Bei der Radikaloperation fand sich der Eisentropfen im Hypotympanum. Der übrige Befund war der einer chronischen Mittelohreiterung. Im Labyrinth war nichts verletzt. Es ist nun anzunehmen, daß durch die Erschütterung oder Hitzewirkung das Labyrinth unerregbar wurde. Es darf also Unerregbarkeit und Taubheit noch nicht zur Annahme veranlassen, daß das Labyrinth selbst makroskopisch verletzt worden ist.

Generated on 2019-10-24 14:36 GMT / http://hdl.handle.net/2027/uc1.b3252763
Public Domain in the United States, Google-digitized / http://www.hathitrust.org/access_use#pd-us-google
Digitized by Google
Original from UNIVERSITY OF CALIFORNIA

Oberstabsarzt Prof. Dr. Gustav Alexander, Chefarzt der VI. Abteilung des k. u. k. Garnisonsspitales Nr. 2, demonstriert aus seiner Abteilung folgende Fälle:

II. **Steckschuß (Granatsprengstück) des linken Oberkiefers. Einschuß im linken Warzenfortsatz. Facialislähmung beiderseits. Traumatische Erkrankung des akustischen Labyrinths mit linkseitiger Taubheit. Statisches Labyrinth normal. Mundsperre. Chronische Eiterung der Einschußstelle mit eitriger Entzündung des Warzenfortsatzes. Paramaxilläre Entfernung des Geschosses. Sequestrotomie des Warzenfortsatzes. Heilung.**

Josef Cz., 31 Jahre alt, Gefreiter, Inf.-Reg. Nr. 15, zugegangen am 30. I. 1915.

Anamnese: Pat. wurde am 20. IX. 1914 durch einen Granatsteckschuß am Kopfe verwundet. Einschuß am linken Warzenfortsatz. Pat. schlief in einer Scheuer und wurde im Schlafe verletzt. Reichlicher Bluterguß, keine Bewußtlosigkeit. Pat. begab sich sofort zum Verbandplatz, wurde verbunden und in das Spital von Neu-Sandec gebracht, von dort nach Bielitz, endlich nach Wien. Pat. klagt über heftige Kopfschmerzen, Ohrensausen bei linkseitiger Taubheit. Das Öffnen des Mundes ist nur in ganz geringem Grade möglich. Die Zähne der linken Seite schmerzen. Außerdem erhielt Pat. auch einen Durchschuß durch die linke Hand, der mit Bewegungsstörungen derselben zur Heilung gelangt ist.

Status vom 1. II. 1915: Beide Trommelfelle normal. Linkseitige Taubheit, rechterseits Erkrankung des inneren Ohres. Hörschärfe für akzentuierte Flüsterstimme 3 *m*. Kein spontaner Nystagmus, keine Gleichgewichtsstörungen. Reflexerregbarkeit beider statischen Labyrinthe normal.

Linkseitige komplette periphere Facialislähmung mit faradischer Unerregbarkeit und Entartungsreaktion. Die beiden Zahnreihen können nur auf 2 *mm* Schneidezahndistanz voneinander entfernt werden.

Die Röntgenaufnahmen (Stabsarzt Prof. Dr. Freund) ergeben ein $5^1/_2$ *cm* langes Sprengstück einer Granatenwand. Das Projektil befindet sich zum Teil in der äußeren Wand des linken Oberkiefers. Der hintere Pol liegt medial vom linken aufsteigenden Unterkieferast ungefähr 2 *cm* unterhalb des Unterkieferköpfchens, das vordere Ende etwa 1 *cm* über den Enden der Zahnwurzeln. Es wurden drei topographische Aufnahmen gemacht (Fig. 1—3): 1. Sagittalaufnahme (Fig. 1), 2. eine Frontalaufnahme (Fig. 2), 3. eine Frontalaufnahme mit annähernd horizontal eingestellter Zahnreihe (Fig. 3) (siehe Tafel V und VI).

Erste Operation (Alexander) am 4. III.: Hautschnitt nahe der Umschlagstelle der Schleimhaut des linken Oberkiefers. Freilegung des vorderen Endes des Sprengstückes durch stumpfe Präparation. Da der obere Rand des vorderen Endes sich gegen den unteren Rand des Jochfortsatzes des Oberkiefers stemmt, wird der Jochfortsatz des Oberkiefers an seinem unteren Rande an der betreffenden Stelle im Ausmaß von etwa 2 *mm* abgetragen. Hierauf gelingt die Extraktion des Sprengteiles mit der von Alexander konstruierten Zange.

Wundverlauf reaktionslos. Andauernde Eiterung aus dem Einschußkanal.

Zweite Operation (Alexander) am 20. IV.: Retroauriculärer, 7 *cm* langer Hautschnitt durch die Fistel. Freilegung des Warzenfortsatzes. Antrotomie. Resektion der Warzenfortsatzspitze. Dem Einschußkanal entsprechend

Digitized by Google
Original from UNIVERSITY OF CALIFORNIA
Generated on 2019-10-24 14:36 GMT / http://hdl.handle.net/2027/uc1.b3252763
Public Domain in the United States, Google-digitized / http://www.hathitrust.org/access_use#pd-us-google

bis in 1 *cm* Tiefe Eiter und Granulationen, weiterhin in der Richtung des Schußkanals bindegewebige Schwarten. Stielfortsatz und Nervus facialis sind, vollständig im Gebiete des Schußkanals gelegen, nicht mehr nachweisbar. In Anbetracht dessen wird von der Vornahme der geplanten Facialisnaht resp. Facialisaccessoriusanastomose abgesehen. An der Hinterwand der Knochenhöhle liegt der Sinus in Kleinerbsengröße frei. Wundversorgung. Verband.

Reaktionsloser Verlauf.

Epikrise: Nach der Lage des Geschosses konnte hier die Entfernung auf paramaxillärem Wege unternommen werden. Das Projektil steckte zwar in der lateralen Oberkieferwand, ragte jedoch mit seinem vorderen Pol aus dem Oberkiefer heraus. Der vordere Geschoßpol wurde von einem Schnitt in der Mundschleimhaut zugänglich gemacht. Behufs Mobilisierung war es notwendig, in geringem Umfange den unteren Rand des Jochfortsatzes des Oberkiefers abzumeißeln. Der Verlauf war günstig. Derzeit vermag Pat. die beiden Zahnreihen auf 35 *mm* Schneidezahndistanz zu entfernen. Hierbei sei bemerkt, daß dieses Ergebnis größtenteils spontan und nach zeitweiser Verwendung von Korkpfropfen (auch nachtüber) sich einstellte. Nur ein einziges Mal, nachdem Pat. spontan bis 18 *mm* Schneidezahndistanz den Mund öffnen konnte, wurde mit dem schraubbaren Mundspiegel die Öffnung forciert. Die Schmerzen in den Zähnen der linken Schädelseite haben gänzlich aufgehört.

III. **Durchschuß (serbische Gewehrkugel) durch den Mundhöhlenboden mit beiderseitiger Hypoglossus- und linkseitiger Lingualislähmung. Geschoßmantel an der Einschußöffnung. Extraktion. Heilung.**

Johann Z., 26 Jahre alt, Inf.-Reg. Nr. 81, zugegangen am 20. XII. 1914.

Anamnese: Am 21. VIII. am Crny vrch in Serbien durch einen Gewehrkugelschuß (Geller) verwundet. Nach der Verwundung $^1/_2$stündige Bewußtlosigkeit, bedeutender Blutverlust aus der Einschußwunde und dem Munde. Pat. kann seit der Verletzung die Zunge nicht bewegen und leidet an hochgradigen Störungen der Sprache, des Kauens und Schlingens.

Status vom 21. XII. 1914: Die Untersuchung ergibt die linke Zungenhälfte atrophisch und unempfindlich. Linker Nervus lingualis unerregbar, beide Nervi hypoglossi ergeben Entartungsreaktion. Rechter Nervus lingualis normal. Bedeutende Schmerzen an der linken, etwa 1 *cm* unter dem Unterkieferrande gelegenen Einschußöffnung, die als Eiter absondernde Fistel noch erhalten ist. Die Ausschußöffnung, 1 *cm* unter dem rechten Unterkiefer gelegen, ist vernarbt.

Die Röntgenuntersuchung ergibt einen an der Einschußöffnung gelegenen, stark verbogenen Gewehrkugelgeschoßmantel (s. Fig. 4—6, a) (siehe Tafel VI und VII).

28. XII. Operation (Alexander) in ruhiger Inhalationsnarkose. Entfernung des Geschoßmantels von einer durch die Einschußöffnung gelegten Inzisionsöffnung aus. Die topographische Orientierung gelingt unschwer an der Hand der Röntgenbilder (Sagittalaufnahme und Frontalaufnahme mit horizontal gestellter Zahnreihe).

Reaktionslose Heilung.

Im übrigen besteht die Behandlung in Galvanisation und Faradisation der Zunge und des Mundhöhlenbodens (1—2mal täglich) und in Sprechübungen. Pat. wünscht in seine Heimat entlassen zu werden und lehnt weitere Eingriffe (Nervennaht, Nervenanastomose) ab.

Generated on 2019-10-24 14:36 GMT / http://hdl.handle.net/2027/uc1.b3252763
Public Domain in the United States, Google-digitized / http://www.hathitrust.org/access_use#pd-us-google
Digitized by Google
Original from UNIVERSITY OF CALIFORNIA

Epikrise: Der Schußkanal verlief in diesem Falle in einer für den Verletzten überaus unglückseligen Richtung. Die Verletzung ist mit Atrophie der linken Zungenseite und kompletter Zungenlähmung zur Heilung gelangt. Bemerkenswert ist die Tatsache, daß hier schon an der Einschußöffnung sich der Geschoßmantel gelöst hat und knapp unter der Einschußöffnung stecken geblieben ist. Pat. hat von Ende August (Zeit seiner Verletzung) bis zum 20. XII. (Tag der Aufnahme ins Garnisonsspital Nr. 2, VI. Abteilung) eine Anzahl von Stationen durchlaufen; in keiner derselben wurde der stecken gebliebene Geschoßmantel diagnostiziert, da man von der offenbar unrichtigen Erwägung ausging, daß in Anbetracht des erfolgten Durchschusses sich kein Projektilteil im Körper mehr werde nachweisen lassen. Dies ist nun keineswegs der Fall gewesen. Das Steckenbleiben des Projektilmantels knapp unter der Einschußöffnung ist im übrigen ein Zeichen von recht mangelhafter fabriksmäßiger Herstellung der in Frankreich erzeugten serbischen Gewehrpatronen. Zu erwähnen ist, daß der Mantel sich ablöste, trotzdem es sich um einen reinen Weichteilschuß gehandelt hat. Auf Grund der topographischen Röntgenbilder gelang die chirurgische Entfernung des Geschoßmantels ohne Mühe. Auch die übrige Behandlung war nicht ohne Erfolg, die Atrophie der Zunge hat zumindest nicht zugenommen, durch die Sprechübungen hat die Aussprache des Pat. rasch an Deutlichkeit zugenommen und bei dem Pat. hat sich auch die Technik des Sprechens und Schluckens insoweit gebessert, daß das störende Ausfließen des Speichels über die Unterlippe gänzlich aufgehört hat.

Ein mit dem vorliegenden verwandter Fall ist der unter IV. im Folgenden mitgeteilte Fall.

Diskussion.

Ruttin: Ich habe derzeit einen Fall in Beobachtung, bei dem ich an etwas ähnliches denke. Der Mann hat einen Gewehrkugeldurchschuß durch die Nase, Einschuß etwas über dem linken, Ausschuß am rechten Nasenflügel, Septum durchschossen, Ein- und Ausschuß sind zwar vernarbt, doch sind von der Einschußöffnung schon zweimal Erysipel ausgegangen. Wahrscheinlich ist doch etwas in der Einschußöffnung, trotzdem das erste Röntgenbild nichts ergeben hat.[1])

Alexander: Diese Beobachtung ist recht interessant, und ich kann da noch 2 Fälle anführen: Ein Major mit Durchschuß der Nase hatte zeitweise Schmerzen und geringes Fieber: wiederholte Röntgenuntersuchungen negativ, dann endlich ein Bild mit Sequester, der spontan abging. In einem zweiten Falle wurde die Ursache einer entzündlichen Schwellung einer Narbe in kleinsten Metallsplittern aufgedeckt. Die Beschwerden durch solche Splitter sind besonders bei Halsschüssen bedeutend.

O. Beck: Derzeit haben wir auf der Klinik einen Fall mit Einschuß auf der Spitze eines Warzenfortsatzes und Ausschuß auf der anderen. Hochgradige Hörstörung und Facialislähmung. Immer Wohlbefinden. Vor einiger Zeit ging von der Einschußöffnung ein Erysipel aus. Die Röntgenbilder zeigen kein Projektil.

IV. Gewehrkugelsteckschuß des rechten Unterkiefers mit Zertrümmerung desselben. Resektion der zertrümmerten Anteile des

[1]) Auch in einem jetzt fertig gewordenen zweiten Röntgenbilde ist nichts nachzuweisen.

Digitized by Google
Original from UNIVERSITY OF CALIFORNIA
Generated on 2019-10-24 14:36 GMT / http://hdl.handle.net/2027/uc1.b3252763
Public Domain in the United States, Google-digitized / http://www.hathitrust.org/access_use#pd-us-google

Unterkiefers und des Unterkieferrestes bis an den aufsteigenden Unterkieferast. Projektilmantel nahe der Einschußöffnung mit chronischer Eiterung aus derselben. Operative Entfernung des Projektilmantels. Kieferplastik. Heilung.

Ivan Szkl., 32 Jahre alt, Inf.-Reg. Nr. 95, zugegangen am 1. XII. 1914.

Anamnese: Pat. erlitt Ende August eine russische Gewehrkugelsteckschußverletzung des rechten Unterkiefers mit Einschuß im rechten Oberhals knapp am Unterkieferrand. Die Verletzung führte zur vollständigen Zertrümmerung des rechten Unterkiefers und zu einer mächtigen, den rechten Mundwinkel und die rechte Unterlippe einbeziehenden Fleischwunde. Bewußtlosigkeit und bedeutender Blutverlust nach der Verletzung. Pat. wurde in das k. k. Landwehrspital in Kremsier gebracht, woselbst zahlreiche Knochensplitter entfernt und eine Hautplastik ausgeführt wurde. Am 1. XII. wurde Pat. an das k. u. k. Garnisonsspital Nr. 2 in Wien transferiert.

Status vom 2. XII. 1914: Stark sezernierende Knochenwunde des Unterkiefers mit Verjauchung im Munde, Einschußwunde vernarbt. Der größere Teil des rechten Unterkiefers fehlt vollständig, der proximale Teil des Unterkieferrestes ist stark medialwärts dislozierl und verschiebt infolgedessen bei den Kieferbewegungen auch den linken Unterkiefer stark seitlich. Die Untersuchung durch Herrn Dozenten Dr. Fleischmann ergibt die Notwendigkeit, den gesamten Rest des rechten Unterkiefers bis zur Höhe des aufsteigenden Unterkieferastes abzutragen, da sonst durch den Unterkieferast jede eingefügte Prothese aus der Stellung herausgehoben würde. Über Wunsch des Dozenten Dr. Fleischmann habe ich zunächst folgende Operation ausgeführt:

28. II. 1915: Operation (Alexander) in kombinierter Morphium-Äthernarkose: Entfernung des letzten rechten unteren Molars. Resektion des rechten Kieferstumpfes bis auf die Höhe von 2 *cm* über dem Kieferwinkel. Schleimhautschnitt durch die Narbe am vorderen Frakturende. Freilegung der Seitenflächen des Unterkiefers durch Abhebelung des Periosts. Freilegung der unteren Kante des unteren Unterkieferrandes. Umführung einer Giglisäge. Das Abtragen des rechten Unterkieferrestes mit der Giglisäge erweist sich unmöglich, weil die Säge wiederholt reißt. Infolgedessen wird der Unterkieferrest mit der Luerschen Zange durch den Assistenten fixiert. An der Grenze zwischen aufsteigendem Unterkieferast und Unterkiefer in Fortsetzung der Linie des oberen Randes des Alveolarfortsatzes wird die Corticalis rinnenförmig durchmeißelt und sodann der Unterkiefer durch Luxieren an der richtigen Stelle abgetragen (s. Fig. 7, b, Taf. 8). Einführung von Jodoformdochten. Zwei Seidennähte.

Wundverlauf reaktionslos.

Drei Tage nach der Operation bedeutende Schmerzen an der Einschußstelle.

Die Röntgenuntersuchung (Stabsarzt Prof. Dr. Freund) ergibt einen stark verbogenen Gewehrkugelmantel an der Einschußstelle (siehe Fig. 7 u. 8).

27. III. Operation (Alexander) in ruhiger Inhalationsnarkose: Incision an der Einschußstelle. Entfernung des Geschoßmantels (russische Gewehrkugel).

Heilung.

Pat. trägt die von Dozenten Dr. Fleischmann verfertigte Unterkieferprothese mit bestem Erfolg, artikuliert durchaus richtig.

Generated on 2019-10-24 14:36 GMT / http://hdl.handle.net/2027/uc1.b3252763
Public Domain in the United States, Google-digitized / http://www.hathitrust.org/access_use#pd-us-google
Digitized by Google
Original from UNIVERSITY OF CALIFORNIA

Epikrise: Vom chirurgischen Standpunkt aus ist in diesem Falle der Nachweis des an der Einschußstelle stecken gebliebenen Geschoßmantels von Interesse. Es handelt sich um einen Steckschuß, der zu einer weitgehenden Zertrümmerung des rechten Unterkiefers geführt hat. Das Projektil ist offenbar spontan durch die Mundhöhle abgegangen. Im k. k. Landwehrspital in Kremsier sind die frakturierten Knochenteile entfernt und eine Plastik ausgeführt worden. Die Möglichkeit des noch vorhandenen Einschlusses eines Projektils oder Projektilteiles wurde offenbar nicht erwogen. Pat. gibt allerdings später an, daß er schon vor der am 28. II. ausgeführten Operation Schmerzen an der Einschußstelle verspürt habe. Es ist somit nicht anzunehmen, daß erst im Anschluß an die Unterkieferresektion eine entzündliche Reaktion an der Einschußstelle beziehungsweise an dem Orte, an welchem sich der Geschoßmantel befand, aufgetreten ist. Der Fall ist ein Beispiel für die verheerende Wirkung der Dum-Dum-Geschosse. Damit soll nicht gesagt sein, daß es sich um ein als solches hergestelltes Dum-Dum-Geschoß handelte. Sicher handelt es sich um ein minderwertiges Geschoß, bei welchem sich knapp nach dem Einschuß der Mantel gelöst hat und stecken geblieben ist. Der vorliegende Fall sowie der Fall 2 beweist die dringende Notwendigkeit, in allen derartigen Fällen genaue Röntgenuntersuchungen vorzunehmen, da nur auf diesem Wege eine richtige Beurteilung und Behandlung des Verletzten möglich ist. Abbildung 8 veranschaulicht auch die Lage der Unterkieferprothese.

V. **Schrapnellfüllkugelsteckschuß mit Einschuß von Geschoßsplittern im Gebiete des rechten Unterkiefergelenkes. Keine wesentliche Bewegungsbehinderung. Regionäre neuralgische Schmerzen. Rechtsseitige Innenohraffektion. Heilung mit Wiederkehr normaler Hörschärfe. Traumatische Kurzsichtigkeit.**

Ignaz Sk., 24 Jahre alt, Fähnrich, Landwehr-Feldhaubitzendivision 13.

Anamnese vom 10. II. 1915: Am 26. VIII. 1914 bei Zamosc durch Schrapnellkugelsteckschuß auf der rechten Schädelseite verwundet. Sichtbare Einschußnarbe am rechten Jochbein. Die Verwundung erfolgte im Liegen. Sofort bedeutender Blutverlust durch den Mund und die Einschußöffnung. Pat. gibt an, nicht bewußtlos gewesen zu sein, er konnte mit Unterstützung zum Verbandplatze gehen und wurde dort verbunden. Am nächsten Tage erfolgte Transport mit Wagen ins Feldspital Zwirdzina, daselbst verblieb er ungefähr 8 Tage und kam mit dreitägiger Wagenfahrt nach Jaroslau und sodann nach Wien. Im Anschluß an die Verletzung gingen durch die Einschußöffnung, welche durch mehrere Wochen eiterte, spontan Knochensplitter ab, auch stellte sich eine akute rechtseitige eitrige Mittelohrentzündung ein. Endlich kam es von der Einschußöffnung aus zur subcutanen Eitersenkung bis auf den Vorderhals beziehungsweise zu metastatischen Abscessen, die nach Incision heilten. Die eitrige Mittelohrentzündung gelangte im Verlaufe von $2^1/_2$ Wochen zur Heilung, dagegen bestehen noch Ohrensausen, eine Hörverminderung sowie zeitweilige Schwindelanfälle fort.

Status vom 10. II. 1915: Beide Trommelfelle normal. Hörschärfe für akzentuierte Flüstersprache rechts 4 *m*, links normal. Die funktionelle Stimmgabelprüfung ergibt eine rechtseitige Erkrankung des inneren Gehörorganes. Zeitweise spontaner Nystagmus nach beiden Seiten. Keine nachweisbare labyrinthäre Gleichgewichtsverminderung, derzeit kein Schwindel.

Die Röntgenuntersuchung (Stabsarzt Prof. Dr. Freund) (Fig. 9—11, a, s. Tafel IX und X) ergibt Geschoßsplitter an der hinteren Circumferenz der Fossa glenoidalis der rechten Seite.

Digitized by Google
Original from UNIVERSITY OF CALIFORNIA
Generated on 2019-10-24 14:36 GMT / http://hdl.handle.net/2027/uc1.b3252763
Public Domain in the United States, Google-digitized / http://www.hathitrust.org/access_use#pd-us-google

Es besteht eine Hyperästhesie im Gebiete des rechten zweiten Trigeminusastes. Die Mundöffnung ist nahezu im normalen Umfange möglich. Dagegen treten anfallsweise Schmerzen im Bereiche des rechten Unterkiefergelenkes ein, die sich besonders bei rascher Körperbewegung, so auch beim Reiten steigern.

Behandlung: Intern Schwitzmittel unter zeitweise längerer Bettruhe. Äußerlich Jodsalbe und Galvanisation der rechten Gesichtsseite und der rechten Unterkiefergegend sowie des Octavus.

Verlauf günstig. Innerhalb 4 Wochen stellte sich vollkommen normale Hörschärfe ein. Die Schmerzen haben vollständig aufgehört. Pat. ist am 24. III. diensttauglich ins Feld abgerückt.

Epikrise: An eine chirurgische Entfernung der periartikulär, zum Teil auch in der Gelenkskapsel (siehe Fig. 9—11, a) befindlichen Geschoßsplitter war nicht zu denken. Die Anamnese legte den Gedanken nahe, daß, sowie es im oberen Anteil des Steckschußkanales zur Entzündung gekommen war, auch im Bereiche der Einschußsplitter im rechten Unterkiefergelenk es sich um eine entzündliche Veränderung der Gelenkskapsel handelte, infolgedessen wurde Jodsalbe beziehungsweise Jodvasogen verwendet, und zwar mit gutem Erfolg. Die paroxysmal auftretenden Schmerzen entsprachen einer Neuralgie des zweiten Trigeminusastes, die mit zeitweiliger Bettruhe und Schwitzmitteln mit Erfolg bekämpft wurden. Die traumatische rechtseitige Innenohraffektion auf der Seite des Einschusses ist vollständig zur Heilung gelangt. Zur Zeit der Einlieferung des Pat. waren entzündliche Veränderungen des rechten Mittelohres nicht mehr festzustellen. Vom otologischen Standpunkt ist dieser Fall in drei Punkten bemerkenswert:

1. Es handelt sich um einen Steckschuß des Schädels, ohne daß die Verletzung von einem Bewußtseinsverlust gefolgt war. Dies ist möglicherweise darauf zurückzuführen, daß der Einschuß in das Jochbein erfolgte, so daß von der beim Einschuß eingetretenen Erschütterung die knöcherne Hirnkapsel nicht unvermittelt getroffen worden ist;

2. ungewöhnlich ist das Eintreten einer vollständig einseitigen traumatischen Innenohraffektion (auf der Seite der Schädelverletzung):

3. die Innenohraffektion ist am 26. VIII., d. h. am Tage der Schußverletzung entstanden. Am 10. II. 1915 bestand noch eine nachweisbare beträchtliche Hörverminderung. Bei einer Mitte April erfolgten Prüfung erwies sich das rechte Ohr vollständig normal. Diese traumatische Innenohraffektion ist somit im Verlaufe von $7^1/_2$ Monaten zur Heilung gelangt, und zwar erfolgte die Heilung mit Rückkehr der normalen Hörschärfe. Die Therapie bestand in Schwitzkuren und in Galvanisation des rechten Octavus.

VI. **Multiple Schrapnellverletzungen der linken Kopfseite (2 Durchschüsse, 2 Steckschüsse, Steckschuß der Ohrregion, Durchschuß des Mittelohres, des äußeren Gehörganges und des Warzenfortsatzes). Traumatische Mittelohreiterung und eitrige Entzündung des äußeren linken Gehörganges. Traumatische Entzündung der linken Ohrmuschel. Extraktion der Steckgeschosse. Spaltung perichondritischer Abscesse. Heilung. Indirekte beiderseitige traumatische Innenohraffektion mit linkseitiger Taubheit und Unerregbarkeit des statischen Labyrinths.**

Jeffim K., 37 Jahre alt, russ. Inf.-Reg. Nr. 11.

Digitized by Google
Original from UNIVERSITY OF CALIFORNIA
Generated on 2019-10-24 14:36 GMT / http://hdl.handle.net/2027/uc1.b3252763
Public Domain in the United States, Google-digitized / http://www.hathitrust.org/access_use#pd-us-google

Tafel IX.

Monatsschrift für Ohrenheilkunde und Laryngo-Rhinologie, 49. Jahrg., 6. Heft.

Österreichische Otologische Gesellschaft. Sitzung vom 26. April 1915.
(Zur Demonstration von Prof. Alexander.)

Fig. 9.

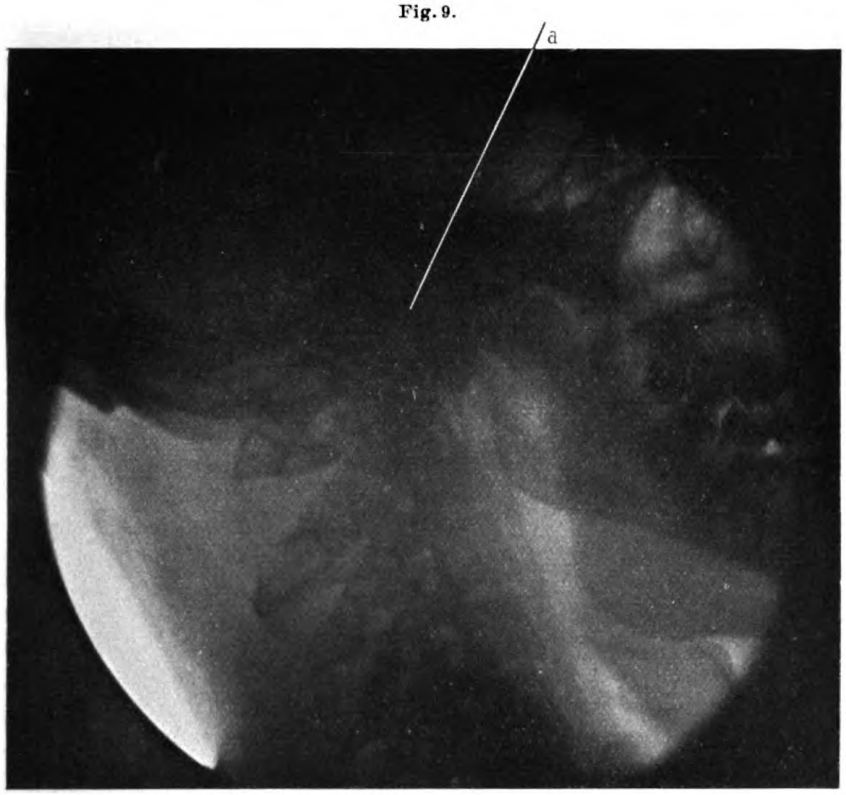

Fig. 10.

Verlag von Urban & Schwarzenberg, Berlin und Wien. Druck von Gottlieb Gistel & Cie., Wien.

Digitized by Google
Original from UNIVERSITY OF CALIFORNIA
Generated on 2019-10-24 14:36 GMT / http://hdl.handle.net/2027/uc1.b3252763
Public Domain in the United States, Google-digitized / http://www.hathitrust.org/access_use#pd-us-google

Österreichische Otologische Gesellschaft. Sitzung vom 26. April 1915.
(Zur Demonstration von Dozent E. Urbantschitsch.)

Fig. 15.

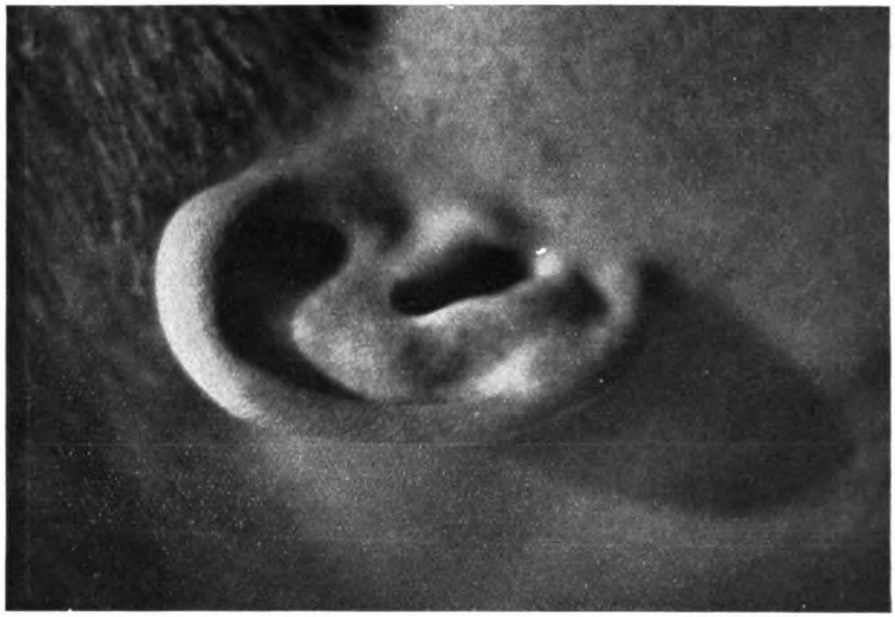

Fig. 16.

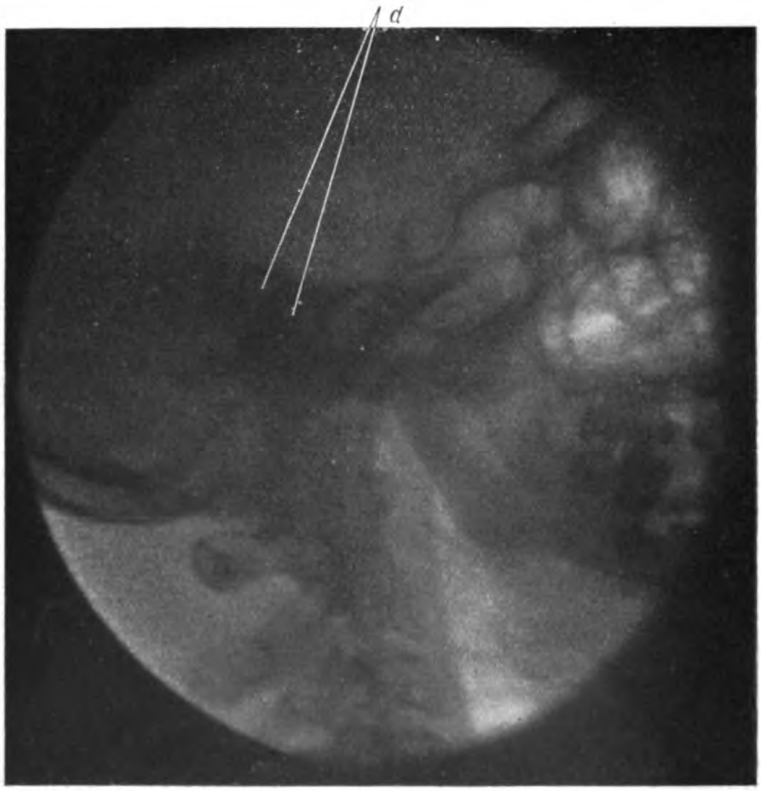

Verlag von Urban & Schwarzenberg, Berlin und Wien. Druck von Gottlieb Gistel & Cie., Wien.

Digitized by Google
Original from UNIVERSITY OF CALIFORNIA
Generated on 2019-10-24 14:36 GMT / http://hdl.handle.net/2027/uc1.b3252763
Public Domain in the United States, Google-digitized / http://www.hathitrust.org/access_use#pd-us-google

Anamnese vom 6. II. 1915: Pat. wurde am 12. XII. 1914 durch mehrere Schrapnellsprengstücke am galizischen Kriegsschauplatze verwundet; ein Einschuß an der linken Wange oberhalb der Kinnbacke, Ausschuß durch die linke Kinnbacke; ein zweiter Ausschußkanal geht durch den linken äußeren Gehörgang mit teilweiser Zerstörung der vorderen Gehörgangswand und des Tragus; ein dritter hinter dem Ohr ungefähr an der Spitze des Warzenfortsatzes. Die Wunden bluteten stark, der Verletzte war durch ungefähr eine Stunde bewußtlos. Erster Verband am Hilfsplatz. Seit der Verletzung Taubheit des linken und Schwerhörigkeit des rechten Ohres. Mittelgradige Schwindelanfälle. Ohrenschmerzen und Ohrensausen.

Status vom 28. I. 1915: Vier Schußverletzungen: 1. Einschuß: linke Wange, Ausschuß: linke Wange; 2. Durchschuß: Einschuß knapp vor dem Ohr, mit teilweiser Zerstörung der Ohrmuschel und des äußeren Gehörganges und traumatischer Mittelohreiterung, Ausschuß am linken Warzenfortsatz; 3. Steckschuß knapp vor dem Ohr mit Einschuß an der linken Wange (siehe Fig. 12, a); 4. Steckschuß, Einschuß: linker Vorderhals, Projektil steckt knapp unterhalb des Unterkiefers (siehe Fig. 12, b, Tafel X).

L. Trommelfellbefund nicht erhebbar, da der knöcherne Gehörgang vollständig von Granulationen erfüllt ist. Das Perichondrium der linken Ohrmuschel ist diffus geschwollen, die Haut darüber schürfend, zum Teil nässendes Ekzem. Rechtes Trommelfell matt, trüb, eingezogen. Funktionsprüfung: Das linke Ohr ist taub, das linke statische Labyrinth unerregbar für alle Reizqualitäten. Die Hörschärfe des rechten Ohres beträgt für akzentuierte Flüstersprache 5 *m*. Die Stimmgabelprüfung ergibt rechts eine Erkrankung des schalleitenden und des schallempfindenden Apparates (chronischer Mittelohrkatarrh, kombiniert mit einer augenscheinlich traumatischen Innenohraffektion). Kein spontaner Nystagmus.

5. II. Entfernung eines bohnengroßen Schrapnellstückes aus der Gegend knapp unterhalb des linken Tragus und des linken Lobulus (siehe Fig. 12).

10. II. Entfernung von Schrapnellsprengstücken am linken Oberhals, knapp unterhalb des linken Unterkiefers (Fig. 12, b).

24. II. Deutlich nachweisbare Fluktuation an der linken Ohrmuschel (Perichondritis), Incision daselbst.

Verlauf günstig.

Befund vom 15. III.: Linker Gehörgang trocken. Hanfkorngroße, trockene Durchlöcherung des Trommelfells im hinteren unteren Quadranten. Das linke Ohr und das linke statische Labyrinth sind unerregbar. Die Perichondritis ist mit diffuser, fibröser Verdickung der Knorpelhaut zur Heilung gelangt. Hörschärfe des rechten Ohres für akzentuierte Flüstersprache annähernd normal. Kopfknochenleitung rechts gering verkürzt.

Epikrise: Es handelt sich in diesem Falle um eine multiple Kopfverletzung durch zahlreiche Schrapnellsprengstücke. Zu den direkten Verletzungen des linken äußeren und des Mittelohres kam noch eine beiderseitige traumatische Innenohraffektion, die links zu Taubheit und vollständiger Unerregbarkeit des statischen Labyrinths geführt hat. Rechts erwies sich das statische Labyrinth normal und die Hörschärfe mittelgradig geschädigt. Das linke Ohr ist taub geblieben, die Hörschärfe des rechten Ohres hat sich dagegen ohne Lokalbehandlung bis annähernd zur Norm gebessert. Erwähnenswert ist, daß die Heilung der traumatischen Verletzung des Gehörganges und des Mittelohres hier ohne Atresiebildung des Gehörganges erfolgt ist.

Digitized by Google
Original from UNIVERSITY OF CALIFORNIA
Generated on 2019-10-24 14:37 GMT / http://hdl.handle.net/2027/uc1.b3252763
Public Domain in the United States, Google-digitized / http://www.hathitrust.org/access_use#pd-us-google

Bei den vorhandenen zahlreichen Einschüssen war der Weg, den die einzelnen Projektile genommen haben, nicht von vornherein klar. Die rationelle Behandlung dieses Falles wie vieler anderer beruhte auf der Beibringung genauer Röntgenbilder. In bezug auf die Entstehung der beiderseitigen Innenohraffektion ist der Fall als vollkommen typischer zu bezeichnen. Alle direkten mit starker Erschütterung der Schädelknochen einhergehenden Schußverletzungen des Kopfes ziehen traumatische Erkrankungen des inneren Gehörorganes nach sich. Gerade bei der Verletzung durch Schrapnellsprengstücke scheint die Erschütterung des Kopfes infolge der unregelmäßigen Gestalt der Gegenstände eine größere zu sein als bei den mehr weniger spitz zulaufenden und rasch durchschneidenden Gewehrprojektilen. Je näher nun die Verletzung dem Gehörorgan gelegen ist, desto stärker fällt die Schädigung des inneren Ohres aus. Dieselbe hat im vorliegenden Falle linkerseits die größtmögliche Höhe erreicht in vollständiger und bleibender Taubheit und bleibender Unerregbarkeit des statischen Labyrinths. Die Verschiedenheit der Reizschwelle für das akustische und das statische Labyrinth ist aus dem Zustand des rechten inneren Gehörorganes zu ersehen. Die traumatische Schädelverletzung führte hier zur indirekten Mitverletzung des rechten Cochlearapparates. Derselbe Grad des Traumas hat jedoch das rechte statische Labyrinth intakt gelassen. Bezüglich des Mechanismus der linkseitigen Taubheit und Unerregbarkeit ist differentialdiagnostisch folgendes zu sagen: Im Zusammenhalt mit anderen ähnlichen Fällen und im Zusammenhalt mit dem Befund der rechten Ohrseite ist vor allem an ein indirektes Trauma, im wesentlichen an das zu denken, was wir unter dem Namen Labyrintherschütterung diagnostizieren. Nicht ausgeschlossen ist jedoch, daß die Ertaubung des linken Ohres sowie der Verlust der Erregbarkeit des linken statischen Labyrinths hier durch direkte Hitzewirkung zustande gekommen ist. Man müßte annehmen, daß die hohe Temperatur des Schrapnellstückes, das das Mittelohr durchsetzt hat, momentan zu einer Zerstörung der Nervenendstellen des peripheren inneren Ohres geführt hat. Ich erinnere hier an einen im Vorjahr in dieser Gesellschaft demonstrierten Fall, bei welchem einem Eisenwerkarbeiter ein Tropfen flüssigen Eisens in das Mittelohr spritzte und, abgesehen von der traumatischen Verletzung des inneren Ohres, zur sofortigen Taubheit geführt hat. Freilich wäre in Analogie zu diesem Fall vor allem an Steckschüsse des Mittelohres zu denken, bei welchen das in nächster Nähe des Labyrinths steckengebliebene Projektil die Hitzewirkung immerhin einige Zeit noch auf das Labyrinth auszuüben vermag. Doch ist der gleiche Mechanismus jedenfalls auch für den Fall denkbar, in welchem das verletzende Geschoß bei einem Durchschuß das Mittelohr kreuzte.

Vollständig typisch ist der Fall in bezug darauf, daß die allernächste Folge der Schädelverletzung eine Bewußtlosigkeit gewesen ist. Bemerkenswert ist das Fehlen von spontanem Nystagmus zu der Zeit, zu welcher ich den Kranken zu untersuchen Gelegenheit hatte. Es hat sich in diesem Falle offenbar überaus rasch eine vollkommene Kompensation für den linkseitigen totalen Labyrinthausfall hergestellt.

VII. **Multiple Steckschüsse (Schrapnellstücke) des Nackens und der Halswirbelsäule mit bleibender Behinderung der Kopfbeweglichkeit. Streifschuß durch den äußeren Gehörgang. Beiderseitige traumatische Erkrankung des inneren Ohres (des cochlearen und des statischen Labyrinthes). Bleibende Verschlechterung der Hörschärfe.**

Anton P., Inf.-Reg. Nr. 89, 23 Jahre alt.

Digitized by Google
Original from UNIVERSITY OF CALIFORNIA
Generated on 2019-10-24 14:37 GMT / http://hdl.handle.net/2027/uc1.b3252763
Public Domain in the United States, Google-digitized / http://www.hathitrust.org/access_use#pd-us-google

Anamnese vom 30. I. 1915: Pat. wurde am 22. oder 23. XI. 1914 bei einem Gefecht unweit von Krakau durch 2 Schrapnellschüsse getroffen. Er erlitt einen Streifschuß durch den äußeren Gehörgang, einen Streifschuß in der Unterkiefergegend und Steckschüsse in der Nackengegend. Pat. stürzte bewußtlos zu Boden. Seit der Verletzung besteht eine bedeutende Beeinträchtigung der Hörschärfe beider Ohren (mehr rechts als links). Häufig Kopfschmerzen und Appetitlosigkeit. Heftige Schmerzen bei dem Versuch, den Kopf zu drehen. Zur Vermeidung der Schmerzen hält Pat. stets den Kopf nach rechts geneigt. Pat. ist in einer Reihe von Etappenspitälern behandelt worden und wird am 30. I. der VI. Abteilung des k. u. k. Garnisonsspitales Nr. 2 zugewiesen.

Status vom 31. I. 1915: Kleinerbsengroße, unbewegliche Narbe knapp vor dem rechten Tragus, flache, hellerstückgroße, bewegliche Narbe in der Mitte des rechten aufsteigenden Unterkieferastes. Beide Trommelfelle normal. Hörschärfe für akzentuierte Flüstersprache rechts 1·5 *m*, links + 6 *m*. Die funktionelle Stimmgabelprüfung ergibt eine beiderseitige Erkrankung des inneren Gehörorganes. Vom rechten Warzenfortsatz ist die Kopfknochenleitung fast völlig aufgehoben. Statisches Labyrinth: Spontaner Nystagmus nach beiden Seiten. Reflexerregbarkeit des rechten statischen Labyrinths pathologisch gesteigert, links normal. Der Kopf wird nach rechts geneigt und ein wenig nach rechts gedreht gehalten. Die aktive und passive Beugung und Streckung des Kopfes sind vollständig frei, dagegen ist die aktive und passive Neigung sowohl nach rechts als nach links vollständig gesperrt.

Die Röntgenuntersuchung (Stabsarzt Prof. Dr. Freund) (Fig. 13 und 14, a, b, c, Tafel XI) ergibt den Einschluß zahlreicher Metallstücke in der Nacken- und seitlichen Halsgegend in der Höhe des I. bis IV. Halswirbels. Anscheinend Verletzung des III. Halswirbels.

Behandlung: Galvanisation des Octavus.

Verlauf: Schwinden des spontanen Nystagmus. Keine Schwindelanfälle mehr. Hörschärfe unverändert. An der rechten Ohrgegend und an der Nackengegend regelmäßig heiße Breiumschläge, mitunter Alkoholumschläge. Beide werden vom Pat. in bezug auf die subjektive Wirkung sehr gelobt. Soweit Pat. Bewegungen auszuführen vermag, erfolgen sie schmerzlos, auch haben die heftigen Kopfschmerzen aufgehört. Pat. ist bei lebhaftem Appetit und sieht blühend aus.

Epikrise: Durch 2 Schrapnellschüsse ist hier eine beiderseitige Innenohraffektion verursacht worden; dieselbe blieb links leichtgradig und auf den Cochlearis beschränkt, rechts hat sie den Cochlearis und Vestibularis einbezogen. Erwähnenswert ist, daß in diesem Falle, der vom 30. I. bis 4. V. an meiner Abteilung verblieb, eine Besserung der Hörschärfe nicht erzielt worden ist, dagegen sind die Reizerscheinungen von seiten des statischen Labyrinths gänzlich zurückgegangen. Die Ursache für die Innenohraffektion ist wohl in den beiden Schüssen zu suchen, welche die vordere Ohr- beziehungsweise die Kiefergegend der rechten Schädelseite getroffen haben. Den Einschüssen in die Nackenmuskulatur nahe der Wirbelsäule kommt in ätiologischer Beziehung für die Innenohraffektion nur eine nebensächliche Bedeutung zu. Die Einschüsse in den Nacken sind von einer bedeutenden Bewegungseinschränkung des Halses gefolgt gewesen. Sämtliche Fremdkörper sitzen tief, sind derzeit reaktionslos eingeheilt. Der Versuch, sie zu entfernen, ist nicht indiziert.

Digitized by Google
Original from UNIVERSITY OF CALIFORNIA
Generated on 2019-10-24 14:37 GMT / http://hdl.handle.net/2027/uc1.b3252763
Public Domain in the United States, Google-digitized / http://www.hathitrust.org/access_use#pd-us-google

VIII. Ernst Urbantschitsch: **Isolierte Reizung des Nervus vestibularis unbekannter Ätiologie.**

Die 32jährige Dame erkrankte anfangs Jänner 1915 plötzlich an heftigen Schwindelanfällen, Übelkeiten und Erbrechen mit allgemeiner Mattigkeit. Da die interne Untersuchung negativ ausfiel, konsultierte mich Pat., um zu erfahren, ob etwa ein Ohrenleiden vorliege. Ich konnte am 9. I. und an den folgenden Tagen — die Untersuchung konnte wegen des Allgemeinzustandes der Pat. nicht auf einmal durchgeführt werden — nachstehenden Befund erheben:

Trommelfell beiderseits normal. Gehör für Flüsterstimme (mit Lärmapparat geprüft) beiderseits + 6 *m*. Vestibularapparat für kalorische und Drehreize beiderseits prompt erregbar. Hochgradiger spontaner rotatorischer Nystagmus nach rechts. Dieser Nystagmus bestand anfangs (ca. 2 Wochen) auch bei Linksstellung des Auges, war also dritten Grades, durch weitere drei Wochen bei Blick geradeaus (zweiten Grades) und wird seither allmählich immer schwächer, ist aber auch jetzt noch — ca. $3^1/_2$ Monate seit Beginn der Erkrankung — bei Rechtsblick deutlich vorhanden (ersten Grades). Irgendwelche Beschwerden bestehen seit ungefähr einem Monat nicht mehr; keine Spur von Schwindel, subjektives Wohlbefinden. Ich dachte, daß die Erkrankung möglicherweise luetischen Ursprunges sein könnte. Die Wassermannsche Reaktion fiel jedoch negativ aus; auch ergab eine spezialärztliche Untersuchung keinerlei Anhaltspunkte für Syphilis. Bei den bisher publizierten beziehungsweise vorgestellten Fällen von isolierten Vestibulariserkrankungen, um die sich insbesondere Herr Kollege Dr. O. Beck ein großes Verdienst erworben hat, handelt es sich durchwegs um Ausschaltungen, die fast immer luetischen Ursprunges waren; nur in einem, vor ungefähr einem Jahr hier vorgestellten Falle Becks handelte es sich um eine Affektion unbekannten Ursprunges, doch lag auch in diesem Falle eine Ausschaltung vor. Hier handelt es sich aber um eine isolierte Reizung, deren Ätiologie vollständig unklar ist.

IX. Ernst Urbantschitsch: **Seltene Mißbildung des rechten Ohres.** (Aus der Ohrenabteilung des k. k. Garnisonsspitales Nr. 2.)

Pat. litt seit Geburt zeitweise an Ohrenfluß rechts mit Schmerzen und hörte nie auf diesem Ohr. Vom vierten Lebensjahr bis Oktober 1914 war das Ohr stets trocken, dann begann es wieder zu fließen, besserte sich aber infolge von Ausspritzungen. Derzeit öfters Ohrenstechen und Kopfschmerzen.

Befund: Rechte Ohrmuschel (s. Fig. 15, Taf. XII) kleiner als die linke, und zwar in folgenden Verhältnissen: Länge: rechts 59 *mm*, links 63 *mm*; Breite (von der Helixwurzel bis zum hinteren Ohrmuschelrand): rechts 26 *mm*, links 28 *mm*. Außerdem besteht rechts folgende Deformität: Tragus und Helixwurzel sind miteinander verschmolzen und gehen mittelst einer 7 *mm* breiten Hautbrücke zum gegenüberliegenden Anthelix, so daß die Ohrmuschel quergeteilt erscheint. Ferner besteht eine hochgradige Stenose des Gehörganges auf ca. 1 *mm* Durchmesser. Der Röntgenbefund (Stabsarzt Dozent Dr. Freund) ergab (s. Fig. 16, Taf. XII): Mehrere lochförmige Defekte im Os petrosum. Es könnte sich hierbei aber auch um größere isolierte Zellen handeln. Eine typische Trommelhöhle ist nicht zu sehen; auch der Gehörgang besteht nur aus einem schmalen Spalt. Komplette Taubheit bei erhaltener Erregbarkeit des Vestibularapparates für Drehreize. Abgesehen von der Mißbildung der Ohrmuschel als solcher erscheint für solche Mißbildungen die komplette Taubheit dieses Ohres als Seltenheit.

Digitized by Google
Original from UNIVERSITY OF CALIFORNIA
Generated on 2019-10-24 14:37 GMT / http://hdl.handle.net/2027/uc1.b3252763
Public Domain in the United States, Google-digitized / http://www.hathitrust.org/access_use#pd-us-google

X. Ernst Urbantschitsch: **Lymphosarkom des Rachens, von der rechten Tonsille ausgehend.**

31jähriger Ersatzreservist. Bis November 1914 Hals normal, nur schon länger mangelnde Durchgängigkeit der Nase. Nach einer Nächtigung in einem Kellerraum im November 1914 bemerkte Pat. zum erstenmal, daß die rechte Halsseite verschwollen war; Uvula am Zungengrund aufliegend. Im Laufe des Tages Geschwulst abnehmend, dann stationär; nur nachts und beim Marschieren machte sich der Luftmangel stärker fühlbar. Schlucken normal, sonst keinerlei Beschwerden.

Im Dezember 1914 wurden im Spital zu Mislowice (Preuß.-Schlesien) einige allem Anschein nach nekrotische Stücke der rechten Tonsille herausgenommen; eine Woche später Tonsillotomie links. In den letzten 4—6 Wochen Zunahme der Schwellung rechts.

Keine Kopfschmerzen, Appetit gut; Schlaf bis zur Conchotomie der beiden hypertrophierten unteren Nasenmuscheln wegen Luftmangels schlecht, seither (Operation rechts am 13. April, links am 15. April) gut.

Befund: Rechts Tumor des seitlichen rechten Rachenraumes, beginnend von der stark vergrößerten rechten Tonsille, nach oben bis zum Rachendach reichend, in drei knollenförmigen Partien von blaßroter Farbe, relativ glatter Oberfläche und ziemlich harter Konsistenz. Die rechte Choane ist zum großen Teil durch den Tumor überdeckt, doch besteht zwischen diesem und der Choane noch ein Spalt, der für die Atmung genügt. Keine regionären Lymphdrüsen. Weicher Gaumen rechterseits und Uvula stark nach links und unten verdrängt, so daß der weiche Gaumen rechts fast Vertikalstellung einnimmt.

Rechts besteht auch Tuben-Mittelohrkatarrh, zweifellos durch Verlegung des Tubenostiums; Rinne beiderseits negativ, Weber nach rechts; akzentuierte Flüsterstimme rechts 2—3 *m*, links 6 *m*.

Auf Grund des örtlichen Befundes und der Anamnese diagnostizierte ich Lymphosarkom; diese Diagnose wurde von einem bekannten Laryngologen bestätigt. Hofrat Paltauf hatte die Freundlichkeit, zweimal die histologische Untersuchung eines probeexzidierten Stückes vorzunehmen und gab sein Urteil auf Grund der ersten Untersuchung dahin ab, daß der Tumor sehr verdächtig auf Lymphosarkom ist; absolut sicher kann dies nicht ausgesprochen werden, da noch Follikel vorhanden und das Fehlen der Plasmazellen auch mit der Schnellfärbung und Schnelleinbettung zusammenhängen können.

Infolge dieses Befundes wurde zum zweitenmal ein Stück aus dem Tumor exzidiert und histologisch untersucht, und zwar mit folgendem Ergebnis: Keine geschlossenen Follikel mehr erkennbar; eine bis an das Epithel reichende lymphatische Zellwucherung ohne Plasmazellen. Die Zellen nach Art der kleinen Lymphocyten, in Minderzahl größere nach Art der Lymphoblasten, weshalb die Diagnose Lymphosarkom gerechtfertigt erscheint.

Lymphosarkome des Rachens sind nicht sehr häufig; auffallend ist hier das Fehlen jeglicher nachweisbaren regionären Lymphdrüsenmetastasen, was als Seltenheit angesprochen werden muß. Insofern entspräche der Tumor mehr einem Sarkom.

XI. Ernst Urbantschitsch: **Kopfnystagmus.**

Aus der Anamnese sei nur hervorgehoben, daß der 35jährige Pat. schon seit vielen Jahren schwerhörig ist; vor 2—3 Jahren begann das linke Ohr zu eitern, dabei bestehen häufig Kopfschmerzen in der linken Schläfengegend. Eine Verschlechterung erfuhr das Ohrenleiden, als Pat. seit August 1914 im

Digitized by Google
Original from UNIVERSITY OF CALIFORNIA
Generated on 2019-10-24 14:37 GMT / http://hdl.handle.net/2027/uc1.b3252763
Public Domain in the United States, Google-digitized / http://www.hathitrust.org/access_use#pd-us-google

Felde war und hier im Oktober durch Schrapnells an der rechten Schulter und am linken Fuß verletzt wurde; eine weitere Verschlimmerung trat im Anschluß an Ruhr ein, an der Pat. im November erkrankte und woran er sechs Wochen im k. k. Kaiser Franz Josef-Spital lag. Ich übernahm Pat. wegen seines Ohrenleidens anfangs Jänner 1915, zu welcher Zeit ich folgenden Befund erheben konnte: Trommelfell rechts stark retrahiert; links leicht gerötet, succulent, mit einer hirsekorngroßen, durch Granulationen verschlossenen Perforation vorn unten und einer zweiten, erbsengroßen, randständigen, ebenfalls durch Granulationen verschlossenen hinten oben. Rinne beiderseits negativ, Weber im Kopf; Schwabach rechts mittelstark, links hochgradig verkürzt. Flüsterstimme beiderseits 0, laute Sprache rechts am Ohr, links 0. Kein Fistelsymptom, kalorische Reaktion (links) positiv.

Am 12. Januar nahm ich die Totalaufmeißelung der Mittelohrräume vor. Knochen stark sklerotisch; im Antrum Granulationen und fadenziehender Eiter. Nichts freigelegt. Die Wundheilung ging sehr schön von statten, schon anfangs Februar war Pat. retroauriculär vollständig geheilt. Nur Kopfschmerzen bestanden nach wie vor häufig.

Anfangs Februar traten stärkere Schwindelanfälle auf; dabei litt Pat. an starkem spontanen rotatorischen Nystagmus nach rechts; Ende Februar trat auch beim Tamponieren der Wundhöhle regelmäßig starker Schwindel auf, so daß Pat. beim Verbandwechsel stets gehalten werden mußte (Kompressionsnystagmus). Letztere Erscheinung verlor sich im März wieder vollständig: Ende März ist Pat. bezüglich seiner Wundhöhle ganz geheilt und ergibt am 4. IV. folgenden funktionellen Befund: Spontaner rotatorischer Nystagmus bei Rechtsblick, kein Fistelsymptom, äußerst lebhafte kalorische Reaktion linkerseits; rechts wird laute Sprache am Ohr gehört. Links Taubheit. Knochenleitung rechts sehr stark verkürzt, links 0. Bei extremem Linksblick deutlicher Kopfnystagmus, der an Heftigkeit stets zunimmt, bis der Kopf am Höhepunkt des Anfalles (nach ca. 1 Minute) nach vorn fällt; diesen Kopfnystagmus kann man unmittelbar hintereinander oftmals hervorrufen. Kopfnystagmus beim Menschen gehört entschieden zu den großen Seltenheiten und beruht auf einer Störung der vestibulo-spinalen Bahn. Den ersten einschlägigen Fall habe ich im Jahre 1909 beobachtet und darüber auf dem XVI. internationalen medizinischen Kongreß zu Budapest berichtet (siehe Mschr. f. Ohrhlk. 1910, Nr. 1).

XII. E. Suchanek: **Ohrensausen durch Schlingenbildung der Carotis interna. Vortäuschung eines Aneurysma.**

Meine Herren! Ich möchte nur ganz kurz über den Pat., welchen ich mir erlaubt habe, in der Dezembersitzung vorzustellen, berichten.

Es handelte sich damals um einen Verwundeten, der einen Gewehrdurchschuß von links nach rechts erhielt, wobei der Einschuß knapp vor dem linken Warzenfortsatz, der Ausschuß vor der Mitte des rechten aufsteigenden Kieferastes sich befand. Bei normalem Ohrenbefund klagte der Pat. über heftiges Ohrensausen, das derart unerträglich war, daß er sich zu einer Operation entschloß. Ich hatte damals den Pat. unter der Diagnose eines Aneurysma traumaticum wahrscheinlich der Art. occipitalis externa vorgestellt und die Herren haben sich selbst von dem Rauschen und Sausen im Bereich des linken Warzenfortsatzes überzeugt.

Ich führte bei der Operation den Schnitt parallel dem linken Sternocleido-mastoideus, unter dessen oberem Drittel das aneurysmatische Geräusch am stärksten war. Nach Durchtrennung des Muskels fand sich bei sonst nor-

Generated on 2019-10-24 14:37 GMT / http://hdl.handle.net/2027/uc1.b3252763
Public Domain in the United States, Google-digitized / http://www.hathitrust.org/access_use#pd-us-google
Digitized by Google
Original from UNIVERSITY OF CALIFORNIA

malem Befund die Art. carotis interna in eine Schlinge durch Narbenstränge verzogen, nach deren Lösung das Gefäß auch weiterhin in dieser Stellung verblieb. Am Orte dieser Schlinge wurde bei jedem Pulsschlag das Rauschen und Sausen erzeugt. Wenn ich das Gefäß streckte, d. h. die Schlinge zum Verschwinden brachte, hörte das Geräusch auf. Es kamen nun zwei Operationsmethoden in Betracht, die eine — Resektion dieser Schlinge und Naht des Gefäßes — wurde wegen der rein subjektiven Indikationsstellung zur Operation nicht ausgeführt, dagegen gelang es, mit der zweiten Methode einen guten Erfolg zu erzielen. Es wurde nämlich vom Musc. scalenus ein Muskellappen gebildet, der auf dem Gefäß, gerade an der Stelle der Schlingenbildung reitend, dieses in eine gestreckte Lage brachte, dadurch, daß er gegen die Mitte des Halses fixiert wurde. Sofort war das Sausen und Rauschen verschwunden. Es wurde die Wunde verschlossen; der Wundverlauf war ein normaler.

Meine Herren! Der eben besprochene Fall einer Vortäuschung eines Aneurysmas gehört in dieser Art zu den größten Seltenheiten. Ich habe bei der Durchsicht der mir zu Gebote stehenden Literatur keinen zweiten derartigen Fall gefunden. Daher habe ich mir erlaubt, heute über den Pat., der, bereits von der Klinik entlassen, keinerlei Erscheinungen hat, kurz zu berichten, um so mehr, als ich ihn hier vor der Operation vorgestellt habe. Ausführlich wird der Fall in einer von mir demnächst erscheinenden Arbeit über „Gefäßchirurgie im Kriege“ besprochen werden.

XIII. E. Ruttin: **Stirnhöhleneiterung mit Fistelbildung im lateralen Innenwinkel des Stirnhöhlenbodens.**

Der vorgestellte Soldat erkrankte im November an Influenza und im Anschlusse daran trat eine Protrusio bulbi auf. Er wurde am 11. XII. in einem Provinzspitale operiert (anscheinend nur eine Incision in der Gegend des oberen Orbitalrandes). Seither bestand im lateralen Teile desselben eine Fistel, aus der sich kontinuierlich dünnflüssiger Eiter entleerte. Pat. wurde mir von Prof. Meller von der II. Augenklinik zugeschickt.

Ich beobachtete den Pat. einige Zeit, in der sich am Bilde weiter nichts änderte, als daß er über ständige Abnahme des Sehvermögens klagte. Er blieb in Kontrolle der II. Augenklinik, die zur Operation drängte. Vor 6 Wochen nahm ich die Stirnhöhlenoperation vor.

Die Stirnhöhle erwies sich mit Granulationen erfüllt, wenig freier Eiter, keine Fötalitäten. Tief in der Orbita, am lateralen Rande des Stirnhöhlenbodens eine Fistel im Knochen. Nach Ausräumung der Granulationen und Abtragung des Stirnhöhlenbodens wurde die Kommunikation mit der Nase hergestellt und ein Drain eingelegt. Vom Siebbein wurden nur die vorderen Zellen eröffnet, die sich als normal erwiesen. Die mittlere Muschel wurde zunächst nicht abgetragen. Die Hautwunde wurde vielmehr geschlossen; die Erhaltung der Spange nach Killian ergab tadelloses kosmetisches Resultat. Nach 2 Tagen Entfernung des Drains. Da die Sekretion minimal war, so wartete ich zunächst ab, allerdings bereit, die mittlere Muschel noch zu entfernen, durchzuspülen etc., doch wurden alle diese Maßnahmen nicht mehr notwendig. Pat. ist derzeit nach 6 Wochen anscheinend vollkommen geheilt.

Ich kann natürlich diese Art der Operation nicht als allgemein empfehlen, es handelt sich hier um einen vereinzelten Fall, bei dem das Prinzip ähnlich dem von Bondy angegebenen primären Verschluß am Warzenfortsatz durchgeführt wurde. Bondy hat bekanntlich auch gefunden, daß sich der primäre Schluß besonders bei Streptokokkeneiterungen bewährt, dagegen nicht

Digitized by Google
Original from UNIVERSITY OF CALIFORNIA
Generated on 2019-10-24 14:37 GMT / http://hdl.handle.net/2027/uc1.b3252763
Public Domain in the United States, Google-digitized / http://www.hathitrust.org/access_use#pd-us-google

bei Mucosus und Diplokokken. In meinem Falle wurde leider eine bakteriologische Untersuchung nicht gemacht, doch möchte ich hinzufügen, daß wir die Erfahrung gemacht haben, daß der primäre Schluß in solchen Fällen, in denen am Warzenfortsatz ein gut abgegrenzter Absceß sich findet, der durch die Art seiner Granulationsbildung seine Heilungstendenz verrät, besonders gute Resultate ergab. Und diesen Fällen analog kann der vorgestellte Fall von Stirnhöhleneiterung angesehen werden.

XIV. E. Ruttin: **Entfernung einer Schrapnellfüllkugel aus dem mittleren Nasengange.**

Der vorgestellte Pat. wurde mir aus der Augenklinik Dimmer durch meinen Bruder zugeschickt. Dem Manne war die Kugel durch das rechte Auge in die linke Nase gedrungen. Das rechte Auge war zerstört. Röntgenbefund: „Eine fast intakte Schrapnellkugel findet sich im Niveau der mittleren Nasenmuschel links, so daß ungefähr die Hälfte derselben in den linken mittleren Nasengang hineinragt, während die andere Hälfte die Luftblase in der Highmorshöhle deckt. Eine genaue Lokalisation dürfte vielleicht durch die Rhinoskopie möglich sein." Bei der Untersuchung fand ich die Schleimhaut der linken Nasenseite sehr stark ödematös, besonders die der mittleren Nasenmuschel. Nach gründlicher Cocainisierung konnte ich eine kaum linsengroße graue Stelle entdecken, die sich bei Sondenberührung metallisch anfühlte. Ich konnte ziemlich schwer mit dem Häkchen die vollständig intakte Kugel entfernen.

XV. O. Beck: **Vestibulare Zwangsstellung der Augen.**

Der Fall, den ich mir jetzt zu demonstrieren erlaube, erscheint deshalb bemerkenswert, weil er während der kalorischen resp. Drehreaktion ein Phänomen zeigt, das, soweit ich die Literatur in der kurzen Zeit durchsehen konnte, bisher nicht beschrieben worden ist. Es handelt sich um eine 29jährige Patientin, die bis Dezember 1914 vollkommen gesund war. Einmal Partus, kein Abortus, keine Lues, Wassermann negativ. Im Dezember schrie die Pat. während der Nacht einige Male auf; sie gibt an, daß sie den Tod gesehen habe. Diese Erscheinung wiederholte sich einige Male. Hernach wachte sie aus dem Schlafe auf und war durch einige Minuten „nicht ganz bei sich", „sie phantasierte", hatte Angstzustände und glaubte, eine Gestalt zu sehen, meistens einen Mann, der sie angreifen wollte. Außerdem leidet die Pat. seit Mitte Dezember an starken Kopfschmerzen stechender Natur, die sie abwechselnd in die Stirne und in den Hinterkopf verlegt. Sie klagt über Doppeltsehen, behauptet besser zu sehen, wenn ein Auge verschlossen wäre, hat Schwindelanfälle. Ferner besteht seit dieser Zeit ein pamstiges Gefühl in der Zunge, in der rechten Hand, im rechten Knie und in den rechten Zehen. In der rechten Hand wurde die Pat. so ungeschickt, daß sie alles aus der Hand fallen läßt, sie gibt an, daß dies deshalb geschieht, weil sie in der Hand keine rechte Empfindung habe. Mit dem rechten Bein tritt sie unsicher auf. Der rechte Fuß spürt den Boden nicht gut. Besonders beim Bücken tritt heftiges Schwindelgefühl auf, jedoch kein Brechreiz. In der rechten Hand Kältegefühl, es besteht Harndrang, Stuhlverstopfung, der Appetit ist schlecht, Abmagerung, dagegen ist der Schlaf gut, die Periode regelmäßig. Es besteht kein Ohrensausen, die Pat. hört gut. Die Fundi sind beiderseits normal. Die Röntgenaufnahme des Schädels ergibt keine Zeichen eines drucksteigernden Prozesses im Schädelskelett.

Generated on 2019-10-24 14:37 GMT / http://hdl.handle.net/2027/uc1.b3252763
Public Domain in the United States, Google-digitized / http://www.hathitrust.org/access_use#pd-us-google
Digitized by Google
Original from UNIVERSITY OF CALIFORNIA

Interner Befund — Wichtigstes aus dem Nervenstatus (Klinik Wagner-Jauregg): Schädel nicht klopfempfindlich, Trigeminus nicht druckempfindlich, Chvostek im ersten und zweiten Ast nicht auslösbar. Pupillen ungleich, rechts weiter als links, reagieren prompt auf Licht und Akkommodation. Bulbi: Links Abducensparese, Cornealreflexe beiderseits sehr herabgesetzt, links fehlt er fast ganz. Die Zunge wird gerade vorgestreckt. Gaumensegel rechts etwas hängend. Obere Extremitäten: Motorische Kraft beiderseits gleich und gut. Stereognosie rechts fehlend, jedoch kann die Pat. eine Münze aus der rechten Vola nicht zwischen die Finger nehmen. Untere Extremitäten: Motorische Kraft beiderseits gut, Patellarsehnenreflexe lebhaft gesteigert, ohne Differenz zwischen beiden Seiten. Kein Babinski, kein Oppenheim. Bauchdeckenreflexe wegen der Schlaffheit der Bauchdecken nicht verwertbar. Sensibilität auf der Zunge, der rechten Hand und unteren Extremität hyperalgetisch.

Die Neurologen sind darüber unschlüssig, ob es sich um eine multiple Sklerose oder um einen noch nicht genauer lokalisierbaren Tumor handelt. Für beides sind Anhaltspunkte vorhanden.

Der Grund, warum ich die Pat. vorstelle, ist nun folgender. Die Ohruntersuchung vom 12. IV. ergab folgenden Befund: Trommelfell und Mittelohr beiderseits normal. Die Stimmgabeln werden normal gehört, und zwar die hohen und die tiefen. Die Kopfknochenleitung ist nicht verkürzt. Es besteht ein oscillierender horizontaler Nystagmus bei Blick nach rechts, an dem eine rasche und eine langsame Komponente nicht zu unterscheiden sind. Der Nystagmus entspricht jenen Bulbusbewegungen, wie wir sie öfters bei Tumoren im Bereiche der hinteren Schädelgrube sehen können. Bei Blick nach links besteht kein Nystagmus, das linke Auge geht bis ungefähr 2 *mm* vor dem linken äußeren Lidwinkel nach links (Abducensparese). Bei Blick nach aufwärts resp. abwärts besteht kein Nystagmus. Bei Anstellung des Romberg-Versuches unsicheres Schwanken des ganzen Körpers, jedoch keine Bevorzugung einer bestimmten Fallrichtung, auch durch die Rechts- resp. Linkswendung des Schädels wird der spontane Romberg und das unsichere Schwanken nicht beeinflußt. Die Pat. zeigt mit beiden Armen typisch sowohl nach oben, nach unten, nach rechts und nach links vorbei. Kalorische Prüfung rechts mit kaltem Wasser: Schon nach 15—20 Sekunden begeben sich beide Bulbi in den rechten Lidwinkel und bleiben daselbst krampfhaft fixiert. Auf die lebhafte Aufforderung, nach links zu blicken, ist die Pat. nicht imstande, die Bulbi aus dieser Stellung herauszubringen, obwohl sich die Bulbi im rechten Lidwinkel befinden, dabei zeigen beide obere Extremitäten deutlich und typisch nach rechts vorbei, wie es der langsamen Nystagmuskomponente entspricht. Die Pat. klagt hierbei über Schwindel. Die Bulbi bleiben eine Sekunde lang länger in dieser Zwangsstellung rechts, als der vestibulare Reiz andauert. Beim Nachlassen des vestibularen Reizes begeben sich beide Bulbi langsam in die normale Stellung zurück und die Augen sind wieder nach allen Richtungen hin (mit Ausnahme der Abducensparese) frei beweglich. Die kalorische Reaktion wird demonstriert. Kalorische Prüfung links: Nach ungefähr 20 Sekunden Spülung tritt ein deutlicher Nystagmus auf. Die rotatorische und horizontale Komponente ist deutlich zu unterscheiden. Es ist jedoch merkwürdig, daß die Bulbusbewegungen nur ungefähr bis zur Mitte der Lidspalte gehen. Weiter nach rechts können die Bulbi nicht bewegt werden. Wird die kalorische Spülung fortgesetzt, so verschwindet die rotatorische Ny-

Generated on 2019-10-24 14:37 GMT / http://hdl.handle.net/2027/uc1.b3252763
Public Domain in the United States, Google-digitized / http://www.hathitrust.org/access_use#pd-us-google
Digitized by Google
Original from UNIVERSITY OF CALIFORNIA

stagmuskomponente, beide Bulbi deviieren langsam in den linken Lidwinkel und bleiben daselbst so lange, als der kalorische Reiz stark anhält. Beim Nachlassen desselben gehen die Bulbi nicht wie auf der anderen Seite langsam in die normale Stellung zurück, sondern es tritt wieder ein typischer rotatorischer horizontaler Nystagmus auf, der wieder nur bis zur Mitte der Lidspalte schlägt und einige Zeit andauert. Hernach sind die Bulbi wieder normal beweglich. Während der kalorischen Reize links besteht wieder in beiden Armen typisches Vorbeizeigen im Sinne der langsamen Komponente und Schwindelgefühl. Drehreaktion: Wird die Pat. 10mal nach links gedreht, also das rechte Labyrinth gereizt, so sieht man nach 10 Drehungen wieder beide Bulbi im rechten Lidwinkel fixiert, aus welcher Zwangsstellung sie sich langsam befreien. Zeigereaktion typisch. Nach 10maliger Rechtsdrehung sind die Augen im linken Lidwinkel fixiert, nach wenigen Sekunden treten einige horizontale Nystagmusschläge auf, die kaum bis zur Mittellinie reichen. Hernach sind die Augen wieder frei beweglich. Schwindelgefühl ist vorhanden, die Zeigereaktion typisch. Obgleich der Befund nach Reizung des rechten resp. linken Labyrinths in bezug auf die Bulbusbewegungen einige Unterschiede zeigt, derart, daß rechts überhaupt kein Nystagmus auftritt, links ein nur bis zur Mittellinie reichender Nystagmus, der dann in eine Zwangsstellung der Augen übergeht, scheint es sich doch auf beiden Seiten um einen gleichartigen Prozeß zu handeln, der nur in bezug auf seine Intensität verschieden ist. Wir sind gewohnt anzunehmen, daß wir die nach kalorischer Labyrinthreizung auftretende langsame Nystagmuskomponente als die labyrinthäre bezeichnen, die rotatorische als corticale auffassen, die eine Abwehrbewegung resp. eine Kompensation für den ausgelösten vestibulären Reiz darstellt. Es handelt sich also bei der rotatorischen Komponente um einen corticalen resp. subcorticalen Ursprung. Die Annahme wird vor allem durch die Beobachtungen während der Narkose gestützt, bei der wir, so lange der Cornealreflex fehlte, die rotatorische Komponente nicht auszulösen vermögen. Gelegentlich der Untersuchungen über Nystagmus bei Fieber, die Biach und ich bereits publiziert haben, konnten wir zeigen, daß in manchen Fällen, die nicht unsere otogenen Ursachen bieten, sondern bei denen es sich um akute fieberhafte Zustände handelte, z. B. Pneumonien, akute fieberhafte Enteritiden während des hohen Fiebers und Benommenheit der Patienten, also bei Patienten, die einen stark somnolenten Eindruck machen, die rasche rotatorische Nystagmuskomponente nicht auszulösen war. Allerdings spricht gegen die Annahme, die rotatorische Komponente auf den Cortex zu beziehen, unsere Beobachtung, daß wir bei Patienten mit urämischem Koma einen typischen Nystagmus mit rotatorischer und horizontaler Komponente auslösen konnten, so daß die Annahme an Wahrscheinlichkeit gewinnt, daß die rotatorische Komponente vielleicht subcortical zu lokalisieren wäre. Bei der eben demonstrierten Pat. bestehen also ähnliche Verhältnisse wie bei einem tief narkotisierten Menschen. Der Unterschied zwischen der rechten und der linken Seite kann auf zweierlei Art erklärt werden. Entweder es ist auf der rechten Seite der vestibuläre Reiz stärker als auf der linken, so daß rechts die rotatorische Komponente überhaupt nicht zur Auslösung kommt oder die für das Zustandekommen der corticalen resp. subcorticalen Komponente supponierten Zentren sind auf der rechten Seite stärker geschädigt als auf der linken. Denn links tritt der Wegfall der rotatorischen Komponente erst dann auf, wenn der kalorische Reiz eine gewisse Stärke erreicht hat, die corticalen resp. subcorticalen Zentren rechts sind aber gewiß auch ge-

Digitized by Google
Original from UNIVERSITY OF CALIFORNIA
Generated on 2019-10-24 14:37 GMT / http://hdl.handle.net/2027/uc1.b3252763
Public Domain in the United States, Google-digitized / http://www.hathitrust.org/access_use#pd-us-google

schädigt, da der bei Beginn der Kalorisation auftretende typische Nystagmus sich nur bis zur Mittellinie, nicht aber über diese hinaus bewegt. Eine definitive, auf die anatomischen Untersuchungen gestützte Erklärung wird nur dann möglich sein, wenn das Hirn dieser Pat. einer histologischen Untersuchung zugänglich sein wird.

XVI. O. Beck: **Statische und akustische Erscheinungen bei isolierter Verletzung der hinteren Zentralwindung.**

Der vorgestellte 36jährige Ersatzreservist wurde am 1. XI. 1914 am Schädel verletzt. Die Verletzung sitzt nach außen von der Sagittalnaht zirka 2—3 Querfinger entfernt und ungefähr 3 Querfinger über dem Ansatz der Ohrmuschel. Die genaue Lokalisation der Verletzung ist an dem beigegebenen Röntgenbilde zu sehen. Der Mann wurde auf den Hilfsplatz gebracht und wegen der Schädelverletzung derart rasch ins Hinterland befördert, daß er bereits am 4. XI. im Krankenhause in Wien einer regelrechten Behandlung zugeführt werden konnte. Es bestand bei ihm eine deutliche motorische Aphasie, an der rechten Körperhälfte eine Hemiplegie in den oberen Extremitäten, vielleicht etwas stärker als in den unteren. Ferner auf der rechten Seite komplette hochgradige Störungen der tiefen und der oberflächlichen Sensibilität sowie komplette Astereognose. Am 11. XI. war bereits eine deutliche Besserung der Aphasie und der motorischen Hemiplegie eingetreten. Da der Röntgenbefund Knochensplitter ergab, so wurde in Kombination mit dem Krankheitsbilde die Operation für indiziert gehalten und am 12. ausgeführt. Da es die Wundverhältnisse gestatteten, wurde in der Nähe der Wunde eingegangen, die Knochensplitter und ein epidurales Blutgerinnsel entfernt. Der Erfolg der Operation war überraschend. Es trat eine vollkommene Rückbildung der Aphasie und der Hemiplegie ein, während die sensorischen und die astereognostischen Störungen unverändert blieben. Anfangs Dezember war die Sprache des Pat. vollkommen flüssig, es bestanden keine wie immer gearteten Störungen der Motilität. Sensibilität unverändert. Erst Mitte Februar traten langsam Sensibilitätsstörungen auf, und zwar der Oberfläche wie der Tiefe. Die Rückbildung traf erst die radiale Seite der rechten oberen Extremität, und zwar nur den Bereich der Hand und des Vorderarmes, während an der ulnaren Seite und am Oberarm die Störungen unverändert blieben. Im Bereiche der radialen Seite fühlte der Pat. jetzt Nadelstiche, ebenso ist das Gefühl für die passiven Bewegungen zurückgekehrt. Er kann auch mit Daumen und Zeigefinger Gegenstände fassen, er vermag im Bereiche dieser Finger Gegenstände zu tasten, obgleich er nicht immer deren Bedeutung und Form erkennen kann. Da bei diesem Falle die motorischen Erscheinungen sich auffallend rasch zurückbildeten, müssen sie als Fernwirkung gedeutet werden, während die sensorischen Störungen als direkte Folge einer Schädigung der hinteren Zentralwindung aufgefaßt werden müssen. Das jetzige Krankheitsbild entspricht dem einer zerebralen Sensibilitätsstörung. Fälle mit isolierter Schädigung des Gyrus centralis posterior und des Gyrus supramarginalis sind klinisch enorm selten, um so wertvoller sind die von Rothmann ausgeführten Versuche an Affen. Rothmann konnte feststellen, daß beide Windungen zusammen beim Affen in weitgehendem Maße die Richtung des Greifens innervieren, ferner daß der Gyrus centralis posterior und supramarginalis gemeinschaftlich ausgeschaltet ein falsches Greifen des gekreuzten Armes beim horizontalen Greifen zur Folge haben, und zwar geht der Arm nach beiden Seiten vorbei. Beim Greifen nach oben greift er zu weit nach oben, beim Greifen nach unten greift er zu weit nach

Digitized by Google
Original from UNIVERSITY OF CALIFORNIA
Generated on 2019-10-24 14:37 GMT / http://hdl.handle.net/2027/uc1.b3252763
Public Domain in the United States, Google-digitized / http://www.hathitrust.org/access_use#pd-us-google

unten. Ist die Operation beim Affen auf beiden Hemisphären ausgeführt worden, so kann das Tier mit den Armen überhaupt nicht mehr die Nahrung fassen, trotz normalen Sehens und trotz Fehlens jeder Lähmung der Arme. Auf dieser Erfahrung fußend, hat Rothmann auch für den Menschen den Greifversuch herangezogen. Es hat sich nun bei Schußverletzungen gezeigt, daß eine einseitige Schußverletzung im Gebiete der postzentralen Windung neben den bekannten Störungen des Lagegefühls und des stereognostischen Sinnes tatsächlich eine beträchtliche Greifstörung in dem gekreuzten Arme herbeiführt, der vorher fixierte Gegenstand bei geschlossenen Augen nicht getroffen werden kann, sondern an denselben in verschiedenen Raumebenen vorbeifährt. Aber nicht nur nach optischen, sondern auch nach akustischen und taktilen Richtungen hin ist die Treffsicherheit im Raume aufgehoben. Rothmann hat in der Berliner klinischen Wochenschrift an der Hand einschlägiger Fälle darüber des Genaueren berichtet.

Der vorgestellte Fall zeigt nun folgenden Ohrbefund: Trommelfell und Mittelohr beiderseits normal. Das rechte Ohr hört normal. Links besteht bei Ausschaltung des rechten Ohres vom Hörakt ein Gehör von 1 *m* Konv.-Spr. und 25 *cm* Fl.-Spr. Der Stimmgabelbefund spricht links für eine Laesio auris internae. Kein Romberg, minimaler spontaner Nystagmus horizontal bei extremer Blickrichtung nach links, bei den übrigen Augenbewegungen kein Nystagmus. Es läßt sich nun an diesem Pat. das Verhalten des Greifversuches zeigen, außerdem besteht ein analoges Verhalten beim Zeigeversuch (Demonstration). Läßt man den Pat. von der Horizontalen erheben und weist ihn an, wieder auf den vorher berührten Finger des Untersuchers zu zeigen, so zeigt er nach rechts vorbei. Bei Abwärtsbewegung des Armes zeigt er nach außen vorbei. Bei Zeigen nach rechts und links von der Horizontalen zeigt er deutlich nach abwärts vorbei. Bei Reizung des Labyrinths, sowohl kalorisch als auf Drehreaktionen, besteht eine geringe Übererregbarkeit der rechten Seite. Während links die kalorische Reaktion nach 25 Sekunden auslösbar ist, tritt rechts schon Nystagmus nach 10—12 Sekunden auf. Während der Labyrinthreizung ist im rechten Arme die Zeigereaktion nicht deutlich auslösbar, d. h. der Pat. zeigt wohl etwas nach außen vorbei im Sinne der langsamen Komponente, jedoch nicht konstant und nicht so deutlich wie auf dem anderen Arm. Es scheint demnach die Verletzung der hinteren Zentralwindung auch den Zeigeversuch zu beeinflussen. Merkwürdig ist das akustische Verhalten. Es besteht beim Pat. insofern eine akustische Orientierungsstörung im Raume, als der Kranke nicht imstande ist, immer mit Sicherheit anzugeben, von welcher Seite ein Schall das Ohr trifft. Während bei beiderseits freiem Ohr doch ab und zu die Schallrichtung von dem Kranken richtig lokalisiert wird, sind bei einseitig verschlossenem Ohre, gleichgültig, ob rechts oder links, die vom Pat. angegebenen Schallrichtungen falsch, wobei es auffallend ist, daß der konstanteste Fehler darin besteht, daß von rückwärts gesprochene Worte nach vorne oder nach rechts lokalisiert werden (Demonstration). Ob nun dieses Verhalten bei allen Fällen mit Verletzung der hinteren Zentralwindung ein konstantes ist, läßt sich natürlich auf Grund dieser einzigen Beobachtung nicht entscheiden. Ebenso bedarf es noch einer Erklärung, wieso die vestibulären Reaktionen und die Zeigereaktion durch diese Verletzung beeinflußt werden. Erst weitere genaue Beobachtungen werden darüber Aufschluß geben können. Betreffs der Desorientiertheit für Schallrichtungen möchte ich nur hervorheben, daß Hofrat Urbantschitsch vor Jahren einen analogen Fall beobachtet hat, bei dem

Generated on 2019-10-24 14:37 GMT / http://hdl.handle.net/2027/uc1.b3252763
Public Domain in the United States, Google-digitized / http://www.hathitrust.org/access_use#pd-us-google
Digitized by Google
Original from UNIVERSITY OF CALIFORNIA

die Erscheinungen nach einem Trauma gegen das Ohr aufgetreten sind. Wir verfügen über einen einzigen Obduktionsbefund von Anton, der symmetrisch angeordnete Veränderungen des Occipitalhirns, und zwar in der Mitte der zweiten Windung, beschrieben hat.

XVII. O. Beck: **Beiderseitige Unerregbarkeit des cochlearen und vestibularen Apparates bei Leukämie.**

Die Anamnese ist mit dem komplett tauben und nicht sehr intelligenten Pat. sehr schwer aufzunehmen, doch scheint das Wichtigste aus der Anamnese folgendes zu sein: Pat. gibt an, bisher nie bedeutend krank gewesen zu sein. Vor 3 Monaten fühlte er sich unwohl und kam deshalb ins Spital, wo er durch längere Zeit in Pflege stand. Vor zirka 2 Monaten, die genaue Zeit ist nicht eruierbar, begann ein durch mehrere Tage anhaltendes Ohrensausen. Eines Tages wurde Pat. komplett taub. Er gibt auf genaues und öfteres Befragen an, daß er niemals bedeutenden Schwindel oder Schwindelanfälle gehabt hat. Die Blutuntersuchung spricht für myelogene Leukämie. Der Ohrbefund ist folgender: Trommelfell beiderseits normal. Auf beiden Ohren besteht komplette Taubheit für Sprache und Stimmgabeln. Kein spontaner Romberg. Minimaler horizontaler Nystagmus bei extremer Blickrichtung nach rechts. Kalorische Prüfung rechts: Es tritt auch nach längerer Spülung mit kaltem Wasser keine Reaktion auf, ebenso bei Spülung mit heißem Wasser; dasselbe gilt für das linke Ohr. Bei der Drehreaktion nach rechts resp. nach links ist kein Nystagmus auszulösen. Pat. hat weder während der Spülung noch während des Drehens auch nur eine Spur von Schwindel. Keine Zeigereaktion während der Labyrinthreizung. Spontan zeigt er richtig. Der Kranke wurde durch 7 Wochen galvanisiert, faradisiert, mit Heißluft behandelt. Im objektiven Befunde ist keine Änderung eingetreten. Es ist klar, daß es sich hier um eine Blutung in das innere Ohr handelt, die, wie es den Anschein hat, einen bleibenden Untergang beider Gehörorgane nach sich zieht. Merkwürdig ist der Umstand, daß, wie aus der Anamnese und dem genauen Befragen des Pat. hervorgeht, der Kranke niemals Schwindelattacken gehabt hat, auch nicht zur Zeit, da er ertaubte, ein Zeitpunkt, den wir synchron mit der Labyrinthausschaltung annehmen müssen. Es erklärt sich dies offenbar aus der gleichzeitigen Ausschaltung beider Vestibularapparate, ein Umstand, auf den ich schon bei der Publikation in einem Falle aufmerksam gemacht habe.

XVIII. O. Mayer: **Mastoiditis bei Variola.**

Ein 14jähriger Knabe erkrankte 14 Tage nach dem Auftreten von Variola an eitriger Mittelohrentzündung, die zu einer Mastoiditis führte. Bei der Aufmeißelung fanden sich im Warzenfortsatz keine Nekrosen, sondern nur Einschmelzung und Erweichung des Knochens, Granulationen und Eiter. Die bakteriologische Untersuchung des Eiters ergab: Streptococcus mucosus in Reinkultur.

XIX. O. Mayer: **Fall von Schußverletzung in der Umgebung des Ohres.**

Ein 21jähriger Infanterist erhielt anfangs Jänner d. J. beim Stürmen einen Schuß in das rechte Auge. Die Kugel drang durch das untere Lid ein und trat an der Wurzel des Processus zygomaticus aus. Sofort nach der Verletzung merkte der Mann, daß er auf dem rechten Ohr taub sei. Die otoskopische Untersuchung ergibt eine trichterförmige Verengerung des Gehörganges, der in der Tiefe durch Narben abgeschlossen ist, die zum Teil aus Trommelfell, zum Teil aus vorderer Gehörgangswand bestehen.

Digitized by Google
Original from UNIVERSITY OF CALIFORNIA
Generated on 2019-10-24 14:37 GMT / http://hdl.handle.net/2027/uc1.b3252763
Public Domain in the United States, Google-digitized / http://www.hathitrust.org/access_use#pd-us-google

Das Hörvermögen ist hochgradig herabgesetzt, Konversationssprache wird mit Báránys Lärmapparat auf $^1/_2$ *m* gehört. Die kalorische Reaktion fällt vollkommen negativ aus.

Der Fall ist nach zwei Richtungen hin bemerkenswert. Erstens ist es hier zu einer Zerreißung des Trommelfells und auch einer Abreißung der vorderen Gehörgangswand gekommen, ohne daß die Kugel das Gehörorgan an irgend einer Stelle passiert hätte. Diese überraschende Tatsache, daß ein Projektil eine derartige Fernwirkung erzeugen kann, habe ich seit Beginn des Krieges bereits einige Male konstatieren können. Da auch andere Kollegen, wie z. B. Beck, ebenfalls solche Beobachtungen gemacht haben, ist es klar, daß es sich hier nicht um zufällige Einzelerscheinungen handeln kann.

Zweitens ist der Fall speziell dadurch interessant, daß hier der Cochlearis weniger geschädigt ist wie der Vestibularis, während dies sonst umgekehrt ist.

Diskussion.

E. Urbantschitsch: Interessant wäre die Prüfung des Drehnystagmus.

Goldmann: Ich möchte, ohne auf Priorität Anspruch machen zu wollen, nur bemerken, daß ich bereits im Oktober mitgeteilt habe, daß fast alle Kopftraumen schwere Läsionen des Labyrinths zeigen, auch wenn das Trauma weit vom Felsenbein erfolgt ist.

Ruttin: Ad 1: Fälle mit Mucosus in Reinkultur im Warzenfortsatz sind nichts Seltenes. Man findet in diesem entweder Staphylokokken, Streptokokken oder Mucosus. Dabei muß selbstverständlich in der Trommelhöhle und im Warzenfortsatz dasselbe Bacterium nicht vorhanden sein, im Gegenteil kommt es sogar nicht selten vor, daß das primäre infizierende Bakterium, das anfangs in der Trommelhöhle rein nachweisbar ist, später durch ein anderes Bakterium überwuchert wird, das sich dann rein im Warzenfortsatz findet; z. B. findet sich Staphylococcus oder Streptococcus im Mittelohr und später im Warzenfortsatz oder im Eiter einer Komplikation Streptococcus mucosus rein.

Ad 2. Ich erinnere daran, daß ich hier 2 Fälle vorgestellt habe, in denen das Projektil unterhalb des Gehörganges vorbeigegangen war und sich ohne Verletzung des Trommelfells und des knöchernen Gehörganges eine halbmondförmige, granulierende Wunde an der vorderen unteren Gehörgangswand fand, die ich als Abriß des knorpelig-membranösen vom knöchernen Gehörgang an dieser Stelle durch die Gewalt der vorbeigehenden Kugel deutete.

Mayer: Daß auch von anderen Kollegen derartige Fälle gesehen wurden, bestätigt meine Auffassung, daß es sich hier um keine Einzelerscheinung handelt. Da seit der Verletzung 4 Monate vergangen sind, wird uns die Drehreaktion keine Aufschlüsse mehr geben, da bereits Kompensation eingetreten sein wird.

XX. J. Goldmann (Iglau): **Zwei Fälle von Detonationsschwerhörigkeit.**

Die beiden Fälle, die ich demonstriere, sind Fälle von Detonationsschwerhörigkeit, von denen jeder einen besonderen Typus darstellt.

Fall 1. Zugsführer. Im Anschluß an eine Granatexplosion im August 1914 verspürte er geringe Ohrenschmerzen und Schwerhörigkeit, jedoch weder Schwindel, Sausen noch Kopfschmerzen; auch war er nicht bewußtlos.

Gegenwärtig zeigt er normale Trommelfelle.

Digitized by Google
Original from UNIVERSITY OF CALIFORNIA
Generated on 2019-10-24 14:37 GMT / http://hdl.handle.net/2027/uc1.b3252763
Public Domain in the United States, Google-digitized / http://www.hathitrust.org/access_use#pd-us-google

	l.	r.
Knochenleitung c 128 .	0	— 25″
Flüstersprache . . .	Taubheit	10 *cm* (Konv.-Spr. 5 *m*)
Kalorisch	erst nach $3^1/_2$ l	$1^1/_2$ l
	geringer	deutlicher Nystagmus

ohne Schwindelgefühl; kein Vorbeizeigen, Romberg negativ.

Fall 2. Gelegentlich der Explosion bei Wiener-Neustadt im Jahre 1912 wurde er durch die eindringende Luftwelle mit dem Hinterkopf an die Wand der Werkstätte geschleudert, blieb eine halbe Stunde bewußtlos und klagt seitdem über Sausen und Schwindel, Scheitelschmerz und allgemeine nervöse Erregbarkeit.

Befund: Trommelfelle normal. Flüstersprache rechts 2 *m*, links 5 *m*, Knochenleitung — 12″.

Vorbeizeigen beiderseits nach außen; Romberg: Fallneigung nach rechts, durch die Kopfstellung beeinflußbar.

Bei Fall 1, den ich als den **Typus der reinen Detonationsschwerhörigkeit** hinstellen möchte, ist charakteristisch das Fehlen jeglicher Reizsymptome von seiten des Labyrinths und der übrigen Gehirnnerven, insbesondere des Trigeminus. (Vgl. meine Demonstration in der Januarsitzung der Österr. Otolog. Gesellsch.)

Dem Ausfall an Erregbarkeit des Cochlearis und Vestibularis entsprechend müssen wir als pathologisch-anatomisches Substrat die Zerstörung der Nervenendapparate des Labyrinths annehmen, wie sie experimentell bereits festgestellt ist.

Bei Fall 2, der mit einem Schädeltrauma verbunden ist, stehen die für diesen typischen Reizerscheinungen, die ich auch bei der Mehrzahl aller Kopfschüsse nachweisen konnte, so im Vordergrunde, daß die Folgen der Detonation ihnen gegenüber zurücktreten.

Bei den Kopftraumen handelt es sich nach meinen Beobachtungen um retrolabyrinthäre Schädigung des Acusticus, höchstwahrscheinlich um Verletzung des Stammes an der Schädelbasis; dafür sprechen die funktionellen Störungen des Geruch- und Gesichtssinnes sowie im Gebiete des Trigeminus, wie ich sie in wechselnder Kombination wiederholt beobachtet habe. (Vgl. Goldmann, Kopfverletzungen im Felde vom Standpunkte des Otologen. M. Kl. 1914, Nr. 47.)

XXI. Ruttin: **Zur Diagnose der Tumoren der mittleren Schädelgrube.**

Erster Fall: Es wurde mir von meinem Bruder von der Augenklinik Prof. Dimmer ein 13jähriges Mädchen zugeschickt, das zu Weihnachten mit Kopfschmerzen, Krämpfen und Erbrechen erkrankte. Später traten rechtseitige Parese, Abnahme des Sehvermögens, rasende Kopfschmerzen, Schwindel und zunehmende Schwerhörigkeit auf.

Augenbefund: Starke Schwellung beider Papillen mit enormer Erweiterung der Venen. Arterien dünn, stellenweise unsichtbar. Papillengrenzen total verwaschen. Farbe grau, eine Spur rötlich. Zwischen Papille und Macula eine Reihe weißer Herde, die am rechten Auge in einer Reihe von oben nach unten, am linken Auge sternförmig, aber nicht um die Macula als Zentrum angeordnet sind. Im Zentrum des Sternes ein großer, weißer Fleck. Visus rechts fast Null, links etwas Lichtempfindung. Abducensparese links ? Kein Albumen, kein Saccharum.

Digitized by Google
Original from UNIVERSITY OF CALIFORNIA
Generated on 2019-10-24 14:37 GMT / http://hdl.handle.net/2027/uc1.b3252763
Public Domain in the United States, Google-digitized / http://www.hathitrust.org/access_use#pd-us-google

Ich untersuchte das Mädchen am 17. III.: Trommelfelle normal, Hörweite rechts $1^1/_2$—2 *m*, links total taub. Weber im Kopf, Rinne rechts positiv, links unendlich negativ, Schwabach beiderseits stark verkürzt, C_1 rechts positiv, links negativ, c^4 rechts positiv, verkürzt, links negativ, nur bei starkem Anschlag hinübergehört. Großer horizontaler Nystagmus nach beiden Seiten, nach links stärker. Beim Blick aufwärts Nystagmus nach aufwärts. Vorbeizeigen mit der rechten Hand stark nach rechts, mit der linken Hand richtig. Seitliches Vorbeizeigen mit der rechten Hand nach unten, mit der linken Hand richtig.

Kalorische Reaktion links sehr stark, nach kurzer Spülung Dauer des Nystagmus mindestens 4 Minuten, wobei die spontane horizontale und die kalorische rotatorische Komponente deutlich zu sehen sind. Dabei Fall nach Richtung. Vorbeizeigen mit beiden Händen nach links sehr weit. Schwindel, kein Erbrechen, keine Übelkeiten.

Kalorische Reaktion: Rechts großer Nystagmus nach kurzer Zeit sehr stark, mindestens 4 Minuten. Spontane horizontale und kalorische rotatorische Komponente deutlich erkennbar. Fall nach rechts. Vorbeizeigen mit beiden Armen nach rechts. Schwindel, kein Erbrechen, keine Übelkeiten.

Kalorische Reaktion beiderseits gleichzeitig. Nach längerer Spülung keine Differenz. Nach Linksdrehung horizontaler Nystagmus nach rechts mindestens 50 Sekunden, Schwindel, kein Erbrechen, keine Übelkeiten. Nach Rechtsdrehung horizontaler Nystagmus nach links mindestens 50 Sekunden, Schwindel, kein Erbrechen, keine Übelkeiten. Beide Male unbestimmte Bewegungen mit dem Kopfe, als ob der Kopf keinen Halt mehr hätte. Nach Rechtsdrehung mit vorgeneigtem Kopfe rotatorischer Nystagmus nach links 45 Sekunden. Schwindel, kein Erbrechen, keine Übelkeiten, Fall nach rechts. Nach Linksdrehung mit vorgeneigtem Kopfe rotatorischer Nystagmus nach rechts 40 Sekunden, Schwindel, kein Erbrechen, keine Übelkeit. Fall nach rechts. Nach Rechtsdrehung mit rechts geneigtem Kopfe vertikaler Nystagmus nach abwärts. 25 Sekunden, Schwindel, kein Erbrechen, keine Übelkeiten. Rechtsdrehung mit links geneigtem Kopfe, vertikaler Nystagmus nach aufwärts 16 Sekunden, Schwindel, kein Erbrechen, keine Übelkeit.

Meine Diagnose lautete auf wahrscheinlichen Tumor der linken mittleren Schädelgrube. Die Argumentation war folgende: Die totale Taubheit auf der linken Seite und hochgradige Schwerhörigkeit auf der rechten Seite schienen zwar für einen Tumor der hinteren Schädelgrube zu sprechen, aber bei einem solchen Fall würde, wenn derselbe totale Taubheit auf der einen Seite zur Folge hat, anzunehmen gewesen sein, daß zumindest eine Differenz in der Erregbarkeit beider Vestibulares bestehen sollte. Daß aber eine so enorme und gleichmäßige Übererregbarkeit beider Vestibulares für kalorischen und Drehreiz bei einem Tumor der hinteren Schädelgrube bestünde, war nicht wahrscheinlich. Ich habe vielmehr bisher diese gleichmäßige Übererregbarkeit beider Vestibularnerven bei großen Tumoren der mittleren Schädelgrube mit starken Druckerscheinungen gefunden.

Am 27. III. nun wurde von Prof. Marburg folgender Nervenstatus erhoben: Hemiparese rechts, Hemihyperästhesie links, Babinski beiderseits. Patellarsehnenreflexe gesteigert, Adiodochokinese rechts. Ataxie besonders rechts, Fall nach rückwärts im Sitzen und Stehen, starker Nystagmus nach rechts, leichte Parese des linken Abducens, leichte Parese (?) des rechten Facialis. Diagnose: Kleinhirntumor rechts, vielleicht gleichzeitig Stirnhirntumor.

Digitized by Google
Original from UNIVERSITY OF CALIFORNIA
Generated on 2019-10-24 14:37 GMT / http://hdl.handle.net/2027/uc1.b3252763
Public Domain in the United States, Google-digitized / http://www.hathitrust.org/access_use#pd-us-google

Pat. wurde am 31. III. auf die Klinik Eiselsberg transferiert und dort auf das Kleinhirn trepaniert. Prof. Marburg teilte mir mündlich mit, daß, während die Pat. auf der Klinik Eiselsberg lag, die Symptome allerdings auch eventuell für einen Tumor der mittleren Schädelgrube sprechen konnten, doch waren neurologisch die Symptome seitens der hinteren Schädelgrube so vorherrschend, daß man auf das Kleinhirn einzugehen beschloß. Pat. ging bald zugrunde.

Obduktionsbefund vom 5. IV. (Prof. Bartl): Tumor mit anschließender Zyste der linken Großhirnhemisphäre in der Gegend des rückwärtigen Anteils des Scheitellappens. Ödem des Gehirns. Abflachung der Hirnwandungen und des Pons. Verdünnung der Dura. Druckusur der Innenfläche des Craniums. Trepanation über dem Kleinhirn ($1^1/_2$ Tage vor dem Tode).

Zweiter Fall: Der 35jährige H. W. wurde uns von der psychiatrischen Klinik zur otologischen Diagnose überwiesen. Es bestand Verdacht auf Hirntumor, ophthalmologisch Stauungspapille.

Bei der otologischen Untersuchung (12. II.) fand ich die Trommelfelle normal, ebenso die Hörweite und den Stimmgabelbefund beiderseits. Die kalorische Reaktion ergab auf beiden Seiten Übererregbarkeit, Vorbeizeigen dabei typisch. Kalorische Reaktion beiderseits gleichzeitig, keine Differenz trotz längerer Spülung.

Nach Rechtsdrehung Nyst. horiz. nach links 35", wenig Schwindel,
„ Linksdrehung „ „ „ rechts 25", „ „
„ Rechtsdrehung mit vorgeneigtem Kopf Nyst. rot. nach links 20", starker Schwindel, Fall nach links, Erbrechen.

Nach Linksdrehung mit vorgeneigtem Kopf Nyst. rot. nach rechts 20", starker Schwindel, Fall nach rechts, Erbrechen.

Nach Rechtsdrehung mit rechts geneigtem Kopf Nyst. vert. nach abwärts 14", Schwindel, kein Erbrechen.

Nach Rechtsdrehung mit links geneigtem Kopf Nyst. vert. nach aufwärts 9", Schwindel, Erbrechen.

Ich stellte die Diagnose auf wahrscheinlichen Tumor der linken mittleren Schädelgrube. Zu dieser Diagnose wurde ich veranlaßt durch den normalen Befund am Cochlearis im Zusammenhalte mit der beiderseitigen sehr starken, aber ganz gleichmäßigen Übererregbarkeit der Vestibularapparate.

Einige Tage später, als sich der Pat. wieder vorstellte, sah er bedeutend frischer aus und erzählte, daß er sich seit der Ausspülung und Drehung ganz außerordentlich besser fühle. Pat. kam später ad exitum und der Obduktionsbefund (12. IV.) ergab: Carcinom eines Astes des rechten Mittellappenbronchus mit Metastasen in den Lymphgefäßen der rechten Pleura und einer ungefähr hühnereigroßen Metastase im linken Schläfelappen.

In beiden hier mitgeteilten Fällen ist also die Diagnose auf Tumor der mittleren Schädelgrube otologisch gelungen, trotzdem es besonders in dem ersten Falle wohl nicht so leicht war. Ich möchte besonders erwähnen, daß wir bei der otologischen Diagnose „Tumor der mittleren oder hinteren Schädelgrube" uns nicht allein auf den objektiven Befund an den für uns in Betracht kommenden Nerven (Cochlearis, Vestibularis, Facialis) stützen dürfen, sondern insbesondere auch das Verhältnis der Befunde an diesen Nerven zueinander berücksichtigen müssen.

XXII. Ruttin: **Akute Otitis. Ausheilung. Septische Endocarditis, Meningitis. Exitus.**

Digitized by Google
Original from UNIVERSITY OF CALIFORNIA
Generated on 2019-10-24 14:37 GMT / http://hdl.handle.net/2027/uc1.b3252763
Public Domain in the United States, Google-digitized / http://www.hathitrust.org/access_use#pd-us-google

Der 48jährige W. M., I.-R. 11, wurde am 22. X. 1914 durch eine Dum-Dum-Kugel am linken Handrücken verletzt. Er wurde ins Reservespital vom Roten Kreuz Nr. 6 gebracht. Dort bekam er im Dezember eine akute Otitis. Auf der linken Seite ging sie bald zurück, auf der rechten Seite machte ich in den ersten Tagen des Januar die Paracentese, doch schwanden die von Anfang an bestehenden Schmerzen auf dem Warzenfortsatze nicht und als sie am 10. Tage noch im Zunehmen begriffen waren, riet ich zur Operation. Pat. willigte nicht ein und ließ mich erst am 18. I. wieder rufen, nachdem bereits seit 4 Tagen Fieber bis zu 40° und Schüttelfröste bestanden hatten. Inzwischen war jedoch die Otitis fast ausgeheilt, das Trommelfell fast normal, Processus mast. nicht empfindlich, Hörweite durch das Zimmer. Es wurde der Pat. zunächst zur Untersuchung auf Typhus, Malaria etc. auf die Klinik Chvostek transferiert, aber als alle diese Untersuchungen negativ ausfielen, am 25. I. auf die Ohrenklinik gebracht und weiter internistisch beobachtet. Da aber nichts gefunden wurde, entschloß ich mich doch noch, am 1. II. probeweise den rechten Proc. mast. zu eröffnen. Allerdings war anzunehmen, daß der septische Prozeß vom Ohre ausgegangen war. Tags darauf starb der Pat. und der Obduktionsbefund (Dr. Kern) ergab: Frische diffuse fibrinös-eitrige Leptomeningitis an der Konvexität und Basis des Gehirns. Endocarditis ulcerosa der Valvula mitralis mit großen thrombotischen Auflagerungen. Fettige Degeneration der Leber und Nieren. Alte Pfröpfe in beiden Tonsillen. Die Sinus beiderseits frei von Veränderungen.

Auch der Obduzent schloß sich meiner Meinung an, daß der Fall nur so erklärt werden könne, daß von der Otitis aus die septische Endocarditis entstanden sei und von hier aus die frische Meningitis. Während die Sepsis diesen Verlauf nahm, war die ursächliche Otitis vollständig ausgeheilt.

Diskussion.

H. Neumann: Mit Rücksicht auf die Bemerkung Ruttins bezüglich der Widalschen Reaktion möchte ich bemerken, daß wir derzeit sehr acht geben und daran denken müssen, daß auch bei den gegen Typhus Geimpften der Widal positiv ausfällt. Und man muß sich sehr mit bakteriologisch-histologischen Untersuchungen befassen, bevor man die Indikation zur Operation stellt. So habe ich einen Soldaten mit Mastoiditis und Periostalabsceß und Fieber von pyämischem Charakter und Schüttelfrösten operiert (Mastoidoperation und Freilegung des Sinus). Da die hohen Temperaturen andauerten, sah ich mich schon vor der Situation der Unterbindung des Sinus und der Jugularis wie in Friedenszeiten. Da aber Pat. Italiener ist und die Temperaturen regelmäßig anstiegen, ließ ich erst eine Blutuntersuchung machen, welche Malaria nachwies. Eine intravenöse Chininjektion machte den Soldaten gesund. Bei den vom Felde zurückkommenden Fällen müssen wir uns eben vor Augen halten, daß Malaria, Typhus etc. ähnliche Bilder erzeugen wie manche otitische Komplikationen.

Ernst Urbantschitsch: Einen ähnlichen Fall wie Neumann habe ich vor 7 Jahren beobachtet. In meinem Fall war die Diagnose nur noch schwieriger, da bei der Operation eine Sinusthrombose vorgefunden wurde; da der Thrombus aber schon in beginnender Organisation gefunden worden war und kein Fieber bestanden hatte, wurde von der Jugularisunterbindung Abstand genommen. Im Verlauf der Nachbehandlung traten plötzlich Schüttelfröste und Facialisparese — der anderen Seite auf. Da ich nicht den Eindruck

Digitized by Google
Original from UNIVERSITY OF CALIFORNIA
Generated on 2019-10-24 14:37 GMT / http://hdl.handle.net/2027/uc1.b3252763
Public Domain in the United States, Google-digitized / http://www.hathitrust.org/access_use#pd-us-google

hatte, daß Schüttelfröste und Fieber (bis 40·5°) vom Ohr ausgingen, die Facialisparese als rheumatische anzunehmen — und die Patientin aus Bulgarien war, ließ ich vorsichtshalber vor einer eventuellen zweiten Operation das Blut auf Malariaplasmodien untersuchen, und zwar mit positivem Resultat. Auf Chinintherapie erfolgte in wenigen Tagen völlige Heilung.

XXIII. Ernst Urbantschitsch: **Über Typhusbacillen im Warzenfortsatz bei Typhusmastoiditis.**

Der 30jährige Soldat erkrankte im Dezember 1914 an Typhus abdominalis und bald darauf an Pneumonie und beiderseitiger Otitis media purulenta acuta. Damals konnten im Stuhl keine Typhusbacillen nachgewiesen werden, doch war der Widal positiv. Als Anfang April bei einer neuerlichen Untersuchung des Stuhles und Harnes wieder keine Typhusbacillen nachgewiesen werden konnten, wurde Pat. wegen seiner Mastoiditis auf die Ohrenabteilung des k. k. Garnisonsspitales Nr. 2 transferiert, wo ich am 19. IV. die Warzenfortsatzoperation vornahm.

Der bakteriologische Befund des Warzenfortsatzeiters, den Herr Kollege Dr. Messing so freundlich war, vorzunehmen, ergab: Typhusbacillen in Reinkultur. (Demonstration des gefärbten Ausstrichpräparates und der Kulturen auf Drigalskyplatten.)

Der Fall, über den ich im Zusammenhang mit einer Reihe anderer einschlägiger Fälle noch genauer berichten werde, stellt eine große Ausnahme dar, denn gewöhnlich sind im Eiter posttyphöser Mastoiditiden nur Staphylo- oder noch häufiger Streptokokken nachweisbar. Jedenfalls zeigt er, wie leicht unter Umständen Typhus durch Dauerbacillenträger verschleppt werden kann, wenn auch die gewöhnlichen Vorsichtsmaßregeln (Untersuchung von Stuhl und Harn auf Typhusbacillen) genauest befolgt werden.

Diskussion.

Ruttin: Die Beobachtung ist interessant, da es uns bisher nicht gelungen ist, Typhusbazillen im Ohre nachzuweisen, trotzdem wir Typhusotitiden oft genug gesehen haben.

XXIV. O. Beck: **Bericht über einen Fall mit einem retropharyngealen Absceß.**

In einer der letzten Sitzungen habe ich einen Fall demonstriert, der einen Einschuß an der Wange hatte, der Ausschuß war nicht auffindbar. Klinisch bestand das Bild des retropharyngealen Abscesses. Bei der Durchleuchtung des Pat. zeigte es sich, daß eine Kugel vor dem dritten Halswirbel lag und daß eine Fraktur des zweiten Halswirbelkörpers bestand. Vom Pharynx aus ist die Kugel nicht mehr zu fassen. Während der Überlegungen, ob die Kugel von außen oder durch eine Pharyngotomie zu entfernen wäre, hat sich die Kugel rapid gesenkt und ich habe an einer Anzahl von Röntgenplatten, die Herr Kollege Dr. Hass angefertigt hat und die ich mir zu demonstrieren erlaube, gesehen, wie sich das Projektil bis in die Höhe der Brustwirbelsäule gesenkt hatte. Der Ausgang des Falles ist nun folgender: Der Pat., der auf der Abteilung des Prof. Lorenz in Beobachtung gehalten wurde, berichtete dem Herrn Kollegen Dr. Hass vor einiger Zeit, daß er einen intensiven Bleigeschmack im Munde verspüre. Es wurde daraufhin sein Stuhl einer genauen Kontrolle unterzogen und es zeigte sich nun, daß das Schrapnellstück mit dem Stuhl abgegangen war. Wir müssen daher nach der anatomischen Lage des Schrapnellstückes annehmen, daß es den Oesophagus perforierte, in den Magen

Digitized by Google
Original from UNIVERSITY OF CALIFORNIA
Generated on 2019-10-24 14:37 GMT / http://hdl.handle.net/2027/uc1.b3252763
Public Domain in the United States, Google-digitized / http://www.hathitrust.org/access_use#pd-us-google

gelangte und da durch den Darm entleert wurde. Erhebliche peritoneale Erscheinungen oder Erscheinungen von der Perforation des Oesophagus hatte der Pat. nicht.

Diskussion.

Neumann: Auch nach meiner Erfahrung erscheint es am besten, die Schußverletzungen möglichst in Ruhe zu lassen. Sie heilen am besten, je weniger man mit ihnen manipuliert.

Bücherbesprechungen.

Lehrbuch der Grenzgebiete der Medizin und Zahnheilkunde unter Mitarbeit von Professor Dr. O. Büttner-Rostock i. M., Dr. E. Fuld-Berlin, Privatdozent Dr. A. Guttmann-Berlin, Dr. E. Herzfeld-Berlin, königlicher Landesgewerbearzt Dr. F. Kölsch-München, Geh. Sanitätsrat Dr. H. Kron-Berlin, Sanitätsrat Dr. R. Ledermann-Berlin, Dr. G. Lennhoff-Berlin, Dr. J. Misch-Berlin, Dr. H. Mühsam-Berlin, Dr. G. Tugendreich-Berlin. Bearbeitet und herausgegeben von Dr. Julius Misch, Zahnarzt in Berlin. Mit 402 teils farbigen Textabbildungen. Verlag von Ferdinand Enke, Stuttgart 1914.

Es ist eine Erfahrungstatsache, daß Spezialgebiete der Medizin zunächst eine scheinbare Loslösung von den übrigen Gebieten anstreben. In diese Epoche fällt gewöhnlich der bedeutende spezialistische Aufschwung des betreffenden Gebietes, bald aber macht sich die Tendenz geltend, den Anschluß an die übrigen Fächer wieder zu gewinnen, da sich hieraus neue Anregungen und Fortschritte ergeben. In diese Zeit fallen die Arbeiten auf den sogenannten Grenzgebieten. Die Bezeichnung trifft nicht ganz das Richtige. Es werden bei diesen Arbeiten keineswegs Anschlußlinien eröffnet, vielmehr dient die gewonnene Höhe des Spezialfaches zur kritischen Neubearbeitung anderer Kapitel der Medizin, unter Umständen selbst allumfassender Kapiteln.

Ein ausgezeichnetes Beispiel für die Arbeit auf „Grenzgebieten" liefert das vorliegende geradezu klassische Werk. Dasselbe basiert auf dem gewaltigen Aufschwung, den die Zahnheilkunde während der letzten Jahrzehnte genommen hat. Das Buch soll alles das bringen, was der Zahnarzt von den Grenzgebieten zu wissen hat, während es dem Allgemeinarzt oder den Vertretern der Spezialfächer mit Ausschluß der Zahnheilkunde über alles für ihn Wissenswerte auf dem Gebiete der Zahnheilkunde aufklärt. Das gesamte Material ist in neun Abschnitte gebracht.

Der erste Abschnitt umfaßt als Grenzgebiet die Beziehungen der inneren Krankheiten zur Zahnheilkunde. Mundverdauungstätigkeit der Speicheldrüsen und die in Betracht kommenden pathologischen Veränderungen werden auf breitester Grundlage beschrieben, in jedem einzelnen Kapitel wird auf die zu beobachtenden Zahnveränderungen verwiesen. Die ätiologische Bedeutung der Zahnerkrankungen für die Angina Ludovici wird hervorgehoben.

Es folgt ein Abschnitt über exogene Vergiftungen mit zahnärztlich interessierenden Substanzen, wobei Jod, Brom, Phosphor und Arsen ganz besonders ausführlich behandelt werden. In das Kapitel der Vergiftungen ist auch die Narkose und die Lokalanästhesie aufgenommen.

Die Verfasser trachten auch in dem Kapitel der Stoffwechsel- und Blutkrankheiten alle charakteristischen Zahnerkrankungen hervorzuheben. Im Ka-

Generated on 2019-10-24 14:37 GMT / http://hdl.handle.net/2027/uc1.b3252763
Public Domain in the United States, Google-digitized / http://www.hathitrust.org/access_use#pd-us-google
Digitized by Google
Original from UNIVERSITY OF CALIFORNIA

pitel der Nephritis ist wohl im Verhältnis zur Breite der internistischen Darstellung die Ausbeute auf odontologischem Gebiete zu gering. Besser steht es in den darauf folgenden Abschnitten über Gicht, Hämophilie, Skorbut und Anämie. Der Abschnitt über Infektionskrankheiten bringt eine solide Darstellung der Klinik derselben unter Beifügung odontologischer Spezialbeobachtungen. Von diesen letzteren seien die Zahnerkrankungen bei Influenza und Typhus hervorgehoben. Ein ausführlicher Raum ist der Tuberkulose gewidmet. Die mannigfachen Beziehungen der Zahn- und Mundkrankheiten zu den Magenkrankheiten werden aufgedeckt, die grundlegende Bedeutung sorgfältigen Kauens hervorgehoben. Anhangweise sind die Vorschriften zur Urinuntersuchung dem Abschnitte beigeschlossen.

Der zweite große Abschnitt: Kinderkrankheiten, enthält im Vergleiche zum ersten und zu den nächsten Abschnitten eine Reihe von nicht vermeidbaren Wiederholungen. Mustergültig ist die Darstellung der Beziehungen von Kinderkrankheiten zu Zahn- und Mundkrankheiten, vor allem der Rhachitis. Die Zahnveränderungen bei Lues hereditaria werden in Wort und Bild ausführlich erörtert. Im Anhange des Kapitels finden sich Anweisungen über Mundpflege und Narkose im Kindesalter.

Der dritte Abschnitt ist den Nervenkrankheiten gewidmet. Praktisch wichtig ist das Grenzkapitel Trigeminusneuralgie. Die Abschnitte der nervösen Erkrankungen der Zunge und des Geschmackes sowie über die hysterischen Störungen und Neuralgien sind vor allem für den Zahnarzt von Interesse. Mannigfache Störungen im Zahngebiete ergeben sich bei Tabes. Außer Neuralgien, An- und Parästhesien sind spontaner Zahnausfall, Atrophie des Alveolarfortsatzes, Nekrose der Kieferknochen, Knochenbrüchigkeit, perforierende Geschwüre zu beobachten. Der Abschnitt über die ursächlichen Beziehungen zwischen Zahn- und Geisteskrankheiten ist nicht über einen Versuch hinausgediehen. Die Zusammenstellung der Dentitionsveränderungen bei Kretinismus ist dankenswert.

Der folgende Abschnitt behandelt die Hautkrankheiten, der hauptsächlich alles für den Zahnarzt Wissenswerte aus dieser Disziplin bringt.

Der fünfte Abschnitt bringt die syphilitischen Erkrankungen; hier findet der Zahnarzt vielfach Anregung und Belehrung. Die moderne Syphilistherapie ist ausführlich berücksichtigt.

Der sechste Abschnitt umfaßt die Frauenkrankheiten. Er beginnt mit der Darstellung des Stoffwechsels in der Schwangerschaft. Die Mundpflege und die zahnärztliche Behandlung der Schwangeren wird umfassend dargestellt. Das Erbrechen der Schwangeren wird als ein die Zähne besonders schädigender Faktor gefunden, da der saure Mageninhalt längere Zeit ein- bis mehrmals täglich die Mundhöhle passiert. Auch die Veränderungen des Mundspeichels (Abnahme der Alkaleszenz), Übergang in saure Beschaffenheit während der Gravidität stellt ein die Zähne bedrohendes Moment dar.

Der siebente Abschnitt gibt auf breiter Grundlage die Abhandlung der Krankheiten der Nase, des Rachens, des Halses und des Ohres. Von besonderer praktischer Bedeutung sind die Beziehungen der Nasen-, bzw. Oberkieferform zur Stellung der Zähne. Selbstverständlich ist der grundlegenden ätiologischen Bedeutung der Zahnkrankheiten für das Auftreten von Nebenhöhlenerkrankungen der Nase in der Darstellung Rechnung getragen. Im Abschnitte der Ohrenkrankheiten wird die Otalgia nervosa ausführlich berücksichtigt.

Digitized by Google
Original from UNIVERSITY OF CALIFORNIA
Generated on 2019-10-24 14:37 GMT / http://hdl.handle.net/2027/uc1.b3252763
Public Domain in the United States, Google-digitized / http://www.hathitrust.org/access_use#pd-us-google

Im nächstfolgenden Abschnitte (Augenkrankheiten) werden bei Erörterung der pathologischen Reflexe eine ganze Reihe von Beziehungen zwischen Augen- und Zahnkrankheiten aufgedeckt.

Ein richtiges Grenzgebiet bildet der neunte Abschnitt: Gewerbekrankheiten. Es gibt kaum eine Gewerbekrankheit, die nicht in mehr minder bedeutendem Grade auch pathologische Veränderungen an den Zähnen hervorruft. Gerade das Schlußkapitel ist als Nachschlagebuch für denjenigen, der sich über eine bestimmte Gewerbekrankheit orientieren will, wichtig.

Den Schluß des Buches bildet ein umfassendes und wohl alle Wünsche berücksichtigendes Sachregister.

Die Aufgabe, die sich der Herausgeber und seine Mitarbeiter gestellt haben, ist glänzend erreicht worden. Die prinzipiell ungleiche Bearbeitung einzelner Kapitel und die obenerwähnten fallweisen Wiederholungen sind bei einem so großen Werke (1017 Seiten) selbst bei der peinlichen Redaktion, deren Zeichen das Buch aufweist, nicht zu vermeiden gewesen und wirken auch bei der Lektüre nicht nachteilig. Jeder Arzt wird dieses Werk mit Vorteil und Genuß lesen und für Lehrbücher der Grenzgebiete ist das Werk in Anlage und Durchführung mustergültig. Der bekannte Verlag hat in der Ausstattung des Buches und in der vorzüglichen Wiedergabe der zahlreichen Abbildungen das Beste geleistet. Alexander.

Referate.

I. Allgemeines.

Gehör und Schule. Von Prof. Gustav Alexander. (Das österreichische Sanitätswesen. 1914. Nr. 28.)

Verf. tritt vom Standpunkte der Ohrhygiene für drei Forderungen ein: 1. daß das Kind im vorschulpflichtigen Alter ein gesundes Ohr behält, 2. während der Zeit der Schulpflicht ohrenärztlich überprüft wird und 3. daß bei schweren Hörstörungen bezüglich der Unterrichtsmethode auf die Hördefekte Rücksicht genommen wird. Grundbedingung für die Erfüllung dieser Forderungen ist die Einrichtung eines schulohrenärztlichen Dienstes, wie ein solcher in Berndorf (Niederösterreich) dank der Fürsorge von Artur Krupp unter Leitung des Verf.s schon lange besteht. Ernst Urbantschitsch.

II. Äußeres Ohr und Mittelohr.

Über eine eigenartige Trommelfellcyste mit colloidähnlichem Inhalt. Von Dr. Ernst Urbantschitsch (Wien). (Arch. f. Ohrhlk. 96. H. 1 u. 2.)

Frau H. erkrankte im August 1910 mit Stechen im rechten Ohr. Die Schmerzanfälle endeten mit der Ausstoßung eines Tropfens einer gelblichbräunlichen, zähen, sirupartigen Flüssigkeit, die sich auf der im Gehörgang getragenen Watte als „Kügelchen“ ablagerte, worauf die Schmerzen sistierten. Im Mai 1912 entleerte sich etwa ein halber Fingerhut voll einer warmen, übelriechenden (wie verwestes Fleisch), teils gelben, teils dunkelbraunen Flüssigkeit.

Digitized by Google
Original from UNIVERSITY OF CALIFORNIA
Generated on 2019-10-24 14:37 GMT / http://hdl.handle.net/2027/uc1.b3252763
Public Domain in the United States, Google-digitized / http://www.hathitrust.org/access_use#pd-us-google

Das Gehör erfuhr eine bedeutende Verschlechterung; „Falschhören“ trat häufig auf.

Bei der otologischen Untersuchung fand Verf. eine sagittale Membran um 4 *mm* näher, als man das Trommelfell zu sehen gewohnt ist. Da eine breite Incision nicht genügte, schritt der Autor zur Vornahme eines Kreuzschnittes; durch streichenden Druck von der Peripherie gegen das Zentrum und Eingehen in die Höhle mit der abgebogenen Sonde wurde allmählich eine bohnengroße, bernsteingelbe, stark lichtbrechende, durchaus homogene, gelatinöse, colloidähnliche Masse entfernt. Darauf gleich wesentliche Hörbesserung, auch das „Falschhören“ ist ganz geschwunden. Ernst Urbantschitsch.

Über dyskrasische akute Otitiden. Von Dr. Oskar Beck, klinischer Assistent. Aus der k. k. Universitäts-Ohrenklinik in Wien (Vorstand: Hofrat Prof. Urbantschitsch). (Zschr. f. Ohrhlk. 72. H. 2.)

Verf. rät, die Diagnostik dahin zu modifizieren, daß jene torpid verlaufenden Otitiden, die mit geringen Schmerzen einhergehen und jenes eigenartige Trommelfellbild zeigen, sich nicht nur bei Tuberkulose, sondern auch bei rezenter Lues finden können. Speziell für eine genaue Inspektion des Nasopharynx und für die daraus zu folgernde Therapie kommt diesem Umstand eine gewisse Bedeutung zu.

Da nun der Tuberkulose, der Lues und Leukämie eine allgemeine Dyskrasie gemeinsam ist, liegt wohl der Gedanke nahe, daß diese Form der Otitiden als Ausdruck einer herabgesetzten Reaktionsfähigkeit des Organismus aufzufassen ist und sich bei solchen Individuen findet, deren Körper durch eine Konstitutionskrankheit geschwächt ist. Dabei wird die Tuberkulose wegen ihrer großen Häufigkeit immer an erster Stelle stehen.

Ernst Urbantschitsch.

III. Labyrinth und Hörnerv.

Starkstromverletzungen der akustischen Zentren. Von Prof. Eschweiler (Bonn). (Arch. f. Ohrhlk. 96. H. 1 u. 2.)

Verf. berichtet über einen 28jährigen Mann, der am 1. VII. 1911 mit einem Metallbohrer die Starkstromleitung berührte und so einen elektrischen Schlag erhielt. Dabei empfand er „Sausen in den Ohren und ein schmerzhaftes Gefühl in den Schläfen“.

Im September 1912, bei Gelegenheit der ersten neurologischen Untersuchung, wurde festgestellt, daß die Trommelfelle nur unwesentlich verändert waren; Flüsterstimme wurde links auf 1 *m*, Konversationssprache rechts auf 1—$1^1/_2$ *m* Entfernung gehört. Die Knochenleitung für a^1 war aufgehoben. Bei der kalorischen Prüfung war rechts ein normaler Befund zu konstatieren, links bestand gesteigerte Erregbarkeit. Weitere Symptome waren: Atrophie und fibrilläre Zuckungen der Zunge, Facialisparese mit partieller Entartungsreaktion, Pulsfrequenz bis 110 bei Bettruhe, geringe psychische Störungen.

Digitized by Google
Original from UNIVERSITY OF CALIFORNIA
Generated on 2019-10-24 14:37 GMT / http://hdl.handle.net/2027/uc1.b3252763
Public Domain in the United States, Google-digitized / http://www.hathitrust.org/access_use#pd-us-google

Im November 1912 kam Pat. zur zweiten Untersuchung. Weder vom Scheitel noch vom Warzenfortsatz aus hört Pat. den Ton der Stimmgabeln A, c^1, c^1 und c^2. In Luftleitung wird A beiderseits sehr stark verkürzt gehört, c^4 wird in mittlerem Grade verkürzt und die zwischen diesen beiden Tönen liegenden Töne c^1, a^1, c^2 und c^3 werden mit aufsteigender Höhe immer besser gehört. Bei dieser Prüfung fehlt vollständig das sogenannte Ermüdungsphänomen. Die obere Tongrenze im Monochord ist nicht herabgerückt. Konversationssprache wird rechts nur sehr ungenau verstanden. Dicht am Ohr werden Zahlworte nur zum Teil richtig wiederholt. Links wird Konversationssprache auf höchstens 30 *cm* Entfernung verstanden.

Spült man beide Gehörgänge mit kühlem Wasser aus, so läßt sich von beiden Seiten ein gleichmäßiger, nicht sehr starker, aber typischer Nystagmus erzielen. Auch bei der Drehung auf dem Drehstuhl tritt nach zehnmaliger Umdrehung ein typischer, beiderseits gleicher und sehr lebhafter, großschlägiger Nachnystagmus auf beim Blick nach der der Drehungsrichtung entgegengesetzten Seite. Mit großer Wahrscheinlichkeit kann der Sitz dieser nervösen Störung zentralwärts von der Schnecke gesucht werden und wird im Acusticuskern lokalisiert. Ernst Urbantschitsch.

IV. Otochirurgie.

Ein geheilter Fall von multipler Hirnabsceßbildung nach akuter Mittelohreiterung. Von Dr. Heino Harms. (Zschr. f. Ohrhlk. 72. H. 2.)

Bei der 8jährigen Pat. entwickelten sich im Anschluß an eine akute Mittelohreiterung links im Laufe von etwa 7 Wochen 4 Hirnabscesse. Alle 4 Herde lagen in der Tiefe der Marksubstanz. Drei saßen im Temporallappen, und zwar der erste in der dritten Wendung direkt über der Schädelbasis, der zweite und vierte in der hinteren Partie der mittleren Schläfenwindung: einer, der dritte, fand sich im Parietallappen. Verf. nimmt an, daß sie unabhängig voneinander entstanden sind. Ernst Urbantschitsch.

Personalien.

Gestorben: Dr. Jakob Heiszfeld, k. u. k. Stabsarzt, Mitglied der Österr. Otologischen Gesellschaft, an den auf dem Felde der Ehre erhaltenen Wunden.

Für den wissenschaftlichen Teil verantwortlicher Redakteur: Dr. E. Urbantschitsch, Dr. H. Marschik.
Herausgeber, Eigentümer und Verleger: Urban & Schwarzenberg.

Druck von Gottlieb Gistel & Cie., Wien, III., Münzgasse 6.

Digitized by Google
Original from UNIVERSITY OF CALIFORNIA
Generated on 2019-10-24 14:37 GMT / http://hdl.handle.net/2027/uc1.b3252763
Public Domain in the United States, Google-digitized / http://www.hathitrust.org/access_use#pd-us-google

MONATSSCHRIFT FÜR OHRENHEILKUNDE
UND
LARYNGO-RHINOLOGIE.

XLIX. Jahrg. 1915. 7. Heft.

Nachdruck verboten.

Otologischer Teil.

Original-Artikel.

Aus der k. k. Universitäts-Ohrenklinik in Wien (Vorstand: Hofrat Urbantschitsch).

Weitere Beiträge zur Klinik der Labyrinthfistel.

Von Privatdozent Dr. **Erich Ruttin**, Assistenten der Klinik.

Im Jahre 1909 habe ich zunächst 16 Fälle, 1912 weitere 50 Fälle von Labyrinthfistel mit den entsprechenden Beobachtungen mitgeteilt. Aber dieses Krankheitsbild hat ein so großes praktisches und theoretisches Interesse, daß wir unsere Beobachtungen nicht nur vermehren, sondern auch vertiefen müssen. Im Folgenden teile ich zunächst 50 Fälle mit, von denen wenigstens eine Reihe mit besonderer Sorgfalt wiederholt untersucht wurde. Daß die Beobachtung nicht in allen Fällen gleich eingehend sein konnte, liegt bei einem großen klinischen Betrieb in äußeren Umständen. Man wird ferner die galvanische Prüfung in den meisten Fällen vermissen, das hat seinen Grund in 2 Ursachen: 1. weil es meistens schwer ist, dem Pat. zuzumuten, nachdem er bereits die ganze, nicht sehr angenehme Labyrinthprüfung durchgemacht hat, noch die gewöhnlich schmerzhafte galvanische Prüfung über sich ergehen zu lassen, und 2. weil ein zweiter Kollege (Hofer), wenn auch nicht genau an demselben Material, über diese Frage arbeitete und aus unserer Klinik berichtete. Aus diesen Gründen habe ich meistens von der galvanischen Prüfung Abstand genommen.

Die vorliegende Arbeit ist in folgende Kapitel eingeteilt: 1. Fälle; 2. Hörvermögen; 3. kalorische Reaktion; 4. Drehreaktion; 5. Fistelsymptom: *a)* Richtung des Fistelsymptoms, *b)* Verhältnis der Kompression zur Aspiration, *c)* Sitz der Fistel, *d)* Dauerkompression bzw. Aspiration, *e)* Prüfung des Fistelsymptoms mit dem Massageapparat, *f)* die langsame Augenbewegung, *g)* Auslösbarkeit des Fistelsymptoms, *h)* Fistelsymptom und Schwindel, *i)* Entstehung

Digitized by Google
Original from UNIVERSITY OF CALIFORNIA
Generated on 2019-10-24 14:37 GMT / http://hdl.handle.net/2027/uc1.b3252763
Public Domain in the United States, Google-digitized / http://www.hathitrust.org/access_use#pd-us-google

des Fistelsymptoms nach der Radikaloperation, *j)* Fistelsymptom und Doppeltsehen.[1])

Fall 1. M. P., Militärbeamtensgattin. Aufnahme 11. V. 1912.

Am 31. III. 1912 sah ich die Pat. in der Ambulanz. Es bestand akute Exazerbation einer chronischen Eiterung mit großer Perforation im vorderen unteren Quadranten rechts. Umgekehrtes Fistelsymptom, d. h. bei Kompression Ny. nach links, bei Aspiration schwacher Ny. nach rechts. Bei Kompression auch kleine Kopfbewegungen nach rechts, starker Schwindel.

In der Kindheit bestand Ohrenfluß auf einer Seite, auf welcher weiß sie nicht mehr. Seither keine Ohrenbeschwerden mehr. Vor 3 Monaten Ohrenschmerzen rechts, bald darauf Ohrenfluß und Erleichterung der Schmerzen. Der Ohrenfluß bestand durch 14 Tage, dann wurde das Ohr trocken. Gegenwärtig hie und da leichter Schwindel, sonst keine Beschwerden.

R. O. Perforation gegenwärtig (11. V. 1912) geschlossen. Keine Eiterung. Hörweite $^1/_2\,m$ Cs. Sp. W. rechts. R. negativ. S. verlängert. C_1 schlecht gehört. c^4 gut gehört. Geringer spontaner Ny. r.↻. Cal. R. typisch. F. S. wie früher.

Nach R. Dr. Ny. l.←◀ 25″. Schwindel!

Nach L. Dr. Ny. ▶→r. 27″. Schwindel!

Nachuntersuchungen am 15. V., 17. V. und 18. VI. ergeben dasselbe Resultat. Drehung mit vorgeneigtem Kopf oder seitlich vorgeneigtem Kopf kann nicht vorgenommen werden, da Pat. sehr nervös ist und sich weigert.

Fall 2. W. H., ambulatorisch, 17. VII. 1911.

Chronische Eiterung links mit Perforation im hinteren oberen Quadranten, Eiterung aus dem Antrum. Chronische Adhäsivprozesse rechts. Seit gestern leichter Schwindel. Cs. Sp. r. $^1/_4\,m$, l. $2\,m$, W. im Kopf, R. beiderseits negativ, S. beiderseits verlängert, C_1 beiderseits verkürzt, c^4 beiderseits schon bei leisem Anschlag gehört. Kein spontaner Ny. F. S. links typisch, sehr stark und leicht auslösbar, schon bei Druck auf den Tragus. Cal. R. prompt auf beiden Seiten. Nach R. Dr. Ny. l.←◀ 30″, nach L. Dr. Ny. ▶→r. 31″.

18. VII. 1911. Heute kamen aus dem Antrum spontan reichlich Cholesteatommassen. Nach Entfernung derselben ist das F. S. kaum mehr auslösbar, dagegen die Hörweite auf Zimmerweite (= 7 *m*) gestiegen.

---

[1]) **Abkürzungen**: W. = Weber. — R. = Rinne. — S. = Schwabach. — Cs. Sp. = Konversationssprache. — Fl. Sp. = Flüstersprache (selbstverständlich wurde jede Prüfung mit Anwendung des Lärmapparates vorgenommen, auch wo es nicht besonders bemerkt wurde). — Ny. = Nystagmus. — Cal. R. = kalorische Reaktion. — F. S. = Fistelsymptom. — R. Dr. = Rechtsdrehung. — L. Dr. = Linksdrehung. — K. vgn. = Kopf vorgeneigt. — K. rgn. = Kopf rechts geneigt. — K. lgn. = Kopf links geneigt. — Kat. = Kathode. — An. = Anode. — St. = an der Stirne. — get. = geteilte (Kathode oder Anode jederseits vor dem Ohre angelegt).

Digitized by Google
Original from UNIVERSITY OF CALIFORNIA
Generated on 2019-10-24 14:37 GMT / http://hdl.handle.net/2027/uc1.b3252763
Public Domain in the United States, Google-digitized / http://www.hathitrust.org/access_use#pd-us-google

25. VII. 1911. Cs. Sp. Zimmerweite (= 7 *m*), Flüstersprache 2 *m*, W. l., R. exquisit negativ, S. verlängert, C_1 verkürzt, c^4 sehr gut, Cal. R. prompt, kein spontaner Ny., F. S. nicht auslösbar.

Nach R. Dr. Ny. l.←≪ 31″ (kein Schwindel),
„ L. Dr. Ny. ➤→r. 29″ (kein Schwindel),
„ R. Dr. K. rgn. Ny. ↓ 20″ (Schwindel),
„ L. Dr. K. lgn. Ny. ↑ 12″ (Schwindel).

Fall 3. R. H., 32 Jahre, Schlosser.

Untersuchung am 22. X. 1911 ambulatorisch.

Seit etwa 10 Jahren leidet er an rechtseitigem Ohrenfluß. Seit 5 Jahren zeitweise Schwindelanfälle. Ohrensausen links! Kein Kopfschmerz.

L. O. Trommelfell und Funktion normal.

R. O. Eiterung aus dem Antrum, Cs. Sp. 10 *cm*, W. nach r., R. —, S. eher verlängert, C_1 +, c^4 +. Kein spontaner Ny. Bei Kopfbewegung nach rückwärts Ny. r.↻<↺l. ziemlich stark und deutlich rotatorisch, dabei kein Schwindel. F. S. vorhanden, typisch. Das F. S. ist auffallend stark, dabei nur minimaler Schwindel. Cal. R. sehr schwach, vielleicht negativ.

Nach L. Dr. Ny. ➤→r. 22″, Sturz nach rechts. Schwindel,
„ R. Dr. Ny. l.←≪ 25″, Schwindel,
„ L. Dr. K. vgn. Ny. ↺r. 10″, mäßiger Schwindel,
„ R. Dr. K. vgn. Ny. l.↻ 12″, „ „
„ R. Dr. K. rgn. Ny. ↓ 22″, starker Schwindel,
„ L. Dr. K. rgn. Ny. ↑ 15″, „ „
„ L. Dr. K. lgn. Ny. ↓ 19″, „ „
„ R. Dr. K. lgn. Ny. ↑ 16″, „ „

Fall 4. E. B., 44 Jahre, Motorführer. Aufnahme: 10. I. 1912.

Seit August 1912 Ohrenfluß rechts und geringe Schmerzen im Ohr. Seit 3 Wochen Kopfschmerz, starke Schmerzen im Ohr und in der Regio mastoid. Seit 10 Tagen Schwindel.

L. O. Trommelfell und Funktion normal.

R. O. Chronische Eiterung mit Granulationen und Vorwölbung der hinteren oberen Wand. Taub. W. nach links, R. —, S. stark verkürzt, C_1 —, c^4 +, kein spontaner Ny., kein Ny. bei Kopfbewegungen. F. S. typisch, Cal. R. +.

Nach R. Dr. Ny. l.←≪ 15″, nach L. Dr. Ny. ➤→r. 15″.

Operation 11. I. 1912 (Ruttin): Warzenfortsatz sehr pneumatisch. Alle Zellen mit dickem Eiter und käsigen Massen erfüllt. Die Zerstörung reicht in die Spitze und sehr tief retrofacial. Nichts freigelegt. Im horizontalen Bogengang eine etwa $1^1/_2$ *mm* lange, graurot gefärbte Fistel. Typ. Radikale. Plastik Y. Nach der Operation kein Ny., geringer Schwindel.

Generated on 2019-10-24 14:37 GMT / http://hdl.handle.net/2027/uc1.b3252763
Public Domain in the United States, Google-digitized / http://www.hathitrust.org/access_use#pd-us-google
Digitized by Google
Original from UNIVERSITY OF CALIFORNIA

12. I. Kein Ny., geringer Schwindel.

Interner Befund der IV. med. Abteilung: Infiltration des linken Lungenoberlappens mit adhäsiver Pleuritis über der l. Lungenbasis. (Das Fieber ist durch die Lungenkrankheit erklärlich.)

31. I. Zur ambulatorischen Nachbehandlung entlassen.

Weiterer Verlauf glatt.

Fall 5. E. H., 10 Jahre. Aufnahme am 4. I. 1912.

Seit 3 Jahren Ohrenfluß rechts, seit 4 Wochen links; früher Kopfschmerzen, Appetitlosigkeit, jetzt auch Schwindel.

R. O. Große Perforation. Fötide Eiterung. Cs. Sp. 2 *m*, Fl. Sp. $^1/_2$ *m*, W. im Kopf, R. —, S. verlängert, C_1 +, c^4 +. Kein F. S. Cal. R. +.

L. O. Große Perforation. Fötide Eiterung. Cs. Sp. 1 *m*, Fl. Sp. $^1/_3$ *m*, R. —, S. verlängert, C_1 +, c^4 +. F. S. typisch, sehr stark, dabei ist der Schwindel so stark, daß Pat., als man unvorsichtigerweise stehend prüfte, hinfiel.

Am 7. I. F. S. genau wie früher, d. h. typisch, und der Ny. ist dabei ebenso stark, doch dabei fast gar kein Schwindel; Pat. kann auch ruhig stehend geprüft werden.

Operation 15. I. 1912 (Ruttin): Warzenfortsatz sklerotisch, Sinus vorgelagert, Antrum unter den Sinus reichend, mit Granulationen erfüllt. Im horizontalen Bogengang eine 3 *mm* lange, graurote Fistel, den ganzen Bogengangswulst einnehmend, in die Ampulle reichend. Dura nicht freigelegt. Plastik nach Panse. Fensterverband.

Abends Erbrechen. Ny. rot. zweiten Grades nach rechts. Hörvermögen vorhanden.

16. I. 1912. Nicht mehr erbrochen. Verbandwechsel: mäßige Eiterung. Hörvermögen vorhanden.

17. I. 1912. Ny. rot. nach rechts nur mehr ersten Grades.

18. I. 1912. Keine Beschwerden.

Normaler afebriler Wundverlauf. Entlassung am 31. I. 1912.

Kontrollprüfung am 5. III. 1912: R. O. Cs. Sp. 1 *m*, Fl. Sp. a. c., R. —, S. verlängert, C_1 +, c^4 +.

L. O. Cs. Sp. 4 *m*, Fl. Sp. 3 *m*, C_1 +, c^4 +, R. —, S. verlängert, Cal. R. prompt.

Nach R. Dr. Ny. l.←◀ 15″,

„ L. Dr. Ny. ▶→r. 15″.

Fall 6. R. L., 18 Jahre, Schlosser.

Ambulatorische Untersuchung am 22. X. 1911.

Chronische Eiterung beiderseits seit Kindheit, die Ursache weiß er nicht, er hat schlechter gehört, hatte zeitweise Schwindel, kein Ohrensausen, hie und da Kopfschmerzen.

Digitized by Google
Original from UNIVERSITY OF CALIFORNIA
Generated on 2019-10-24 14:37 GMT / http://hdl.handle.net/2027/uc1.b3252763
Public Domain in the United States, Google-digitized / http://www.hathitrust.org/access_use#pd-us-google

R. O. Cs. Sp. 2 *m*, R. —, S. verlängert, C_1 —, kein F. S., Cal. R. typisch.

L. O. Cs. Sp. 2 *m*, W. im Kopf, R. —, S. verlängert, C_1 +, c^4 + bei mäßigem Anschlag, kein spontaner Ny., F. S. typisch, schwach, Cal. R. mäßig stark.

Nach R. Dr. Ny. l.↞ 11″, kein Schwindel,
„ L. Dr. Ny. ↠r. 10″, „ „
„ R. Dr. K. vgn. Ny. l.↻ 19″, etwas Schwindel,
„ L. Dr. K. vgn. Ny. ↻r. 15″, „ „
„ R. Dr. Rgn. Ny. ↓ 14″, starker Schwindel,
„ L. Dr. Lgn. Ny. ↑ 10″, etwas „

Fall 7. K. G., 20 Jahre, Aufnahme 29. I. 1913.

Seit Jahren beiderseits Ohrenfluß. Das linke fließt seit vielen Jahren nicht mehr. Rechts besteht die Eiterung mit geringen Unterbrechungen weiter. Kein Schwindel, kein Fieber. Kein Ohrensausen.

L. O. Trommelfell und Funktion normal.

R. O. Große Perforation in der Schrapnellschen Membran. In der Perforation Granulationen sichtbar, übriges Trommelfell normal. Geringe Eiterung. Cs. Sp. 10 *m*, Fl. Sp. 6 *m*, W. rechts, R. nach rechts lateralisiert, S. verlängert, C_1 und c^4 wenig verkürzt. Kein spontaner Ny.

F. S.: Bei Kompression leichter Ny. l.↻, Aspiration bedeutend stärkerer Ny. ↻r., dabei Schwindel. Tube ist offen. Cal. R.: Erst nach 5 Minuten Spülung in geringem Grade hervorzurufen.

Nach R. Dr. Ny. l.↞ 15″, nach L. Dr. Ny. ↠r. 25″.

Operation 4. II. 1913 (Ruttin): Warzenfortsatz sklerotisch, Antrum tief, Cholesteatom im Aditus und Attik. Kreisrunde, stecknadelkopfgroße Fistel in der Ampulle des frontalen Bogenganges. Der Amboß muß entfernt werden, der kurze Amboßschenkel fehlt. Das Trommelfell wird durch Tamponade zum Tubenverschluß verwendet.

Kontrolluntersuchung am 9. IV. 1913: R. O. W. rechts, R. —, mittlere Gabel bei starkem Anschlag vor dem Ohr kurze Zeit gehört, C_1 +, c^4 +, beide bei mäßig starkem Anschlag. Spontaner Ny. l.↻ = ↻r. sehr gering. Kein F. S.

Nach R. Dr. Ny. l.↞ 15″,
„ L. Dr. Ny. ↠r., 12″,
„ R. Dr. K. vgn. Ny. l.↻ 7″,
„ L. Dr. K. vgn. Ny. ↻r. 7″,
„ R. Dr. K. rgn. Ny. ↓ 10″,
„ L. Dr. K. rgn. Ny. ↑ 6″.

Kontrolluntersuchung am 14. VIII. 1913: R. O. Radikaloperationshöhle ausgeheilt. W. links, R. ∞ —, S. verkürzt, C_1 —, c^4 bei lautem Anschlag +,

Digitized by Google
Original from UNIVERSITY OF CALIFORNIA
Generated on 2019-10-24 14:37 GMT / http://hdl.handle.net/2027/uc1.b3252763
Public Domain in the United States, Google-digitized / http://www.hathitrust.org/access_use#pd-us-google

etwas spontaner Ny. nach beiden Seiten, kein F. S. mehr. Cal. R. (mit Äthergebläse geprüft) negativ.

Nach R. Dr. Ny. l.←< 12″,
„ L. Dr. Ny. >→r. 7″,
„ R. Dr. K. vgn. Ny. l.↺ 10—12″,
„ L. Dr. K. vgn. Ny. ↻r. 6″,
„ R. Dr. K. rgn. Ny. ↓ 9″,
„ L. Dr. K. rgn. Ny. ↑ 6″.

Fall 8. M. M., 22 Jahre, Hilfsarbeiterin, Wien. Aufnahme 25. XI. 1911.

Anamnese vom 20. XI. 1908: Angeblich seit Geburt rechts Ohrenfluß. Keine Kinderkrankheiten. Seit 3 Wochen akute Exacerbation. Angeblich seit 3 Tagen Kopfschmerzen, Schwindel, hohes Fieber und Schüttelfröste. Seit gestern Erbrechen.

20. XI. 1908 Radikaloperation. Jugularisunterbindung.

Angeblich nach der Operation Eiterung aus beiden Ohren, zeitweise Schwindel und oft Kopfschmerzen. Hie und da Erbrechen. Angeblich Schmerzen hinter dem Ohr beim Drücken.

L. O. Fötider Eiter. Cholesteatom? Cs. Sp. 7 *m*, W. im Kopf, R. —, S. normal, C_1 verkürzt, c^4 gut gehört. Kein F. S. Cal. R. typisch.

R. O. Radikaloperationshöhle, taub für Sprache und Stimmgabeln, R. ∞ —, S. verkürzt, geringer spontaner Ny. nach beiden Seiten. F. S. typisch, Cal. R. typisch.

Ohne Operation am 11. XII. 1911 entlassen.

Kontrolluntersuchung am 14. XII. 1911: Kein spontaner Ny.

Nach L. Dr. Ny. >→r. 7″, etwas Schwindel,
„ R. Dr. Ny. l.←< 11″, „ „
„ R. Dr. K. vgn. Ny. l.↺ 14″, „
„ L. Dr. K. vgn. Ny. ↻r. 10″, „
„ R. Dr. K. rgn. Ny. ↓ 10″, „
„ R. Dr. K. lgn. Ny. ↑ 9″, „

F. S. rechts typisch, bei Kompression Ny. nach r., Aspiration Ny. nach l., mäßig stark, dabei etwas Schwindel. Rechts auch zeitweise Ohrensausen, taub für Sprache und Stimmgabeln.

Fall 9. A. R., 34 Jahre, Wien. Aufnahme am 7. II. 1911.

Sie wurde vor 20 Jahren von Billroth operiert wegen eines Abscesses hinter dem Ohr. Seither beständig Ohrenfluß, jedoch keine Beschwerden, keine Schmerzen, kein Kopfschmerz, kein Fieber, kein Schwindel. Vor 14 Tagen plötzlich Schwindel und Erbrechen. Der Schwindel dauerte etwa 8 Tage und war 3—4 Tage so stark, daß sie nicht einmal stehen konnte. Seit 8 Tagen ist

Digitized by Google
Original from UNIVERSITY OF CALIFORNIA
Generated on 2019-10-24 14:37 GMT / http://hdl.handle.net/2027/uc1.b3252763
Public Domain in the United States, Google-digitized / http://www.hathitrust.org/access_use#pd-us-google

der Schwindel sehr gering, doch ist eine geringe Unsicherheit im Gehen geblieben. Nie Ohrensausen.

R. O. Gehörgang mit Granulationen ausgefüllt. Cs. sp. $^1/_4$ *m*, W. im Kopf, R. positiv, S. normal, C_1 und c^4 verkürzt, kein spontaner Ny. F. S. typisch, stark. Cal. R. negativ. Spontaner Ny. gering, nach beiden Seiten, nach links stärker als nach rechts.

Nach R. Dr. Ny. l.←◀ 15″, nach L. Dr. Ny. ➤→r, 1—2″.

L. O. normal.

Operation 19. II. (Ruttin): An Stelle der früheren Incision adhärente Narbe, die mit dem Sinus und der Dura der hinteren Schädelgrube fest verwachsen ist. Eröffnung des sonst intakten Warzenfortsatzes. Typische Radikaloperation. Im horizontalen Bogengang eine fast hanfkorngroße Fistel. Mit der Lupe sieht man deutlich darin den membranösen Bogengang, der, schwarz verfärbt, doch unversehrt erscheint. Bei Druck auf die Fistel, wobei das rechte Auge stärkere Bewegung zu machen scheint als das linke, langsame Augenbewegung nach links. Dura der mittleren Schädelgrube über dem Antrum in etwa Hellerstückgröße freiliegend, mit Granulationen spärlich besetzt.

16. II. 1911. Ny. rot. II. Grades nach rechts. Hört (mit Lärmapparat geprüft) durch den Verband. Beim Aufsetzen Änderung des Ny., und zwar Ny. rot. nach links. Schwindel besonders stark bei Kopfdrehungen, doch sieht man dabei keine wesentliche Verstärkung des Ny.

21. II. 1911. Verbandwechsel. Wunde rein. Hört (mit Lärmapparat geprüft) Cs. Sp. a. c. Bei Druck auf die Fistel langsame Augenbewegung nach rechts. Schwindel gering, stärker, wenn Pat. länger auf ist. Ny. rot. gering nach rechts und nach links.

8. III. 1911. In ambulatorische Behandlung entlassen.

14. III. Hört (mit Lärmapparat geprüft) Cs. Sp. $^1/_2$ *m*. Druck auf die Fistel noch typische Augenbewegung nach rechts.

Nach R. Dr. Ny. l.←◀ 7″, kein Schwindel,
„ L. Dr. Ny. ➤→r. 8″, „ „

22. IV. Hört wie früher a. c. Cs. sp. Stimmgabeln vor dem Ohr gut gehört. F. S. sehr gering, typisch! Kein spontaner Ny.

Nach L. Dr. Ny. ➤→r. 16″, kein Schwindel,
„ R. Dr. Ny. l.←◀ 15″, „ „
„ L. Dr. K. vgn. Ny. ↻r. 22″, „
„ R. Dr. K. vgn. Ny. l.↺ 21″, „
„ R. Dr. K. rgn. Ny. ⇓ 15″, „
„ L. Dr. K. rgn. Ny. ⇑ 14″, „
„ L. Dr. K. lgn. Ny. ⇓ 17″, „
„ R. Dr. K. lgn. Ny. ⇑ 10″, „

Digitized by Google
Original from UNIVERSITY OF CALIFORNIA
Generated on 2019-10-24 14:37 GMT / http://hdl.handle.net/2027/uc1.b3252763
Public Domain in the United States, Google-digitized / http://www.hathitrust.org/access_use#pd-us-google

5. XII. Cs. Sp. $^1/_4$ *m* (mit Lärmapparat geprüft). W. im Kopf, R. negativ, S. verlängert, C_1 negativ, c^4 verkürzt. Kein spontaner Ny. F. S. bei Kompression 0, auch nicht mit Valsalva; bei Aspiration langsame Bewegung der Bulbi nach links. Tube offen.

Nach L. Dr. Ny. ➤➤r. 15″, schwacher, kleiner Ny., kein Schwindel!
„ R. Dr. Ny. l.←◀ 10″, „ „ „ „ „ „

24. I. 1912. Cs. Sp. $^1/_4$ *m*. F. S. wie früher (am 5. X. 1911) gering, nur bei gleichzeitigem Valsalva auslösbar.

Nach L. Dr. Ny. ➤➤r. 12″,
„ R. Dr. Ny. l.←◀ 12″.

Fall 10. R. H., 38 Jahre. Aufnahme am 22. X. 1912.

Im 13. Lebensjahre wurde angeblich bei der Pat. Tuberkulose konstatiert. Im Laufe eines Jahres heilte die Apizitis vollständig aus. Kein Rezidiv. Vor zirka 8 Jahren bemerkte Pat. eine Eiterung am linken Ohr; nach Entfernung von Polypen trat eine Zeit hindurch eine Besserung auf. In den folgenden Jahren stand sie oft wegen des Ohrenleidens in ärztlicher Behandlung. Nie Kopfschmerz, nie Schwindel. Früher Sausen. Erst gestern trat durch kurze Zeit Schwindel auf.

R. O. normal.

L. O. Fötide Sekretion. Granulationen. Cholesteatom, Cs. Sp. bis $3^1/_2$ *m*. W. links, R. —, S. nicht verkürzt, C_1, c^4 bei schwachem Anschlag gehört. Ny. gering nach beiden Seiten. F. S. typisch. Cal. R. vorhanden nach 3 Minuten langer Spülung.

Operation 24. X. 1912 (Ruttin): Warzenfortsatz sklerotisch, im Antrum Granulationen, tiefe Antrumbucht. Typische Totalaufmeißelung. Im horizontalen Bogengang eine auffallend große, runde Fistel, deren unterer Rand callös aussieht. Fensterverband.

25. X. Ny. 2. Grades zur gesunden Seite, starkes Klingen im Ohr.

26. X. Ny. 2. Grades zur gesunden Seite. Starkes Sausen, großes Schwächegefühl, Eröffnung des Fensters im Verband, Worte werden gehört, aber nicht verstanden. Mittlere Stimmgabel gehört.

30. X. Ny. fast ganz geschwunden. Ny. 1. Grades noch vorhanden. Sausen noch vorhanden. Kein Schwindel.

4. XI. Kein Ny. mehr, keine Beschwerden. Wundverlauf ohne Komplikation.

28. XI. Wundhöhle innen gut granulierend. Äußere Wunde verheilt. Entlassung zur ambulatorischen Weiterbehandlung.

22. XI. L. O. Taub für Sprache und Stimmgabeln. W. im Kopf, R. ∞ —. S. stark verkürzt. Kein spontaner Ny. Kein Schwindel. Etwas Ohrenklingen. Cal. R. positiv, doch sehr schwach, dabei kein Schwindel. Kein F. S. mehr.

Digitized by Google
Original from UNIVERSITY OF CALIFORNIA
Generated on 2019-10-24 14:37 GMT / http://hdl.handle.net/2027/uc1.b3252763
Public Domain in the United States, Google-digitized / http://www.hathitrust.org/access_use#pd-us-google

Nach R. Dr. Ny. l.↤ 14″,
„ L. Dr. Ny. ↣r. 16″.

12. XII. L. O. Taub für Sprache und Stimmgabeln. W. im Kopf, R. ∞ —, Cal. R. negativ, F. S. negativ. Zeitweise spontane Schwindelanfälle. Spontaner Ny. ↻r. gering.

Nach R. Dr. Ny. l.↤ 5″, nach L. Dr. Ny. ↣r. 17″.

11. I. 1913. L. O. Taub für Sprache und Stimmgabeln. W. im Kopf, R. ∞ —, S. verkürzt. Kein F. S. Kein spontaner Ny. Keine Cal. R.

Nach R. Dr. Ny. l.↤ 4″, nach L. Dr. Ny. ↣r. 18″.

Fall 11. A. B., 19 Jahre. Aufnahme am 7. XI. 1910.

Vor 8 Jahren Scharlach; im Anschluß daran Erkrankung des rechten Ohres. Anfangs bestanden mäßige Schmerzen, das Hörvermögen verschlechterte sich allmählich. Wie lange der Ohrenfluß dauerte, kann Pat. nicht angeben. Offenbar bestand eine lange Pause, denn seit 2 Jahren traten mit Unterbrechungen Schmerzen und Ohrenfluß auf. Spontan kein Schwindel, nur beim Ausspritzen. Zeitweise soll Kopfschmerz und Fieber vorhanden gewesen sein, nie Üblichkeit. In den letzten 14 Tagen Furunkel des Gehörganges. Status: Mäßige, nicht fötide Sekretion aus dem rechten Ohr. Perforation im vorderen Teil. Cs. Sp. 10 *cm*, W. im Kopf, R. negativ, S. verlängert, C_1, c^4 + bei starkem Anschlag. Kein spontaner Ny., kein F. S. Cal. R. prompt, Sausen.

L. O. Trommelfell und Funktion normal.

Operation 8. XI. (Hofr. Urbantschitsch): Radikaloperation, Eiter und Granulationen im Antrum, nichts freigelegt, normaler Wundverlauf.

16. XI. In ambulatorische Behandlung entlassen.

8 Wochen nach der Operation trat Schwindel und Erbrechen auf. Die Prüfung ergab typisches F. S., Cal. R. erhalten, schwach, Hörvermögen a. c. Spontaner Ny. erst ↻l., dann r.↻. In 10 Tagen besserte sich der Schwindel und das Erbrechen.

Am 9. III. 1911 noch etwas Schwindel vorhanden. F. S. auslösbar, schwach. Cal. R. sehr schwach. Hörvermögen a. c.

Nach R. Dr. Ny. l.↤ 13″, nach L. Dr. Ny. ↣r. 15″.

Fall 12. E. L., 15 Jahre. Aufnahme am 21. VI. 1912.

Seit 4 Jahren angeblich Ohrenfluß beiderseits, der später sistierte. Seit Oktober 1911 fließt das rechte Ohr wieder. Hie und da Schmerzen im Ohr und Kopfschmerzen. Kein Erbrechen. Beim Bücken Schwindel.

R. O. Totaldestruktion. Fötide Eiterung. Cholesteatom, Cs. Sp. ½ *m*, W. im Kopf, R. negativ, S. verkürzt, C_1, c^4 verkürzt, kein spontaner Ny. Kein F. S. (Tube offen), Cal. R. prompt.

L. O. Narben und Adhäsionen.

26. VI. In ambulatorische Behandlung entlassen.

Digitized by Google
Original from UNIVERSITY OF CALIFORNIA
Generated on 2019-10-24 14:37 GMT / http://hdl.handle.net/2027/uc1.b3252763
Public Domain in the United States, Google-digitized / http://www.hathitrust.org/access_use#pd-us-google

3. VII. Wegen typischem F. S. und starker Eiterung wieder aufgenommen.

6. VII. Operation (Bondy): Cholesteatom im Attik und Antrum. Dura der mittleren Schädelgrube freiliegend. Große Fistel im horizontalen Bogengang.

7. VII. Ny. zur gesunden Seite, Kopfschmerz, Schwindel, hört mit Lärmapparat.

8. VII. Status idem.

10. VII. Schwindel bedeutend gebessert, kein Kopfschmerz, Ny. gering.

11. VII. Verbandwechsel. Wunde rein. Cs. Sp. 20 *cm*.

13. VII. Ny. verschwunden.

15. VII. Entlassen.

17. VII. (Ambulatorische Untersuchung): R. O. Cs. S. $1^1/_2$ *m*, W. nach rechts, R. —, C_1 —, c^4 gut, F. S. typisch, dabei Schwindel. Spontaner Ny. l.↻ = ↻r.

Nach R. Dr. Ny. l.←◀ 25″, nach L. Dr. Ny. ▶→r. 28″.

1. VIII. (Ambulatorische Untersuchung): R. O. Luftleitung für mittlere Gabeln verkürzt, W. im Kopf, R. —, S. verlängert, C_1 verkürzt, c^4 gut. Kein spontaner Ny. F. S.: Bei Kompression langsame Bewegung der Bulbi nach rechts, bei Aspiration nach links.

Nach R. Dr. Ny. l.←◀ 20″, kein Schwindel,
„ L. Dr. Ny. ▶→r. 9″, „ „
„ R. Dr. K. vgn. Ny. l.↻ 20″, „
„ L. Dr. K. vgn. Ny. ↻r. 20″, „
„ R. Dr. K. rgn. Ny. ↓ 23″, „
„ R. Dr. K. lgn. Ny. ↑ 10″, „
„ L. Dr. K. lgn. Ny. ↓ 20″, „
„ L. Dr. K. rgn. Ny. ↑ 14″, „

Kontrolluntersuchung am 21. IV. 1913: Radikaloperationshöhle geheilt. Kein F. S. Hört (mit Lärmapparat) Cs. Sp. Zimmerweite (= 7 *m*), W. rechts, R. positiv, S. fast normal, C_1, c^4 gut. Kein spontaner Ny., kein Schwindel, keine anderen Beschwerden.

Nach L. Dr. Ny. ▶→r. 31″, kein Schwindel,
„ R. Dr. Ny. l.←◀ 29″, „ „
„ R. Dr. K. vgn. Ny. l.↻ 15″, „
„ L. Dr. K. vgn. Ny. ↻r. 16″, „
„ R. Dr. K. rgn. Ny. ↓ 12″, „
„ L. Dr. K. lgn. Ny. ↑ 8″, „

Digitized by Google
Original from UNIVERSITY OF CALIFORNIA
Generated on 2019-10-24 14:37 GMT / http://hdl.handle.net/2027/uc1.b3252763
Public Domain in the United States, Google-digitized / http://www.hathitrust.org/access_use#pd-us-google

Fall 13. Ch. K., 33 Jahre, Schriftsetzer. Aufnahme am 17. XI. 1910.

Pat. leidet seit 3 Wochen an Ohrenfluß beiderseits, entstanden durch Belocquesche Tamponade wegen starker Blutung nach Extraktion von Nasenpolypen. Manchmal Kopfschmerz, Temp. am Tage der Aufnahme 37·4, 38·1.

R. O. Schwellung, Rötung und Vorwölbung des Trommelfells. Perforation hinten unten, pulsierender Eiter. Warzenfortsatz druckempfindlich. Cs. Sp. 7 *m*, Fl. Sp. 1 *m*, W. rechts, R. —, S. verlängert, C_1 +, c^4 +, kein F. S., Cal. R. typisch.

L. O. Rötung und Schwellung des Trommelfells, Perforation vorn unten, geringe Sekretion, Warzenfortsatz nicht empfindlich. Cs. Sp. 8 *m*, Fl. Sp. $1^1/_2$ *m*, R. —, S. verlängert, C_1 +, c^4 +, kein F. S., Cal. R. typisch. Spontaner Ny. r.↻ = ↻l.

Operation 18. XI. 1910 (Bárány): Aufmeißelung. Warzenfortsatz von Eiter unter hohem Druck erfüllt. Abtragung der Spitze. Knöcherne Sinuswand in ganzer Länge, Sinus selbst in der Gegend des Knies, Dura oberhalb des Überganges in den Proc. zygomaticus freigelegt. Antrum eröffnet. Bogengang sichtbar. Zwischen Sinus und Facialis werden gesunde Zellen eröffnet. Primärer Verschluß mit Rücksicht auf die allenthalben scharfe Begrenzung der Eiterung.

19. XI. Erster Verbandwechsel, Verschluß wird geöffnet, da Pat. über heftige Schmerzen klagt und die Temperatur bis 39·3 ansteigt. Es entleert sich Blut und Eiter, die unter hohem Druck standen.

20. XI. Temperaturabfall. Wohlbefinden.

23. XI. Zweiter Verbandwechsel. Gehörgang trocken. Trommelfell sieht gut aus. Gehör 3 *m*. Wunde noch eitrig belegt.

7. XII. Wunde granuliert sehr schön, ist nur mehr haselnußgroß. In die Heimat entlassen.

14. XII. Zweite Aufnahme wegen starkem Schwindel. Spontaner Ny. nach beiden Seiten. Rechts kalorische Reaktion vorhanden. Pat. hört rechts. Vertikales Fistelsymptom. Bei Kompression im Gehörgang Ny. abwärts, bei Aspiration Ny. aufwärts. Trommelfell intakt. Retroauriculäre Wunde sezerniert wenig. Etwas Kopfschmerz, öfters auf der rechten Seite beim Schlaf.

23. I. 1911. Subjektiv wenig Schwindel, F. S. noch unverändert zu produzieren. Temperatur am ersten Tage nach der Operation 39·6, dann immer normal.

23. I. Entlassen.

Kontrolluntersuchung am 8. II.: Hört Cs. Sp. 3 *m*, auf dem anderen Ohr 7 *m*. Trommelfell etwas gerötet, rückwärts geschlossen. F. S. noch vorhanden, und zwar Kompression abwärts, Aspiration aufwärts. Spontaner Ny. r.↻ = ↻l., hinter der Brille 0.

Nach L. Dr. Ny. ➤→r. 16″, nach R. Dr. Ny. l.←➤ 21″.

Cal. R. sicher, aber nicht sehr stark.

Digitized by Google
Original from UNIVERSITY OF CALIFORNIA
Generated on 2019-10-24 14:37 GMT / http://hdl.handle.net/2027/uc1.b3252763
Public Domain in the United States, Google-digitized / http://www.hathitrust.org/access_use#pd-us-google

Fall 14. R. R., 30 Jahre, Arbeiter, Krain.

Anamnese: Pat. ist seit jeher auf dem linken Ohr schwerhörig gewesen. Vor 5 Jahren bemerkte er einen Ausfluß, er suchte einen Arzt auf (Köln a. Rh.), der angeblich einen Polypen entfernte. Vor 3 Jahren bemerkte er wieder Ohrenfluß, den er durch Ausspritzungen behandelte. Vor 14 Tagen Kopfschmerzen im Hinterhaupt und Schwindel, weshalb er die Klinik aufsuchte. Kein Erbrechen, keine Übelkeiten, aber gegenwärtig Schwindel, Ohrensausen links.

R. O. Trommelfell getrübt, eingezogen.

L. O. Destruktion des Trommelfells. Antrum-Attikeiterung. Aus dem Antrum werden Cholesteatommassen entfernt. Hammer erhalten. Cs. Sp. 3 *m*, Fl. Sp. 1 *m*, W. im Kopf, R. —, S. normal, C_1 +, c^4 +, kein spontaner Ny. F. S.: Bei Kompression langsame Bulbusbewegung nach rechts, bei Aspiration nach links. Auffallend große Bewegung bei Aspiration. Cal. R. prompt.

Interner Befund (Klinik v. Strümpell): Infiltration des rechten Oberlappens und wahrscheinliche Infiltration der linken Spitze machen eine Tuberkulose im höchsten Grade wahrscheinlich.

26. IV. F. S. links typisch, bei Kompression Ny. l.↻, bei Aspiration umgekehrt. Aspiration stärker wirksam.

27. IV. F. S. nicht mehr auslösbar, Tube offen, bei gleichzeitigem Valsalva und gleichzeitiger Kompression beziehungsweise Aspiration wieder typisch auslösbar.

28. IV. F. S. heute überhaupt nicht mehr auslösbar, auch bei Valsalva nicht mehr. W. im Kopf, R. —, S. verlängert, C_1 gut, c^4 gut, geringer spontaner Ny. ↻r.

Nach R. Dr. Ny. l.←« 30″, kein Schwindel,

„ L. Dr. Ny. »→r. 30″, „ „

„ R. Dr. K. vgn. Ny. l.↻ 40″, kein Schwindel,

„ L. Dr. K. vgn. Ny. ↻r. 26″, „ „

„ R. Dr. K. rgn. Ny. ↓ 25″, „ „

„ L. Dr. K. rgn. Ny. ↑ 11″, „ „

„ L. Dr. K. lgn. Ny. ↓ 23″, „ „

„ R. Dr. K. lgn. Ny. ↑ 20″, „ „

29. IV. F. S. bei Kompression, auch bei gleichzeitigem Valsalva nicht mehr auslösbar, dagegen bei Aspiration noch minimal vorhanden.

30. IV. Auf eigenes Verlangen unoperiert entlassen.

Fall 15. B. K., 32 Jahre, Maurer. Aufnahme am 22. X. 1911.

Anamnese: Ohrenfluß links seit Kindheit, zeitweilig sistierend, dann tritt immer Kopfschmerz auf, der sich bessert, wenn der Fluß wiederkommt. Seit

Digitized by Google
Original from UNIVERSITY OF CALIFORNIA
Generated on 2019-10-24 14:38 GMT / http://hdl.handle.net/2027/uc1.b3252763
Public Domain in the United States, Google-digitized / http://www.hathitrust.org/access_use#pd-us-google

4 Tagen Fieber und Kopfschmerz. Angeblich hat er auch schon voriges Jahr durch einige Tage Fieber, auch Kopfschmerz gehabt. Kein Schwindel.

R. O. normal.

L. O. Große Perforation, Granulationen am Paukenhöhlenboden. Reichliche, nicht fötide Eiterung. Temp. 40·6, Puls 104, Schüttelfrost. Cs. Sp. 10 *cm*, W. links, R. —, S. verlängert, C_1 bei starkem Anschlag +, c^4 +, kein spontaner Ny., kein F. S., Cal. R. typisch. Spontan kein Danebenzeigen. Keine Ataxie. Kein Kernig, Dermographie negativ, keine Nackensteifigkeit, Reflexe erhalten, normal. Warzenfortsatz am hinteren Rande druckempfindlich, am Abend desselben Tages aber nicht mehr!

Operation 23. X. 1911 (Ruttin): Typischer Hautschnitt, Warzenfortsatz sklerotisch, im Antrum verjauchtes Cholesteatom, der Knochen grüngelb verfärbt, die Knochenerkrankung reicht bis an den Sinus, der an einer Stelle, etwa in der Mitte, mit leichten Auflagerungen bedeckt ist. Freilegung des Sinus in ganzer Ausdehnung. Freilegung der mittleren Schädelgrube, die Dura nur mit ganz wenigen Auflagerungen bedeckt. Typische Radikaloperation. Keine Plastik. Unterbindung der oberhalb der Vena facialis communis mäßig gefüllten Jugularis interna. Incision in den Sinus, Blutung in starkem Strahl, Tamponade, Naht, Verband.

25. X. Augenbefund (O. Ruttin): Fundi normal.

26. X. Verbandwechsel, Entfernung der Nähte, die oberflächlichen Tampons sind ein wenig mit Eiter bedeckt, Entfernung der Tampons vom Sinus. keine Blutung, Sinuswand graurot. Jugulariswunde gut. Dauernd fieberfrei und Wohlbefinden.

7. XI. Augenbefund (O. Ruttin) normal.

8. XI. Sekundärnaht. Entfernung der Jugularisfäden. Anfrischung der Wundränder. Naht. Plastik. Nach der Operation mit einer Ausnahme (9. XI. 38·0) immer fieberfrei.

13. XI. Entlassen.

Untersuchung am 12. XII.: Pat. gibt an, daß er einige Tage vor dem 28. XI., wo er wieder aufgenommen wurde, beim Verbandwechsel plötzlich Schwindel hatte; er führt ihn darauf zurück, daß ihm einer der Ärzte Alkohol eingespritzt habe. W. l., R. —, S. eher verlängert, C_1 verkürzt, c^4 gut. Hört. Kein spontaner Ny. F. S. typisch, aber auch etwas Ny. ↓↑, dabei heftiger Schwindel, Fallbewegung nach rechts.

Nach R. Dr. Ny. l←◀ 31″, nach L. Dr. Ny ▶→r. 32″.

Cal. R. prompt.

Fall 16. K. K., 61 Jahre. Aufnahme am 21. XI. 1911.

Anamnese: Vor 3 Jahren Ohrenfluß. Dauert ohne Unterbrechung. Seit 2 Monaten kein Ohrenfluß, seit kurzem wieder, ohne Schmerzen, vor 7 Wochen Schüttelfrost und Schwindel.

Digitized by Google
Original from UNIVERSITY OF CALIFORNIA
Generated on 2019-10-24 14:38 GMT / http://hdl.handle.net/2027/uc1.b3252763
Public Domain in the United States, Google-digitized / http://www.hathitrust.org/access_use#pd-us-google

R. O. normal.

L. O. Im Gehörgang pulsierender fötider Eiter, große, nierenförmige Perforation. Antrumeiterung. Cs. Sp. a. c., W. links, R. —, C_1, c^4 stark verkürzt, spontaner Ny. ↻r. ersten Grades, F. S. typisch, dabei sehr heftiger Schwindel. Cal. R. typisch.

Operation 24. IX. 1911 (Bondy): Typischer Hautschnitt. Antrum klein, ebenso wie in den tiefen Zellen Granulationen, an dem Bogengang keine Fistel, gegen das ovale Fenster Granulationen, bei deren Kompression typische Augenbewegungen ausgelöst werden. Dura der mittleren Schädelgrube tiefstehend und überhängend, dieselbe auf gut Bohnengröße freigelegt. Wundversorgung.

Sie hat durch 6 Wochen vor der Operation Schwindel gehabt. Der Schwindel war angeblich gleich nach der Operation verschwunden. F. S. jetzt noch typisch, dabei aber kein Schwindel, während früher der gleiche Ny. bei Versuch des Fistelsymptoms heftigen Schwindel auslöste. Cs. Sp. a. c. Cal. R. +. Kein spontaner Ny. Hinter der Brille kein spontaner Ny.

Nach R. Dr. Ny. l.←◀ 13″, kein Schwindel,
„ L. Dr. Ny. ▶→r. 14″, „ „
„ R. Dr. K. vgn. Ny. l.↻ 16″, etwas Schwindel,
„ L. Dr. K. vgn. Ny. ↻r. 19″, starker „
„ R. Dr. K. rgn. Ny. ↓ 12″, etwas „
„ R. Dr. K. lgn. Ny. ↑ 9″, wenig „

30. XI. Normale Wundverhältnisse.

2. XII. Schwellung und Rötung vor dem Ohr und gegen die Spitze.

23. XII. Zur ambulatorischen Nachbehandlung entlassen.

2. II. 1912. Wundhöhle vollständig epidermisiert. Kein F. S. auslösbar. Gehör wie vor der Operation. Schwindel, Kopfschmerz seit der Operation ganz verschwunden.

25. II. Seit einigen Tagen ganz kurz andauernde Schwindelanfälle abends im Bett, es ist, als ob Pat. auf einen Moment bewußtlos wäre. Der Schwindel vor der Operation trat bei plötzlichen Kopfbewegungen vorzugsweise auf. Objektiv keine Veränderung nachweisbar. Vestibularapparat normal erregbar.

18. III. Die Schwindelanfälle seltener, insbesondere wenn Pat. beim Niederlegen acht gibt und sich vorsichtig auf die linke Seite legt, bleiben sie aus. Hauptsächlich treten sie auf, wenn sie sich rasch auf die rechte Seite oder auf den Rücken legt. Objektiv nichts nachweisbar, kein spontaner Ny.

Fall 17. Z. A., 15 Jahre, Schüler, Wien.

Anamnese: Als 4jähriges Kind war der Pat. ohrenleidend. Er stand in ärztlicher Behandlung, worauf der Ohrfluß aufhörte. Vor 4 Wochen begann das linke Ohr zu fließen. Wiederum hörte nach ärztlicher Behandlung der Ohr-

Digitized by Google
Original from UNIVERSITY OF CALIFORNIA
Generated on 2019-10-24 14:38 GMT / http://hdl.handle.net/2027/uc1.b3252763
Public Domain in the United States, Google-digitized / http://www.hathitrust.org/access_use#pd-us-google

fluß auf. Vor einigen Tagen bekam der Pat. Schwindel und Ohrfluß, der Schwindel setzte bei Kopfbewegungen nach links stärker ein. Keine Übelkeiten, kein Kopfschmerz.

Status praesens: R. O. normal.

L. O. Gehörgang stark verengt. Senkung der hinteren oberen Gehörgangswand, die mit Granulationen bedeckt ist. Trommelfell, welches nur durch den Spalt gesehen wird, ohne besondere sichtbare Veränderungen. Cs. Sp. 1 *m*, Fl. Sp. a. c., W. im Kopf, R. —, S. verlängert, C_1 —, c^4 +, spont. Ny. r.↻ = ↻l., F. S. typisch. Cal. R. typisch.

Nach R. Dr. Ny. l.←◀ 20″, nach L. Dr. Ny. ▶→r. 30″.

Operation 16. III. 1911 (Hofr. Urbantschitsch): Typischer Hautschnitt, Radikaloperation. Im Antrum reichlich Cholesteatommassen, nicht vereitert, Facialsporn sehr stark vorspringend. Im horizontalen Bogengang eine zirka 2 *mm* lange Fistel. Nichts freigelegt. Panseplastik ohne Annähung der Lappen. Wundversorgung.

17. III. Wohlbefinden.

21. III. Erster Verbandwechsel. Reaktionsloser Wundverlauf.

23. III. Entlassung. Temperatur immer normal.

17. bis 19. III. Ny. r.↻ > ↻l. Seit der Operation kein Schwindel mehr.

20. IV. L. O. Hört nur, daß gesprochen wird, sagt einzelne Worte unrichtig nach. Mittlere Gabel vor dem Ohr gehört. C_1 —, c^4 +. Kein spontaner Ny. Cal. R. prompt, dabei aber kein Schwindel.

Nach R. Dr. Ny. l.←◀ 20″, kein Schwindel!

„ L. Dr. Ny. ▶→r. 19″, stärkere Ausschläge als nach R. Dr., dabei Schwindel.

8. V. L. O. taub. W. links, R. ∞ —, nicht wesentlich verkürzt. C_1 —, c^4 bei lautem Anschlag. Spontaner Ny. r.↻ = ↻l. in Endstellung. Kein F. S. Cal. R. —.

Nach R. Dr. 1—2″. Zeigeversuch negativ. Kein Schwindel.

„ L. Dr. Ny. ▶→r. 12″. Zeigeversuch typisch. Geringer Schwindel.

Fall 18. W. D., 69 Jahre alt, Magazinsarbeiter. Aufnahme am 19. IV. 1913.

Anamnese: Immer gesund gewesen. Am 13. II. 1913 traten im rechten Ohr leichtes Sausen und ein Gefühl des Verlegtseins auf. Am 18. II. hatte Pat. einen Schwindelanfall, der so heftig war, daß er zu Boden stürzte. Am 21. II. begann das Ohr zu fließen. Der Ohrfluß dauerte ununterbrochen 4 Wochen lang. Während dieser Zeit hatte der Pat. öfters Schwindelanfälle, besonders wenn er sich schneuzte oder hustete. Der Ohrfluß hörte dann auf, die Schwindelattacken sind nicht geschwunden. Erbrechen hatte der Pat. niemals. Nie Fieber. Sausen rechts.

L. O. keine Veränderungen.

R. O. Warzenfortsatz nicht druckempfindlich, Trommelfell gerötet. Keine Perforation sichtbar, Details erkennbar, Senkung der hinteren oberen Gehör-

Digitized by Google
Original from UNIVERSITY OF CALIFORNIA
Generated on 2019-10-24 14:38 GMT / http://hdl.handle.net/2027/uc1.b3252763
Public Domain in the United States, Google-digitized / http://www.hathitrust.org/access_use#pd-us-google

gangswand. Laute Sprache a. c., W. rechts, R. —, S. verkürzt, C_1 +, c^4 +, spontaner Ny. r.↻ = ↻l. F. S. typisch, sehr stark, schon bei Druck auf den Tragus auslösbar. Cal. R. typisch.

Nach L. Dr. Ny. ➤➤r. 20″, nach R. Dr. Ny. l.↤ 26″.

Operation 15. IV. 1913 (Ruttin): Typischer Hautschnitt, Aufmeißelung, sehr erweichte Zellen, kein freier Eiter, viel Granulationen. Große Fistel im horizontalen Bogengang. Radikaloperation. Aufmeißelung und Ausräumung erkrankter Zellen gegen den Sinus zu und retrofacial gelegener Zellen. Plastik. Drainage. Temperatur mit einer einzigen Erhöhung (am 8. VI. 37·8) immer normal.

21. IV. Hat nach der Operation bis heute gar keine Beschwerden und keinen Ny. gehabt. Verbandwechsel taub. F. S. stark, stärker bei Aspiration als bei Kompression, aber typisch. W. rechts, C_1 —, c^4 +, Cal. R. schwach, mittlere Gabel gehört.

28. IV. F. S. bei Kompression und Aspiration gleich zur kranken Seite gerichteter Ny., gleichgültig, ob man mit Kompression oder Aspiration beginnt, gleichgültig, ob man Kompression oder Aspiration aufeinander folgen läßt oder getrennt voneinander prüft, gleichgültig, ob man kurz oder dauernd komprimiert oder aspiriert.

29. IV. Kompression und Aspiration wie gestern, Ny. zur kranken Seite, wenn man aber konstant komprimiert, tritt während der Kompression Umkehr des F. S. auf. Entfernt man den Ballon während der Kompression ganz sachte, so tritt auch Umkehr des F. S. auf. Bei andauernder Aspiration tritt Ny. l.↻ auf, der aber nach mehreren Sekunden aufhört. Entfernt man jetzt ganz sachte den Ballon, so tritt Ny.↻r. auf, also bei Aufhören der Aspiration ohne Kompression!

Beginnt man mit Kompression und schließt gleich Aspiration an, so tritt bei Kompression und Aspiration Ny. r.↻ auf. Beginnt man mit Aspiration und schließt gleich Kompression an, so tritt ebenfalls bei Kompression und Aspiration Ny. r.↻ auf.

1. V. F. S. unverändert. Kat. get.—An. St. Ny. r.↻ 10 MA., sehr deutlich, An. get.—Kat. St. Ny. ↻l. 6 MA., sehr deutlich, bei umgekehrten Elektroden dasselbe Resultat.

2. V. F. S: Bei Kompression Ny. r.↻, bei andauernder Kompression keine Änderung. Bei Aspiration, unmittelbar anschließend an die Kompression, Ny.↻l., dabei wenig Schwindel. Bei Aspiration von Beginn Ny. r.↻, dabei wenig Schwindel, taub. W. im Kopf, R. ∞ —, C_1 0, c^4 nur bei starkem Anschlag hinübergehört. Spontaner Ny. r.↻ = ↻l.

Digitized by Google
Original from UNIVERSITY OF CALIFORNIA
Generated on 2019-10-24 14:38 GMT / http://hdl.handle.net/2027/uc1.b3252763
Public Domain in the United States, Google-digitized / http://www.hathitrust.org/access_use#pd-us-google

13. V. F. S. bei Kompression Ny. Or. und so lange gleich stark, als die Kompression andauert. Bei Aspiration Ny. Ol., also ist das F. S. jetzt wieder typisch. Dabei ist es gleichgültig, ob man mit Kompression beginnt und dann Aspiration anschließt, oder gleich mit Aspiration beginnt. Sowohl bei Kompression als bei Aspiration hat er auch Schwindel.

11. VI. F. S. wieder gerade seit einer Woche.

Fall 19. K. A., 51 Jahre, Kaufmann.

Anamnese: Seit Kindheit Ohrenfluß auf beiden Seiten. Seit 3 Jahren trat heftiges Ohrensausen im rechten Ohr, gleichzeitig Schwindel und Kopfschmerzen auf. Schwindel und Kopfschmerzen halten bis jetzt an, besonders während der Nacht. Keine Übelkeiten, kein Erbrechen. Pat. stand längere Zeit in Behandlung wegen Tuberkulose.

R. O. Gehörgang verengt, mäßiges Sekret aus der Perforation vorne unten. Senkung der oberen Gehörgangswand. Keine Druckempfindlichkeit am Warzenfortsatz. Cs. Sp. 2 *m*, Fl. Sp. a. c., W. im Kopf, R. —, S. etwas verlängert, C_1 —, c^4 +, kein F. S., Cal. R. typisch.

L. O. Perforation vorn unten, aus der mäßiges Sekret herauskommt. Dahinter Granulationen. Kurzer Fortsatz und der Hammergriff sichtbar, keine Druckempfindlichkeit am Warzenfortsatz. Cs. Sp. 3 *m*, Fl. Spr. 1 *m*, R. —, S. etwas verlängert, C_1 —, c^4 +, kein F. S., Cal. R. typisch. Kein spontaner Ny.

Operation 6. III. 1911 (Bondy), (linkes Ohr): Typische Radikaloperation. Vollkommen sklerosierter Warzenfortsatz. Kleines Antrum mit spärlichen Granulationen, in der Trommelhöhle Gehörknöchelchen makroskopisch intakt. Dura der mittleren Schädelgrube auf 1 *cm* freigelegt, normal. Panseplastik. Verband.

11. IV. Wunde sehr schön glatt epidermisiert.

13. IV. Entlassung. Temperaturen während des ganzen Spitalsaufenthaltes normal.

Am 22. V. plötzlich Schwindel, Erbrechen, kein Ohrensausen und typisches F. S.

Er war am 8. IV. operiert und am 10. IV. entlassen worden (wegen Platzmangels). Er hatte allerdings schon vor der Operation seit 3 Jahren an Schwindel gelitten, hatte aber auf dem linken Ohr nie Ohrensausen, sondern auf dem rechten Ohr.

Untersuchung am 14. VI. 1911: R. O. Cs. Sp. 1 *m*, Fl. Sp. a. c., W. im Kopf, R. —, S. normal, C_1 gut, kein F. S.

L. O. Cs. Sp. $^1/_4$ *m*, Fl. Sp. a. c., R. —, S. normal, C_1 verkürzt, F. S. typisch. Kein spontaner Ny. Nach R. Dr. Ny. l.←◀ 15″, nach L. Dr. Ny. ▶→r. 20″.

24. XI. Radikaloperationshöhle geheilt. Cs. Sp. $1^1/_2$—2 *m*, kein F. S. Kein spontaner Ny.

Digitized by Google
Original from UNIVERSITY OF CALIFORNIA
Generated on 2019-10-24 14:38 GMT / http://hdl.handle.net/2027/uc1.b3252763
Public Domain in the United States, Google-digitized / http://www.hathitrust.org/access_use#pd-us-google

Fall 20. F. T., 26 Jahre, Hilfsarbeiterin. Aufnahme am 14. II. 1911.

Anamnese: Die rechtseitige Erkrankung besteht seit 2 Jahren und begann mit Schmerzen; der Ohrenfluß soll erst 1 Jahr bestehen. Hie und da Kopfschmerzen, Schwindel und Erbrechen. Seit Sommer d. J. bemerkt Pat., daß sie auch auf dem linken Ohr, das bis dahin gesund war, schlecht hört.

R. O. Große Perforation. Paukenhöhlenschleimhaut granulierend. Gehörgang von hinten oben verengt. Mäßige Sekretion. Cholesteatom? Nur Schallempfindung. W. im Kopf, R. —, S. verkürzt, c^4 bei starkem Anschlag +, kein F. S., Cal. R. + (nach $^5/_4$ Minuten Spülung). Spontaner Ny. l.↺ bei Blick nach links. Kein Fieber.

Operation 15. II. 1911 (Ernst Urbantschitsch): Radikaloperation. Knochen stark sklerotisch. Im Antrum cholesteatomartige Massen. Hammer und Amboß extrahiert, cariös. Granulationen vom horizontalen Bogengang nach hinten oben gegen das Antrum gehend. Panseplastik.

16. II. Wohlbefinden. Normaler Wundverlauf.

25. II. Zur ambulatorischen Nachbehandlung entlassen.

Seit zirka 1. III. 1911 soll angeblich Schwindel bestehen. Im Laufe des Monates März zwei stärkere Anfälle, so daß sich Pat. niederlegen mußte. Kleinere Attacken öfters, doch nicht täglich. Im April war weniger Schwindel als März. Am 20. und 21. IV. Übelkeiten, Fiebergefühl. (Temperatur wurde vom Pat. nicht gemessen.) Kopfschmerz und sehr starker Schwindel sowie intensiveres Ohrensausen beiderseits.

22. IV. R. O. Deutliches F. S. bei Kompression gegen das kranke Ohr. Subjektiv besser. Kein Fieber während des ganzen Spitalsaufenthaltes.

8. VI. R. O. Pulsierende Eiterung. Radikaloperationshöhle nicht geheilt. Hörweite (mit Lärmapparat geprüft) $^1/_2$ *m* Cs. Sp., W. l., R. —, C_1 —, c^4 —, F. S. +, und zwar bei Kompression rotatorischer Ny. rechts, bei Aspiration horizontaler Ny. links. Bei Dauerkompression kehrt sich der Ny. um. Kompression stärker wirksam als Aspiration. Spontaner Ny. rot. nach rechts gering, nur bei Blick nach rechts.

Nach L. Dr. Ny. ➳r. 15″, ganz geringer Schwindel,
„ R. Dr. Ny. l.↞ 7″, „ „ „
„ R. Dr. K. vgn. Ny. l.↺ 14″, etwas Schwindel,
„ L. Dr. K. vgn. Ny. ↻r. 7″, „ „
„ R. Dr. K. rgn. Ny. ↓ 2—3″, starker Schwindel,
„ L. Dr. K. rgn. kein Ny. (?), kein Schwindel,
„ L. Dr. K. lgn. Ny. ↓ 8″, etwas „
„ R. Dr. K. lgn. Ny. ↑ 3—4″, etwas Schwindel.

Keine cal. R.

Digitized by Google
Original from UNIVERSITY OF CALIFORNIA
Generated on 2019-10-24 14:38 GMT / http://hdl.handle.net/2027/uc1.b3252763
Public Domain in the United States, Google-digitized / http://www.hathitrust.org/access_use#pd-us-google

Fall 21. P. H., 33 Jahre, Beamter.

Anamnese: Kann sich an Kinderkrankheiten nicht erinnern. Als 16jähriger Bursche rechts Ohrenfluß, der 8 Tage dauerte und dann angeblich wieder gut wurde. Vor ungefähr 6 Jahren hatte er Schwindelanfälle und nachher wurde ihm an der Klinik ein Polyp rechts extrahiert. Er war dann angeblich bis vor 5—6 Wochen immer gesund. Vor 5—6 Wochen bekam er plötzlich Ohrenschmerzen, 2 Tage später Ohrenfluß. Seit gestern heftige Kopfschmerzen und Fieber, kein Erbrechen, nur Übelkeit, angeblich kein Schwindel. Appetitlosigkeit. Vor Beginn des Ohrenflusses hatte er Ohrensausen. Potus negiert, 4 Zigarren täglich, nur Gonorrhöe.

L. O. Trommelfell etwas getrübt und eingezogen.

R. O. Hintere obere Gehörgangswand stark gesenkt, granulierend, anscheinend laterale Antrumwand zum Teil zerstört, geringe fötide Eiterung. Warzenfortsatz nur in der Antrumgegend druckempfindlich, seitliche Halsgegend etwas druckempfindlich, aber nicht speziell im Jugularisgebiet. Cs. Sp. a. c., W. links, R. stark —, S. etwas verkürzt, C_1 —, c^4 + bei mäßigem Anschlag. Spontaner Ny. ↻→r. zweiten Grades. F. S. typisch. Ny. ↻r. bei Kompression, dabei schwindet der spontane Ny. →r. völlig. Spontane Zeigereaktion in allen Gelenken der oberen Extremitäten normal. Cal. R. sicher vorhanden, aber sehr gering, erst nach längerer, kalter Spülung auftretend, nur Ny. l.↺ ersten Grades. Dabei verschwindet der spontane Ny. →r. nicht, kalt links ausgesp. typ. R., dabei mit der rechten Hand typisches Zeigen, mit der linken Hand kein Vorbeizeigen trotz starkem Ny. Bei warmer Spülung links R. typisch, dabei Danebenzeigen typisch nach rechts mit beiden Händen und Armen. Schädel nicht klopfempfindlich, klagt über Kopfschmerz, aber vorwiegend in der Stirne. (Nase, Rachen normal.) Aktive Kopfbewegungen werden prompt ausgeführt, passive etwas empfindlich, geringe Resistenz. Nackenwirbelsäule auf Druck empfindlich. Pupillen gleich weit, reagieren auf Licht und Akkommodation gut. Keine groben Sensibilitätsstörungen, keine groben Geschmacksstörungen, aber überhaupt ist der Geschmack sehr schlecht. Facialisparese recht deutlich bei rückwärts geneigtem Kopf und langsam intendiertem Augenschluß. Dermographie +, Bauchdeckenreflexe lebhaft, Cremaster-, Patellarreflexe lebhaft, ebenso Achillessehnenreflex, kein Fußklonus, kein Babinski, Bauch nicht eingezogen, Waden nicht druckempfindlich. Kraft der oberen Extremitäten gut. Temp. 39·1, Puls kräftig, 120.

Operation 5. V. 1912 (Ruttin): Typischer Hautschnitt. Aufmeißelung des sehr sklerotischen Warzenfortsatzes, aus der Gegend des Sinus unter hohem Druck gelber, nicht fötider Eiter, Cholesteatom im Antrum, welches die knöcherne hintere Gehörgangswand an ihrem inneren Ende zerstört hat und die membranöse daselbst vorwölbt. Typische Radikaloperation. Im horizontalen

Digitized by Google
Original from UNIVERSITY OF CALIFORNIA
Generated on 2019-10-24 14:38 GMT / http://hdl.handle.net/2027/uc1.b3252763
Public Domain in the United States, Google-digitized / http://www.hathitrust.org/access_use#pd-us-google

Bogengang eine längliche, 2—4 *mm* lange, graurote Fistel, Freilegung des sehr stark vorgelagerten Sinus, der an einer kleinen Stelle durchbrochen scheint: aus dieser Stelle quillt etwas dünnflüssiger Eiter. Unterbindung der gut gefüllten Jugularis interna unterhalb des Facialis mit Ligatur des Facialis communis. Weitere Freilegung des Sinus nach oben und nach unten bis zum Bulbus und zum oberen Knie bis ins Gesunde; da auch extradural von der hinteren Schädelgrube etwas flüssiger Eiter kam, sollte die Dura der hinteren Schädelgrube freigelegt werden. Zu diesem Zwecke Rücktamponade des Sinus in die Schädelgrube. Freilegung eines Teiles der Dura der hinteren Schädelgrube bis ins Gesunde. Beim Herausziehen des Tampons Blutung aus dem Sinus. Tamponade. Plastik.

6. V. Augenbefund (O. Ruttin): Staphyloma post. gravis. Atrophia circumscripta pap. (schmetterlingsflügelartig).

6. V. Verbandwechsel. Jugulariswunde rein, das Ende bleibt geschlossen. retroauriculäre Entfernung der Tampons, Blutung, Tamponade, kein Schwindel. kein Ny. Temp. 36·4—39·0. Puls 120. Wohlbefinden, kein Kopfschmerz.

7. V. Temp. 37·4—38·0.

8. V. Verbandwechsel. Jugulariswunde etwas nicht fötider Eiter, das Ende bleibt geschlossen. Retroauriculär werden nur die Sinustampons zum Teil entfernt, jedoch nicht der den Sinus bedeckende Tampon. Temp. 37—37·7. Puls 80. Wohlbefinden, kein Kopfschmerz, kein Schwindel, kein Ny.

9. V. Temp. 37·1—37·5. Puls 84. Elektrargol.

10. bis 12. V. Temp. normal.

13. bis 21. V. Temp. zwischen 39·1 und 37·5.

22. V. Temp. 36·6—38·8, dann normal.

31. VI. Entlassung.

30. XI. 1913. R. O. Cs. Sp. $2^1/_2$ *m*, W. rechts, R. negativ, S. verkürzt. C_1 bei starkem Anschlag +, c^4 bei leisem Anschlag +. Kein spontaner Ny., kein F. S. Cal. R. (weil die Wundhöhle trocken und epidermisiert ist), mit Äthergebläse geprüft, positiv.

Nach R. Dr. Ny. l.←◀ 8″, nach L. Dr. Ny. ▶→r. 9″.
„ R. Dr. K. vgn. Ny. l.↺ 6″, etwas Schwindel,
„ L. Dr. K. vgn. Ny. ↻r. 6″, „ „
„ R. Dr. K. rgn. Ny. ▼ 15″, „ „
„ R. Dr. K. lgn. Ny. ▲ 6″, „ „

Fall 22. M. B., 25 Jahre, Kontoristin. Aufnahme am 27. VIII. 1914.

Seit 10 Jahren Ohrenfluß links. Vor 6 Wochen plötzlich Schwindelanfälle mit Erbrechen. Der Schwindel war längere Zeit andauernd, so daß Pat. im Bett bleiben mußte. Pat. wurde dann im Kaufmännischen Spital von Prof. Neumann behandelt und uns überwiesen.

Generated on 2019-10-24 14:38 GMT / http://hdl.handle.net/2027/uc1.b3252763
Public Domain in the United States, Google-digitized / http://www.hathitrust.org/access_use#pd-us-google
Digitized by Google
Original from UNIVERSITY OF CALIFORNIA

R. O. Antrumeiterung, aber gegenwärtig trocken.

L. O. Fötide Eiterung. Aus dem Antrum Cholesteatom und Granulationen. Hintere obere Gehörgangswand gesenkt. Lauteste Sprache a. c. Mittlere Gabel vor dem linken Ohr gehört. W. nach rechts, R. —, S. verkürzt. C_1 —, c^4 stark verkürzt. Spontaner Ny. r.↻. F. S. jetzt, 28. VIII. 10 Uhr früh, nicht auslösbar, war aber früher auslösbar, typisch. Nach einem Irrigator kalten Wassers sichere Reaktion, dabei auch typisches Vorbeizeigen nach links mit beiden Armen. Facialparese links.

28. VIII. 1914: Nach R. Dr. Ny. l.←◀ 12″,
„ L. Dr. Ny. ▶→r. 10″,
„ R. Dr. K. vgn. Ny. l.↻ 10″, Schwindel,
„ L. Dr. K. vgn. Ny. ↻r. 26″, „
„ R. Dr. K. rgn. Ny. ↓ 10″, „
„ R. Dr. K. lgn. Ny. ↑ 8″, „

Operation 28. VIII. 1914 (Ruttin): Typischer Hautschnitt. Warzenfortsatz sklerotisch. Im Antrum Cholesteatom, vereitert, mit Granulationen gefüllt. Typische Radikaloperation. Hammer intakt. Amboß fehlt, langer Schenkel. In der Trommelhöhle reichlich Granulationen. Im horizontalen Bogengang eine die ganze Prominenz einnehmende braunrote, mit Granulationen gefüllte Fistel. Nichts freigelegt. Plastik nach Neumann. Verband.

Temp.: 28. VIII. 37·7; 29. VIII. 39·4; 30. VIII. bis 6. IX. zwischen 36·0 und 38·0, dann normal.

30. IX. 1914: Nach R. Dr. Ny. l.←◀ 10″,
„ L. Dr. Ny. ▶→r. 10″,
„ R. Dr. K. vgn. Ny. l.↻ 6″, Schwindel,
„ L. Dr. K. vgn. Ny. ↻r. 15″, „ (Unterschied gegen R. Dr. sehr groß)
„ L. Dr. K. lgn. Ny. ↓ 14″, Schwindel,
„ L. Dr. K. rgn. Ny. ↑ 7″, „

F. S. noch auslösbar, aber sehr gering; deutlich bei Kompression. Kein Schwindel. Hört a. c. W. rechts, R. —, S. eher verlängert, C_1 — c^4 +. Cal. R. +, schwach. Kein spontaner Ny.

23. XI. 1914. Laute Cs. Sp. 10 *cm*, W. rechts, R. exquisit negativ, S. eher verlängert, C_1 —, c^4 bei stärkerem Anschlag +, kein F. S.

Nach R. Dr. Ny. l.←◀ 15″, Schwindel,
„ L. Dr. Ny. ▶→r. 20″, „
„ R. Dr. K. vgn. Ny. l.↻ 16″, starker Schwindel,
„ L. Dr. K. vgn. Ny. ↻r. 10″, „ „
„ R. Dr. K. rgn. Ny. ↓ 12″, „ „
„ R. Dr. K. lgn. Ny. ↑ 9″, „ „

Digitized by Google
Original from UNIVERSITY OF CALIFORNIA
Generated on 2019-10-24 14:38 GMT / http://hdl.handle.net/2027/uc1.b3252763
Public Domain in the United States, Google-digitized / http://www.hathitrust.org/access_use#pd-us-google

Cal. R. + schwach.

20. I. 1915. Wundhöhle trocken und epidermisiert. Cs. Sp. $^1/_2$ *m*. W. rechts. R. —, C_1 —, c^4 + bei lauterem Anschlag. Kein spontaner Ny. kein F. S.

Nach R. Dr. Ny. l.←◀ 9″,
„ L. Dr. Ny. ▶→r. 20″,
„ R. Dr. K. vgn. Ny. l.↻ 15″, Schwindel,
„ L. Dr. K. vgn. Ny. ↻r. 6″, „
„ R. Dr. K. rgn. Ny. ↓ 12″, „
„ R. Dr. K. lgn. Ny. ↑ 8″, „

Cal. R. vorhanden, aber sehr schwach.

Fall 23. A. K., 33 Jahre, Schlossergehilfe. Aufnahme am 9. VII. 1914.

Vor 8 Jahren Hernie, vor 2 Jahren Pneumonie. Seit 3 Jahren zeitweilig rechtseitiger Ohrenfluß; er bemerkte den Ohrenfluß in der Weise, daß er ein Kratzen im Ohr fühlte und spürte, daß es naß war. Vor 3 Tagen plötzlich in der Frühe beim Schuheanziehen Schwindel, welcher sich während des Tages und während der nächsten Tage bis heute oft wiederholte, wenn er brüske Bewegungen machte oder sich bückte. Kein Kopfschmerz, kein Erbrechen. Lues negiert.

R. O.: Chron. Eiterung. Granulationen aus der Antrumgegend. Cs. Sp. 1 *m*. W. rechts. R. —, S. verlängert. C_1 verkürzt, c^4 verkürzt. Spontaner Ny. r.↻>↻l. F. S. +, Schwindel. Cal. Ny. vorhanden. Schwach, aber deutlich, dabei kein Schwindel.

Nach L. Dr. 15″, kein Schwindel,
„ R. Dr. 25″, Schwindel.
„ L. Dr. K. vgn. Ny. ↻r. 15″, Schwindel,
„ R. Dr. K. vgn. Ny. l.↻ 15″, starker Schwindel,
„ R. Dr. K. rgn. Ny. ↓ 11″, Schwindel,
„ R. Dr. K. lgn. Ny. ↑ 9″, geringer Schwindel,

L. O. Narbe, Verkalkung sonst normal.

Operation 10. VII. (Ruttin): Typische Radikaloperation. Im Antrum großes Cholesteatom. Vom Hammer und Amboß nur Kopf bzw. Körper vorhanden. Granulationen in der Paukenhöhle. Große, blutende Fistel im hinteren Teil des Bogengangs. Nichts freigelegt. Tamponade. Plastik. Verband. Verlauf fieberfrei.

23. VII. Hört 2 *m*. F. S. bei Kompression +, bei Aspiration schwach. Kein spontaner Ny.

27. VII. Nach der Operation hatte er noch ungefähr 8 Tage Schwindel; der Schwindel trat besonders früh beim Aufstehen auf. Auch gegenwärtig hat er noch ganz leichten Schwindel. Cs. Sp. $^1/_2$ *m*. W. rechts. R. eher verlängert. C_1 stark verkürzt, c^4 wenig verkürzt. S. eher verlängert. Kein spontaner Ny.

Digitized by Google
Original from UNIVERSITY OF CALIFORNIA
Generated on 2019-10-24 14:38 GMT / http://hdl.handle.net/2027/uc1.b3252763
Public Domain in the United States, Google-digitized / http://www.hathitrust.org/access_use#pd-us-google

Nach L. Dr. Ny. ➤→r. 10″, kein Schwindel,
„ R. Dr. Ny. l.←➤ 17″ (stärkere Schläge als bei L. Dr.), kein Schwindel,
„ L. Dr. K. vgn. Ny. ↻r. 14″, Schwindel,
„ R. Dr. K. vgn. Ny. l.↻ 15″, „
„ R. Dr. K. rgn. Ny. ↓ 10″, „
„ R. Dr. K. lgn. Ny. ↑ 11″, starker Schwindel.

F. S. noch vorhanden, typisch, ganz enorm, noch stärker als vor der Operation. Aber trotz des starken Ny. dabei gar kein Schwindel. Cal. R. +.

7. VIII. F. S.: Kompression mit Ballon: typischer Ny. zur kranken Seite mit sehr wenig Schwindel. — Aspiration mit Ballon: typischer Ny. zur gesunden Seite mit etwas Schwindel. — Pneumomassage: Absolut kein Ny. Kein Schwindel. — Kompression mit Massageapparat: typischer Ny. zur kranken Seite mit etwas Schwindel (schwächer als bei Kompression mit Ballon). — Aspiration mit Massageapparat: typischer Ny. zur gesunden Seite mit etwas, aber wenig Schwindel. Auch ist dieser Ny. ziemlich schwach (schwächer als bei Aspiration mit Ballon). Keine Änderung, solange Kompression bzw. Aspiration dauert.

Fall 24. L. S., 33 Jahre, Zimmermannsgehilfe. Aufnahme 16. VII. 1914.

Nie krank. Vater und Mutter gesund. Eine Schwester im 21. Lebensjahre an einer Halsgeschwulst gestorben. Ein Kind lebt und ist gesund. Im 17. Lebensjahre schwerhörig geworden, seither zeitweilig Ohrenfluß. Vor 4 bis 6 Wochen starker Ohrenfluß. Vor 4 Tagen Schwindel beim Bücken und Kopfdrehen, 2 Tage andauernd, in Attacken.

R. O. Großer, leicht blutender Polyp aus dem Antrum kommend. Cholesteatom. Fötides Sekret. Cs. Sp. $^1/_2 m$. W. nach rechts, R. —, S. nicht verkürzt, C_1 verkürzt, c^4 verkürzt, Schwindel gegenwärtig nicht vorhanden. Spontaner Ny. rot; sehr gering nach beiden Seiten. Ny. bei Kopfbewegungen beiderseits etwas vorhanden. F. S.: typisch bei Kompression, u. zw., Ny. r. ↻←, dabei aber zuerst die langsame Komponente sichtbar. Aspiration nicht wirksam. Cal. R. +.

Nach L. Dr. Ny. ➤→r. 21″,
„ R. Dr. Ny. l.←➤ 16″,
„ R. Dr. K. vgn. Ny. l.↻ 12″,
„ L. Dr. K. vgn. Ny. ↻r. 10″,
„ R. Dr. K. rgn. Ny. ↓ 14″,
„ R. Dr. K. lgn. Ny. ↑ 9″,

L. O. Trommelfell eingezogen, Verkalkung. Narbe.

Operation 18. VII. (Ruttin): Radikaloperation. Cholesteatom und Granulationen im Antrum. Nichts freigelegt. Fistel im horizontalen Bogengang.

Digitized by Google
Original from UNIVERSITY OF CALIFORNIA
Generated on 2019-10-24 14:38 GMT / http://hdl.handle.net/2027/uc1.b3252763
Public Domain in the United States, Google-digitized / http://www.hathitrust.org/access_use#pd-us-google

Auf Druck typische Augenbewegungen, wobei das rechte Auge größere Bewegung zu machen scheint als das linke. Plastik nach Panse. Verb. Normaler Verlauf, nur am 19. VII. Temperatur 37·8°, am 20. VII. 37·6°.

23. VII. Hört 1 *m*. Cs. Sp. F. S. bei Druck vorhanden. Kein spontaner Ny.

27. VII. Nach der Operation hatte er noch 1—2 Tage Schwindel, besonders wenn er sich aufsetzte und seitlich blickte. Cs. Sp. $^1/_4$ *m*. W. rechts. R. —, S. verkürzt. C_1 verkürzt, c^4 stark verkürzt. F. S. typisch, Kompression stärker wirksam als Aspiration. Cal. R. vorhanden.

Nach R. Dr. Ny. l.←◀ 14″, kein Schwindel,
„ L. Dr. Ny. ▶→r. 16″. „ „
„ R. Dr. K. vgn. Ny. l.↶ 10″, sehr geringer Schwindel,
„ L. Dr. K. vgn. Ny. ↷r. 11″, „ „ „
„ R. Dr. K. rgn. Ny. ⇓ 14″, etwas stärkerer Schwindel,
„ R. Dr. K. lgn. Ny. ⇑ 7″, etwas Schwindel.

Fall 25. S. L., 42 Jahre. Aufnahme am 24. VIII. 1914.

Ohrenfluß rechts seit mehreren Jahren nach Typhus. Seither häufig Kopfschmerzen. Seit 3 Wochen Schwindel, Übelkeit, Kopfschmerzen und Doppeltsehen, besonders bei Blick rechts und links. (Die Doppelbilder stehen nebeneinander.)

R. O. Gehörgang frei, kein fötider Eiter. Totaldestruktion, eitrig belegte, geschwellte Trommelhöhlenschleimhaut. Cs. Sp. 15 *cm*, W. rechts, R. negativ, S. verlängert, C_1 —, c^4 +. Spontaner Ny. r. ↷ = ↷. F. S. typisch. Cal. R. (mit Äthergebläse geprüft) positiv.

L. O. normal.

26. VIII. 1914. F. S.: Kompression: Langsame Bewegung nach links, etwas Schwindel. — Aspiration: Langsame Bewegung nach rechts, etwas Schwindel. — Kompression und Aspiration annähernd gleich wirksam. — Pneumomassage (selbst bei stärkster Anwendung): Keine Spur von Ny. oder Augenbewegung, kein Schwindel. — Kompression mit Massageapparat: Kein Ny. — Aspiration mit Massageapparat: Kein Ny. — Kein spontaner Ny.

Nach L. Dr. Ny. ▶→r. 16″,
„ R. Dr. Ny. l.←◀ 17″,
„ R. Dr. K. vgn. Ny. l.↶ 9″, wenig Schwindel,
„ L. Dr. K. vgn. Ny. ↷r. 7″, „ „
„ R. Dr. K. rgn. Ny. ⇓ 8″, Schwindel,
„ R. Dr. K. lgn. Ny. ⇑ 6″, „

Augenmuskelbefund (O. Ruttin) normal.

Digitized by Google
Original from UNIVERSITY OF CALIFORNIA
Generated on 2019-10-24 14:38 GMT / http://hdl.handle.net/2027/uc1.b3252763
Public Domain in the United States, Google-digitized / http://www.hathitrust.org/access_use#pd-us-google

Operation 28. VIII. 1914 (Ruttin): Typischer Hautschnitt. Aufmeißelung des sehr sklerotischen Warzenfortsatzes. Antrum sehr tief. Dura der mittleren Schädelgrube sehr tief, wird auf mehr als Linsengröße freigelegt. Im Antrum Cholesteatom. Typische Radikaloperation. Vom Hammer und Amboß Reste vorhanden, werden entfernt. Im horizontalen Bogengang eine mehrere Millimeter große Fistel, welche die ganze Kuppe des Bogenganges einnimmt. Ob der Facialis hier auch freiliegt, läßt sich nicht feststellen. Plastik nach Neumann. Verband. Normaler, fieberloser Wundverlauf.

5. X. F. S. noch vorhanden, aber nur bei Kompression, typisch. Hört geschriene Worte a. c. W. rechts, R. —, S. eher verlängert, C_1 —, c^4 + bei lauterem Anschlag. Kein spontaner Ny.

Nach L. Dr. Ny. ➤→r. 10″, schwach,
„ R. Dr. Ny. l.←➤ 17″, stärker!
„ L. Dr. K. vgn. Ny. ↻r. 8″, Schwindel,
„ R. Dr. K. vgn. Ny. l.↻ 10″, „
„ L. Dr. K. lgn. Ny. ↓ 8″, „
„ L. Dr. K. rgn. Ny. ↑ 6″, „

23. XI. Hört Cs. Sp. 10 *cm*. W. links, R. —, S. verkürzt, C_1 sehr stark verkürzt, c^4 sehr stark verkürzt. Spont. Ny. r.↻ sehr gering. Kein F. S.

Nach R. Dr. Ny. l.←➤ 12″,
„ L. Dr. Ny. ➤→r. 12″,
„ R. Dr. K. vgn. Ny. l.↻ 7″, etwas Schwindel,
„ L. Dr. K. vgn. Ny. ↻r. 7″, „ „
„ R. Dr. K. rgn. Ny. ↓ 9″, starker „
„ R. Dr. K. lgn. Ny. ↑ 6″, Schwindel.

Cal. R. +, schwach.

Anfangs Januar 1915 sah ich die Pat. wieder. Die Wundhöhle vollständig trocken und epidermisiert. Kein F. S. Cs. Sp. 10 *cm*. Cal. R. (mit Ätherbläse geprüft) +. Drehen wurde nicht geprüft.

Fall 26. J. D., 24 Jahre, Zuschneider. Aufnahme am 27. X. 1914.

Immer gesund bis vor 3 Jahren. Vor 3 Jahren ein Lungenleiden. Seit 20 Jahren Ohrenfluß links, angeblich nach einer Kopfkrankheit. Seit 3 Wochen Schmerzen hinter dem Ohr, Kopfschmerz und Schwindel. Der Schwindel kommt in Anfällen. Seit 3 Tagen ist der Schwindel geringer.

L. O. Totaldestruktion des Trommelfells. Cholesteatom? Cs. Sp. $^1/_2$ *m*. W. links, R. negativ, S. nicht verlängert. C_1 verkürzt, c^4 verkürzt. Spontaner Ny. r.↻ = ↺l. Cal. R. +. F. S. typisch: Kompression Ny. l.↻, Aspiration Ny. ↺r., Kompression und Aspiration sind gleich wirksam. (Vor 3 Tagen war das F. S. ebenso, aber der Schwindel viel stärker.) — Massageapparat: Kein Ny., kein Schwindel. — Mit Massageapparat

Digitized by Google
Original from UNIVERSITY OF CALIFORNIA
Generated on 2019-10-24 14:38 GMT / http://hdl.handle.net/2027/uc1.b3252763
Public Domain in the United States, Google-digitized / http://www.hathitrust.org/access_use#pd-us-google

Kompression allein: Ny. l.↻, mit Massageapparat Aspiration allein: Ny. ↻r.; der Ny. ist aber viel schwächer als beim F. S. mit Ballon, dabei nahezu kein Schwindel. Keine Änderung, solange Kompression beziehungsweise Aspiration dauert.

Nach L. Dr. Ny. ↻r. 12″ (bei seitlicher Blickrichtung), kein Schwindel.
„ R. Dr. Ny. l.←◀ 13″ „ „ „ „ „
„ R. Dr. K. vgn. Ny. l.↻ 11″ (bei seitl. Blickrichtung), wenig Schwindel,
„ L. Dr. K. vgn. Ny. ↻r. 11″ „ „ „ „ „
„ R. Dr. K. rgn. Ny. ↓ 10″, starker Schwindel,
„ L. Dr. K. rgn. Ny. ↕ 6″, Schwindel viel schwächer.

Operation 10. XI. 1914 (Ruttin): Typischer Hautschnitt. W. sklerotisch, an der Spitze diploetisch. Typische Aufmeißelung. Cholesteatom im Attik-Antrum. Keine Gehörknöchelchen. Der Knochen des Tegmen antri und tympani ist erkrankt bis an die Dura. Er wird entfernt, die Dura in Linsengröße freigelegt, sie ist normal. Typische Radikaloperation. Im horizontalen Bogengang sehr große (3 *mm* lange) Fistel mit wallartigen Rändern, die gelb knochenhart sind. Tube ausgekratzt. In der hinteren Schädelgrube nichts freigelegt. Plastik. Verband. Fieberloser Verlauf (bis auf eine Angina).

13. XI. Seit vorgestern Ny. ↻r., der heute erst zweiten Grades ist. Heute einmal Erbrechen, kein Kopfschmerz, kein Fieber, keine meningealen Symptome. Verbandwechsel. Hört (mit Lärmapparat geprüft) Cs. Sp. $^1/_4$—$^1/_2$ *m*. W. links, R. negativ, S. nicht prüfbar. Mittlere Gabel vor dem Ohr bei starkem Anschlag gehört. C_1 —, c^4 bei starkem Anschlag.

21. XI. F. S.: Bei Kompression entweicht die Luft in die Tube, auch bei gleichzeitigem Valsalva, kein Ny. Bei Aspiration deutlich ein starker Nystagmusschlag zur entgegengesetzten Seite. Hört Cs. Sp. $^1/_4$ *m*. W. links, R. —, S. verkürzt, C_1 gut, c^4 verkürzt. Spont. Ny. ↻r., etwas mehr als ersten Grades.

23. XI. Cs. Sp. $^1/_4$ *m*. W. links, R. —, S. kaum verkürzt, C_1 stark verkürzt, c^4 stark verkürzt. Kein spontaner Ny. F. S. vorhanden. Die Luft entweicht durch die Tube. Bei Valsalva Aspiration deutlich Ny. zur entgegengesetzten Seite, Kompression schwach.

28. XI. Hört 10 *cm*. W. links, R. —, S. verkürzt, C_1 verkürzt, c^4 verkürzt. F. S. nicht mehr auslösbar, vielleicht in Spuren. Cal. R. prompt. Spontaner Ny. l.↻ = ↻r.

Nach R. Dr. Ny. l.←◀ 7″, etwas Schwindel,
„ L. Dr. Ny. ▶→r. 15″, „ „
„ R. Dr. K. vgn. Ny. l.↻ 6″, etwas Schwindel,
„ L. Dr. K. vgn. Ny. ↻r. 12″, „ „
„ R. Dr. K. rgn. Ny. ↓ 10″, „ „
„ R. Dr. K. lgn. Ny. ↕ 5″, „ „

Digitized by Google
Original from UNIVERSITY OF CALIFORNIA
Generated on 2019-10-24 14:38 GMT / http://hdl.handle.net/2027/uc1.b3252763
Public Domain in the United States, Google-digitized / http://www.hathitrust.org/access_use#pd-us-google

5. I. 1915. Nur geringe Eiterung. Kein F. S. mehr. Hört 2—3 *m* Cs. Sp. W. im Kopf, R. —, S. verlängert, C_1 schwach, c^4 etwas verkürzt. Spont. Ny. ↻r. ersten Grades.

Nach L. Dr. Ny. ➤➤r. 6″, kein Schwindel,
„ R. Dr. Ny. l.←◀ 12″, „ „
„ L. Dr. K. vgn. Ny. ↻r. 12″, Schwindel,
„ R. Dr. K. vgn. Ny. l.↻ 7″, „
„ R. Dr. K. rgn. Ny. ⇓ 11″, „
„ L. Dr. K. rgn. Ny. ⇑ 6″.

30. I. Wundhöhle vollständig trocken, epidermisiert. Kein F. S. Hörweite 3 *m*. W. im Kopf, R. —, S. verkürzt, C_1 schwach, c^4 verkürzt. Kein spontaner Ny.

Fall 27. I. B., 30 Jahre, Schmiedgehilfe. Aufnahme am 30. X. 1913.

Rechts seit 4 Wochen Otorrhöe, früher angeblich vollständig ohrgesund. Beginn mit Schmerzen, Fieber und Erbrechen. Öfters Schwindel. Vor 14 Tagen Schwindel, welcher 6 Tage dauerte. Öfters Erbrechen. Pat. ist Schmied und arbeitet im Lärm seit 12 Jahren.

R. O. Reichliche Eiterung. Totaldestruktion des Trommelfells. Vom Attik ein kleiner Polyp. Cs. Sp. $^1/_2$ *m*. W. rechts, R. —, S. verkürzt, C_1 verkürzt, c^4 verkürzt. Cal. R. typisch.

L. O. Totaldestruktion. Reichlich Eiter aus dem Attik, nachdem eine Kruste aus dieser Gegend entfernt wurde. Cs. Sp. 3 *m*, R. —, S. normal, C_1 normal, c^4 normal. Spont. Ny. bei Blick nach rechts und links, doch am stärksten bei Blick links und bei Blick geradeaus. F. S. typisch, leicht auslösbar. Dauerkompression: der Ny. links schlägt um. Daueraspiration: der Ny. rechts schlägt um. Cal. R. typisch.

Galvanische Reaktion: Kat. get.—An. St. 8 MA., kein Ny.,
An. get.—Kat. St. 8 MA., kein Ny.,
Kat. r.—An. St. Ny. ↻r. 6—8 MA.,
An. r.—Kat. St. Ny. l.↻ 8 MA.,
Kat. l.—An. St. Ny. l.↻ 8 MA.,
An. l.—Kat. St. Ny. ↻r. 10 MA.

10. XI. R. O. Hört $^1/_2$ *m* Cs. Sp. W. im Kopf, mittlere Gabel vor dem Ohr gehört. C_1 +, c^4 +, R. —. F. S. eigentlich nicht mehr auslösbar, doch ist der spontane Ny. ↻r. > l.↻ unmittelbar nach der Prüfung des F. S. Ny. l.↻ bedeutend stärker als Ny. ↻r., der Ny. ↻r. sogar nur sehr gering. Cal. R. +, schwach.

Nach R. Dr. Ny. l.←◀ 15″.

Nach L. Dr. ebenfalls Ny. l., aber Ny. l.↻, und zwar nur bei Blick links und bei Blick geradeaus, besonders bei Blick geradeaus sehr deutlich. Dagegen ist bei Blick rechts der typische Ny. ➤➤r. etwa 10″ sichtbar.

Digitized by Google
Original from UNIVERSITY OF CALIFORNIA
Generated on 2019-10-24 14:38 GMT / http://hdl.handle.net/2027/uc1.b3252763
Public Domain in the United States, Google-digitized / http://www.hathitrust.org/access_use#pd-us-google

Nach R. Dr. K. vgn. Ny. l.↻ 12″,
„ L. Dr. K. vgn. Ny. ↻r. 8″,
„ R. Dr. K. rgn. Ny. ↓ 10″,
„ L. Dr. K. rgn. Ny. ↑ 8″.

Operation 11. XI. 1913 links. (Ruttin): Warzenfortsatz sklerotisch. Antrum tief mit Granulationen und Cholesteatom erfüllt. Radikaloperation. Im horizontalen Bogengang eine etwa stecknadelkopfgroße, kraterförmige, verfärbte Fistel (bei Druck auf dieselbe langsame Bulbusbewegungen nach links). Facialis wird sehr niedrig gemacht. Nichts freigelegt. In der Trommelhöhle reichlich Granulationen und Cholesteatom. Promontorium gut. Granulationen in der Gegend des ovalen Fensters. Plastik.

11. XI. abends. Ny. l.↻ = ↻r., mäßiger Schwindel nur beim Aufsetzen.

13. XI. Ny. l.↻ = ↻r., mäßiger Schwindel. Etwas Kopfschmerz. Verbandwechsel. Hört (mit Lärmapparat geprüft) 10—15 *cm*. Mittlere Stimmgabel vor dem Ohr gehört. W. Cal. R. prompt. Fieberloser Verlauf.

29. XI. In ambulatorische Behandlung entlassen.

1. XII. Ny. ↻r. Wenig Schwindel. Sausen noch vorhanden. F. S. schwach. Hört die mittlere Stimmgabel. W. im Kopf.

3. XII. Ny. ↻r. Wenig Schwindel. Sausen noch vorhanden. F. S. +. Hört mittlere Gabel vor dem Ohr. W. links, R. rechts —, S. verkürzt, C_1 +, c^4 +.

27. XI. 1914. Kontrolluntersuchung: Radikaloperationshöhle trocken und vollständig epidermisiert. Cs. Sp. $^1/_4$ *m* (laut). W. links, R. —, S. verkürzt, C_1 —, c^4 bei lautem Anschlag +, mittlere Gabel vor dem Ohr angeblich nicht gehört. Spont. Ny. nach rechts, mehr als erster Grad. F. S. negativ. Cal. R. (mit Äthergebläse geprüft) deutlich.

Nach R. Dr. Ny. l.↞ 10″,
„ L. Dr. Ny. ↠r. 10″,
„ R. Dr. K. vgn. Ny. l.↻ 12″, Schwindel,
„ L. Dr. K. vgn. Ny. ↻r. 11—12″, Schwindel,
„ R. Dr. K. rgn. Ny. ↓ 10″, Schwindel,
„ R. Dr. K. lgn. Ny. ↑ 6″, „

Fall 28. M. D., 31 Jahre. Aufnahme am 18. IX. 1914.

19. IX. 1914. Status: Sie stand im 15. Lebensjahre einmal wegen des rechten Ohres in Behandlung, kann sich aber nicht erinnern, ob sie früher schon ohrenkrank war. Kinderkrankheiten hat sie nicht durchgemacht. Im 21. Lebensjahre wurde ihr aus dem rechten Ohr ein Polyp entfernt und sie wurde nach 6wöchentlicher Behandlung geheilt. Früher nie Schwindel, nie Kopfschmerzen, nie Erbrechen. Vor 3 Wochen begann das Ohr wieder ein wenig zu fließen. Vor 5 Tagen zum erstenmal Schwindel in der Früh beim Aufstehen, und zwar ausgesprochener Drehschwindel. Seither hat der Schwindel

Digitized by Google
Original from UNIVERSITY OF CALIFORNIA
Generated on 2019-10-24 14:38 GMT / http://hdl.handle.net/2027/uc1.b3252763
Public Domain in the United States, Google-digitized / http://www.hathitrust.org/access_use#pd-us-google

nicht nachgelassen. Seit 2 Tagen Kopfschmerz in beiden Schläfen. Vor zwei Tagen, gestern und heute, je einmal Erbrechen. Keine Diarrhöe.

L. O. normal.

R. O. Polyp aus dem Antrum. Cs. Sp. $^1/_2$ *m*. W. rechts, R. —, S. verkürzt, C_1 —, c^4 bei starkem Anschlag, Ny. l.↺ zweiten Grades. F. S.: Bei Kompression Ny. l.↺, bei Aspiration schwacher Ny. ↻r., beide Male rotatorisch, dabei wenig Schwindel, während gestern noch bei der Auslösung des F. S. sehr starker Schwindel vorhanden war. Massage: Kein Ny., kein Schwindel. Kompression (mit Massageapparat) kein Ny., vielleicht etwas Schwindel. Aspiration (mit Massageapparat) kein Ny., vielleicht etwas Schwindel.

Nach L. Dr. Ny. ↻r. 5″ (rein rotatorisch von unten nach rechts. Dabei kein Schwindel),

„ R. Dr. Ny. l.↺ 6—8″ (der spontane Ny. ↻l. wird deutlich stärker, dabei kein Schwindel),

„ L. Dr. K. vgn. Kein Ny. Kein Schwindel (bei wiederholter Prüfung),

„ R. Dr. K. vgn. Ny. l.↺ mindestens 20″, sehr deutlich, dabei Schwindel,

„ R. Dr. K. rgn. Ny. ↓ 6″, etwas Schwindel,

„ R. Dr. K. lgn. Ny. ↑ 10″, Schwindel. Sowohl Ny. als Schwindel sind deutlich stärker als bei R. Dr. K. rgn.

Cal. R. vorhanden, deutlich, aber schwach. Kein Schwindel.

24. IX. Heute kein F. S. Kein spontaner Schwindel seit einigen Tagen, kein spontaner Ny. Hört nur a. c. W. rechts, R. —, S. verkürzt, C_1 —, c^4 + bei stärkerem Anschlag.

Nach L. Dr. Ny. ↻r. 5″ bei Blick geradeaus,

„ L. Dr. Ny. →r. 10″ bei Blick nach rechts (doch ist auch noch die ↻r. Komponente sichtbar),

„ R. Dr. Ny. l.← 20″ bei Blick links (ziemlich stark, kein Schwindel),

„ R. Dr. Ny. l.← 15″ bei Blick geradeaus (nicht sehr stark, aber deutlich),

„ L. Dr. K. vgn. Ny. ↻r. 2—3 Schläge bei Blick geradeaus,

„ L. Dr. K. vgn. Ny. ↻r. 6″ bei Blick nach rechts,

„ R. Dr. K. vgn. Ny. l.↺ 10″ „ „ geradeaus,

„ R. Dr. K. vgn. Ny. l.↺ 12—14″ bei Blick nach links,

„ R. Dr. K. rgn. Ny. ↓ 10″, Schwindel,

„ R. Dr. K. lgn. Ny. ↑ 8″, „ (scheint stärker als bei Ny ↓!).

Operation 25. IX. 1914 (Ruttin): Typischer Hautschnitt. Warzenfortsatz sklerotisch. Im Antrum ein kirschkerngroßes Cholesteatom. Typische Radikaloperation. Dura der mittleren Schädelgrube an kleiner Stelle über dem Tegmen antri freigelegt, weil der Knochen hier weich und verändert ist, insbesondere

Digitized by Google
Original from UNIVERSITY OF CALIFORNIA
Generated on 2019-10-24 14:38 GMT / http://hdl.handle.net/2027/uc1.b3252763
Public Domain in the United States, Google-digitized / http://www.hathitrust.org/access_use#pd-us-google

um ein perforierendes Gefäß herum. Man sieht nach Freilegung der Dura auf fast Hellerstückgröße das Gefäß deutlich in die Dura ziehen. Die Dura ist hier etwas verändert, nicht vorgewölbt. Hammer-Amboß entfernt. Hammer intakt. Amboß nur ein angefressenes Stückchen vom Körper vorhanden. Im horizontalen Bogengang, am vorderen Abhang eine mit Granulationen erfüllte Fistel, die anscheinend kontinuierlich ins ovale Fenster übergeht. Bei Druck auf die Fistel langsame Bulbusbewegung nach rechts. Plastik nach Neumann. Verband. Fieberloser Verlauf.

7. X. Hört 10 *cm*. W. nach rechts, R —, C_1 —, c^4 +. Spontaner Ny. l.↻ etwas mehr als ersten Grades. F. S. auf Kompression noch auslösbar. typisch, dabei wenig Schwindel. Cal. R. vorhanden.

Nach R. Dr. Ny. l.↞ 15″ (bei seitlicher Blickrichtung), kein Schwindel,
„ L. Dr. Ny. ↠r. 10″ „ „ „ „ „
„ R. Dr. K. vgn. Ny. l.↻ 10″,
„ L. Dr. K. vgn. Ny. ↻r. 9″,
„ R. Dr. K. rgn. Ny. ↓ 8″,
„ R. Dr. K. lgn. Ny. ↑ 6″.

Fall 29. J. H., 25 Jahre, Kutscher.

R. O. Große Perforation in der Tubengegend. Sekretion etwas fötid. Übriges Trommelfell gerötet. Warzenfortsatz druckempfindlich. Cs. Sp. 10 *cm*, W. rechts, R. —, C_1 +, c^4 +. Kein spontaner Ny. Kein F. S. Cal. R. typisch. Kein Schwindel.

5. XI. 1914 Radikaloperation (Hofr. Urbantschitsch). Operationsbefund nicht notiert. Nach der Operation hatte er beim Aufstehen geringen Schwindel.

Am 17. XI. wurde er in ambulatorische Behandlung entlassen, wurde jedoch am Abend desselben Tages plötzlich schwindlig. Seither hat er Schwindel, zeitweilig „geht ihm dabei alles hin und her".

Wiederaufnahme am 19. XI. Hört nur lauteste Sprache a. c. W. links, R. —, S. verkürzt, C_1 verkürzt, c^4 sehr stark verkürzt. Kein spontaner Ny. F. S. typisch, Kompression Ny. nach rechts, Aspiration nach links, dabei Schwindel. Massage: Kein Ny., kein Schwindel. Kompression allein mit Massageapparat: Schwacher Ny. nach rechts. Aspiration allein mit Massageapparat: Schwacher Ny. nach links. Keine Änderung, solange Kompression beziehungsweise Aspiration dauert.

Nach R. Dr. Ny. l.↞ 7″,
„ L. Dr. Ny. ↠r. 5″,
„ R. Dr. K. vgn. Ny. l.↻ 10″, Schwindel,
„ L. Dr. K. vgn. Ny. ↻r. 8″, „
„ R. Dr. K. rgn. Ny. ↓ 10″, „
„ R. Dr. K. lgn. Ny. ↑ 6″, „

Digitized by Google
Original from UNIVERSITY OF CALIFORNIA
Generated on 2019-10-24 14:38 GMT / http://hdl.handle.net/2027/uc1.b3252763
Public Domain in the United States, Google-digitized / http://www.hathitrust.org/access_use#pd-us-google

Temp.: 19. XI. 37·8—39·2.

20. XI. Urotropin 6 *g*. Spont. Ny. r.↻ > ↻l. Hört lauteste Sprache a. c. W. mehr rechts, R. —, S. verkürzt, C_1 negativ, c^4 verkürzt, F. S. typisch, schwächer als gestern. Ekzem des Ohres und Gehörganges. Temp. 38·8 bis 37·0.

21. XI. F. S. typisch bei Kompression und Aspiration. Hört a. c. laute Sprache. W. rechts, R. —, S. verkürzt, C_1 + bei lautem Anschlag, c^4 + bei Nagelanschlag. Spont. Ny. ↻r. > l.↻, links sehr wenig. Cal. R. +. Temp. 36·6—38·7—36·6. Von da ab normal.

23. XI. Hört a. c. W. rechts, R. —, S. nicht verlängert, C_1 verkürzt, c^4 stark verkürzt. Spont. Ny. ↻r. = l.↻ F. S. umgekehrt! Kompression: Schwacher Ny. nach links, Aspiration starker Ny. nach rechts! Dabei Schwindel.

28. XI. Hört laute Sprache a. c. W. rechts, R. —, S. nicht verkürzt, C_1 und c^4 bei lautem Anschlag. Spont. Ny. ↻r. = l.↻ ersten Grades. F. S. bei Kompression zur entgegengesetzten Seite! (nicht sehr stark), bei Aspiration zur selben Seite! (nicht sehr stark). Kompression und Aspiration ungefähr gleich wirksam, dabei kein Schwindel.

Nach L. Dr. Ny. ➤➤r. 5—6″, kein Schwindel,
„ R. Dr. Ny. l.←◀ 10″, „ „
„ L. Dr. K. vgn. Ny. ↻r. 5—6″, kein Schwindel,
„ R. Dr. K. vgn. Ny. l.↻ 12″, „ „
„ R. Dr. K. rgn. Ny. ↓ 12″, etwas Schwindel,
„ R. Dr. K. lgn. Ny. ↑ 7″, kein Schwindel.

Entlassen am 13. XII. 1914.

Fall 30. H. F., 34 Jahre, Näherin. Aufnahme am 31. VIII. 1914.

Seit Kindheit Ohrenfluß beiderseits. Vor 14 Tagen plötzlich Schwindel, Erbrechen und Kopfschmerzen, so daß Pat. das Bett hüten mußte. Als sie wieder ausgehen konnte, suchte sie die Klinik auf.

L. O. Chr. M. O. E. Cs. Sp. 3 *m*, R. —, S. fast normal, C_1 —, c^4 +.

R. O. Totaldestruktion, fötide Antrumeiterung, Granulationen aus dem Antrum. Cs. Sp. 1/4 *m*, W. rechts, R. —, S. fast normal, C_1 —, c^4 verkürzt, spont. Ny. negativ, F. S. +, typisch. Cal. R. prompt. Kein spont. Ny.

Nach R. Dr. Ny. l.←◀ 14″,
„ L. Dr. Ny. ➤➤r. 14″,
„ R. Dr. K. vgn. Ny. l.↻ 6″,
„ L. Dr. K. vgn. Ny. ↻r. 6″,
„ R. Dr. K. rgn. Ny. ↓ 6″,
„ R. Dr. K. lgn. Ny. ↑ 5″.

Digitized by Google
Original from UNIVERSITY OF CALIFORNIA
Generated on 2019-10-24 14:38 GMT / http://hdl.handle.net/2027/uc1.b3252763
Public Domain in the United States, Google-digitized / http://www.hathitrust.org/access_use#pd-us-google

Operation 2. IX. 1914 (Rauch): Typischer Hautschnitt. Radikaloperation. Antrum mit Cholesteatom und Eiter erfüllt. In der Mitte des horizontalen Bogenganges eine stecknadelkopfgroße, runde Fistel. Panseplastik. Verband. Normaler fieberloser Wundverlauf. Entlassung 14. IX. F. S. Kompression und Aspiration typisch. Massage: Kein Ny. Massage, Kompression: Typischer Ny., solange die Kompression dauert, schwach. Massage, Aspiration: Typischer Ny., solange die Aspiration dauert, schwach.

Fall 31. L. J., 24 Jahre, Zimmermaler. Aufnahme am 8. III. 1911.

Angeblich vor 4 Jahren nach einem Bad mit Schmerzen auf dem linken Ohr erkrankt. Kurz darauf trat Ohrenfluß auf. Seither fließt das Ohr mit zeitweisen Unterbrechungen, wobei mit dem Sistieren der Eiterung sofort auch Schmerzen auftreten. Seit 2 Wochen Schwindel, öfters im Tage verbunden mit Übelkeiten und Brechreiz. Die Gegenstände scheinen sich nach rechts zu drehen. Temp. 36·6.

Status praesens: R. O. Trommelfell getrübt und eingezogen.

L. O. Reichlich fötide Eiterung. Der äußere Gehörgang in seinem inneren Ende durch Senkung der hinteren oberen Wand maximal verengt. Funktion rechts normal, links Cs. Sp. a. c., W. links, R. —, S. verlängert, C_1 stark verkürzt, c^4 schwach verkürzt. Spont. Ny. nach beiden Seiten bei extremer Blickrichtung. F. S. typisch, schon bei Druck auf den Tragus. Cal. R. schwach. Nach R. Dr. Ny. l.↞ 15″, nach L. Dr. Ny. ↠r. 15″, kein Fieber.

Operation 10. III. 1911 (Hofr. Urbantschitsch): Warzenfortsatz sklerotisch. Cholesteatom im Antrum. Fistel im horizontalen Bogengang: nichts freigelegt.

11. III. 1911. Ny. r.↻ = ↻l., etwas Schwindel.

12. III. Schwindel, Erbrechen, starker Ny. nach rechts. Cal. R. noch, aber sehr schwach vorhanden. 38·5.

13. III. Großer spont. Ny. ↻r., Schwindel. Verbandwechsel, taub. Kalorisch nicht erregbar.

Operation: Knochen sehr sklerotisch. Freilegung der Dura der hinteren Schädelgrube. Diese normal. Labyrinthoperation nach Neumann. Kein Eiter. Kein Liquor.

14. III. Ny. ↻r., sehr stark.

15. III. Ny. ↻r., sehr stark. Kein Schwindel. Kopfschmerz und Schmerzen in der Wunde.

19. III. Ny. ↻r. nur bei Blick rechts. Kein Schwindel.

Normaler Verlauf bis 28. III. Zur ambulatorischen Behandlung entlassen. Kein Schwindel. Kein Kopfschmerz. Kein Ohrensausen.

20. IV. Spont. Ny. l.↻ = ↻r. Hinter der Brille kein Ny. L. Dr. Ny. ↠r. 25″, R. Dr. Ny. l.↞ 9″, kein Schwindel.

26. IV. Aufnahme wegen Kopfschmerzen. Temp. normal.

Digitized by Google
Original from UNIVERSITY OF CALIFORNIA
Generated on 2019-10-24 14:38 GMT / http://hdl.handle.net/2027/uc1.b3252763
Public Domain in the United States, Google-digitized / http://www.hathitrust.org/access_use#pd-us-google

28. IV. 37·3.

29. IV. 37·5, dann wieder normal bis 5. V., 37·7.

Aber schon am 2. V. links Facialparese.

6. V. 36·6—37·5.

7. V. 38·0. Puls 94.

8. V. 40·5. Puls 96. Sehr heftige Kopfschmerzen. Brechreiz. Starker Ny. wechselnd, bald nach rechts, bald nach links, stärker nach links. Pupillen gleich weit, reagieren auf L. und A. gut. Facialparese links. Nackenstarre. Allgemeine Hauthyperästhesie. Druckempfindlichkeit der Wadenmuskulatur. Kernig sehr deutlich. Dermographie positiv. Abdomen eingezogen, hart. Alle Reflexe gesteigert. Zeigeversuch beiderseits normal, vielleicht rechts Ataxie. Ausspülung rechts kalt, typisches Vorbeizeigen. Doppelbilder. Allgemeine Unruhe. Aufschreien.

Operation: Schnitt in der Narbe. In der hinteren Schädelgrube dickes, schwartiges Gewebe, das die ganze retrolabyrinthäre Gegend ausfüllt. Die Dura der hinteren Schädelgrube zeigt sich jetzt nach Entfernung dieses Gewebes bis weit über das freigelegte Stück hinaus verändert, so daß noch von dem retrolabyrinthären Knochen sehr viel abgetragen werden muß, um die Dura der hinteren Schädelgrube bis ins Gesunde übersehen zu können. Incision der Dura, Incision ins Kleinhirn in verschiedenen Richtungen negativ. Kein Liquorabfluß. Dura der mittleren Schädelgrube nicht freigelegt. Lumbalpunktion — der Operation vorausgeschickt — in allen drei Portionen trüb.

11. V. 1911. Exitus. Obduktion (Prof. Bartl): Eitrige Leptomeningitis an der Basis des Gehirns und subdurale Eiterung über der Basis der linken Pyramide. Akuter innerer Hydrocephalus. Ödem des Gehirns mit Abflachung der Hirnwindungen. (Die Sinus frei.) Brachycephalus. Parenchymatöse Degeneration von Herz, Leber, Nieren.

Rechter Lungenlappen schwielig angewachsen, geschrumpft durch Narbengewebe, enthält in der Spitze, in Schwielen eingelagert, eine tuberkulöse Caverne. Im linken Oberlappen eine kleinere, peripher schwielige Caverne. Anwachsung der Unterlappen aus Zwerchfell. Hanfkorngroße Zungengrundfollikel. Tiefe Kerbe der Milz. État mamellonnée des Magens. Septum ventriculorum unterhalb der Aortenklappen membranös.

Befund des Lumbalpunktats (Schopper): Zahlreiche polynucleäre Leukocyten und Fibrinhäutchen. Mikroskopisch und kulturell steril.

Fall 32. A. R., 32 Jahre, Hilfsarbeiter. Aufnahme am 13. X. 1913.

Anamnese: War vor 6 Jahren ohrenleidend, und zwar stellte sich ohne bekannte Ursache ein linkseitiger Ohrenfluß ein, der nach ambulatorischer Behandlung sistierte. Seit 2 Monaten besteht rechts Ohrenfluß, seit 8 Tagen Schwindel und Neigung, nach links zu fallen. Kein Kopfschmerz; seit 6 Tagen nach den Mahlzeiten Erbrechen. Lues negiert. Schwindel.

Digitized by Google
Original from UNIVERSITY OF CALIFORNIA
Generated on 2019-10-24 14:38 GMT / http://hdl.handle.net/2027/uc1.b3252763
Public Domain in the United States, Google-digitized / http://www.hathitrust.org/access_use#pd-us-google

Befund: L. O. Trommelfell etwas eingezogen, kurzer Hammerfortsatz, vorspringend; im vorderen unteren Quadranten eine längsovale Kalkeinlagerung.

R. O. Eiter im äußeren Gehörgang. Trommelfell stark gerötet, ein Polyp von hinten oben, der das Trommelfell bis zur Hälfte überlagert. Unter demselben eine Perforation, aus der sich Eiter ergießt. Cs. Sp. 20 *cm*, Fl. Sp. 0, W. im Kopf, R. —, S. etwas verkürzt, C_1 —, c^4 —, F. S. schwach, umgekehrt! Cal. R. +.

21. X. R. O. Hörweite 20 *cm*. F. S. war vor einer Woche vorhanden, damals sehr deutlich auslösbar, seither nicht mehr. L. O. normal.

Nach L. Dr. Ny. l.↻! bei Blick links,
kein Ny. „ „ geradeaus,
Ny. l.↻ „ „ rechts, kein Schwindel.
„ R. Dr. kein Ny. „ „ „
Ny. l.←◀ 12″ bei Blick geradeaus,
Ny. l←◀ 16″ „ „ links, kein Schwindel.
„ L. Dr. K. vgn. Ny. ↻r. 2—3″ (fast nichts) bei jeder Blickrichtung, kein Schwindel.
„ R. Dr. K. vgn. Ny. l.↻ 10″ bei Blick geradeaus und bei Blick links, etwas Schwindel,
„ R. Dr. K. rgn. Ny. ⥥ 7″, etwas Schwindel,
„ L. Dr. K. rgn. Ny. ⥣ 5″, sehr starker Schwindel (Sturz nach vorn bei offenen und geschlossenen Augen),
„ L. Dr. K. lgn. Ny. ⥥ 8″, etwas Schwindel,
„ R. Dr. K. lgn. Ny. ⥣ 5″, mäßiger Schwindel.

Spont. Ny:. Bei Blick geradeaus 0, bei Blick rechts 0, bei Blick links l.↻ gering, nur einige Schläge beim Einstellen.

Bei Kopfbewegungen wird der spont. Ny. l.↻ viel deutlicher.

Galvanische Prüfung: An. l.—Kat. St. 8 MA., Ny. ↻r.,
An. r.—Kat. St. 4 MA., Ny. l.↻,
geteilte An. beiderseits 4 MA., Ny. l.↻,
Kat. l.—An. St. 4 MA., Ny. l.↻,
Kat. r.—An. St. 10 MA., Ny. ↻r.,
geteilte Kat. beiderseits 5—6 MA., Ny. l.↻.

23. X. Cal. R. fraglich. Hörvermögen noch sicher vorhanden.

24. X. Cal. R. —, taub, Ny. l.↻ stärker. Wegen des eigentümlichen Drehphänomens wird die Labyrinthoperation nicht vorgenommen.

25. X. Kopfschmerz. Temperaturanstieg 38·8.

26. X. Diffuse Kopfschmerzen, diffuse Klopfempfindlichkeit am ganzen Schädel. Bei Druck auf die Nackenwirbelsäule stechende Schmerzen, jedoch freie Beweglichkeit des Kopfes aktiv und passiv. Pupillen reagieren prompt

Generated on 2019-10-24 14:38 GMT / http://hdl.handle.net/2027/uc1.b3252763
Public Domain in the United States, Google-digitized / http://www.hathitrust.org/access_use#pd-us-google
Digitized by Google
Original from UNIVERSITY OF CALIFORNIA

auf L. und A. Keine Sensibilitätsstörungen im Bereiche des V., keine VII. Parese, keine Störungen im motorischen V., keine Sensibilitätsstörungen am Stamm. Spont. Ny. zweiten Grades nach links und spont. Ny. ersten Grades n. rechts. Puls 64. Reflexe sämtlich vorhanden. Taub rechts für Sprache und Stimmgabeln und Vestibularapparat unerregbar. Temp. 39·3—39·7.

Operation 26. X. 1913: W. sklerotisch. Antrum sehr tief und klein, ohne Bucht. Sinus vorgelagert. Dura tiefstehend. Radikaloperation. Antrum und Attik vollständig mit Cholesteatom erfüllt. Von den Gehörknöchelchen nur der Hammerkopf vorhanden, der angefressen aussieht. Vom horizontalen Bogengang steht nur die hintere Partie, die vordere Partie ist vollständig zerstört. Mit der Labyrinthsonde kommt man hier leicht in das Labyrinth und drückt trübe Flüssigkeit aus. Am vorderen Rande des Bogenganges liegt der VIII. Nerv frei, unterhalb desselben ein dickes, das ovale Fenster ausfüllendes Granulationsgewebe. Die Sonde dringt ohne Widerstand ins ovale Fenster ein.

Freilegung des Sinus auf 2—2·5 *cm* und der Dura auf etwas mehr als 1 *cm* im Durchmesser. Durch Rücktamponieren des Sinus gelingt es, Platz zu bekommen, um von rückwärts ins Labyrinth einzudringen, doch ist auch so der Zwischenraum zwischen Sinus und Facialwulst nur knapp über 1 *cm*. Freilegung der Dura im Trautmannschen Dreieck und breite Eröffnung des Vestibulums. Nach Abtragung des Promontoriums dringt die Sonde von rückwärts gut durch. Ein Tampon von rückwärts hinter, einer vor das Labyrinth. Ein Tampon durch den Gehörgang in die Trommelhöhle. Plastik.

Lumbalpunktion: In allen drei Portionen trübe Flüssigkeit. Mikroskopisch: Massenhaft polynukleäre Leukocyten, vereinzelte Lymphocyten, keine Bakterien.

27. X. Subjektive Besserung. Kopfschmerzen haben nachgelassen. Keine Nackensteifigkeit. Hyperästhesie an den unteren Extremitäten. Spont. Ny. ↺ zweiten Grades nach links. Urotropin 6 *g*. Temp. 38·6—38·0.

28. X. Meningitische Symptome sehr zurückgegangen, nur Dermographie + und Hyperästhesie der unteren Extremitäten. Temp. 37·5—38·8.

29. X. Das rechte Auge weicht beim Blick geradeaus nach außen ab, linke Pupille weit, nicht reagierend, rechte Pupille mittelweit, reagierend. Andeutung einer Facialisparese rechts. Lumbalpunktat trüb, in diesem Kokken in kurzen Ketten und reichlich polynukleäre Leukocyten. Temp. 39·2—39·9. Coma.

30. X. früh Exitus. Obduktionsbefund: Akute eitrige Meningitis mit Lokalisation des Exsudates an der Basis, in beiden Fossae Sylvii und in der hinteren Schädelgrube.

(Fortsetzung folgt.)

Digitized by Google
Original from UNIVERSITY OF CALIFORNIA
Generated on 2019-10-24 14:38 GMT / http://hdl.handle.net/2027/uc1.b3252763
Public Domain in the United States, Google-digitized / http://www.hathitrust.org/access_use#pd-us-google

Vereinsberichte.

Österreichische Otologische Gesellschaft.

Sitzung vom 31. Mai 1915.

Vorsitzender: V. Urbantschitsch.
Schriftführer: E. Urbantschitsch.

I. Ernst Urbantschitsch: **„Konservative Radikaloperation" (Totalaufmeißelung der Mittelohrräume mit Erhaltung des Trommelfells und der Gehörknöchelchen) mit besonders günstigem funktionellen Resultat.**

Bei der 18jährigen A. S. nahm ich Ende März 1915 wegen chronisch-eitriger Mittelohrentzündung mit Hauptsitz der Erkrankung im Antrum rechterseits die „konservative Radikaloperation" im k. k. Kaiser Franz Josef-Spital vor.

Nach zweimonatlicher Nachbehandlung ist Pat. nunmehr vollständig geheilt und zeigt auf dem operierten Ohr eine Hörweite von 10 Metern für akzentuierte Flüstersprache, selbst bei vollständiger Ausschaltung des linken Ohres mittelst Lärmapparates.

II. O. Beck: **Schädelschuß mit Cochlearerscheinungen und Augenmuskellähmungen.**

Der Infanterist, den ich mir vorzustellen erlaube, wurde in Russisch-Polen durch einen Gewehrschuß verletzt. Der Einschuß liegt im rechten Scheitelbein, der Ausschuß links außen hinter dem Kopfnicker, 2 Querfinger unter der Spitze des Proc. mast. Am linken Deltoideus ein Streifschuß. Der Mann wurde beim Vorgehen in der Schwarmlinie verwundet, hernach trat starke Blutung und Bewußtlosigkeit auf. Er wurde auf den Hilfsplatz gebracht und traf bereits 24 Stunden nach der Verletzung in Wien im Spital ein. Pat. war sehr schwach, gab an, am rechten Auge nur einen Schein zu haben. Rechts hört er angeblich gar nichts, links sehr schlecht. Klagt über sehr starken Kopfschmerz und Schwindel, der Kopf falle ihm nach rechts. Er kann den Mund nicht ganz öffnen und nur schlecht beißen. Nervenbefund (Prof. Fuchs, dem ich für die Überlassung des Falles bestens danke): Am Schädel keine Druckempfindlichkeit. Die Pupillen sind weit, reagieren auf Licht und Akkommodation. Beide Augenlider bis zur Hälfte der Hornhaut gesenkt. Auch bei Anspannung des M. frontalis werden die Bulbi nicht gehoben. Die Zunge wird in der Mittellinie gerade vorgestreckt, Gaumensegel beiderseits gleich gut innerviert. Facialis beiderseits ohne Störung. In der ganzen rechten Gesichtshälfte bis zur Scheitel-Ohr-Rückenlinie mit Aussparung des ovalen seitlichen Wangenbezirkes vollständige Trigeminuslähmung. Skleral- und Cornealreflexe dementsprechend vollständig erloschen. Rechts Lähmung der Masseteren, des Temporalis und Pterygoideus internus. Im Bereiche der Masseteren und des Temporalis besteht jetzt, also mehrere Monate nach der Verletzung, deutliche Atrophie und galvanische Unerregbarkeit. Der Kopf wird jetzt gut fixiert gehalten, jedoch werden aktive und passive Bewegungen in der Halswirbelsäule als schmerzhaft angegeben.

Die oberen Extremitäten sind motorisch und sensibel intakt, die Sehnenreflexe normal, rechts und links gleich stark, ebenso sind die Verhältnisse an den unteren Extremitäten. Keine Cloni, keine Paresen, Hautreflexe beiderseits gleich, normal.

Generated on 2019-10-24 14:38 GMT / http://hdl.handle.net/2027/uc1.b3252763
Public Domain in the United States, Google-digitized / http://www.hathitrust.org/access_use#pd-us-google
Digitized by Google
Original from UNIVERSITY OF CALIFORNIA

Ophthalmoskopisch: Beide Papillen sind etwas blaß, zwischen rechts und links kein Unterschied.

Ich untersuchte den Pat. zum erstenmal anfangs März. Trommelfelle beiderseits normal. Nasen- und Nebenhöhlenbefund ohne Besonderheiten. Rechts komplette Taubheit, links Laesio auris internae mit einem Gehör von $1^1/_2$ *m* für Konv.-Spr., Fl.-Spr. ad concham. Kein Romberg, Pat. zeigt spontan typisch. Bei der Untersuchung auf spontanen Nystagmus zeigt sich, daß die spontanen Bewegungen beider Bulbi fast aufgehoben sind, so daß es den Eindruck macht, als ob eine fast komplette Ophthalmoplegie bestünde. Es ist nur eine ganz minimale Bewegung seitlich und nach unten ausführbar, wenn man dem Patienten energisch zuredet, nach den betreffenden Seiten zu intendieren. Bei der kalorischen Prüfung rechts ist wohl eine deutliche Reaktion nachweisbar, die Augen bewegen sich entsprechend der Labyrinthreizung, und zwar ist merkwürdig, daß während der kalorischen Reizung die Exkursionsweite der Bulbi größer ist als bei spontaner Augenbewegung des Pat. Bei der kalorischen Prüfung links gleiches Verhalten. Während der Labyrinthreizung besteht trotz des minimalen Nystagmus sehr starkes und deutliches Vorbeizeigen entsprechend der zu erwartenden langsamen Nystagmuskomponente. Bei der Prüfung auf dem Drehstuhl bei Rechts- sowie bei Linksdrehung ungefähr 10—12 minimale Nystagmusschläge; dabei ist die Exkursionsbreite der Bulbi gegenüber der spontanen auch hier wieder größer.

Am Gehör hat sich im Laufe der Beobachtung nichts geändert, nur die Ophthalmoplegie ist etwas geringer. Eine Hebung der Bulbi ist aber noch ganz unmöglich, auch kann Pat. die Augen noch immer nicht in die Endstellung bringen und die Bulbi bleiben ungefähr 3 *mm* von dem entsprechenden Lidwinkel zurück.

Radiologisch ergab sich außer der deutlich zu sehenden Einschußstelle im Scheitelbein eine Fraktur der vorderen Spange des Atlas und des Dornes des Epistropheus.

Es handelt sich also hier um einen Pat., bei dem das Wesentlichste der nervösen Symptome, die sich nach der Verletzung ausbildeten, folgendes ist: Komplette Taubheit rechts, Cochlearaffektion links, Augenmuskellähmungen und totaler Untergang des Trigeminus rechts in seinem motorischen und sensiblen Anteil. Die Augenmuskellähmung muß nach dem Verhalten der Labyrinthreaktion als supranukleäre angesprochen werden, da ja während der Labyrinthreizung die Exkursionsweite der Bulbi größer ist als spontan.

Eine einheitliche Lokalisation im Hirn, die mit den vorhandenen Ohrerscheinungen in Einklang zu bringen ist, kann wohl unmöglich gegeben werden. Es könnten ja die nervösen Erscheinungen auch durch basale Veränderungen, z. B. durch eine hämorrhagische Meningitis, erklärt werden; dagegen spricht aber das Verhalten des Octavus und der Befund an den Augenmuskeln. Es erscheint deshalb plausibel anzunehmen, daß die Verletzung des Trigeminus direkt durch den Schuß bedingt ist, die supranukleäre Lähmung durch eine Läsion der Vierhügel, die ja durch die Schußrichtung wahrscheinlich ist. Die Ohrerscheinungen als solche dürften mit den nervösen Erscheinungen überhaupt nicht in Zusammenhang stehen und durch das Trauma als solches bedingt sein; man sieht ja ein solches Verhalten des Cochlearapparates nach Schüssen, die, ohne sonstige nervöse Erscheinungen zu verursachen, den Schädel treffen. Ferner zeigt in unserem Falle der Vestibularapparat normale Verhältnisse. Daß keine Rückbildung des Gehörs stattfindet, spricht auch nicht gegen meine

Digitized by Google
Original from UNIVERSITY OF CALIFORNIA
Generated on 2019-10-24 14:38 GMT / http://hdl.handle.net/2027/uc1.b3252763
Public Domain in the United States, Google-digitized / http://www.hathitrust.org/access_use#pd-us-google

Annahme, da man ja nach Schädeltraumen Taubheit resp. Schwerhörigkeit sehr selten zurückgehen sieht.

Diskussion.

J. Goldmann (Iglau): Der Fall interessiert mich besonders, weil er in eklatanter Weise zeigt, was ich in mehreren Fällen vermutet habe, daß sich der Prozeß bei Kopftraumen in der Regel basal abspielt. Wir sehen nämlich Trigeminusstörungen, Acusticus-, Olfactorius- und Opticusstörungen bei einer Reihe solcher Patienten. Wahrscheinlich ist auch die Schwerhörigkeit auf dem linken Ohr durch Blutungen bedingt. Es sind also die Symptome durch basale Prozesse zu erklären.

O. Beck: Hier ist gerade die Annahme naheliegend, daß eine zentrale Blutung besteht, weil die Fissur über die Spange des Epistropheus gegangen ist. Trotzdem erscheint eine intracerebrale Erkrankung, also eine Blutung oder eine basale Meningitis aus den früher erwähnten Gründen unwahrscheinlich, und ich glaube, daß für diesen Fall meine Erklärung zurecht besteht, daß die Ohrsymptome durch das Trauma selbst, die anderen nervösen Erscheinungen durch die früher gegebene Annahme zu deuten sind.

III. O. Beck: **Operiertes Fibrosarkom links mit Kleinhirnerscheinungen der rechten Seite.**

Die 45jährige Pat. begann anfangs 1909 schlecht zu sehen und an starken Kopfschmerzen zu leiden. Auf der Klinik Eiselsberg wurde ein Acusticustumor diagnostiziert und zweizeitig operiert; erster Akt am 12. XI., der zweite am 20. XI. Es wurde die Dura über der höchsten Kuppe des Kleinhirns, parallel zum Kopfumfang eröffnet. Beim Zurückschlagen der Lappen präsentierte sich links am vorderen Umfang des Kleinhirns, also an der diagnostizierten Stelle im Kleinhirnbrückenwinkel eine zirka taubeneigroße, rötlichgelbe Prominenz von derber Konsistenz, die sich leicht stumpf mit dem Elevatorium von der Umgebung isolieren ließ und nur mit einem Stiel an der Austrittsstelle des Facialis in der Tiefe zu hängen schien. Beim Versuche, den Tumor vorzuwälzen, riß der Stiel und wurde, soweit er mit dem Finger als resistent tastbar war, mit dem scharfen Löffel ausgeschabt. Das Kleinhirn rückte sofort nach der Exstirpation des Tumors an dessen Stelle, doch erwies sich seine Verdrängung beim Versuche, die Dura zu schließen, noch immer als so bedeutend, daß die Pat. in Bauchlage gebracht werden mußte, worauf der Verschluß leicht vor sich ging. Der Weichteillappen wurde wieder an seine ursprüngliche Stelle gebracht und mit Knopf- und fortlaufenden Nähten geschlossen. Die Untersuchung des Tumors ergab ein Fibrosarkom. Nach der Operation verschwanden die Kopfschmerzen und das Sehen war bis zum Februar 1915 gut.

Seither verschlechterte sich das Sehen und gegenwärtig besteht links Opticusatrophie, rechts in Atrophie übergehende Stauungspapille. Keine Lues, kein Potus. Der jetzige Nervenbefund (Dr. Gerstmann) ergibt: Pupillendifferenz links weiter als rechts. Lichtreaktion vorhanden, aber nicht ausgiebig. Augenbewegungen frei. Paralyse des linken Mundfacialis, auch Augen- und Stirnast sind affiziert. Die Zunge weicht beim Vorstrecken etwas nach links ab. Hypästhesie im Bereiche des oberen linken Trigeminusastes, Fehlen des linken Cornealreflexes, während er rechts vorhanden ist. Das linke Gaumensegel bleibt bei der Intonation gegenüber dem rechten deutlich zurück. Am linken Os occipitale vorn vom Proc. mast. eine hühnereigroße Cerebralhernie

Generated on 2019-10-24 14:38 GMT / http://hdl.handle.net/2027/uc1.b3252763
Public Domain in the United States, Google-digitized / http://www.hathitrust.org/access_use#pd-us-google
Digitized by Google
Original from UNIVERSITY OF CALIFORNIA

sichtbar. Obere Extremität: Grobe Kraft beiderseits entsprechend, geringe Hypotonie links. Periost- und Sehnenreflexe vorhanden. Hypodiadochokinesis links. Bauchdeckenreflexe beiderseits vorhanden. Untere Extremitäten: Motorisch und sensibel ohne Besonderheiten. Patellar- und Achillessehnenreflexe beiderseits normal. Keine Ataxie. Kein Babinski.

Die Pat. steht seit 4 Monaten in meiner Beobachtung. Der Cochlear- und Vestibularbefund ist immer derselbe: Die Trommelfelle sind beiderseits normal, links komplette Taubheit, rechts normales Gehör.

Spontaner, rein horizontaler Nystagmus bei Blick nach rechts stärker ondulierend als beim Blick nach links. Bei Blick nach aufwärts vertikaler Nystagmus nach aufwärts, der ruckweise schlägt. Bei Blick nach abwärts minimale Bulbusbewegungen. Beim Romberg fällt die Pat. nach links hinten. Diese Fallrichtung ist durch Veränderung der Kopfstellung nicht zu beeinflussen. Spontan zeigt die Frau mit beiden Armen richtig.

Die linke Seite ist kalorisch vollkommen unerregbar. Es besteht auch kein Vorbeizeigen während der Labyrinthreizung. Die kalorische Reaktion rechts ist stark herabgesetzt, erst nach Spülung mit zwei Irrigatoren sehr kalten Wassers tritt ein vestibularer Nystagmus auf, d. h. es ist jetzt auch eine rotatorische Komponente sichtbar. Während der kalorischen Reizung rechts ist im linken Arm die Zeigereaktion typisch, im rechten fehlt sie. Bei der Drehung erweist sich das linke Labyrinth unerregbar, am rechten besteht eine minimale Reaktion, die wegen des vorhandenen spontanen Nystagmus nur sehr schwer feststellbar ist. Während aber bei Reizung des linken Labyrinths weder im rechten noch im linken Arm Vorbeizeigen besteht, ist bei Reizung des rechten Labyrinths im linken Arm die Zeigereaktion erhalten, im rechten fehlt sie.

Es handelt sich also in diesem Falle um ein einwandfrei festgestelltes Fibrosarkom des Acusticus, das vor 6 Jahren operiert wurde und bisnun nicht rezidivierte. Im allgemeinen Nervenbefund ist zu den vor der Operation bestandenen Erscheinungen keine neue hinzugetreten. Merkwürdig ist nun das Verhalten der rechten Seite. Bei normalem Gehör ist daselbst die Vestibularreaktion wesentlich herabgesetzt. Ob sich dieser Zustand erst nach der Operation herausgebildet hat oder schon vorher bestand, läßt sich deshalb schwer entscheiden, weil wir ja nach Ruttin wissen, daß Patienten mit Acusticustumoren der einen Seite auch auf der anderen eine bedeutende Herabsetzung der Reaktion zeigen können. Was aber ganz auffallend ist, ist das Verhalten des Zeigeversuches, d. h. das Fehlen der Zeigereaktion im rechten Arm für kalorischen und Drehreiz. Der spontane vertikale Nystagmus nach oben oder nach unten wird wohl am ehesten mit einem Hydrocephalus in Zusammenhang zu bringen sein. Da nun die Frau seit der letzten Zeit wieder über starke Kopfschmerzen und Schwindel klagt, so glaube ich, daß man auf Grund des Vestibularbefundes der rechten (nicht operierten) Seite doch annehmen kann, daß sich jetzt auch in der rechten hinteren Schädelgrube ein pathologischer Prozeß abspielt. Ob es sich hier um eine Metastase handelt, läßt sich natürlich nicht entscheiden.

IV. Dr. Goldmann (Iglau): Demonstration eines **Falles von funktioneller Zerstörung des Labyrinths mit labyrinthären Reizerscheinungen.**

29jähriger Landsturmmann N. L. mit linkseitiger chronischer Mittelohreiterung (Cholesteatom), angeblich im Anschluß an ein Kopftrauma (Sturz vom Tisch auf Steinfliesen) im Alter von 3 Jahren; seit einem halben Jahr kontinuierliche Kopfschmerzen und Schwindel, jedoch kein Ohrensausen.

Digitized by Google
Original from UNIVERSITY OF CALIFORNIA
Generated on 2019-10-24 14:38 GMT / http://hdl.handle.net/2027/uc1.b3252763
Public Domain in the United States, Google-digitized / http://www.hathitrust.org/access_use#pd-us-google

Es besteht Druckschmerzhaftigkeit des Warzenfortsatzes, des Hinterkopfes und der seitlichen Nackengegend.

Weber allenthalben nach rechts lateralisiert.

Rinne rechts — 6".

Gehör: Links Taubheit (mit Lärmapparat, im Februar 1915 Konversationssprache am Ohr), rechts Fl.-Spr. 6 *m*. Kalorisch ist das linke Ohr voll-

Fig. 1.

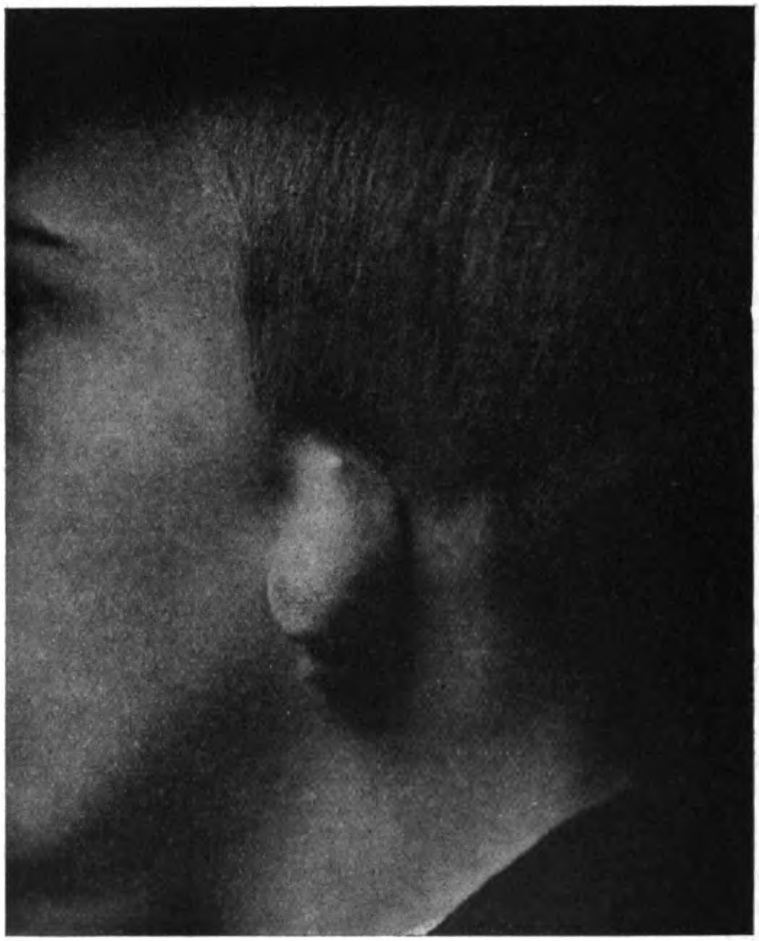

ständig unerregbar, rechts normal, Romberg: Schwanken nach links rückwärts, das durch die Kopfstellung nur geringgradig beeinflußbar ist.

Vorbeigehen nach links, bei seitlichem Schreiten nach hinten.

Vorbeizeigen in beiden Schultergelenken stark nach links, das bei Calorisation des rechten Ohres korrigiert und überkorrigiert wird.

Kein Fistelsymptom (dasselbe war am 18. II. deutlich nachweisbar).

Kein Nystagmus.

Der Fall verdient aus zwei Gründen besonderes Interesse: Das von mir anamnestisch und klinisch konstatierte Nachwirken des weit zurückreichen-

Digitized by Google
Original from UNIVERSITY OF CALIFORNIA
Generated on 2019-10-24 14:38 GMT / http://hdl.handle.net/2027/uc1.b3252763
Public Domain in the United States, Google-digitized / http://www.hathitrust.org/access_use#pd-us-google

den Kopftraumas auf das Labyrinth, das bei gleichzeitigem Bestehen einer Mittelohreiterung die Frage der Beteiligung des Labyrinths oft zu einer schwierigen macht, ist in diesem Falle zugunsten der Labyrinthitis ätiologisch fallen zu lassen, nachdem das Fortschreiten der Zerstörung des Labyrinths durch das Erlöschen der vor 3 Monaten noch bestandenen kalorischen und akustischen Erregbarkeit bewiesen ist. Das mit der Zerstörung des Labyrinths in Widerspruch stehende Symptom der Reizung (Vorbeizeigen und Vorbeigehen nach der kranken Seite) ist jedoch durch die Annahme des retrolabyrinthären Fortschreitens des Prozesses auf den Acusticusstamm leicht verständlich.

Prognostisch verdient dieses Symptom besondere Beachtung; noch kann die Labyrinthoperation den Prozeß vor den Meningen respektive dem Kleinhirn Halt gebieten.

Fig. 2.



V. E. Ruttin: **Plastik bei kongenitaler Deformation des Ohres.**

Besonders interessant ist, daß der fehlende vordere Anteil des Helix durch einen von der Warzenfortsatzhaut genommenen, um 240° gedrehten Lappen ersetzt wurde und tadellos anheilte. (Demonstration der Photographien.) Fig. 1, 2, 3 (vor der Operation), Fig. 4 (nach der Operation).

VI. Bondy demonstriert einen **Fall von geheilter otogener Meningitis.**

Der Pat. wurde am 8. IV. wegen chronischer Mittelohreiterung, Cholesteatom und Labyrinthfistel radikal operiert. Große Fistel am horizontalen Bogengang. Reaktionsloser Wundverlauf. Die Tamponade muß stets sehr vorsichtig ausgeführt werden, da selbst geringer Druck leicht Nystagmus und Schwindel auslöst. Am 17. V. wird ein die Paukenhöhle erfüllender Polyp mit der Schlinge entfernt, bei der folgenden Tamponade plötzlich starker, etwa 20 Minuten dauernder Schwindel und Nystagmus. Pat. kann gleich nachher allein nach Hause gehen. Am folgenden Morgen plötzlich einsetzender, starker Schwindel, Übelkeiten und heftiges Erbrechen. Aufnahme an die Klinik. Typische Labyrinthsymptome, doch ist das Gehör nicht völlig erloschen.

Temp. bis 38·0, am nächsten Morgen Temp. 39·0, taub, kalorisch unerregbar, starker Kopfschmerz, Nackensteifigkeit, Kernig.

In Anbetracht der hier zweifellos vorliegenden Meningitis entschloß ich mich erst in der Erinnerung an einen ganz analogen Fall von Urbantschitsch,

Digitized by Google
Original from UNIVERSITY OF CALIFORNIA
Generated on 2019-10-24 14:38 GMT / http://hdl.handle.net/2027/uc1.b3252763
Public Domain in the United States, Google-digitized / http://www.hathitrust.org/access_use#pd-us-google

der im Jahre 1909 hier vorgestellt wurde und wo die Labyrinthoperation noch Heilung gebracht hatte, zu aktivem Vorgehen. Bei der sofort vorgenommenen Labyrinthoperation fand sich auch ein kleiner Extraduralabsceß nahe dem Porus acust. int. Incision und Drainage der Kleinhirndura. Die Lumbalpunktion ergibt trüben Liquor unter geringem Druck, die bakteriologische Untersuchung desselben (Doz. v. Wiesner) Diplostreptokokken. Von der Ope-

Fig. 3.

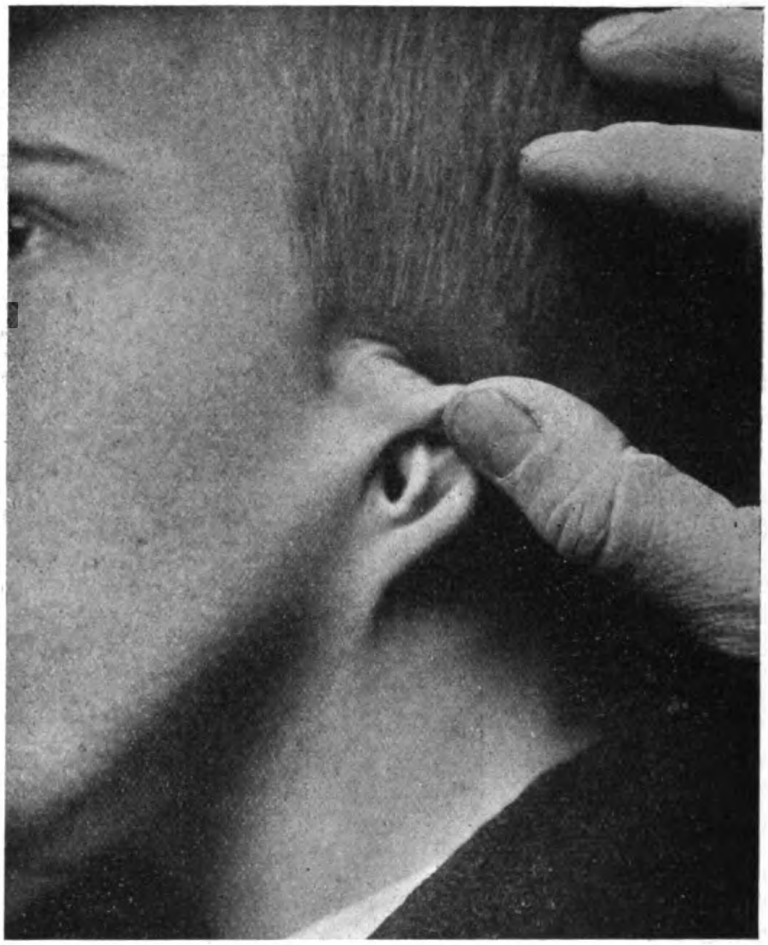

ration ab klangen die meningitischen Symptome rasch ab, die Temperatur war am folgenden Morgen bereits auf 37·2 gesunken und blieb dauernd normal.

VII. Bondy demonstriert das Präparat eines an **eitriger Pachymeningitis extern. und intern.** verstorbenen Pat.

Der 21jährige Pat., der seit dem siebenten Lebensjahre an linkseitigem Ohrenfluß litt, war vor 10 Tagen mit Hinterhauptskopfschmerzen und Fieber erkrankt. Temperatur bei der Aufnahme pyämisch zwischen 36·4 und 40·0. Bei der Radikaloperation fand sich verjauchtes Cholesteatom, der in größerer Aus-

Generated on 2019-10-24 14:38 GMT / http://hdl.handle.net/2027/uc1.b3252763
Public Domain in the United States, Google-digitized / http://www.hathitrust.org/access_use#pd-us-google
Digitized by Google
Original from UNIVERSITY OF CALIFORNIA

dehnung freigelegte Sinus erwies sich normal. Die im Bereiche des Tegmen tymp. auf Linsengröße freigelegte Dura der mittleren Schädelgrube zeigte leichte Auflagerungen. Der auf die Operation folgende Temperaturabfall hielt nur 36 Stunden an, am nächsten Abend neuerlicher Anstieg und zunehmende Somnolenz. Die nunmehr in großer Ausdehnung vorgenommene Freilegung der mittleren Schädelgrube ergab einen enormen, von der Wurzel des Jochfortsatzes bis über die Schuppe ins Occiput reichenden Extraduralabsceß. Ganz hinten fand sich eine Durafistel, aus der sich fötider Eiter entleerte. Die In-

Fig. 4.



cision des Hirnes nach verschiedenen Richtungen war resultatlos. Unmittelbar nach der Operation eine bis nachmittags schwächer werdende Oculomotoriusparese derselben Seite (Parese des Levat. palpebr. sup., des Rect. int. und Rect. super.). Augenhintergrund normal. Exitus nach 2 Tagen, ohne daß Pat. das Bewußtsein wieder erlangt hätte. Die Obduktion (Doz. v. Wiesner) ergab: Fibrinös-eitrige Pachymeningitis im Bereiche der linken mittleren Schädelgrube, Pachymeningitis interna links mit sehr reichlicher fibrinös-eitriger Exsudation in den Subduralraum und Kompression der Großhirnhemisphäre, Auflagerung von kompakteren Exsudatmassen über der Arachnoidea und geringe

Generated on 2019-10-24 14:38 GMT / http://hdl.handle.net/2027/uc1.b3252763
Public Domain in the United States, Google-digitized / http://www.hathitrust.org/access_use#pd-us-google
Digitized by Google
Original from UNIVERSITY OF CALIFORNIA

subleptomeningeale Exsudation auf der linken Seite. Die rechte Seite war vollständig frei. Ein anatomisches Substrat für die Oculomotoriusparese konnte nicht gefunden werden, zweifellos ist sie entstanden durch die Druckveränderungen, die die Entleerung pachymeningitischer Abscesse hervorbrachte.

VIII. Ernst Urbantschitsch: **Über starke Verkürzung der Knochenleitung trotz guten Gehörs bei Flecktyphus.**

Unter den Flecktyphuskranken, die ich im k. k. Kaiser Franz Josef-Spital otologisch untersuchte, befanden sich drei, die über hartnäckiges, äußerst quälendes Ohrensausen klagten.

Bei der Ohrenuntersuchung fand ich in sämtlichen 3 Fällen otoskopisch ganz normale Trommelfelle. Die Stimmgabelprüfung ergab bei allen: Rinne positiv, Weber im Kopf, Schwabach sehr stark verkürzt. Die Hörweite für akzentuierte Flüstersprache war auf jedem Ohr über 6 *m*.

Insoweit stimmen diese Befunde mit den Ergebnissen der Ohruntersuchung bei Lues überein. Es handelt sich hierbei zweifellos, worauf ja Kollege O. Beck besonders hingewiesen hat, nicht so sehr um eine Erkrankung des inneren Ohres, als um einen erhöhten Spinaldruck.

Wir müssen also auch bei Flecktyphus — wenigstens in manchen Fällen — einen erhöhten Spinaldruck annehmen. Dieser kann das akute Stadium offenbar auch überdauern; denn nur einer der erwähnten Fälle war im floriden Stadium; von den übrigen zwei war einer am 13., der andere am 18. Tag nach der Entfieberung.

Nach theoretischen Erwägungen müßte auch hier die Lumbalpunktion therapeutisch günstig einwirken.

Sitzung vom 28. Juni 1915.

Vorsitzender: V. Urbantschitsch.
Schriftführer: G. Bondy.

Der Vorsitzende hält dem, seinen auf dem Felde der Ehre erhaltenen Wunden erlegenen Mitgliede Herrn k. u. k. Stabsarzt Dr. Jakob Heiszfeld einen warm empfundenen Nachruf. (Die Versammlung erhebt sich zum Zeichen der Trauer von den Sitzen.)

I. E. Fröschels: **Zur Sprache Taubstummer.** (Aus dem logopädischen Ambulatorium der k. k. Universitäts-Ohrenklinik [Vorstand: Hofrat Professor Urbantschitsch].)

Meine Herren! Es ist Ihnen bekannt, daß die sprachliche Ausbildung Taubstummer mit der deutschen Methode darauf beruht, die Sprechbewegungen, welche das normale Kind infolge einer angeborenen Gabe durch direktes Nachahmen des Gehörten und nur unter gelegentlicher Mitwirkung des Auges — indem es die Mundbewegungen der Erwachsenen optisch verfolgt — zustande bringt, unter Heranziehen des Auges als Hauptfaktor und des Tastgefühls zu lehren. Aber nur bei ungewöhnlichem Talent des Schülers gelingt es, bei dem in den Taubstummenanstalten üblichen Unterricht einer größeren Anzahl von Kindern zugleich, trotz wohl bewunderungswürdiger Bemühungen von seiten der Lehrer ein halbwegs befriedigendes sprachliches Resultat zu erzielen. Daran sind verschiedene Ursachen schuld. Unter anderem die Sprechatmung der Taubstummen, welche ich in der otologischen Sektion des letzten Naturforschertages besprochen habe. Aber selbst, wenn durch eine entsprechende Atemgymnastik diesem Mangel abgeholfen wird, sind noch zahlreiche

Digitized by Google
Original from UNIVERSITY OF CALIFORNIA
Generated on 2019-10-24 14:38 GMT / http://hdl.handle.net/2027/uc1.b3252763
Public Domain in the United States, Google-digitized / http://www.hathitrust.org/access_use#pd-us-google

andere Defekte zu berücksichtigen. Einen derselben will ich Ihnen heute demonstrieren und erklären.

Diese 17jährige Taubstumme hat in einer Taubstummenanstalt die Sprache erlernt, welche jedoch, wie Sie hören, fast unverständlich ist. Von großer Bedeutung für den Wohlklang, aber auch für die sinnentsprechende Vermittlung des Gedankens des Sprechers an den Hörer sind der musikalische und der dynamische Akzent. Darunter verstehe ich das Hervorheben eines Satzbestandteiles durch Zu- oder Abnehmen der Tonhöhe (musikalischer Akzent) beziehungsweise der Tonstärke (dynamischer Akzent) in dem betreffenden Satzbestandteil (im Vergleich mit der durchschnittlichen Höhe und Stärke). Sage ich zum Beispiel die vier Worte: „Das Buch gehört mir", so daß ich einmal das Wort „das", das zweitemal das Wort „Buch", das drittemal das Wort „gehört" und das viertemal das Wort „mir" stärker und höher ausspreche, also:

Dás Buch gehört mir,
Das Búch gehört mir,
Das Buch gehórt mir, und
Das Buch gehört mír,

so bringe ich dadurch jedesmal einen anderen Sinn zum Ausdruck.

In diesen Beispielen waren immer der musikalische und der dynamische Akzent vereinigt, das heißt mit Erhöhung des Tones ging auch immer Verstärkung desselben einher. Nun kommen in der Sprache aber alle möglichen Variationen vor. Es wird zum Beispiel der Ton erhöht, die Stärke aber nicht vergrößert, oder der Ton wird verstärkt, aber nicht erhöht. Prüfen wir nun, ob unsere Pat. in der Lage ist, die gleiche Tonhöhe beizubehalten, während die Tonstärke wächst. Ich lasse sie nach tiefer Einatmung — die Sprechatmung wurde durch uns bereits geübt — zum Beispiel ein A leise beginnen und allmählich immer mehr verstärken. Wie Sie sich überzeugen, geht bei ihr, während sie dies macht, die Stimme gleichzeitig immer mehr in die Höhe. Sie ist nicht imstande, Stimmverstärkung bei gleichbleibender Tonhöhe durchzuführen. Es wird Ihnen verständlich sein, daß die Pat. infolgedessen beim Akzentuieren vielfach versagen wird, woraus unmelodiöses und auch sinnwidriges Sprechen folgt. Fragen wir uns nun nach der Erklärung dieses Verhaltens der Phonie unserer Pat., so gibt uns die Physiologie eine gute Erklärung dafür. Ich zeige Ihnen hier den sogenannten künstlichen Kehlkopf von Ludwig. Er besteht im Wesen aus einem Blasebalg (Lunge), der mit einem Rohr *(A)* (Luftröhre) in Verbindung steht, auf welches ein starker Gummifingerling *(B)* gestülpt ist. Dieser ist abgekappt, so daß er eigentlich ein Gummirohr vorstellt. Da nun aber an zwei entgegengesetzten Punkten seiner oberen freien Öffnung durch je eine kleine Pinzette *(D D_1)*, an der wieder durch Vermittlung einer Schnur Gewichtsschalen *(F F_1)* hängen, ein Zug ausgeübt wird, ist die obere kreisrunde Öffnung zu einem Spalt verengt, welcher die Stimmritze darstellt *(C)*. Lege ich nun zwei gleiche Gewichte auf die Schalen und blase mit gleichmäßiger Stärke an, so entsteht durch Schwingungen der Stimmlippen ein gleichmäßig lauter und gleichmäßig hoher Ton. Wenn ich bei derselben Anblasestärke zwei schwerere Gewichte zum Zug verwende, so entsteht ein Ton, der höher ist als der frühere. Umgekehrt entsteht ein tieferer Ton, wenn die Gewichte leichter sind. Auf die Stimmbänder übertragen — Johannes Müller hat gleiche Resultate mit dem Leichenkehlkopf erhalten — heißt das, daß je größer die Spannung, desto höher der Ton ist. Wenn ich am Ludwigschen Kehlkopf bei gleichbleibendem Zug, also konstanten Gewichten, die An-

Digitized by Google
Original from UNIVERSITY OF CALIFORNIA
Generated on 2019-10-24 14:38 GMT / http://hdl.handle.net/2027/uc1.b3252763
Public Domain in the United States, Google-digitized / http://www.hathitrust.org/access_use#pd-us-google

blasestärke vermehre, geht nun aber, wie Sie sich überzeugen, der Ton auch in die Höhe. Er sinkt, wenn ich die Anblasestärke vermindere. Auf unser Stimmorgan übertragen, heißt das, daß bei verstärkter Sprechausatmung und gleichbleibender Spannung der Stimmbänder die Tonhöhe steigt. Daraus würde folgen, daß man nicht imstande ist, lauter zu sprechen und zugleich eine konstante Tonhöhe einzuhalten. Nun sind wir hörenden Menschen aber befähigt, das doch zu tun, und zwar, wie nach dem vorher Gesagten verständlich ist, indem wir die Spannung der Stimmbänder verringern. Diese Tätigkeit geht physiologischerweise rein automatisch vor sich, da wir ja von dem Spannungsgrad unserer Stimmbänder keine Ahnung haben. Der Dirigent und Kontrollor dabei ist nur das Gehör. Dieses fehlt dem Taubstummen, und das ist der Grund für das an unserer Pat. gezeigte Phänomen.

Fig. 5.

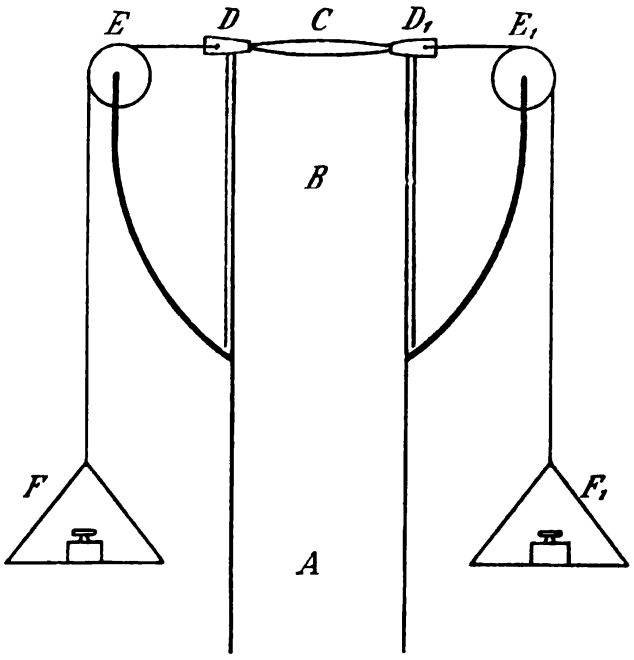

Künstlicher Kehlkopf von Ludwig.

Wie nun gegen diesen Fehler ankämpfen? Man kann versuchen, das Tastgefühl der Patienten so weit zu erhöhen, daß sie den Unterschied zwischen den Vibrationen, welche tiefere und höhere Kehlkopftöne am Hals des Arztes oder Lehrers erzeugen, erkennen und dann, indem sie die Hand zur Kontrolle an den eigenen Mundboden legen, erlernen, trotz Steigern der Stimmstärke die gleichen Vibrationen, das ist die gleiche Tonhöhe zu erzeugen. (Je höher der Ton, desto zahlreicher sind bekanntlich in der Zeiteinheit die Stimmbandschwingungen und die fortgeleiteten Vibrationen.) Die Harmonika von Viktor Urbantschitsch kann hier zur Unterstützung dienen, indem man den Patienten die an den Holzwänden der verschieden hoch abgestimmten Pfeifen entstehenden Vibrationen fleißig fühlen läßt. Doch wird auch hier eine gewisse taktile Begabung — die freilich den Taubstummen oft eigen ist — Voraussetzung des Erfolges sein.

Am rationellsten ist es, sich zu bemühen, das Gehör wenigstens bis zum Hören von Vokalen zu erziehen. Das gelingt, wie V. Urbantschitsch mit seinen Hörübungen bewiesen hat und auch im sprachärztlichen Ambulatorium neue Erfahrungen gezeigt haben, nicht selten. Schon von diesem Gesichtspunkte aus sind Hörübungen an Taubstummen indiziert, und jeder Rest von Gehör, der bei genauer Untersuchung entdeckt und dann

Digitized by Google
Original from UNIVERSITY OF CALIFORNIA
Generated on 2019-10-24 14:38 GMT / http://hdl.handle.net/2027/uc1.b3252763
Public Domain in the United States, Google-digitized / http://www.hathitrust.org/access_use#pd-us-google

verbessert wird, ist schon deshalb von nicht zu unterschätzender Bedeutung.

Diskussion.

V. Urbantschitsch: Es ist bekannt, daß die Taubstummen, die Vokalgehör besitzen, ganz anders sprechen als solche ohne Vokalgehör und daß sie sich in der Modulation ganz anders verhalten, so daß aus der Aussprache des Taubstummen auf das vorhandene oder fehlende Vokalgehör geschlossen werden kann.

II. O. Beck: **Vestibularbefund bei Stirnhirnverletzung. Beiderseitige Taubheit.**

Der 34jährige Pat. wurde am 29. III. 1915 in der rechten vorderen Stirngegend an einer Stelle verletzt, die $1^1/_2$ Querfinger von der Mittellinie entfernt ist und zirka 2 *cm* vor einer durch die äußeren Augenwinkel gedachten Frontalebene liegt. Gleich nach der Verletzung kurzdauernde Bewußtlosigkeit. Nach dem Erwachen konnte der Mann sich weiterbewegen, verspürte aber eine Schwäche in den Beinen. Es bestand starker Kopfschmerz, Schwindel und eine gewisse Unsicherheit beim Gehen. Vier Tage nach dem Trauma wurde er ins Krankenhaus eingebracht. Er machte einen apathischen Eindruck.

Die Wunde an der Stirne war zirka 2 *cm* groß. Die Dura lag frei, schien nicht verletzt. Von seiten der Hirnnerven (Assistent Dr. Gerstmann) und von seiten der Extremitäten negativer Befund. Gleichgewichtsstörungen beim Gehen mit Abweichen nach der linken Seite, leicht positiver Romberg mit der Tendenz, nach links hinten zu fallen. Verständigung mit dem Kranken war unmöglich — er gab durch Zeichen zu verstehen, daß er nicht höre.

Ohrbefund: Trommelfelle normal. Pat. beiderseits komplett taub, weder Stimmgabel noch lauteste Sprache wird verstanden. Der spontan nach links hinten gerichtete Romberg war durch Veränderung der Kopfstellung nicht zu beeinflussen. Minimaler Nystagmus beim Blick nach links. Beim Zeigeversuch zeigt der Pat. mit der rechten Hand richtig, mit der linken Hand sehr weit nach links außen vorbei. Kalorisch rechts mit kaltem Wasser geprüft: Erst nach Spülung von $4^1/_4$ Minuten mit 18gradigem Wasser tritt ein sicherer, aber schwacher Nystagmus auf. Während der Kalorisation zeigt Pat. mit der rechten Hand nach außen vorbei, also typisch, während das spontane nach Links-außen-zeigen der linken Hand nicht zu beeinflussen ist.

Kalorisch links mit kaltem Wasser geprüft: Nystagmus nach $1^1/_2$ Minuten sehr kräftig, von starkem Schwindelgefühl begleitet. Die rechte Hand zeigt im Sinne der langsamen Komponente nach links. Die schon spontan nach links zeigende linke Hand zeigt ebenfalls nach links, es läßt sich natürlich dabei schwer entscheiden, ob sie noch stärker nach links außen zeigt als spontan, da das Zeigen nach links außen auch spontan sehr hochgradig ist. Zehnmal rechts gedreht tritt ein sehr kräftiger Nystagmus auf, der $2^1/_2$ Minuten dauert, 10mal links gedreht ist der Nystagmus deutlich schwächer und dauert nur eine Minute. Bezüglich der Zeigereaktion verhalten sich die Arme ebenso wie bei der kalorischen Prüfung.

Auf Grund des spontanen Vorbeizeigens, der kalorischen Übererregbarkeit der linken Seite, der gesteigerten Drehreaktion links im Vereine mit der spontanen Fallrichtung nach links hinten war eine Veränderung in der linken hinteren Schädelgrube anzunehmen. An einer größeren Anzahl von Fällen, die ich hier vorgestellt habe, konnte ich zeigen, daß manche Verletzungen der rechten Stirnhöhlengegend sich bezüglich der vestibularen Erregbarkeit ebenso

Digitized by Google
Original from UNIVERSITY OF CALIFORNIA
Generated on 2019-10-24 14:38 GMT / http://hdl.handle.net/2027/uc1.b3252763
Public Domain in the United States, Google-digitized / http://www.hathitrust.org/access_use#pd-us-google

verhalten wie Erkrankungen im Bereiche der kontralateralen hinteren Schädelgrube. Dieses Verhalten wurde durch die in dem Pons gekreuzten frontopontinen-cerebellaren Bahnen erklärt. Bei Fällen, wo die Lokalisation durch die Verletzung schon klar ist, wie in dem eben und den früher demonstrierten Fällen, kann an der Lokalisation wohl kaum gezweifelt werden. Bei Tumoren der hinteren Schädelgrube mit Übererregbarkeit findet sich aber fast immer auch eine Schädigung des gleichseitigen Cochlearapparates, ein Moment, das bei der Lokalisation eines Tumors zur Differentialdiagnose herangezogen werden kann. Bei dem eben demonstrierten Falle bestand aber eine doppelseitige komplette Taubheit.

Kurze Zeit nach meiner Untersuchung begann der Pat. hoch zu fiebern. Die Temperaturen stiegen bis 40, eine vorhandene, geringe Angina konnte für das Fieber kaum verwertet werden, zumal nach ihrem Abklingen die hohen Temperaturen andauerten, und man mußte daher an die Möglichkeit eines Hirnabscesses denken. Die Pulszahl schwankte zwischen 126 und 144, ein Moment, das, wenn auch nicht absolut sicher, so doch mit großer Wahrscheinlichkeit gegen das Vorhandensein eines Hirnabscesses sprach. Wir konnten uns daher zur Operation nicht recht entschließen.

Drei Wochen nach Beginn des Fiebers traten plötzlich wieder normale Temperaturen ein und eine Verständigung mit dem Pat. wurde möglich. Eine jetzt, also drei Monate nach stattgehabter Verletzung, angestellte Funktionsprüfung ergab normalen Befund an beiden Cochlear- und Vestibularapparaten.

Obgleich eine organische Verletzung des Gehirns vorlag und eine Einwirkung dieser Verletzung gegen den Scheitellappen hin nicht auszuschließen war, war es doch sicher, daß die doppelseitige Taubheit organisch nicht bedingt sein könne, da einseitige Verletzungen durch die vielen Verbindungen des Cochlearis nie zu vollständiger Taubheit führen. Es dürfte daher mit größter Wahrscheinlichkeit diese Taubheit auf die Shockwirkung zurückzuführen und analog jenen Fällen zu deuten sein, die von E. Urbantschitsch hier vorgestellt wurden.

Es handelt sich also bei diesem Falle um die Koinzidenz einer organischen Hirnverletzung, als deren Folge die vestibularen Störungen aufzufassen sind, mit einer Shockwirkung, der die doppelseitige komplette Taubheit zugeschrieben werden muß. Unerklärt bleibt allerdings das hohe Fieber und die Wiederkehr des Gehörs mit dem Fieberabfall. Es ist unwahrscheinlich, daß die Entfieberung mit der Wiederkehr der Cochlearfunktion in kausalem Zusammenhange steht.

III. O. Beck: **Hämatotympanum und Blutung in die Kleinhirnbrückenwinkelgegend.** (Aus der Ohren- und Nasenabteilung des k. k. Garnisonsspitales Nr. 1, Chefarzt: Oberstabsarzt Prof. Dr. H. Neumann.) Der eben vorgestellte Fall sowie die folgenden stammen aus der genannten Spitalsabteilung.

Der 26jährige Infanterist vom Inf.-Reg. Nr. 83 wurde am 16. IX. 1914 bei Lublin folgendermaßen verletzt: In seiner Nähe explodierte ein Schrapnell. Ein vorbeisausender heißer Schrapnellsplitter streifte ihm die rechte Wange und Ohrmuschel und setzte Brandwunden, deren Narben noch nachzuweisen sind. Nach der Verletzung 15 Minuten Bewußtlosigkeit, nachher starkes Ohrensausen und Erbrechen, welch letzteres $1^1/_2$ Tage dauerte, auch bei leerem Magen erfolgte und allmählich schwächer wurde. Seit der Verletzung starke Kopfschmerzen, besonders rechts, und Schwindelanfälle bei stärkeren Kopfbewegungen.

Generated on 2019-10-24 14:38 GMT / http://hdl.handle.net/2027/uc1.b3252763
Public Domain in the United States, Google-digitized / http://www.hathitrust.org/access_use#pd-us-google
Digitized by Google
Original from UNIVERSITY OF CALIFORNIA

Ohrenbefund: Rechts besteht ein Hämatotympanum, links Trommelfell und Mittelohr normal. Rechts komplette, nervöse Taubheit, links normales Gehör. Minimaler spontaner Nystagmus bei Rechtsblick, kein Romberg. Rechter Vestibularapparat kalorisch unerregbar, Drehreaktion, 10mal rechts gedreht, 22 Sekunden, 10mal links gedreht, 4—5 Schläge.

Röntgenbefund (Dr. Robinson): Während der linke Warzenfortsatz normal lufthaltig ist und zahlreiche Zellen erkennen läßt, ist im rechten Processus mast. nur ein einziger, luftgefüllter Raum zu erkennen. Der übrige Teil des Warzenfortsatzes ist mit Flüssigkeit oder Knochenmassen erfüllt. Schädelbasis normal (?).

Fig. 6.

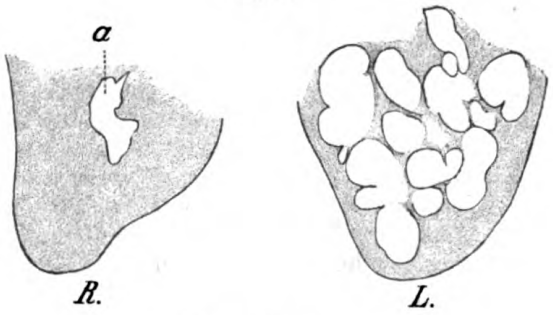

Warzenfortsatz.
Während der linke Warzenfortsatz normal lufthaltige zahlreiche Cellulae erkennen läßt, ist im rechten Processus mastoideus nur ein weniger luftgefüllter Raum *(a)* zu erkennen.

Nervenbefund: Klopfempfindlichkeit des Schädels rechts, geringe Abducensparese rechts. Rechte Pupille reagiert auf Akkommodation besser als auf Licht, ist eine Spur weiter als die linke. Hyperästhesien des I. und II. Trigeminusastes. Rechte Lidspalte etwas weiter als die linke. Andeutung von Facialisparese im rechten Mundwinkel. Patellarreflexe beiderseits sehr lebhaft, rechts mehr als links. Bauchdeckenreflexe rechts geringer als links.

Auf Grund des Befundes an den Nerven und am inneren Ohr dürfte es sich in diesem Falle, abgesehen vom Hämatotympanum, um eine Blutung in die Gegend des rechten Kleinhirnbrückenwinkels handeln. Damit könnte übereinstimmen, daß der rechte Warzenfortsatz verdunkelt ist, und es kann sich auch in diesem um eine Blutung, vielleicht von einer radiologisch nicht nachweisbaren Fraktur oder Fissur handeln. Bemerkenswert ist auch die Entstehung des Hämatotympanums durch den starken Luftdruck, während doch eher eine traumatische Ruptur des Trommelfells zu erwarten gewesen wäre.

IV. O. Beck: **Doppelseitige Facialisparese aus unbekannter Ursache.**

Infolge Verhinderung von Prof. Neumann erlaube ich mir folgende zwei Fälle vorzustellen:

Der 25jährige Freiwillige hatte laut Anamnese im vierten und fünften Lebensjahre je einmal eine Facialisparese der linken Seite durchgemacht. Diese bestand je 6 Wochen lang und ging auf elektrische Behandlung zurück. Während des Freiwilligenjahres 1911 erkrankte Pat. am 21. XI. an Influenza, in deren Verlauf am 27. XI. eine Stirn- und Kieferhöhleneiterung rechts auftrat. Zunächst hohes Fieber durch 9 Tage, nicht unter 40°. Pat. war während dieser Zeit meist bewußtlos. Am 15. XII. innerhalb weniger Stunden komplette Facialislähmung links, 2 Tage später auch rechts. Da konservative Behandlung der Nebenhöhleneiterungen erfolglos blieb, Radikaloperation der Stirn- und Kieferhöhle und Drainage durch die Nase.

Digitized by Google
Original from UNIVERSITY OF CALIFORNIA
Generated on 2019-10-24 14:38 GMT / http://hdl.handle.net/2027/uc1.b3252763
Public Domain in the United States, Google-digitized / http://www.hathitrust.org/access_use#pd-us-google

Der uns zur Konstatierung zugewiesene Pat. zeigt derzeit keine Eiterung in den Nebenhöhlen, beiderseits intakte Gehörorgane. Die beiderseitige Facialislähmung besteht seit 1911 eigentlich unverändert weiter.

Fälle mit beiderseitiger Facialisparese wurden zwar schon in dieser Gesellschaft demonstriert, immerhin bleiben sie selten, und dieser Fall hat speziell eine vollkommen unklare Ätiologie.

Diskussion.

Fröschels: Wir haben einen Arzt in Behandlung, der eine ganz ähnliche Affektion durchgemacht hat und bei dem die Wahrscheinlichkeit einer rheumatischen Ätiologie besteht. Bei solchen Lähmungen kann durch energische Übungsbehandlung sehr viel geleistet werden. Bei einem Falle aus der Klinik Wagner konnte ich (es handelte sich um eine totale Lähmung der Lippen, Zunge und des Gaumens) den Erfolg erzielen, daß der Pat. heute spricht. Wagner hatte Entartungsreaktion angegeben, also sicher war das bezügliche Nervensystem vernichtet.

E. Ruttin: Ich habe auch einen solchen unerklärlichen Fall gesehen, den auch Hofrat Fuchs nicht deuten konnte. Es war ein Kind mit bilateraler Facialislähmung und rechtseitigem Exophthalmus. Es bestand zwar chronische Mittelohreiterung, ich hatte sogar Verdacht auf Cholesteatom, aber das Labyrinth reagierte beiderseits gut, Hörvermögen war beiderseits vorhanden und auch sonst bei der Art der Eiterung, die nach kurzer Behandlung trocken wurde, war eine beiderseitige Zerstörung des Facialiskanales unwahrscheinlich. Hofrat Fuchs hat den Exophthalmus operiert, konnte aber auch eine Ursache der Facialislähmung nicht finden.

Beck: Ich habe den Fall vorgestellt, weil er eine doppelseitige isolierte Facialisparese unbekannter Ätiologie mit negativem somatischen und Hirnnervenbefund darstellt. Es ist zu bemerken, daß auf die Facialisparese von dem Pat. selbst aufmerksam gemacht wurde; sie war übersehen worden.

V. Beck: **Wirkung einer Nahschußverletzung des Ohres.**

Der 26jährige Korporal wurde am 20. III. durch Maschinengewehr folgendermaßen verletzt: Durch einen unglücklichen Zufall wurde der Pat. durch die Exerzierpatrone eines Maschinengewehres auf dem Exerzierplatz in einer Entfernung von zirka 3 *m* verletzt. Der Einschuß befindet sich direkt hinter der linken Ohrmuschel, der Ausschuß am Tragus. Nach der Verletzung war Pat. stundenlang bewußtlos. Er erbrach nach dem Erwachen und lag noch 5 Wochen mit der Diagnose Gehirnerschütterung im Truppenspital. Seither gibt er an, links nichts zu hören und bei rascherem Gehen oder beim Gehen im Dunkeln an starkem Schwindelgefühl zu leiden. Die Ohrmuschel ist durch Narben sehr entstellt. Der äußere Gehörgang ist in seinem Eingange bis auf einen ganz engen, queren Spalt derart verengt, daß die obere Gehörgangswand die untere direkt berührt. Links besteht Taubheit. Die kalorische Prüfung ist wegen der hochgradigen Atresie nicht verläßlich, die Drehreaktion ergibt links 4—5 Schläge, rechts dauert der Nachnystagmus 25—30 Sekunden. Romberg angedeutet, mit der Tendenz, nach links zu fallen. Ebenso Abweichen nach links beim Gehen mit geschlossenen Augen. Es besteht ein geringer spontaner Nystagmus bei Linksblick. Die Röntgenuntersuchung kann mit Sicherheit traumatische Veränderungen im Warzenfortsatz ausschließen.

Ich stelle den Fall deshalb vor, weil bei den Schußverletzungen, die wir bis jetzt im Kriege gesehen haben, es sich meist um Fernschüsse handelt. Bei

Digitized by Google
Original from UNIVERSITY OF CALIFORNIA
Generated on 2019-10-24 14:38 GMT / http://hdl.handle.net/2027/uc1.b3252763
Public Domain in the United States, Google-digitized / http://www.hathitrust.org/access_use#pd-us-google

dem vorgestellten Falle besteht als Folge des Durchschusses bloß eine Verletzung der Weichteile, und die Schußrichtung läßt fast sicher auch nur eine Streifung des Warzenfortsatzes durch die Kugel ausschließen. Am Warzenfortsatz sind keine Verletzungen zu sehen. Es ist demnach sehr wahrscheinlich, die Taubheit und Unerregbarkeit nicht so sehr auf die mechanische Erschütterung durch die vorbeisausende Kugel als auf die Explosivwirkung der damit verbundenen Detonation zurückzuführen. Der Kranke wird wegen seiner Stenose wahrscheinlich operiert werden. Während einer vierwöchentlichen Beobachtung hat sich am Ohrbefund nichts geändert. Die Taubheit ist demnach eine Folge der Explosion. Während wir aber bei derartigen Fällen bisher fast ausnahmslos erhaltene Reaktion des Vestibularapparates finden konnten, stellt dieser Fall insofern eine Ausnahme dar, als auch die Vestibularfunktion untergegangen und bisher nicht wiedergekehrt ist.

VI. O. Beck: **Mißbildung der Ohrmuschel und des Felsenbeines.**

Bei dem uns zur Konstatierung seiner Felddiensttauglichkeit zugewiesenen 25jährigen Infanteristen besteht, abgesehen von der Verkümmerung der Ohrmuschel folgender Befund: Kein äußerer Gehörgang, Proc. mast. sin. nicht palpabel. Links komplette Taubheit. Kongenitale Facialislähmung in allen drei Ästen.

Interner Befund (Dr. Biach): Störung der Geschmacksempfindung links. Sehnenreflexe der linken Körperhälfte weniger lebhaft als rechts. Von degenerativen Stigmen sind nachzuweisen: Drüsenschwellungen in den Axillen, am Hals und in inguine. Spärliches Körper- und Barthaar. Crines pubis von femininem Typus.

Diskussion.

Ruttin: Ich habe vor kurzem hier einen ähnlichen Fall gezeigt, wo die Facialisparese geringer, der Defekt der Ohrmuschel größer war. Ich habe den Fall operiert und eine ganz passable Ohrmuschel hergestellt. Ich habe ja die Bilder vor und nach der Operation hier demonstriert.

VII. O. Beck: **Fall von Steckschuß.**

Pat. wurde am nördlichen Kriegsschauplatz verwundet. Einschuß im inneren linken Augenwinkel. Das Röntgenbild (s. Fig. 7, 8) zeigte das Projektil an der vorderen Fläche der Keilbeinhöhle liegen. Die Spitze desselben reicht bis in die Opticusgegend der rechten Seite. Auf dem rechten Auge hochgradige Herabsetzung der Sehschärfe (Fingerzählen in 1 *m*). Da die intranasale Entfernung des Projektils mit starken Devastationen des Naseninnern verbunden gewesen wäre, entschlossen wir uns zur Entfernung von außen nach Art der Hypophysenoperation mittelst Killianschen Schnittes. Wir waren angenehm überrascht, als wir das Projektil schon in den vordersten Anteilen des Siebbeines fanden und nicht dort, wo es der Radiologe diagnostiziert hatte. Die Sehstörung der anderen (rechten) Seite scheint nicht direkt mit dem Projektil in Zusammenhang zu sein, sondern anderweitige Ursachen zu haben, da sie Pat. nach seiner Angabe schon am Tage der Verletzung gehabt hatte. Wir sehen also, daß trotz wiederholter radiologischer Untersuchung von autoritativer Seite die Lokalisation der Projektile nicht sehr einfach ist.

VIII. Ruttin: **Tumor cerebri im Anfangsstadium?**

Pat. ist 14 Jahre alt und gibt an, seit Jänner an Schwindel zu leiden, seit April höre sie auch auf dem linken Ohr schlechter. Die Schwindelanfälle kommen viele Male im Tage, sie stürze dabei manchmal nach vorn.

Als ich die Pat. zum erstenmal sah, ließ ich sie während der Ambulanz neben mir sitzen, mit der Anweisung, mich beim Schwindelanfall sofort auf-

Digitized by Google
Original from UNIVERSITY OF CALIFORNIA
Generated on 2019-10-24 14:38 GMT / http://hdl.handle.net/2027/uc1.b3252763
Public Domain in the United States, Google-digitized / http://www.hathitrust.org/access_use#pd-us-google

merksam zu machen. Während des ganzen Vormittags geschah dies nun zweimal. Der Schwindelanfall schien so ephemer, daß ich niemals viel beobachten konnte und insbesondere keinen Nystagmus sah. Ich hielt das ganze daraufhin natürlich für Hysterie. Allein die Untersuchung des Ohres ergab: Trommelfelle normal, links Taubheit für Sprache und Stimmgabeln, keine kalorische Reaktion, Drehreaktion nach Rechtsdrehung Ny. ➤➤l. 3—4", nach Linksdrehung Ny. r.←◀ 15—20".

Rechtes Ohr normal, kein spontaner Nystagmus, Vorbeizeigen spontan nicht vorhanden, nach Ausspritzen und Drehen von der rechten Seite typisch, von der linken Seite negativ. Augenhintergrund normal, Wassermann negativ. Nach diesem Befund war Hysterie auszuschließen. Eine endolabyrinthäre Erkrankung ebenfalls, und zwar wegen des Mangels jedes spontanen Nystagmus

Fig. 7.

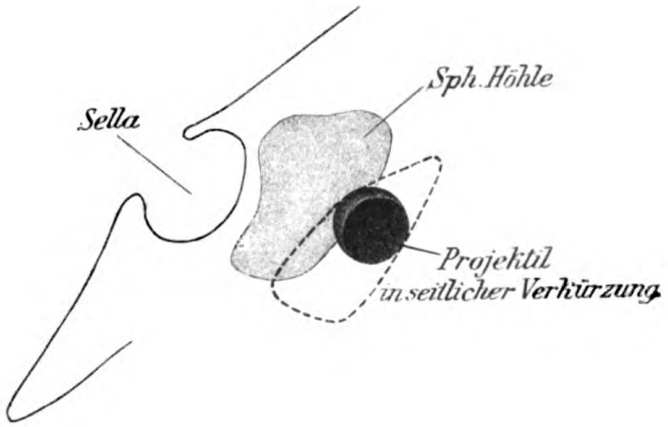

Projektil transversal in der Siebbeinhöhle und zum Teil in der Sphenoidalhöhle.

bei häufigen Schwindelanfällen und erhaltener kalorischer Reaktion. Acusticustumor war unwahrscheinlich wegen des Fehlens der Beteiligung anderer Hirnnerven (Facialis, Trigeminus), des Fehlens von Nystagmus und Stauungspapille.

Es bliebe also nur ein anderer, nicht näher zu lokalisierender Hirntumor. (Der intern neurologische Befund gab auch keine Anhaltspunkte.) Nun erinnere ich mich, einmal einen Fall mit einem ähnlichen Bild, insbesondere mit ähnlichen Angaben über den Schwindel und ohne Stauungspapille gesehen zu haben, bei dem sich später ein Tumor der mittleren Schädelgrube entwickelt hat.

IX. Ruttin: **Extraduralabsceß nach akuter Otitis. Doppelter Durchbruch nach außen und Senkung in die Regio parotidis.**

J. W., Landsturminfanterist, war stets ohrgesund. Am 5. III. 1915 bekam er Kopfschmerz, Ohrenstechen und Ohrenfluß. Der Ohrenfluß dauerte nur zwei Tage. Nach 14 Tagen trat aber eine starke Schwellung vor und über dem rechten Ohr auf. Seit dieser Zeit hat er beständig Schmerzen in der Gegend vor dem Ohr.

Generated on 2019-10-24 14:38 GMT / http://hdl.handle.net/2027/uc1.b3252763
Public Domain in the United States, Google-digitized / http://www.hathitrust.org/access_use#pd-us-google
Digitized by Google
Original from UNIVERSITY OF CALIFORNIA

Bei der Aufnahme an die Ohrenklinik bestand rechts leichte Rötung, Schwellung und Vorwölbung des Trommelfells, Senkung der hinteren oberen Gehörgangswand. Retroauriculäre Schwellung und Rötung. Die Schwellung erstreckte sich aber auch auf die Schläfenregion und vor dem Ohr. Hörweite

Fig. 8.

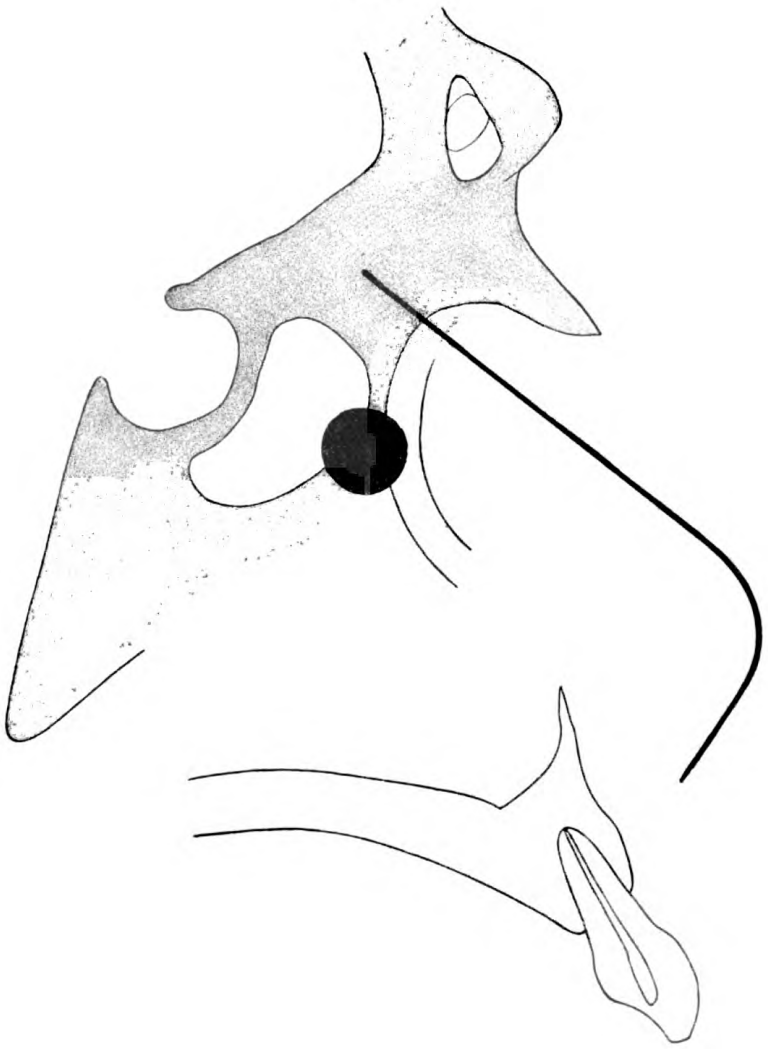

Die Sonde führt gegen die Mitte der Lamina cribrosa über und vor das der Keilbeinhöhle quer vorgelagerte Projektil.

für Konv.-Spr. 5 *m*. Weber rechts. Rinne + (wegen der Schwellung nicht verläßlich prüfbar). C_1 +, c^4 +, kein Schwindel, kein Nystagmus, kein Fistelsymptom. Kalorische Reaktion typisch. Linkes Ohr normal.

Am 21. IV. 1915 eröffnete Kollege Rauch den Warzenfortsatz, nachdem er einen großen Subperiostalabsceß entleert hatte. Die Zellen des Warzenfort-

Digitized by Google
Original from UNIVERSITY OF CALIFORNIA
Generated on 2019-10-24 14:38 GMT / http://hdl.handle.net/2027/uc1.b3252763
Public Domain in the United States, Google-digitized / http://www.hathitrust.org/access_use#pd-us-google

satzes sind mit Eiter gefüllt. Das Antrum wird breit eröffnet. An der Schläfenbeinschuppe liegt die Dura der mittleren Schädelgrube auf Hellerstückgröße frei. Die Wurzel des Proc. zygomaticus ist erkrankt, erweicht und wird zum Teil abgetragen. Versorgung der Wunde.

Nach der Operation Wohlbefinden. Die Schwellung ging zurück, trat aber anfangs Mai wieder auf, jetzt mehr vor dem Ohr, und nahm bald zu. Leichte Parese des Augenastes des Facialis.

Am 11. V. 1915 nahm Kollege Beck für den abwesenden Kollegen Rauch die Incision vor dem Ohre vor und drainierte den anscheinend parotitischen Absceß.

Am 16. VI. wieder Schmerzen und Schwellung. Ödem beider Augenlider so stark, daß Pat. das rechte Auge gar nicht öffnen konnte. Am 17. VI. abends 38·5, am 18. VI. früh 38·2.

Daher nahm ich am 18. VI. 1915 abermals eine Operation vor. Eröffnung in der alten Narbe. Weitere Freilegung des Processus zygomaticus und der Schläfenbeinschuppe durch starkes Vorziehen des Musculus temporalis. Aufdeckung einer Fistel von etwa Erbsengröße in der Schuppe, sehr weit vorn unter dem Musc. temporalis gelegen. Weitere Freilegung der Dura von der Fistel aus, Aufdeckung eines Extraduralabscesses, der durch diese Fistel durchgebrochen war; zwischen dem erst freigelegten und dem jetzt freigelegten Durastück, die beide mit Granulationen bedeckt sind, scheint ein etwa 2 *cm* breiter Streifen anscheinend normaler Dura zu liegen, da man von beiden Stellen aus auf normale Dura kommt. Breite Spaltung des Senkungsabscesses vor dem Ohr von oben. Der Absceß liegt zum Teil unter dem Musc. temporalis. Erweiterung der Gegenöffnung. Drainage. Wundversorgung.

Die Schwellung ging nach der Operation zurück. Am 21. VI. war sowohl die Schwellung als das Lidödem verschwunden, die Wundeiterung gering. Am 25. VI. konnte das Drain weggelassen werden, die Wunde granulierte bereits gut. Die Parese des Lidastes noch minimal vorhanden.

Es handelt sich also in diesem Falle um einen auf akute Otitis folgenden Extraduralabsceß, der an zwei Stellen in der Schläfenbeinschuppe durchgebrochen war und einen Senkungsabsceß unter dem Musculus temporalis hervorgerufen hatte. Trotz des anscheinend normalen Durastreifens zwischen den beiden freigelegten Durastellen muß man wohl nur einen Extraduralabsceß annehmen, der sich nur derart ausbreitete, daß die Kontinuität wenigstens makroskopisch nicht sichtbar war.

X. Ruttin: **Sinusthrombose im Anschluß an eine unter dem Bilde der Mucosusotitis verlaufenden Streptokokkenotitis.**

Z. Z., Inf.-Reg. Nr. 70, erhielt am 6. III. einen Durchschuß des rechten Zeigefingers in der Mittelphalange und wurde ins k. u. k. Reservespital Nr. 10 in Wien eingeliefert.

Am 22. V. Ohrenstechen links. Pat. hustet. Temp. 39°.

Am 4. VI. Ohrenentzündung (Behandlung: Carbolglycerin, Burowumschläge) gebessert. Schmerzen nachgelassen.

10. VI. Neuerliche Schmerzen im Ohr. Bronchitis. Erhöhte Temperatur.

15. VI. Starke Schmerzen spontan und auf Druck über dem Proc. mast. und halbseitige Kopfschmerzen links. Temp. zwischen 39° und 40°. Trommelfell entzündet, ohne Eiterung. Leiser Druck auf den Proc. mast. wird sehr schmerzhaft empfunden. Da Verdacht auf Eiterung im Antrum, eventuell Mitbeteiligung des Sinus besteht, wird Operation vorgeschlagen, aber vom Pat. verweigert.

Generated on 2019-10-24 14:38 GMT / http://hdl.handle.net/2027/uc1.b3252763
Public Domain in the United States, Google-digitized / http://www.hathitrust.org/access_use#pd-us-google
Digitized by Google
Original from UNIVERSITY OF CALIFORNIA

Bis hierher rührt die Beobachtung des Pat. von Dr. Reinhold, dem Spezialisten des k. u. k. Reservespitals Nr. 10, her. Am 18. VI. berief er mich zum Konsilium.

Ich fand das linke Trommelfell nur minimal gerötet, nicht sicher Sekret dahinter. Der Warzenfortsatz war fast gar nicht mehr druckempfindlich. Starke Bronchitis. Hoch fieberhafter, schwer kranker Eindruck. Temperatur zwischen 39 und 40°. Ich ersuchte um Transferierung des Pat. auf die Ohrenklinik, da ich ihn beobachten müsse.

Am 20. VI. Transferierung auf die Ohrenklinik. Ich nahm sofort die Paracentese vor und impfte das minimale schleimige Sekret in Bouillon ab. Temperatur 39·0, 38·8, 38·9°.

21. VI. 37·0, 39·0, 38·8°.

22. VI. 37·6, 39·0, 40·0°.

23. VI. 37·5, 38·0, 39·4°. Die bakteriologische Untersuchung des in Bouillon abgeimpften Eiters ergab keine Bakterien (Wiesner).

Augenhintergrund (Dr. O. Ruttin) normal.

Interner Befund (Dr. Hess): An der linken Basis dichtes, zum Teil klingendes Rasseln. Sonst mäßige, diffuse Bronchitis. Sehr trockene Zunge. Herzaktion ruhig, unregelmäßig. Keine interne Ursache für dieses Fieber. Daher nahm ich am 24. VI. die Operation vor.

Warzenfortsatz kleinzellig, pneumatisch. Die oberflächlichen Schichten erscheinen normal, doch kommt man beim Meißeln in die Tiefe in der Nähe des Sinus und des Bulbus auf einzelne, mit bindegewebigen Granulationen gefüllte Zellen. Daher nach Eröffnung des Antrums Schnitt nach rückwärts, Freilegung des Sinus vom oberen Knie bis an den Bulbus. Die Sinuswand hat sehnigweißes Aussehen, stellenweise mit leicht gelblichem Stich. Incision des Sinus in der Gegend des Überganges in den Bulbus, entleert dünnflüssigen graugelben Eiter. Daher Jugularisunterbindung. Die Ven. jugul. commun. und fac. commun. sind sehr stark gefüllt, dagegen die Ven. jugul. interna verhältnismäßig schwach. Es wird, um das Blut der Ven. facialis communis zu sparen, die Jugularis oberhalb der Facialis im Gesunden doppelt unterbunden und zwischen den Ligaturen durchschnitten. Spaltung des Sinus in der ganzen freigelegten Länge; Ausräumung grauroter Thromben aus Sinus und Bulbus. Vom Bulbus her kein Blut, von oben wird freie Blutung erreicht. Tamponade. Wundversorgung. Die Temperatur fiel am Tage der Operation auf normal und blieb auch seither normal.

Die bakteriologische Untersuchung des Eiters aus dem Sinus ergab: Streptococcus pyogenes (Wiesner).

Interessant ist an diesem Falle, daß trotz des für Streptococcus mucosus-Infektion sprechenden klinischen Bildes der Erreger Streptococcus pyogenes war. Nicht für Streptococcus mucosus sprach im klinischen Bilde höchstens das Auf- und Abschwanken der Symptome, da wir doch bei Mucosus meistens ein langes, fast symptomloses Latenzstadium mit später plötzlich losbrechenden Erscheinungen der Komplikation zu sehen gewohnt sind.

XI. Ruttin: **Traumatischer Schläfelappenabsceß. Fraktur des Schläfebeines.** (Demonstration des Präparates.)

J. R., 37 Jahre, Kutscher, erhielt am 11. I. 1915 einen Hufschlag gegen die rechte Schläfe. Er wurde in bewußtlosem Zustande in das Spital der Barmherzigen Brüder gebracht. Als er zu sich kam, hatte er Schwindel, Doppeltsehen, Schwerhörigkeit rechts, jedoch kein Ohrensausen.

Digitized by Google
Original from UNIVERSITY OF CALIFORNIA
Generated on 2019-10-24 14:38 GMT / http://hdl.handle.net/2027/uc1.b3252763
Public Domain in the United States, Google-digitized / http://www.hathitrust.org/access_use#pd-us-google

Am 17. III. 1915 sah ich den Pat. zum erstenmal in unserer Ambulanz.

Rechtes Ohr: In der Cymba conchae eine quer dieselbe durchsetzende strahlige Narbe. Hintere obere Gehörgangswand stark gesenkt, mit der Sonde wie fluktuierend. Trommelfell nicht sichtbar. Keine Eiterung feststellbar. Cs. Sp. $^1/_4$ *m*, Weber nach links, Rinne exquisit negativ. Schwabach stark verkürzt. Mittlere Gabeln vor dem Ohr stark verkürzt, C_1 und c^4 stark verkürzt. Kalorische Reaktion positiv, Vorbeizeigen dabei typisch. Nach Rechtsdrehung Ny. horizont. nach links 34", nach Linksdrehung Ny. horizont. nach rechts 34". Abducenslähmung rechts.

Linkes Ohr: Trommelfell und Funktion normal.

Der Pat. wurde später auf die Augenklinik (Prof. Dimmer) aufgenommen und dann auf die III. med. Abteilung (Prof. Schlesinger) transferiert; dort starb er am 24. V. 1915.

Der Obduktionsbefund lautete: Gänseeigroßer Absceß mit pyogenetischer Membran im rechten Schläfelappen. Erweichung der Umgebung und Kompression des Pons rechts und des anliegenden Teiles des Kleinhirns. Ältere Pachymeningitis haemorrhagica, entsprechend der rechten mittleren und hinteren Schädelgrube und Verwachsung der Dura mit dem Schläfelappen. Usur des rechten Felsenbeines. Stirn- und Keilbeinhöhle frei. Vereiterte, konfluierte Lobulärpneumonie im linken Unterlappen und vereinzelte Lobulärpneumonieherde im rechten Unterlappen. Chronisches Lungenemphysem beiderseits. Atrophie und parenchymatöse Degeneration der inneren Organe.

Die Diagnose, mit der ich den Pat. an die Augenklinik schickte, war Fissur oder Fraktur des rechten Felsenbeines, jedoch ohne das Labyrinth zu treffen. Intrakranieller Prozeß in der rechten mittleren Schädelgrube, vielleicht traumatische Cyste.

Meine Erwägung war folgende: Das Labyrinth konnte wohl nicht direkt getroffen sein, weil das Hörvermögen zu gut ($^1/_4$ *m*) und die kalorische und Drehreaktion so vollkommen erhalten waren. Die immerhin sehr bedeutende Herabsetzung des Hörvermögens konnte durch die Veränderungen in Gehörgang und Trommelhöhle und die Nähe der Fissur oder Fraktur (Erschütterung) bedingt sein. Dagegen sprach die gleichmäßig starke vestibulare Reaktion, sowohl kalorisch, als insbesondere beim Drehen auf beiden Seiten, am ehesten für einen intrakraniellen Prozeß in der mittleren Schädelgrube. Da der Aufschlag gegen die rechte Seite erfolgt war und hier auch eine mäßige Knochenauftreibung in der rechten Schläfengegend zu sehen war, so war ein intrakranieller Prozeß, eine traumatische Cyste nicht unwahrscheinlich.

Die Obduktion deckte nun einen Absceß auf, der natürlich klinisch kaum von einer traumatischen Cyste zu differenzieren gewesen wäre.

Ich zeige Ihnen nun das Präparat: Die Frakturlinie geht quer durch die Schuppe und dann durch das Tegmen antri tympani, entlang dem vorderen Pyramidenrand bis an die Pyramidenspitze und ist zum größten Teil nur mit derbem Bindegewebe ausgefüllt.

Diskussion.

Goldmann: Diese Demonstration gibt den anatomischen Beweis für die von mir wiederholt gemachte Wahrnehmung, daß unter die Folgen der Kopftraumen nicht nur Gehör- und Gleichgewichtsstörungen, sondern auch Sehstörungen gehören, für die wir nur auf den Sehnerven rekurrieren können.

(Fortsetzung folgt.)

Generated on 2019-10-24 14:38 GMT / http://hdl.handle.net/2027/uc1.b3252763
Public Domain in the United States, Google-digitized / http://www.hathitrust.org/access_use#pd-us-google
Digitized by Google
Original from UNIVERSITY OF CALIFORNIA

Bücherbesprechungen.

Spekulation und Mystik in der Heilkunde. Von Dr. Friedr. v. Müller. Lindauersche Universitätsbuchhandlung (Schöpping), München 1914.

Der Ernst des Krieges brachte es mit sich, daß die übliche akademische Feier der Universität München zu Beginn des Wintersemesters unterblieb. Der zu diesem Anlaß ausgearbeitete Vortrag des Rektors Dr. Friedrich von Müller aber wurde uns erfreulicherweise nicht vorenthalten, sondern in etwas erweiterter Form dem Druck überwiesen. Die schmale Broschüre beschäftigt sich hauptsächlich mit dem Entwicklungsgang der Medizin in Bayern und weist an der Hand reichhaltigsten Materiales nach, daß dieser Weg kein gerade aufsteigender gewesen, sondern je nach dem Vorherrschen bestimmter philosophischer Richtungen verlaufen sei.

Zur Zeit der Gründung der bayrischen Universität in Ingolstadt stand die Medizin noch ganz im Banne der Theologie, Lektoren aus dem bischöflichen Seminar Freising waren daselbst die Lehrer. Kein Wunder, daß von Forschung auf Grund von Beobachtung keine Rede war und nur reine Büchergelehrsamkeit gepflegt wurde. Mit der Verlegung der bayrischen Universität nach Landshut (1809) begann ein gewaltiger Aufschwung. Von den dort tätigen Gelehrten sei besonders Diedemann erwähnt, der in zwei klassischen Werken die Grundlagen für die Erforschung des Stoffwechsels schuf. Seine Kollegen dagegen waren fast alle Anhänger der Brownschen Lehre, die, rein spekulativ, alles Experimentelle ausschloß, indem sie nur die „Erregbarkeit" als Prinzip alles organischen Lebens gelten läßt. Browns gläubigster Jünger ist Röschlaub (Bamberg), der jede Erfahrung verwirft und allein die spekulative Philosophie gelten läßt, worin die meisten seiner Fakultätskollegen, Feiler, Bertell, Walther u. a. m. mit ihm übereinstimmen. Der bedeutendste, Philipp v. Walther, schrieb in seiner „Physiologie" (1808), die Methode dieser Wissenschaft sei rein philosophisch, die Deduktion sei hierbei verwerflich. Die Physiologie jedes einzelnen Wesens müsse mit der spekulativen Idee des Lebens beginnen, die kosmischen Gesetze hätten auch Gültigkeit für den Organismus; die Ursache der Krankheit sei eine und dieselbe mit der Ursache des Unrechts, des Bösen, nämlich „der Widerstreit der Endlichkeit mit der Unendlichkeit".

Harveys Lehre vom Blutkreislauf verwirft er aufs entschiedenste, jedes Blutkügelchen als eigener beseelter Körper dreht sich seiner Theorie nach um seine eigene Achse, das Herz betrachtet er nicht als Ursprungsort der Kreislaufbewegung, sondern nur als Punkt ihres Reflexes, auch nimmt er an, daß bei Krankheit der Pulsschlag der Arterien nicht mit dem des Herzens übereinstimme. Trotz Harvey, Morgagni, van Swieten, Haller waren solche und ähnliche Ideen auch an den medizinischen Schulen von Bamberg, Landshut, Wien, München, Erlangen maßgebend, während sie sich in Norddeutschland, Frankreich und England nicht ausbreiten konnten. Den Hang zum Metaphysischen, der sich zu Anfang des 19. Jahrhunderts in der Medizin bemerkbar macht, schreibt Müller in Übereinstimmung mit Kuno Fischer hauptsächlich dem Einfluß von Schellings Naturphilosophie zu. Von der Überzeugung ausgehend, daß die Vernunft identisch sei mit ihrem Gegenstand, dem Weltall, und daß das ganze Wesen der Natur auf den Gesetzen der Intelligenz beruhe, versucht es Schelling in seinem „Entwurf eines Systems der Naturphilosophie" die ganze Natur ohne Hilfe der Empirie, die ihm als

Digitized by Google
Original from UNIVERSITY OF CALIFORNIA
Generated on 2019-10-24 14:38 GMT / http://hdl.handle.net/2027/uc1.b3252763
Public Domain in the United States, Google-digitized / http://www.hathitrust.org/access_use#pd-us-google

etwas Willkürliches erscheint, nach bloßen Vernunftgründen zu konstruieren. Auf medizinischem Gebiete wurde er begeisterter Bewunderer Browns, hat aber dennoch durch seinen Gedanken eines steten Entwicklungsprozesses der Welt fruchtbringend gewirkt. Auf ihm fußen Cuvier, Walther, Döllinger, C. E. v. Baer, Dalton und andere exakte Forscher, doch geht auch K. R. Hoffmanns phantastische „Idealpathologie" auf Schellings Einfluß zurück, worin in der Hauptsache der Nachweis erbracht wird, daß die Krankheiten des Menschen auf einem Rückfall der Idee des Lebens auf tiefere normale Lebensstufen beruhen, so wäre die Skrofulose zum Beispiel ein Rückfall auf die Stufe der Insektenlarven. Unter dem Einfluß des romantischen Kreises sucht Schelling später eine Brücke zur Theologie, wie sich denn im dritten und vierten Jahrzehnt des 19. Jahrhunderts überhaupt ein Übergang von der naturwissenschaftlichen Spekulation zur Mystik vollzieht. Auch Walther, der an der inzwischen (1826) nach München verlegten Universität als Chirurg tätig war, ward zum begeisterten Anhänger Mesmers und Galls. Freilich sagte er sich später unter französischem und englischem Einfluß gänzlich von der Spekulation los und widmete sich ausschließlich der Chirurgie, während sich Röschlaub zum Beispiel von der philosophischen oder vielmehr theosophischen Richtung nicht freizumachen vermag. Sein bedeutendster Schüler J. N. v. Ringseis gilt wohl mit Recht als der Romantiker unter den Klinikern. Als überzeugter Panpsychist verwirft er zum Beispiel die Anwendung des Mikroskops, da dieses nur unendliches Nebeneinander, nie aber Wesen und Seele des Organismus enthülle. Da er den kranken Körper in Gestalt und Funktion als ganz verschieden vom gesunden betrachtet, leugnet er die Bedeutung der Anatomie und Physiologie. Allein Disposition, Temperament, kosmische, speziell planetarische Erscheinungen bewirken es, daß das nämliche Krankheitsagens verschiedene Krankheitsformen hervorbringe. Die Krankheit selbst ist ihm eine Art organisches Wesen, das sein eigenes Leben führt und auch seine eigenen Blutgefäße bildet. Aufs heftigste bekämpft er Harveys Lehre vom Blutkreislauf, auch bespöttelt er die pathologisch-anatomische Forschung, da es seiner Meinung nach nur Allgemeinerkrankungen und keine Organleiden gibt. Demnach müsse der Arzt an die Stelle der Beobachtung des Äußeren divinatorisches Schauen setzen. Krankheit und Tod leitet der streng auf kirchlichem Boden stehende Gelehrte auf den Sündenfall zurück, wie ihm denn Gebet, Sakramente und Sakramentalien sowie die Entsündigung des Arztes und Kranken als die höchsten Heilmittel erscheinen. Ähnliche Anschauungen vertraten in München noch Ennemoser, G. H. Schubert, Baader u. a. m.; Mesmerismus und Homöopathie genossen wohl größtenteils ihres mystischen Gewandes wegen höchstes Ansehen, während der Medizin eines Harvey, Morgagni, Bell, Bichat, Auenbrugger lange Zeit hindurch kein Verständnis entgegengebracht wurde. Demnach kann man ruhig sagen, daß die damalige mystische Auffassung der Medizin sich im wesentlichen nicht um vieles von derjenigen viel früherer Zeitalter unterschied. Bei allen primitiven Völkern gilt die Krankheit als Dämon, der durch symbolische Handlungen ausgetrieben werden kann. Bei den ältesten Kulturvölkern, den Babyloniern und Assyriern, und später bei den Juden, Persern, Griechen und dem Abendlande spielte die Astrologie eine große Rolle in der Heilkunde. Allein die griechische Medizin wußte sich lange Zeit von fast allem Aberglauben freizuhalten, bis in der Alexandrinischen Epoche zugleich mit dem Neuplatonismus und der Astrologie der Dämonenglaube eindrang, der zu den üblichen Zaubermitteln seine Zuflucht

Digitized by Google
Original from UNIVERSITY OF CALIFORNIA
Generated on 2019-10-24 14:39 GMT / http://hdl.handle.net/2027/uc1.b3252763
Public Domain in the United States, Google-digitized / http://www.hathitrust.org/access_use#pd-us-google

nahm. Die üppigsten Blüten aber trieb der medizinische Wunderglaube im Rom der Kaiserzeit. Wenngleich das frühe Christentum der weltlichen Heilkunst ablehnend gegenüberstand, so drang doch allmählich die alte Volksmedizin der bekehrten Völker ein und wurde christianisiert, der Gebrauch der Reliquien trat an Stelle der Dämonenbeschwörungen. Im späteren Mittelalter spielte die Astrologie eine bedeutende Rolle in der Heilkunde, zudem versuchte man die okkultistischen Wissenschaften mit den kirchlichen Lehren in Übereinstimmung zu bringen. Was davon abwich, galt als schwarze Magie — es folgte die finstere Zeit der Hexenprozesse. Erst die Reformation wandte sich gegen Amulette und Reliquienkultus und die Astronomie Galileis, Kopernikus', Keplers, Tycho de Brahes verdrängte endlich die Astrologie. Mit dem Aufblühen der Chemie, Physik und Mathematik begann bald darauf ein Zeitalter des Rationalismus, doch lebte die Mystik durch die Sekte der Rosenkreuzer im 18. Jahrhundert wieder auf, und Stahl (Halle) vertrat in der Medizin eine an Ringseis gemahnende pietistische Richtung. Dies alles vermochte jedoch die Fortschritte der Heilkunst nicht mehr zu hemmen. Die Werke Morgagnis, des Begründers der pathologischen Anatomie, und Auenbruggers, des Schöpfers der Perkussion, blieben freilich in Deutschland bis in die vierziger Jahre unbekannt, fanden aber in Frankreich und England Anklang und gaben Anregung zu weiterem Ausbau. So schuf Laënnec die Auskultation, Bichat die Histologie, Bell die Grundlagen der Neurologie usw. In Deutschland war es Rokitansky, der den Wert der pathologischen Anatomie für die klinische Diagnostik erkannte, doch leugnete auch er noch die Veränderung der Organe als Krankheitsursache (Solidarpathologie), wie ihm diese lediglich als Säfteverderbnis (Humeralpathologie) erscheint. Es folgen nunmehr die bedeutungsvollen Forschungen auf chemischem Gebiete durch Liebig, Bischoff, C. Voit, Pettenkofer, Frerichs, auf bakteriologischem durch Henle, Pasteur, Lister, Koch. Paul Ehrlich, Behring u. a. m. erkannten neuerlich die Bedeutung der Körpersäfte, so daß mit ihrer Lehre von den Schutzstoffen sowohl der Humeralpathologie wie auch der Solidarpathologie ihr Recht ward. Die jüngste Forschung nun befaßt sich vielfach mit dem bereits durch Pettenkofer aufgestellten Problem der Krankheitsbereitschaft, von der Voraussetzung ausgehend, daß es zum Auftreten einer Krankheitserscheinung einer ganzen Kette von Bedingungen bedarf. Außer Verworn, der es geradezu als Mystizismus bezeichnet, für jede Erscheinung die Ursache finden zu wollen, sind noch Hansemann Ribbert und Martius die hauptsächlichsten Vertreter dieser Richtung.

Wenngleich die moderne medizinische Wissenschaft völlig aufs Konkrete gerichtet ist, hält es der Verf. nicht für durchaus ausgeschlossen, daß sich die in der Kunst wiedererwachte Mystik wieder geltend machen könnte. Besonders in England und Amerika bestrebt man sich, die Astrologie mit den Errungenschaften der modernen Naturwissenschaft in Einklang zu bringen, wie denn das Verlangen nach Wunderkuren noch immer allzu rege ist. Den günstigen Einfluß von Gemütsaffekten selbst auf organische Krankheiten, zum Beispiel bei den Gebetsheilungen der „Christian Science" in Amerika, läßt Müller übrigens gelten, wie er denn auch in einer streng experimentellen Psychologie ein wertvolles Hilfsmittel der zukünftigen Heilkunst sieht. Doch hat diese unbedingt auf die Lösung der letzten Probleme als außerhalb ihres Bereiches liegende Fragen zu verzichten, um ihr durchaus konkretes Ziel zu erreichen, nämlich das Los der kranken Menschheit zu lindern. Hertz.

Digitized by Google
Original from UNIVERSITY OF CALIFORNIA
Generated on 2019-10-24 14:39 GMT / http://hdl.handle.net/2027/uc1.b3252763
Public Domain in the United States, Google-digitized / http://www.hathitrust.org/access_use#pd-us-google

Referate.

I. Labyrinth und Hörnerv.

Die Technik der intravitalen Durchspülung zur Fixierung des Labyrinths für histologische Zwecke. Von Privatdozent Dr. Karl Beck, I. Assistent. Aus der Universitätsklinik für Ohren-, Nasen- und Kehlkopfkranke (Prof. Dr. W. Kümmel) in Heidelberg. Mit 3 Abbildungen auf Tafeln. (Zschr. f. Ohrhlkd. 72. H. 2.)

Ein Haupterfordernis ist, daß die Versuchstiere zu gleicher Zeit tief narkotisiert sind und gleichmäßig atmen. Dies kann nur mit Hilfe der künstlichen Atmung erzielt werden. Verf. gibt hierauf eine eingehende Schilderung des Verfahrens. Ernst Urbantschitsch.

II. Otochirurgie.

Primäre Wundnaht bei Schußverletzungen, speziell des Gehirnes. Von Privatdozenten Dr. Bárány. Vortrag, gehalten in der Gesellschaft der Militärärzte von Przemysl am 16. Januar 1915 im Festungsspital Nr. 8. (W. kl. W. 1915. Nr. 20.)

Zur Frage der primären Okklusion der Schußwunden durch Naht. Von Professor Dr. Egon Ranzi. Aus der I. chirurgischen Universitätsklinik (Professor v. Eiselsberg) in Wien. (W. kl. W. 1915. Nr. 21.)

In einem 2 Monate vor diesem gehaltenen Vortrage hatte Bárány über seine Resultate der offenen Wundbehandlung bei Hirnschnitten berichtet: von 39 Fällen bloß 9 geheilt, darunter 8 Hirnabscesse, die dank der von ihm eingeführten Behandlung mit (2—3 *cm* langen und 3—10 *mm* breiten) Guttaperchastreifen zur Ausheilung kamen. Voraussetzung bei seinem Vorgehen war, daß jeder Hirnschuß als infiziert zu betrachten ist. Weitere Beobachtungen brachten ihn jedoch zur Ansicht, daß, „wenn auch der Schußkanal theoretisch als infiziert betrachtet werden muß, er praktisch als steril anzusehen ist und daß daher unser Vorgehen bei Hirnschüssen nicht das der offenen Wundbehandlung, sondern das des primären Verschlusses sein sollte“. In dieser Weise behandelte Bárány 12 Fälle, von denen 9 Fälle geheilt wurden. Die übrigen 3, die „mit so schwachem Puls eingeliefert wurden, daß ein Erfolg unwahrscheinlich war“, starben am Tage nach der Operation. Bárány schildert sein Vorgehen in folgender Weise: Ist anzunehmen, daß keine Knochensplitter ins Gehirn eingedrungen sind, so begnügt er sich mit der Excision der Hautwunde, Entfernung loser Knochensplitter im Ein- und Ausschuß und primärer Naht. Waren Knochensplitter ins Hirn eingedrungen, so wurde nach Excision der Hautwunde das Gehirn freigelegt, von Fremdkörpern und Knochensplittern gereinigt, die nekrotischen Massen nach Tunlichkeit entfernt, die Dura allenthalben $^1/_2$ *cm* über den Wundrand hinaus freigelegt und sodann die Wunde geschlossen. In einigen Fällen führte er eine Duraplastik aus der Fascia lata des Oberschenkels aus. Die meisten Fälle wurden von Bárány bereits 6 bis 8 Stunden nach der Verletzung übernommen, ein Fall nach 24 Stunden, ein anderer nach 3 Tagen.

Digitized by Google
Original from UNIVERSITY OF CALIFORNIA
Generated on 2019-10-24 14:39 GMT / http://hdl.handle.net/2027/uc1.b3252763
Public Domain in the United States, Google-digitized / http://www.hathitrust.org/access_use#pd-us-google

Das gleiche Vorgehen versuchte Bárány weiterhin bei anderen Schußverletzungen. Von 22 Fällen trat in 13 prima intentio ein, 9 mußten wieder geöffnet werden. Daraufhin plädiert er dafür, als erste Wundversorgung die Hautwunde zu excidieren und die Ränder primär mit Klammern zu vernähen, was in den meisten Fällen auch ohne Lokalanästhesie und Narkose vorgenommen werden könnte. Für die Ausführung erstattet er detaillierte Vorschläge.

* * *

Ranzi wendet sich in seinem Aufsatz gegen die Bárányschen Vorschläge, die gerade im Kriege, in welchem sich notgedrungen auch Nichtfachchirurgen mit der Wundversorgung und Wundbehandlung beschäftigen müßten, nur zu leicht Verwirrung und Unsicherheit erzeugen würden. Er hält Báránys Voraussetzung, daß die Infektion erst sekundär erfolgt, nicht für zutreffend. Bei jeder Schußwunde gelangen Bakterien in den Schußkanal. Ob sie zur Wirksamkeit kommen oder nicht, hängt von der Widerstandsfähigkeit des umgebenden Gewebes ab. Daraus erklärt sich, daß bei einem Schädeldurchschuß am Ausschuß leichter Eiterung zustande kommt, da hier die Durchschlagskraft der Kugel sich schon vermindert hat und die Gewebe, statt glatt durchgeschlagen, mehr oder minder zertrümmert werden. Die Rolle der sekundären Infektion hält er demgegenüber für viel geringer.

Die außerordentlich guten Resultate, die Bárány mit seiner Methode bei Hirnschüssen erzielte, erkennt Ranzi rückhaltlos an. Er schreibt sie jedoch nicht so sehr der Methode zu, als den überaus günstigen Bedingungen, unter denen er die Fälle bekam, und betrachtet sie als Bekräftigung der Ansicht jener Chirurgen, die für die möglichst frühzeitige Behandlung der Schädelschüsse eintreten. Die Methode für Fälle anzuwenden, die längere Zeit nach der Verletzung in definitive chirurgische Behandlung kommen, hält er für zu weitgehend.

Nach den Erfahrungen der v. Eiselsbergschen Klinik, die sich allerdings nur auf Fälle beziehen, bei welchen die Verletzung mindestens 8 Tage zurücklag, tritt er für die offene Wundbehandlung und Drainage der Hirnverletzungen ein. Ob dieselbe durch Dochte, Drains oder die von Bárány empfohlenen Guttaperchastreifen, die schon seit langem in der Chirurgie verwendet werden, geschieht, hält er nicht von prinzipieller Bedeutung.

Noch eindringlicher müsse davor gewarnt werden, diese Methode bei der Behandlung der gesamten Schußwunden überhaupt anzuwenden, da sie geeignet sei, schwere Folgen nach sich zu ziehen, wenn zum Beispiel primär genähte Wunden auf einem langen Transport, während welches kein Verbandwechsel vorgenommen wird, zu eitern beginnen. Er erinnert zum Schluß daran, daß Langenbeck im Jahre 1892 am Deutschen Chirurgenkongreß die Okklusion

Digitized by Google
Original from UNIVERSITY OF CALIFORNIA
Generated on 2019-10-24 14:39 GMT / http://hdl.handle.net/2027/uc1.b3252763
Public Domain in the United States, Google-digitized / http://www.hathitrust.org/access_use#pd-us-google

der Wunde durch die Naht empfahl, sein Vorschlag aber fast einstimmige Ablehnung erfuhr. Bondy.

Die otogene Meningitis. Statistik, Prognose, Behandlung. Von Prof. Holger Mygind (Kopenhagen). (Zschr. f. Ohrhlk. 72. H. 2.)

Die Erfahrung des Verf.s lehrt, daß eine tödlich verlaufende diffuse, eitrige Leptomeningitis, deren Diagnose durch die Sektion bestätigt wird, in nicht wenigen Fällen verläuft, ohne daß die allgemein angewandten Untersuchungsmethoden imstande sind, Bakterien in der durch die Lumbalpunktur gewonnenen Cerebrospinalflüssigkeit nachzuweisen.

Verf. ist der Ansicht, daß bei der otogenen Meningitis sich allerdings in der Mehrzahl von Fällen sowohl polynukleäre Formen als auch Bakterien finden, aber trotzdem ist man nicht berechtigt, einen Fall, bei dem die klinischen Symptome auf das Vorhandensein einer akuten diffusen Meningitis deuten, von dieser Gruppe auszuschließen, wenn die sterile Cerebrospinalflüssigkeit nur getrübt ist und eine vorzugsweise reichliche Menge einkerniger Zellen enthält.

Der Zusammenstellung nach sollte mithin bei jüngeren Individuen vorzugsweise, bei älteren dagegen die akute Mittelohreiterung eine Meningitis hervorrufen.

Die Anzahl der geheilten Fälle vermehrt sich stetig; unter den geheilten Fällen finden sich solche, wo die Heilung ohne operative Behandlung, bloß nach Behandlung mittelst der Lumbalpunktur eintrat.

Große Vorsicht in der Prognosestellung erscheint dringend geboten, sowohl im scheinbar glücklich verlaufenden als auch im fatal erscheinenden Falle. Fälle, die trotz der Operation ein Fortschreiten der Krankheit zeigen, schließen fast immer tödlich ab.

Die otogene Meningitis tritt zu verschiedenen Zeiten mehr oder weniger bösartig auf. Das Alter des Pat. ist ferner von großer Bedeutung. Es trat bei zirka 60% unter 15—30 Jahren Heilung ein.

Die otogene Meningitis hat die ungünstigste Prognose bei Kindern im ersten Lebensjahre und bei Pat. im Alter von über 30 Jahren; am günstigsten ist die Prognose bei Pat. im Alter zwischen 15 und 30 Jahren.

Die Meningitis, die auf einer chronischen Mittelohreiterung beruht, hat eine ungünstigere Prognose als die, welche durch eine akute Mittelohreiterung hervorgerufen wird.

Die Zahlen deuten nicht auf eine besonders schlechte Prognose der durch cholesteatomatöse chronische Mittelohreiterung hervorgerufenen Meningitis hin.

Die Meningitis aber, die auf einer mit Labyrinthitis vergesellschafteten Mittelohreiterung beruht, hat eine besonders ungünstige Prognose; dies gilt auch für die postoperative Meningitis, bei der das Labyrinth häufig als Durchgang für die Eiterung dient.

Digitized by Google
Original from UNIVERSITY OF CALIFORNIA
Generated on 2019-10-24 14:39 GMT / http://hdl.handle.net/2027/uc1.b3252763
Public Domain in the United States, Google-digitized / http://www.hathitrust.org/access_use#pd-us-google

Kein einziger unter Verf.s 4 Pat. mit postoperativer Meningitis genas.

Alexander hat beobachtet, daß die Fälle, bei welchen die primäre Mittelohreiterung schwächer ausgesprochen ist, eine ungünstigere Prognose für die sekundäre Meningitis geben. Des Verf.s Erfahrung bestätigt diese Behauptung völlig und stimmt mit der von ihm an anderer Stelle hervorgehobenen Tatsache überein, daß man bei der otogenen Meningitis auffallend häufig keine äußeren mastoidalen Veränderungen findet.

Je mehr getrübt das Lumbalpunktat ist, je ungünstiger ist die Prognose. Fortschreitende Trübung des Lumbalpunktats während des Verlaufes der otogenen Meningitis gibt in der Regel eine sehr ungünstige Prognose.

Fälle von otogener Meningitis mit polynukleärer Formel des Lumbalpunktats haben sicher eine weit ungünstigere Prognose als die Fälle, wo die cytologische Formel entweder stets mononukleär oder abwechselnd mononukleär und polynukleär ist.

Der Übergang der mononukleären Formel in die polynukleäre ist häufig das Zeichen eines ungünstigeren Ausganges gewesen und umgekehrt; aber das Verhältnis ist bei weitem nicht so konstant, als man vermuten könnte.

Verf. schließt ferner, daß die Fälle von otogener Meningitis mit sterilem Lumbalpunktat eine weit bessere Prognose geben als die Fälle mit bakterienhaltigem Lumbalpunktat.

Die Untersuchung des Materiales zeigt ferner, daß ein Lumbalpunktat, welches von dem sterilen in den bakterienhaltigen Zustand übergeht, in der Regel andeutet, daß die vorhandene Meningitis ernsthafter Natur ist und umgekehrt. Beobachtet wurde vom Verf. ein Fall, bei welchem die Bakterien, als der Tod nahte, verschwanden.

Auch die Art der Bakterien hat prognostische Bedeutung; erfahrungsgemäß geben die Streptokokken die schlechteste, die Pneumokokken die beste Prognose. Andere prognostische Zeichen sind die Genickstarre, die bei leichteren Fällen sehr ausgesprochen sein, wogegen sie bei schwereren Fällen auch fehlen kann. Ähnliches gilt für Kernigs Symptom. Auch die Temperatur ist kein prognostisches Zeichen. Dagegen ist unregelmäßiger und langsamer Puls in der Regel ungünstiges Zeichen. Herpes findet man sowohl bei leichten als bei schweren Fällen.

Zeichen von prognostischer Bedeutung sind cerebrale Paralyse und tiefes Coma. Stauungspapille und Neuritis optica treten auch vorzugsweise bei den benignen Fällen der otogenen Meningitis auf. Ein schnelles Fortschreiten der subjektiven und der objektiven Symptome ist ebenfalls ein durchaus ungünstiges Zeichen.

Unter den endokraniellen Komplikationen ist nur die Komplikation mit Abscеß im Cerebrum oder im Cerebellum, die die Prognose verschlimmern, von Bedeutung.

Generated on 2019-10-24 14:39 GMT / http://hdl.handle.net/2027/uc1.b3252763
Public Domain in the United States, Google-digitized / http://www.hathitrust.org/access_use#pd-us-google
Digitized by Google
Original from UNIVERSITY OF CALIFORNIA

Eine günstige Prognose hatten auch die Fälle, in denen die intrakranielle Komplikation eine Epiphlebitis, ein perisinuöser Absceß, ein epiduraler Absceß, Pachymeningitis externa und interna war, ohne daß gleichzeitig eine Sinusthrombose auftrat; unter 11 Pat. genasen 3, d. h. reichlich ein Viertel.

Es ergibt sich mithin: Das Bild der otogenen Meningitis ist in prognostischer Beziehung düster, aber doch bei weitem nicht so düster als früher, da man noch nicht den Versuch gemacht hatte, die Erkrankung mittelst Operation zu heilen.

Behandlung: Unter den per os oder subcutan angewandten Mitteln findet sich nur ein einziges von einiger Bedeutung, nämlich das Hexamethylentetramin (Urotropin) in Lösung 20:200 bei Erwachsenen und 10:200 bei Kindern, und zwar einen Eßlöffel voll 3mal täglich, aber stets nur einige Tage lang. Während der Behandlung täglich auf Albumen untersuchen!

Vakzinebehandlung scheint ziemlich wirkungslos, doch hat Verf. in dieser Richtung keine Erfahrung.

Bei Behandlung mittelst Lumbalpunktur beobachtete der Autor nie eine Besserung, geschweige denn Heilung.

Die operative Behandlung umfaßt drei verschiedene Operationsmethoden. Die einfachste davon will nur den primären Eiterungsherd beseitigen. Die zweite besteht gleichzeitig in Kraniotomie ohne Incision in die Dura. Bei der dritten Methode wird zugleich eine Incision in die Dura gemacht. Bei der Operation ist es immer von außerordentlicher Wichtigkeit, den Zustand des Sinus sigmoideus zu untersuchen.

Die Indikation für die Eröffnung des Subduralraumes und die darauffolgende Untersuchung auf das Vorhandensein eines Abscesses des Cerebrum oder des Cerebellum sind nach Ansicht des Verf.s folgende:

1. Fälle, wo die Dura fistulös durchsetzt ist,
2. Fälle mit Gangrän der Dura,
3. Fälle mit tiefergehender Pachymeningitis externa,
4. Fälle, bei welchen man vor der Operation klinische Zeichen eines Abscesses des Cerebrum oder des Cerebellum gefunden hat.

Autor empfiehlt schließlich, in Fällen, welche mit Hirnabsceß kompliziert sind, Äther zur Narkose zu verwenden. Ernst Urbantschitsch.

Für den wissenschaftlichen Teil verantwortlicher Redakteur: Dr. E. Urbantschitsch, Dr. H. Marschik.
Herausgeber, Eigentümer und Verleger: Urban & Schwarzenberg.

Druck von Gottlieb Gistel & Cie., Wien, III. Münzgasse 6.

Digitized by Google
Original from UNIVERSITY OF CALIFORNIA
Generated on 2019-10-24 14:39 GMT / http://hdl.handle.net/2027/uc1.b3252763
Public Domain in the United States, Google-digitized / http://www.hathitrust.org/access_use#pd-us-google

MONATSSCHRIFT FÜR OHRENHEILKUNDE
UND
LARYNGO-RHINOLOGIE.

XLIX. Jahrg. 1915. 8. Heft.

Nachdruck verboten.

Otologischer Teil.

Original-Artikel.

Aus der k. k. Universitäts-Ohrenklinik in Wien (Vorstand: Hofrat Urbantschitsch).

Weitere Beiträge zur Klinik der Labyrinthfistel.

Von Privatdozent Dr. **Erich Ruttin**, Assistenten der Klinik.

(Fortsetzung und Schluß.)

Fall 33. H. A., 21 Jahre, Uhrmacher.

Anamnese: Seit 18 Jahren hie und da Ohrenfluß links, seit März 1911 konstant. Seit einigen Tagen in Behandlung der Klinik, keine Kopfschmerzen, aber seit 5 Tagen öfters Schwindel, kein Fieber.

Status praesens: R. O. normal.

L. O. Granulationen in der Paukenhöhle, vorn oben Trommelfellrest, mäßige fötide Sekretion. Warzenfortsatz nicht klopfempfindlich. Cs. Sp. 3 *m*, Fl. Sp. $^1/_2$ *m*, W. links, R. —, S. verlängert, C_1 verkürzt, c^4 +. Spontaner Ny. vorhanden. Er zeigt folgendes Interessante: Der Bulbus dreht sich gleichmäßig rotatorisch nach rechts und links, es fehlt die schnelle Komponente, der Bulbus „wiegt" sich gleichmäßig nach rechts und links, und zwar bei allen Blickrichtungen, nur bei äußersten Blickrichtungen nach rechts und links kommt öfters eine schnelle Komponente zustande (Einstellungsnystagmus). F. S. typisch, schon bei Druck auf den Tragus. Cal. R. typisch.

Operation 20. XI. 1911 (Ruttin): Typischer Hautschnitt, Warzenfortsatz sehr sklerotisch, im Antrum reichlich Granulationen und Cholesteatommassen. Typische Radikaloperation, im horizontalen Bogengang, gerade hinter der Ampulle, eine kreisrunde, mehr als stecknadelkopfgroße, braun verfärbte Fistel. Bei Druck auf dieselbe langsame Augenbewegung nach rechts. Das linke Auge scheint eine größere Bewegung zu machen als das rechte, sehr deutlich. In der Gegend des ovalen Fensters eine dicke, schwartige Masse, die hinunter aufs Promontorium reicht. Drückt man mit der Sonde auf diese Masse am Promontorium, so bewegt sich die Flüssigkeit in der Fistel. Nichts freigelegt. Plastik.

Digitized by Google
Original from UNIVERSITY OF CALIFORNIA
Generated on 2019-10-24 14:39 GMT / http://hdl.handle.net/2027/uc1.b3252763
Public Domain in the United States, Google-digitized / http://www.hathitrust.org/access_use#pd-us-google

21. XI. Augenrollung verschwunden, spontaner rotat. Ny. nach rechts bei Blick geradeaus und bei Blick nach rechts.

22. XI. Spont. Ny. ↻r.

25. XI. Noch geringer spont. Ny. ↻r.

27. XI. Zur ambulatorischen Behandlung entlassen.

15. XII. Kein spont. Ny. W. links, R. —, S. verlängert, C_1 +, c^4 +, Nach R. Dr. Ny. l.←◀ 7″. Nach L. Dr. Ny. ▶→r. 9″. Nach R. Dr. K. vgn. Ny. l.↺ 11″, Sturz nach rechts. Nach L. Dr. K. vgn. Ny. ↻r. 10″, Sturz nach links. Cal. R. +. F. S. sehr stark, typisch, dabei kein Schwindel!

Fall 34. K. M., 38 J., Schuhmacher.

Anamnese: Seit frühester Kindheit rechtseitiger Ohrenfluß, vor 2 Monaten Verstärkung des Ohrenflusses, vor 4 Wochen Polypenentfernung, vor 8 Tagen Schwindel, Erbrechen, sich einige Tage hindurch öfters wiederholend. Vor 3 Tagen bei erhaltenem Gehör und nicht auslösbarem F. S. Entfernung eines Polypen, am nächsten Tage bedeutende Verstärkung des Schwindels. Aufnahme.

L. O. Trommelfell eingezogen, atrophisch.

R. O. Im Gehörgang Eiter, Warzenfortsatz zeigt keine Veränderung, nicht druckempfindlich, obere hintere Gehörgangswand nach unten vorgewölbt, Granulationen aus dem Attik. Große Destruktion. Cs. Sp. 2 *m*, Fl. Sp. 20 *cm*, W. im Kopf, R. —, S. etwas verkürzt, C_1 und c^4 verkürzt.

28. VI. 1913. F. S. typisch, und zwar Kompression stärker als Aspiration. Aspiration unmittelbar an Kompression anschließend, stärker als Aspiration allein. Bei Dauerkompression typischer Ny., aber anschließende Aspiration nicht mehr wirksam.

Nach L. Dr. Ny. ▶→r. 7″, wenig Schwindel,
„ R. Dr. Ny. l.←◀ 10″, „ „
„ L. Dr. K. vgn. Ny. ↻r. 10″, sehr wenig Schwindel,
„ R. Dr. K. vgn. Ny. l.↺ 10″, „ „ „
„ R. Dr. K. rgn. Ny. ↓ 12″,
„ R. Dr. K. lgn. Ny. ↑ 10″,

Cal. R. sehr schwach.

Operation: 28. VI. (Ruttin.) Warzenfortsatz sklerotisch, im Antrum ein etwa haselnußgroßes Cholesteatom, im horizontalen Bogengang eine große halbmondförmige Fistel. Typische Radikalop. Keine Gehörknöchelchen, nichts freigelegt, bei Berührung der Fistel langsames Wandern der Bulbi nach links. Das rechte Auge scheint eine größere Bewegung zu machen als das linke. Plastik, Verband.

4. VII. Verbandwechsel. F. S. kann nicht ausgelöst werden.

1. VIII. F. S. noch vorhanden, typisch, stark. Breite Granulationen auf dem Promontorium. Cal. R. fraglich. Hörvermögen $^1/_4$ *m* für laute Sprache.

Generated on 2019-10-24 14:39 GMT / http://hdl.handle.net/2027/uc1.b3252763
Public Domain in the United States, Google-digitized / http://www.hathitrust.org/access_use#pd-us-google
Digitized by Google
Original from UNIVERSITY OF CALIFORNIA

Fall 35. St. L., 30 J. Aufnahme 21. II. 1913.

Anamnese: In der Kinderzeit Masern, bereits vorher hörte Pat. am linken Ohre schlecht. Es bestand Ohrfluß, der häufig auf längere Zeit aussetzte. Keine Beschwerden. Vor 6 Jahren war ein kleiner operativer Eingriff vorgenommen worden, anscheinend Entfernung eines Ohrpolypen. Seit Sommer vergangenen Jahres wieder stärkere Eiterung, keine Kopfschmerzen, nie Schwindel, geringes Sausen. Innere Organe gesund.

R. O. Trommelfell stellenweise atrophisch, eingezogen.

L. O. Mäßige schleimig-eitrige Sekretion aus dem Mittelohr, aus demselben ein großer, weicher, glatter Polyp heraustretend, nach oben das restliche Trommelfell undeutlich abzugrenzen, am Boden eingedicktes Sekret. Cs. Sp. 1 *m*, Fl. Sp. $^1/_4$ *m* W. im Kopf, R. —, S. sehr wenig verkürzt, C_1 und c^4 verkürzt, kein spontaner Ny., F. S. typisch, Cal. R. typisch.

Operation: 25. II. (Hofrat Urbantschitsch.) Radikaloperation. Sinus vorgelagert, normal, Knochen sklerotisch. Heftige Blutung von hinten-oben, die die Fertigstellung der Operation außerordentlich erschwert. Plastik nach Panse ohne Nähte.

1. III. Rotatorischer Ny. zweiten Grades, nicht genau anzugeben, weil gleichzeitig vertikaler Ny. beim Blick geradeaus besteht. Taub. Cal. R. negativ. Kein Kopfschmerz, vielleicht Spuren von Kernig. Keine Nackensteifigkeit. $^1/_2$12 Uhr Mittag. Temp. 40·0, Schwindel, kein Erbrechen.

Lumbalpunktion: trüb. (Grampositive Kokken zu zweit und in kurzen Ketten.)

Operation 1. III. (Hofrat Urbantschitsch): Weitere Freilegung, hinterer Bogengang wird eröffnet, Promontorium abgeschlagen, Dura der mittleren und hinteren Schädelgrube sowie der Sinus freigelegt, nicht verändert, kein freier Eiter. Pat. liegt apathisch, mittags einmal Erbrechen. Hor. rot. Ny. nach rechts, beim Blick geradeaus vertikaler Ny. Subj. wohl, Abducens-Parese links. 39·8, 40·9.

2. III. 39·8, 39·0, 38·7, 38·9. 3. III. 37·5, 38·0, 37·9.

4. III. Pat. hie und da verwirrt. Subj. wohl. Vert. Ny. etwas schwächer beim Blick nach unten coupiert. 38·5, 37·9, 37·5.

5. III. Pat. kann wegen Bewußtlosigkeit nicht untersucht werden. 38·0, 37·5, 38·3.

6. III. Stertoröse Atmung. Bewußtlosigkeit. 39·7. 12 Uhr Exitus.

Obduktionsbefund (Dr. Schopper): Subakute eitrige Leptomeningitis, insbesondere an der Basis und Pyocephalus intern. mit reichlichem, rein eitrigen Exsudat, besonders im unteren Ventr. bei chronisch-eitriger Mittelohrentzündung und Labyrintheiterung. Paren. Degeneration des Myokards und der Nieren, akuter Milztumor, akutes Lungenödem.

Digitized by Google
Original from UNIVERSITY OF CALIFORNIA
Generated on 2019-10-24 14:39 GMT / http://hdl.handle.net/2027/uc1.b3252763
Public Domain in the United States, Google-digitized / http://www.hathitrust.org/access_use#pd-us-google

Fall 36. J. L., 19 Jahre, Kommistochter. Aufnahme am 12. VI. 1909.

Anamnese: L. O. normal. — R. O.: Seit 3 Monaten Ohrenfluß, der ohne Schmerzen begonnen hat. Seit Mitte Mai bekommt Patientin Schwindel, wenn sie den Finger ins rechte Ohr steckt. Kein spontaner Schwindel. Ab und zu Kopfschmerzen. Hat seit lange ein Wirbelsäulenleiden (Tuberkulose), trägt Gipsmieder. (Ausgeheilte Tuberkulose? Koxitis mit Verkürzung des rechten Beines.)

Status praesens: L. O. normal. — R. O.: Fötide Eiterung, Polypen.

Funktionsprüfung: Cs. Sp. 4 *m*, Fl. Sp. $^1/_2$ *m* (Lärmapparat). W. im Kopf. R. —, S. verlängert, C_1 verkürzt, c^4 verkürzt, kein Ohrensausen, kein Schwindel, kein spontaner Ny. — F. S. +, typisch, d. h. bei Kompression starker rotat. Ny. nach rechts (= zur kranken Seite), bei Aspiration umgekehrt, dabei heftiger Schwindel und bei Kompression Fallen nach der gesunden Seite. Das F. S. ist auch schon bei Druck auf den Tragus auslösbar. Kalt ausgespritzt (unter Vermeidung des Druckes) tritt erst nach langer Spülung Ny. links auf, gering, aber deutlich, dabei kein Schwindel!

Kath. get. — An. St. Ny. rotat. r., 4 M. A.

An. get. — Kath. St. Ny. rotat. l., 2 M. A.

An. r. — Kath. St. Ny. rotat. l., 1 M. A.

An. l. — Kath. St. Ny. rotat. r., 4—5 M. A.

Kath. r. — An. St. Ny. rotat. r., 2—10 M. A.

Kath. l. — An. St. Ny. rotat. l., 5—6 M. A.

Operation 16. VI. (Hofr. Urbantschitsch): Typische Totalaufmeißelung Cholesteatom im Antrum. Im horizontalen Bogengang eine frontal gestelle große, verfärbte Fistel (bei Druck auf dieselbe während der Operation erfolgt eine große langsame Bewegung der Bulbi zur gesunden Seite).

16. VI. Spontaner Ny. rotat. l. gering. Etwas Schwindel.

17. VI. Temperatur 37·0. Ny. zur gesunden Seite, jedoch nicht sehr stark, größer als gestern. Etwas Schwindel.

18. VI. Temperatur 37·2. Ny. zur gesunden Seite nur mehr spurweise. Kein Schwindel. Geht im Zimmer umher und fühlt sich wohl.

19. VI. Temperatur 37·8. Kein Ny., kein Schwindel.

20. VI. Stat. id., Temperatur 36·2.

21. VI. Abends plötzlich Schwindel. Maximaler Ny. rotat. l., kein Kopfschmerz. Temperatur 37·4. — Verbandwechsel. Wunde rein. Druck auf den Bogengang löst keinen Ny. und keinen Schwindel aus. Hört (mit Lärmapparat links) Cs. Sp. $^1/_2$ *m* einwandfrei. K. R. typisch, aber gering und kein Schwindel. W. rechts, R. wird nach links gehört. c^4 bei Metallanschlag, C_1 0.

22. und 23. VI. Ny. rotat. l. nur bei Blick links (ziemlich groß). Kein Schwindel.

Digitized by Google
Original from UNIVERSITY OF CALIFORNIA
Generated on 2019-10-24 14:40 GMT / http://hdl.handle.net/2027/uc1.b3252763
Public Domain in the United States, Google-digitized / http://www.hathitrust.org/access_use#pd-us-google

24. VI. Ny. rotat. l. nur bei Blick links. Verbandwechsel. Kein Schwindel.

25. VI. Ny. rotat. l. nur bei Blick links.

28. VI. In ambulatorische Behandlung entlassen.

14. VII. Patientin bekommt beim Austupfen Schwindel. F. S. noch auslösbar. K. R. Schwach, aber typisch.

5. VIII. Rechtes (operiertes) Ohr vollständig trocken, epidermisiert, W. rechts, R. rechts —, Luftleitung für C nahezu normal. C_1 +, c^4 + (schon bei leisem Anschlag). — Hörweite für Cs. Sp. 2 *m*, Fl. S. ac. (mit Lärmapparat geprüft). F. S. noch vorhanden, und zwar bei Kompression langsame Bewegung nach links und rasche Rückbewegung nach rechts, beide rotatorisch, und zwar die linke Bewegung deutlicher als die Rückbewegung nach rechts. Bei starker Kompression tritt etwas Ny. rotat. r. auf, dabei gar kein Schwindel. Patientin gibt an, daß sie nur nach der Operation ein paar Tage Schwindel hatte, seither nicht mehr. Kein spontaner Ny. — Kalt ausgespritzt deutlich Ny. rotat. l., jedoch schwach und kein Schwindel. — Nach L. Dr.: Ny. horiz. rechts, 16 Schläge in 15″. Nach R. Dr.: Ny. horiz. links, 30 Schläge in 25″. — Get. Kathode (6 M. A.), kein Ny. (Weitere elektrische Untersuchung wird nicht vertragen.)

10. VI. 1911. R. O. Vollkommen epidermisiert und geheilt. Hörweite Z. W. (= 7 *m*, mit Lärmapparat geprüft!) W. im Kopf, R. —, S. verlängert. C_1 +, c^4 +. Cal. R, (Äthergebläse) +. Keine Spur von spontanem Ny. Kein Schwindel. Kein Ohrensausen. F. S. negativ.

Nach L. Dr. Ny. ➤➤r. 15″, gar kein Schwindel!
„ R. Dr. Ny. l.←◀ 15″, „ „ „
„ L. Dr. K. vgn. Ny. ↻r. 20″, Sturz nach l.
„ R. Dr. K. vgn. Ny. l.↺ 15″, „ „ r.
„ R. Dr. K. rgn. Ny. ⇓ 10″, Schwindel!
„ L. Dr. K. rgn. Ny. ⇑ 15″, „ Sturz nach vorn,
„ L. Dr. K. lgn. Ny. ⇓ 15″, „ „ „ rückw.,
„ R. Dr. K. lgn. Ny. ⇑ 14″, „ „ „ vorn.

Fall 37. F. L., 23 J., Schuhmacher, Ungarn. Aufnahme 12. II. 1909.

Anamnese: Seit 31. XII. 1908, an welchem Tage er im Bade einen Stoß mit dem Knie eines in dasselbe Bad Springenden am linken Ohre erlitt, Schmerzen und Ohrfluß. Lag in Lemberg an der Klinik des Prof. Jurasz. Seit kurzem angeblich Schwindel, der nach starken Schmerzen entstanden sein soll, Ohrensausen links.

R. O. normal.

L. O. Obere, vordere und hintere Gehörgangswand geschwollen. Gehörgang stark verengt, in der Tiefe stark pulsierendes Sekret. Trommelfell nicht sichtbar. Warzenfortsatz etwas klopfempfindlich. Cs. Sp. 1 *m*, Fl. Sp. ac., W. links, R. —,

Digitized by Google
Original from UNIVERSITY OF CALIFORNIA
Generated on 2019-10-24 14:40 GMT / http://hdl.handle.net/2027/uc1.b3252763
Public Domain in the United States, Google-digitized / http://www.hathitrust.org/access_use#pd-us-google

S. verlängert, C_1 +, c^4 + spontaner Ny. l.↻=↻r., F. S., bei Kompression Ny. ↻r., bei Aspiration Ny. l.↻, letzterer sehr lebhaft.

Nach R. Dr. Ny. l.↤ 32″, nach L. Dr. Ny. ↠r. 15″.

13. II.[1]) Kompression Ny.↻r., Aspiration Ny. l.↻ = Aspiration stärker wirksam (umgekehrtes F. S.). Nach Aufhören der Aspiration Ny. l.↻ anhaltend. Rechts heiß gespült Ny. ↻r., bei Aspiration links. wird dieser Ny. schwächer, bei Kompression stärker. Cal. R. links negativ. Nach R. Dr. Ny. l.↤ bei jetzt sofort vorgenommener Kompression links, tritt deutlich Ny.↻r. auf, wobei der Ny. l.↤ noch vorhanden ist. Nach Aufhören der Kompression ist der Ny. l.↤ genau so wieder vorhanden. Es wird darauf ein zweitesmal R. Dr. vorgenommen: Ny. l.↤ und sofort jetzt anhaltende Kompression l. gemacht; es tritt sofort Ny.↻r. auf, der sich aber während der Kompression in Ny. l.↻ verwandelt.

Nach R. Dr. K. vgn. Ny. l.↻ wird durch Kompression aufgehoben, durch Aspiration verstärkt.

Nach L. Dr. K. vgn. Ny.↻r. wird durch Aspiration aufgehoben.

Operation (Hofr. Urbantschitsch): 14. II. 1910. Weichteile infiltriert. Aufmeißelung des zellreichen Warzenfortsatzes, aus dem pulsierend ca. ein Eßlöffel voll dickrahmigen, nicht fötiden Eiters quillt. Reichliche Granulationen und fortwährende Blutungen erschweren den Überblick. Hintere Gehörgangswand und Antrumwand zum Teil zerstört, daher Radikaloperation. Am horizontalen Bogengang findet sich eine über hirsekorngroße Fistel. Sinus in Bohnengröße frei liegend. Wand etwas verdickt. Panse-Plastik, mit Verdünnung der Lappen, Wundversorgung.

15. II. Keine Klagen. Gut gegessen und getrunken. Normale Temperaturen.

17. II. Wohlbefinden, alles normal.

18. II. Wohlbefinden, leichter spontaner Ny. gegen das gesunde Ohr. Zum erstenmal aufgestanden.

20. und 21. II. Verbandwechsel, alles normal.

21. II. Zur ambulatorischen Nachbehandlung entlassen.

25. IV. 1911 L. O. Total taub, für Sprache. Mittlere Stimmgabel vor dem Ohre nicht gehört. W. rechts, S. nach rechts lateralisiert. C_1 —, c^4 nur bei starkem Anschlag. Kein F. S. mehr.

Nach L. Dr. Ny. ↠r. 14″, etwas Schwindel,
„ R. Dr. Ny. l.↤ 16″, „ „
„ R. Dr. K. vgn. Ny.↻l. 14″, Schwindel,

---

[1]) Der Fall 37 ist bereits in meinem Buch „Klinik der serösen und eitrigen Labyrinth-Entzündungen“ veröffentlicht, doch ist diese Notiz dort nicht aufgenommen, da sie mir abhanden gekommen war und ich sie erst jetzt wieder fand.

Digitized by Google
Original from UNIVERSITY OF CALIFORNIA
Generated on 2019-10-24 14:39 GMT / http://hdl.handle.net/2027/uc1.b3252763
Public Domain in the United States, Google-digitized / http://www.hathitrust.org/access_use#pd-us-google

Nach L. Dr. K. vgn. Ny. r.↻ 15″, „ (stärker!)
„ R. Dr. K. rgn. Ny. ↓ 13″, „
„ L. Dr. K. rgn. Ny. ↑ 8″, starker Schwindel,
„ L. Dr. K. lgn. Ny. ↓ 14″, „ „
„ R. Dr. K. lgn. Ny. ↑ 7″, „ „

Fall 38. H. G., 21 Jahre, Hilfsarbeiterin, aufgenommen am 4. April 1909.

Anamnese: Seit sechs Jahren besteht Ohrenfluß links. Patientin stand im Wilhelminenspital in Behandlung. Die Otorrhöe ließ zeitweilig nach, sistierte aber nie ganz. Außer der Unannehmlichkeit des Ohrenflusses hatte Patientin keine Beschwerden. 4 Tage vor der Aufnahme bekam sie beim Aufstehen aus dem Bette Schwindel, Erbrechen. Das Erbrochene war gelb, schleimig, genossene Speisen fanden sich darin nicht. Gleichzeitig fieberte sie, hat sich aber nicht gemessen. Sie blieb im Bette, fürchtete sich aufzustehen. Beim Aufrichten im Bette verschlimmerte sich der Zustand. Dies blieb durch 4 Tage gleich.

Status praesens: L. O.: Im Gehörgang äußerst fötid riechendes Sekret mit Cholesteatommassen, in der Tiefe leicht blutende Granulationen, zwischen denen Eiter hervorquillt. Keine Details sichtbar. Die Regio mastoidea im allgemeinen, die Gegend des Sinus im besonderen sehr schmerzhaft, spontan und auf Druck, ebenso die Regio venae jugularis. Der Allgemeinzustand der Patientin ist elend, sie erbricht wiederholt. Puls 120, Temperatur 38·8. — Rechts ebenfalls chronische Eiterung.

Funktionsprüfung: L. O.: Cs. Sp. (mit Lärmapparat geprüft) 36—40 *cm*, W. links, R. —, S. verlängert (nicht verläßlich). C_1 und c^4 stark verkürzt. Schwindel bei Linkslage, sehr stark beim Stehen, Sitzen, Aufsetzen. Spontaner Ny. vorwiegend nach rechts. F. S. +. K. R. typisch. Bds. gleichzeitige Spülung. Ny. rotat. nach links nach $^1/_2{}'$ keine Änderung während 10′ Spülung. Verbrauch beiderseits gleich = 850 cm^3.

Radikaloperation: Man stößt in kurzer Zeit auf dünnflüssigen Eiter. Nach Eröffnung des Antrums, das mit Granulationen und Cholesteatommassen erfüllt ist, quillt unten hinten Eiter hervor (perisinuöser Abszeß). Freilegung des Sinus in einer kurzen Strecke. Da die Wand des Sinus von Eiter umspült, die Wand selbst verfärbt und verändert aussieht, wird die Vena jugularis und die Fazialis unterbunden. Nach Vollendung der Radikaloperation, wobei eine Fistel im horizontalen Bogengang gefunden wird, geht man den Sinus an, der bis knapp an den Bulbus und bis drei Querfinger von der Mittellinie freigelegt werden muß. Nach Erreichung gesunder Sinuswand und gesunder Dura in der mittleren und hinteren Schädelgrube, die beide in großer Ausdehnung freigelegt wurden, wird der Sinus mit dem Messer eröffnet. Trotz beträchtlicher Blutung wird der Sinus mit dem Löffel genau inspiziert, wobei man mehrere

Digitized by Google
Original from UNIVERSITY OF CALIFORNIA
Generated on 2019-10-24 14:39 GMT / http://hdl.handle.net/2027/uc1.b3252763
Public Domain in the United States, Google-digitized / http://www.hathitrust.org/access_use#pd-us-google

wandständige Thromben entfernen kann. Jetzt normale Blutung, Tamponade. Die Blutung steht. Tamponade der Paukenhöhle, des ganzen Wundraumes mit Jodoformdocht. Verschluß mit Seidennähten. Von einer Plastik wurde vorläufig abgesehen.

5. IV.: Temperatur 36·4; 6. IV.: 37·9; 7. IV.: 36·6; 8. IV.: 37·9; 9. bis 12. IV.: normal; 12. IV.: 37·8; 13. IV.: 38·1; vom 14. IV. an normal. — Im Eiter aus dem Warzenfortsatz wird Bac. proteus gefunden (Verunreinigung?).

12. IV. Erster Verbandwechsel; Wunde schon granulierend.

14. IV. Verbandwechsel wegen Temperaturanstieg am 13. IV. abends: Entfernung eines zirka hellerstückgroßen Knochensplitters an der Spitzengegend. Sodann Abfall zur normalen Temperatur.

Am 21. IV. entlassen. — Die Ligaturen, sowohl des zentralen, als des peripheren Stumpfes werden nicht entfernt. Patientin zum Verbandwechsel bestellt.

Nachprüfung am 14. VI. Cs. Sp. (mit Lärmapparat, rechts appliziert) $^1/_2 m$. Mittlere Gabel vor dem Ohre gut gehört. W. links, R. —, S. verlängert. Spontaner Ny. rotat. r. = rotat. l. in Endstellung. K. R. (kalt) deutlich Ny. rotat. r. nicht sehr groß und kein Schwindel!

19. III. 1911. R. O. F. S. noch auslösbar u. z. Kompression: langsame Rotation l.↺ und Aspiration langsame Rotation ↻r. zurück. Cs. Sp. $5 m$. Spontaner Ny. l.↺ und ↻r.

Nach L. Dr. Ny. ➤→r. 14″
„ R. Dr. Ny. l.←➤ 10″ } 2mal geprüft, exakt!

30. VII. R. O. Wundhöhle trocken, epidermisiert. F. S. nicht auslösbar. Cs. Sp. $3 m$. W. rechts, R. —, S. verlängert, C_1 0, c^4 gut. Kein spotaner Ny. Cal. R. (mit Äthergebläse geprüft) vorhanden.

Nach L. Dr. Ny. ➤→r. 21″, etwas Schwindel,
„ R. Dr. Ny. l.←➤ 19″, „ „
„ R. Dr. K. vgn. Ny. l.↺ 13″, etwas Schwindel,
„ L. Dr. K. vgn. Ny. ↻r. 12″, „ „
„ R. Dr. K. rgn. Ny. ↓ 14″, „ „
„ L. Dr. K. rgn. Ny. ↑ 9″, „ „
„ L. Dr. K. lgn. Ny. ↓ 14″, „ „
„ R. Dr. K. lgn. Ny. ↑ 10″, „ „

Fall 39. F. Č., Hausbesorger, 52 Jahre. Aufnahme 7. XI. 1913.

Pat. leidet seit 12 Jahren an linkseitigem Ohrenfluß, der zeitweise sistierte. Seit 14 Tagen hat er Schwindel und Kopfschmerzen. Nie Übelkeit, nie Erbrechen, nie Fieber.

L. O. Große Perforation. Mäßige Sekretion. Granulationen im Attic und Antrum.

Digitized by Google
Original from UNIVERSITY OF CALIFORNIA
Generated on 2019-10-24 14:40 GMT / http://hdl.handle.net/2027/uc1.b3252763
Public Domain in the United States, Google-digitized / http://www.hathitrust.org/access_use#pd-us-google

R. O. Trommelfell normal.

L. O. Laute Cs. Sp. ac., Fl. Sp. 0, W. im Kopf, R. —, S. verkürzt, C_1 —, c^4 verkürzt, Spontaner Ny. 0 (Schwindel zeitweise). F. S. 0, Cal. R. —. Nach R. Dr. kein Ny., nach L. Dr. 5—6 Schläge.

Operation 13. XI. Typische Radikaloperation. Großes Cholesteatom. Nach Entfernung desselben liegt der Facialis eine kleine Strecke frei. Große Fistel im horizontalen Bogengang. Druck auf dieselbe: keine Augenbewegungen. Druck auf den Facialis: Zuckung, Panseplastik. Docht. Verband.

18. XI. I. Verbandwechsel nichts Besonderes. Fieberloser Wundverlauf. 26. XI. entlassen.

29. XI. Wegen Kopfschmerz wieder aufgenommen. Fieberloser Verlauf.

14. XII. Wieder entlassen.

16. I. 1914. Wunde noch nicht geheilt. Gegenwärtig kein Schwindel. Kein Kopfschmerz, kein Ohrensausen, keine anderen Beschwerden. Hört Cs. Sp. 10 *cm* und mittlere Stimmgabel bei lautem Anschlag. W. nach rechts, R. —, S. verkürzt, C_1 —, c^4 +. Kein spontaner Ny., F. S. bei Kompression deutlich, rotatorischer Ny. nach rechts, hört bei dauernder Kompression auf. Aspiration Ny. rotat. links, gleichgültig ob Aspiration allein oder anschließend an Kompression. Es ist alles ebenso, wenn man den Kopf rechts neigen läßt und in dieser Stellung prüft. Cal. R. +.

Nach R. Dr. Ny. l.←≪ 10″,
„ L. Dr. Ny. ➤→r. 9″,
„ R. Dr. K. vgn. Ny. l.↶ 7—9″,
„ L. Dr. K. vgn. Ny. ↷r. 9—10″,
„ R. Dr. K. rgn. Ny. ↓ 9″,
„ L. Dr. K. rgn. Ny. ↑ 5″,

Fall 40. J. Sch., 31 Jahre, Schneidergehilfe. Aufnahme 16. IV. 1913.

Seit Kindheit beiderseits Ohrenfluß. Vor 1 Woche plötzlich Schwindelanfall mit Charakter des Drehschwindels, so daß er bettlägerig wurde. Erbrechen. Seit dieser Zeit besteht konstant Schwindel, besonders beim Versuch aufzustehen. Pat. hat keine akute Exacerbation am Ohr bemerkt.

Status praesens: Beim Aufrichten im Bette Schwindel und Übelkeit. Keine besondere Lage. Rückenlage. Kein Kopfschmerz.

R. O. Profuser Eiter. Totaldestruktion. Rest des Hammergriffs. Vom Antrum herabhängender großer Polyp.

L. O. Totaldestruktion. Jauchiger Eiter besonders in Antrum-Attikgegend.

R. O. Cs. Sp. ac. Sausen, R. —, S. verlängert, C_1 —, c^4 verkürzt, Cal R. + (sehr schwach). F. S. + und zwar Kompression Ny. l.←≪, Aspiration ➤→r.; Aspiration ist viel weniger wirksam, als Kompression (also umgekehrtes F. S.),

Digitized by Google
Original from UNIVERSITY OF CALIFORNIA
Generated on 2019-10-24 14:40 GMT / http://hdl.handle.net/2027/uc1.b3252763
Public Domain in the United States, Google-digitized / http://www.hathitrust.org/access_use#pd-us-google

doch nur, wenn man die Aspiration auf vorherige Kompression folgen läßt. Alleinige Aspiration wirkt fast gar nicht.

L. O. Cs. Sp. $1^1/_2$ *m*, Fl. Sp. 0, W. links, R. —, S. verlängert. C_1 verkürzt, c^4 verkürzt, Ny. rot. III. Grades nach links. Drehen wegen Schwäche unmöglich. Kein spontanes Vorbeizeigen.

21. IV. Gegenwärtig nur mehr Ny. l.↺ II. Grades.

28. IV. Angina.

2. V. Angina abgeklungen.

8. V. Ny. besteht bei Blick nach links.

Interner Befund 22. IV. Skoliose der Brustwirbelsäule nach links geringen Grades. Gegenwärtig kein frischer Lungenprozeß. Fieberloser Verlauf bis auf 28. IV. 37·3, 29. IV. 37·5 und 13. V. 38·4. Entlassen am 26. V. ohne Operation.

24. IV. Taub für Sprache und Stimmgabeln. Übriger Hörbefund wie oben. Cal. R. nur mehr in Spuren auslösbar. F. S. nicht mehr auslösbar. Spontaner Ny. I. Grades nach links.

29. IV. Kein F. S. mehr.

20. V. Nach R. Dr. Ny. l.↞ 20″,
„ L. Dr. Ny. ↠r. 15″,
„ L. Dr. K. lgn. Ny. ↓ 12″,
„ R. Dr. K. lgn. Ny. ↑ 5″,
Nach R. Dr. K. vgn. Ny. l.↺ 12″,
„ L. Dr. K. vgn. Ny. ↻r. 9″.

Fall 41. M. K., 18 Jahre, Magd. Aufnahme 2. III. 1912.

Seit 2 Jahren Ohreiterung links. Seit 14 Tagen starke Schwindelanfälle. die sich fast täglich wiederholen, sie fiel schon oft zu Boden. Kein Schmerz. Keine Druckempfindlichkeit.

R. O. Große trockene Perforation. Cs. Sp. 4 *m*, Fl. Sp. 2 *m* (mit Lärmapparat). W. rechts, R. —, S. verkürzt, C_1 +, c^4 +. Spontaner Ny. l.↺↞=↻↠r. Ny. bei Kopfbewegungen 0, kein F. S.

L. O. Reichliche eitrige Sekretion. Cs. Sp. 10 *cm*, Fl. Sp. 0, R. —, S. verkürzt, C_1 0, c^4 0; F. S. +, u. z. umgekehrtes: Kompression: Ny. ↻r. und Aspiration Ny. l↺. Aspiration schwächer wirksam. R. Dr. Ny. l.↞ 22″. L. Dr. Ny. ↠r. 26″. Zeigeversuch normal. Kein Romberg. Cal. R. prompt.

Operation 5. III. (Ruttin): W. sehr sklerotisch. Im Antrum ein etwa kirschkerngroßes Cholesteatom. Keine Gehörknöchelchen. Typische Radikale. Im horizontalen Bogengang eine etwa 2 *mm* lange, braunrot verfärbte Fistel, die anscheinend in einer dünnen Platte liegt, welche den Bogengang bildet. Bei Druck auf die Fistel sind Augenbewegungen nicht auslösbar, daher wird bald davon Abstand genommen. Nichts freigelegt. Plastik. Naht.

Digitized by Google
Original from UNIVERSITY OF CALIFORNIA
Generated on 2019-10-24 14:39 GMT / http://hdl.handle.net/2027/uc1.b3252763
Public Domain in the United States, Google-digitized / http://www.hathitrust.org/access_use#pd-us-google

Normaler Verlauf am 6. III. 37·5 und in den folgenden Tagen noch einige Steigerungen bis 37·4. Vom 6.—9. III. Ny. l.↻=↻r. ziemlich stark.

20. III. Ny. l.↻=↻r. F. S. bei Druck noch sehr deutlich zur anderen Seite (umgekehrtes F. S.). Hört (mit Lärmapparat geprüft) $2^1/_2$ *m*. Cal. R. prompt.

28. III. Entlassen.

Fall 42. J. D., 29 Jahre, Hausdiener. Aufnahme 8. I. 1914.

Anfang Mai vorigen Jahres begann das rechte Ohr zu fließen. Pat. hatte weder damals, noch später Schmerzen. Vor 6 Tagen einmal Schwindel. Drei Tage später Erbrechen. Seit vorigem Jahre bemerkte Pat. Abnahme des Gehörs. Pat. wurde angeblich vor 3 Tagen ein Polyp aus dem Ohre entfernt.

R. O. Cs. Sp. $1^1/_2$ *m*, W. rechts, R. —, S. etwas verkürzt, C_1 verkürzt, c^4 verkürzt, spontaner Ny. l.↻>↻r. F. S. typisch, aber nur Kompression wirksam.

L. O. normal.

12. I. F. S. noch vorhanden, wie gestern und vorgestern bei Kompression zur selben Seite.

16. I. Nach R. Dr. Ny. l.←◀ 15″, etwas Schwindel,
„ L. Dr. Ny. ▶→r. 17″, „ „
„ R. Dr. K. vgn. Ny. ↻r. 11″, Schwindel,
„ L. Dr. K. vgn. Ny. l.↻ 15″, „
„ R. Dr. K. rgn. Ny. ↓ 12″, starker Schwindel,
„ R. Dr. K. lgn. Ny. ↑ 7″, „ „

Operation 17. I. (Ruttin): Typische Radikaloperation, Fistel im horizontalen Bogengang.

Temperatur: 17. I. 38·4, 37·8. 18. I. 37·1, 38·0. Sonst normal. Am 31. I. entlassen.

22. I. I. Verbandwechsel. F. S. typisch, schwach. Hört $^1/_4$ *m* Cs. Sp. Mittlere Gabel vor dem Ohre gehört. Kein spontaner Ny.

7. II. Kompression nicht wirksam. Kompression und anschließend Aspiration Ny. r.←◀ (umgekehrtes F. S.). Aspiration allein direkt gemacht auch nicht wirksam.

4. III. Kompression: Ny. zur entgegengesetzten Seite, Aspiration zur selben Seite (umgekehrtes F. S.!).

Fall 43. J. K., 33 Jahre, Hilfsarbeiter. Aufnahme 3. X. 1910.

Seit Kindheit Ohrenfluß beiderseits, der öfters sistierte. Am 14. VIII. trat Pat. in Behandlung der Klinik, seither ambulatorische Behandlung. Das rechte Ohr hörte auf zu schmerzen, aber beide Ohre fließen noch. Derzeit keine Kopfschmerzen, kein Schwindel, kein Fieber.

R. O. Totaldestruktion des Trommelfells bis auf einen Rest. Vorn oben granulierende Paukenschleimhaut. Wenig Sekret.

Generated on 2019-10-24 14:39 GMT / http://hdl.handle.net/2027/uc1.b3252763
Public Domain in the United States, Google-digitized / http://www.hathitrust.org/access_use#pd-us-google
Digitized by Google
Original from UNIVERSITY OF CALIFORNIA

L. O. Große Perforation hinten unten. Granulierende Paukenschleimhaut. Wenig Sekret.

R. O. Cs. Sp. 8*m*, Fl. Sp. 1*m*. R. negativ. S. verlängert, C^1+, c^4+, kein spontaner Ny. F. S. + bei Kompression Ny. nach rechts (unter lebhaftem Erbrechen), Aspiration nach l., aber weniger wirksam, Cal. Ny. typisch.

L. O. Cs. Sp. 8 *m*, Fl. Sp. ca. 1*m* (mit Lärmapparat), W. links, R. negativ, S. verlängert C_1+, c^4+. Kein spontaner ny. F. S. + bei Kompression Ny. nach links. Aspiration nach rechts, aber weniger wirksam. Cal. R. typisch.

4. X. Konservative (trockene) Behandlung.

7. X. Fast kein Sekret mehr. Nach ganz fieberlosem Verlauf entlassen. Kein spontaner Ny. hinter der Brille. F. S.: Kompression r.: langsame rollende Bewegung nach links und langsam rollende Rückbewegung nach rechts bei anschließender Aspiration. Kompression l.: langsame rollende Bewegung nach rechts und langsame rollende Rückbewegung nach links bei anschließender Aspiration. Kompression allein ohne anschließende Aspiration, d. h. wenn man den Ballon komprimiert hält, macht langsame Rotation zur Gegenseite und daran anschließend Ny. zur selben Seite. Aspiration allein macht nur kleine Rotation zur selben Seite. F. S. beiderseits gleichzeitig mittelst Ballon und durch Dreiwegstück verbundenen Schläuchen: beide Augen machen langsame Bewegung nach innen gegeneinander! Beiderseits gleichzeitige Aspiration ist nicht deutlich wirksam.

Nach R. Dr. Ny. l.↞ 22″,

„ L. Dr. Ny. ↠r. 30″.

Fall 44. E. S., 22. Jahre, Haushalt. Aufnahme 11. XII. 1911.

Seit 2 Jahren Ohrenfluß aus dem linken Ohre. Seit 5 Wochen Kopfschmerzen, Schwindel, Erbrechen, stärkerer Ohrenfluß und Fieber. Kein Ohrensausen. Seit einigen Tagen ist ihr besser. Gegenwärtig kein Schwindel.

R. O. Atrophische Narbe.

L. O. Destruktion des Trommelfells. Fötide Eiterung. Polypen. Cs. Sp. $^1/_4 m$ (mit Lärmapparat), W. links, R. —, S. eher verlängert, C_1 gehört, c^4 verkürzt. Kein spontaner Ny. F. S. typisch, bei Kompression l. bei Aspiration r. Der Ny. ist sehr stark, dabei aber kein Schwindel. Typisches Danebenzeigen. Cal. R. schwach, aber sicher, dabei kein Schwindel. R. Dr. 17″ kein Schwindel, L. Dr. 17″ kein Schwindel, dabei Danebenzeigen typisch. Keine Gleichgewichtsstörungen, kein Romberg. 39·6, 36·8, 38·4.

Operation 13. XII. (Ruttin): Typischer Hautschnitt. Der Warzenfortsatz hat eine sehr dicke sklerotische Schale. Inneres des W. z. T. zerstört, mit flüssigem, gelbgrünem Eiter gefüllt, reichlich Granulationen. Im Antrum ein etwa kirschkern-

Digitized by Google
Original from UNIVERSITY OF CALIFORNIA
Generated on 2019-10-24 14:39 GMT / http://hdl.handle.net/2027/uc1.b3252763
Public Domain in the United States, Google-digitized / http://www.hathitrust.org/access_use#pd-us-google

großer Sequester. Typische Totalaufmeißelung. Im horizontalen Bogengang eine etwa 2 *mm* lange Fistel. Nach rückwärts liegt der Sinus in etwa 1 *cm* Länge frei, ist komprimiert, graurot, verdickt. Unterbindung der Jugul. oberhalb der Fac. comm. Doppelte Ligatur. Jugularis mäßig gefüllt. Fäden lang gelassen. Weitere Freilegung des Sinus nach oben und unten bis ins Gesunde. Eröffnung des Sinus. Nach unten weißgraue Thromben aus dem Bulbus, mäßige Blutung. Nach oben Verfolgung bis über das Knie, Eröffnung und Ausräumung weißgrauer Thromben. Der Löffel dringt tief gegen das Torkular vor, mäßige Blutung. Während der Operation Puls schwach, Kampfer, Äther, Kochsalz. Autotransfusion. 38·2. 14. XII. 37·2—39·4. 15. XII. 36·3—39·3. 16. XII. 37·2—38·2. 17. XII. 36·4—39·2.

18. XII. I. Verbandwechsel. Gegen den Bulbus kein Eiter. Dagegen oben gegen das obere Sinusknie dünner Eiter. Keine Blutung. Jugulariswunde schön. 38·1—39·5 und weiter pyämisches Fieber bis 29. XII. Bakteriologischer Befund: Eiter aus dem Warzenfortsatz: Streptococcus mucosus (Bartl), Thrombus aus dem Sinus: Mikroskopisch und kulturell Streptokokken und Staphylokokken (Wiesner).

22. XII. Verbandwechsel. F. S. bei Druck auf den Bogengang noch typisch, dabei kein Schwindel. Hört (mit Lärmapparat geprüft.) 2 *m*. W. links. R. —, S. verlängert? C_1 —, c^4 +, Cal. R. +, kein spontaner Ny.

30. XII. Interner Befund (Chiari): Pleuritische Schwarte an der rechten Lungenbasis und Schrumpfung der rechten Lungenspitze. Derzeit keine frischen katarrhal. Erscheinungen nachweisbar. Abdomen in toto druckempfindlich, besonders die linke Unterbauchgegend (Colon sigmoideum). Die Milz unter dem letzten Rippenbogen eben tastbar.

20. I. Augenhintergrund (O. Ruttin) normal.

10. V. Vollkommen geheilt in die Heimat entlassen.

Fall 45. M. W., 27 Jahre, Bauerntochter. Aufnahme 22. I. 1911.

Anamnese: Pat. war angeblich bis vor 4 Wochen ohrgesund. Vor ca. 4 Wochen trat eine Schwellung um das Ohr herum auf. Ein Eiterfluß aus dem Ohre trat nach ungefähr 5 Tagen auf. Am 8. Tage der Krankheit wurde eine Incision vorgenommen, bei welcher ziemlich viel Eiter entleert wurde. Die Schmerzen sistierten nach der Incision. Seither bestand aus der Wunde Sekretion. Am 21. I. bekam Pat. beim Aufstehen morgens einen heftigen Schwindelanfall, so zwar, daß sie sich stützen mußte, um nicht zu fallen; Bewegungen der Gegenstände wurden nicht wahrgenommen. Sausen im Ohr, sowie Kopfschmerz bestand nicht. Beim initialen Schwindelanfall einigemale Erbrechen. Kein Sausen.

Status: R. O. normal.

L. O. Ohrmuschel ekzematös, namentlich am Lobulus. Hinter dem Ohre im oberen Drittel eine $1^1/_2$ *cm* lange, verharschte, etwas gerötete Stelle, die

Digitized by Google
Original from UNIVERSITY OF CALIFORNIA
Generated on 2019-10-24 14:39 GMT / http://hdl.handle.net/2027/uc1.b3252763
Public Domain in the United States, Google-digitized / http://www.hathitrust.org/access_use#pd-us-google

offenbar der Incision entspricht. Bei Druck Eiter. Die übrige Gegend des Warzenfortsatzes ist von normalem Aussehen, nicht druckempfindlich. Der Gehörgang durch Senkung der oberen Wand spaltförmig verengt; beim Auseinanderdrängen mit dem Trichter kommt eine blutende, lebhaft gerötete Partie zur Ansicht, die nicht näher bestimmt werden kann. Diese Manipulation verursacht der Pat. keinen Schmerz. Aus dem Gehörgang reichliche Sekretion.

Nur Schallempfindung. W. im Kopf. R. —, S. etwas verkürzt, C_1 0, c^4 bei Nagelanschlag +, etwas spontaner Ny. nach rechts bei Blick nach rechts. F. S. bei leisem Fingerdruck auf den Tragus heftiger rotatorischer Ny. zur kranken Seite. Schwindelgefühl! Herzbefund: I. Ton besonders an der Spitze etwas unrein. Temperatur normal.

27. I. Kein spontaner Ny.

Nach R. Dr. Ny. l.←◀ 1—2″,

„ L. Dr. Ny. ▶→r. 15″.

Cal. R. —, kein F. S. Facialisparese l. nur bei langsamem Schluß mit rückwärts geneigtem Kopf sichtbar. Am Mundfacialis nichts erkennbar. Lauteste Spr. ac., R. ∞ —, S. verkürzt.

Operation 27. I. (Ruttin): Typischer Hautschnitt. Corticalis und Warzenfortsatz sehr hart und sklerotisch. Tegmen antri und tympani vollständig zerstört. Hier liegt ein mehr als bohnengroßer Sequester. Die Dura der mittleren Schädelgrube liegt frei und ist in mehr als Kronenstückgröße mit sehr dicken schwartigen Granulationen bedeckt. Typische Radikaloperation. Mehrere Millimeter große Fisteln im horizontalen Bogengang. Labyrinthoperation nach Neumann. Die Dura der hinteren Schädelgrube wird nur auf Linsengröße freigelegt und ist normal. Kein Liquorabfluß. Facialis während der Operation nicht gerückt. Freilegung der mittleren Schädelgrube bis ins Gesunde. Temp. 38·0 (abends), Puls 96, 120.

28. I. Temperatur 37·0—37·8. Puls 82. Keine Spur von Ny. oder Schwindel.

29. I. Temperatur 36·5—37·8. Puls 84—96. Facialparese nur bei rückwärts geneigtem Kopf und intendiertem langsamen Schluß bemerkbar. Von da Verlauf normal.

1. II. Verbandwechsel. Nichts Besonderes. Kein freies Sekret.

20. II. In Behandlung des Arztes in die Heimat entlassen.

Fall 46. A. J., 9 Jahre.

Anamnese: Im 6. Lebensjahre Masern, sonst immer gesund, nur selten geringer Husten, vor einem Jahre trat hinter dem rechten Ohre eine absceßartige Schwellung auf, Ohrenfluß bestand vordem und nach dem Auftreten der Schwellung nicht. Der Abscß brach außen durch, Verheilung nach einigen Wochen, in der Folge keine Beschwerden, keinerlei Symptome einer Ohrenerkrankung, seit 3 Monaten dünne Sekretion aus dem rechten Ohr, seither an-

Digitized by Google
Original from UNIVERSITY OF CALIFORNIA
Generated on 2019-10-24 14:40 GMT / http://hdl.handle.net/2027/uc1.b3252763
Public Domain in the United States, Google-digitized / http://www.hathitrust.org/access_use#pd-us-google

gehalten, derzeit starke eitrige Sekretion, seit 2 Tagen hinter dem Ohre Abscebildung, kein Fieber, keine auffälligen Beschwerden. Kein Ohrensausen. Die inneren Organe gesund.

Status praesens: R. O. Etwas oberhalb der Spitze des Warzenfortsatzes ein haselnußgroßer prall vortretender Absceß, Kuppe gelb, durchschimmernder Eiter, die übrige Haut gerötet, collaterales Ödem der Umgebung, im Bereiche der Pars mastoid. Der Knochen erscheint in der Umgebung des Abscesses mäßig stark druckempfindlich, hintere obere Gehörgangswand gesenkt, links nichts Abnormes.

Cs. Sp. $^1/_2$—1 *m*, Fl. Sp. ac., W. im Kopf, R. —, C_1 und c^4 verkürzt. Kein spontaner Ny. F. S.: Bei Kompression langsame Drehung der Bulbi nach der kranken Seite (rechts), beim Nachlassen der Kompression wenige kurze horizontale Ny.-Schläge nach rechts, manchmal deutlicher Ny. ➤➤r. bei Kompression. Nach L. Dr. Ny. ➤➤r. 18″, nach R. Dr. Ny. l.←◀ 19″.

16. V. Spontaner Aufbruch des Abscesses.

Operation 23. V. (Bondy): Schnitt durch die Fistel, Auskratzung der den Absceß erfüllenden Granulationen, bleistiftdicke Fistel am Planum mastoideum, aus der Granulations- und Cholesteatommassen herausragen, die Fistelränder weihin unterminiert, papierdünn, der Warzenfortsatz erfüllt von verjauchten, äußerst übelriechenden Cholesteatommassen, nach deren Entfernung die Dura der hinteren Schädelgrube in 2—3 *cm*, die Dura der mittleren Schädelgrube in 1 *cm* freiliegen, beide mit leichten Auflagerungen bedeckt, auf der Kuppe des horizontalen Bogenganges eine längsgestellte, schwärzlich verfärbte Fistel, Druck auf dieselbe erzeugt eine Deviation der Bulbi zur gesunden Seite, Plastik, Verband.

24. V. Afebril, Wohlbefinden, kein Ny.

25. V. Geringer Ny. l. ↺◀ = ↻➤r. Ny. nach beiden Seiten, bei seitlicher Blickrichtung, Temperatur normal, an beiden Tonsillen weißgraue Belege, Diphtheritisverdacht. Mikroskopisch reichliche diphtherieähnliche Bakterien.

22. V. 38·5.

25. V. 39·0, sonst immer fieberfrei.

26. V. Seruminjektion 3000.

27. V. Kultur ell Diphtherie nachgewiesen, transferiert auf die Kinderklinik.

Fall 47. A. G., 18 Jahre, Tischlerlehrling. Aufnahme 5. I. 1912.

Seit 4 Monaten Ohrenfluß rechts. Früher starke Schmerzen. Vor 4 Wochen durch 2 Wochen Schwindel und Erbrechen. Gegenwärtig kein Schwindel.

L. O. Normal.

R. O. Reichlich Ausfluß, großer Polyp. Warzenfortsatz druckempfindlich. Taub, W. links, S. verkürzt, C_1 —, c^4 —, kein spontaner Ny. Kein F. S. Cal. R. —.

Digitized by Google
Original from UNIVERSITY OF CALIFORNIA
Generated on 2019-10-24 14:40 GMT / http://hdl.handle.net/2027/uc1.b3252763
Public Domain in the United States, Google-digitized / http://www.hathitrust.org/access_use#pd-us-google

Nach R. Dr. Ny. l.←≪ 15″,
„ L. Dr. Ny. ≫→r. 12″.

Operation 10. I. (Hofr. Urbantschitsch): W. sklerotisch. Im Antrum flüssiger Eiter und Granulationen. Typische Radikaloperation. Im horizontalen Bogengang eine etwa 2 *mm* lange, graurote, mit Granulationen bedeckte Fistel. Plastik. Fensterverband.

Fall 48. T. J., 28 Jahre, Tischler.

Anamnese: Am rechten Ohre vor 19 Jahren mit Schmerzen und kurz darauf mit Ohrfluß erkrankt, welcher seither ununterbrochen besteht. Vor 6 Jahren hat der Patient aus dem Ohre Polypen entfernen lassen. Kein Erbrechen, dagegen zeitweise rechtseitiger Kopfschmerz. Hie und da beim Bücken Schwindel, wobei sich die Gegenstände nach rechts drehen. Temperatur normal.

L. O. Fast normal.

R. O. Reichlicher fötider Eiter. Große nierenförmige Perforation, randständig, nur oben vorne ein Teil des Trommelfelles mit dem Hammer erhalten, Granulationen vom Antrum, vom Attik und vom Promontorium. Cholesteatommassen vom Attik herabhängend. Cs. Sp. 2 *m*, W. im Kopf, R. —, S. verlängert. C_1 und c^4 verkürzt, F. S. typisch, Cal. R. typisch. Spontaner Ny. l.↺=↻r.

Operation 27. V. 1911 (Bondy). Typische Radikaloperation, nichts freigelegt.

2. VI. I. Verbandwechsel. Keine Sekretion. Klammern entfernt. Tampons gewechselt.

6. VI. Zur ambulatorischen Behandlung entlassen. Temperaturen immer normal gewesen.

18. VII. Kein F. S. mehr auslösbar. Spontaner Ny. ≫→r., Cs. S. 1 *m*. Fl. Sp. $^1/_2$ *m*. W. rechts, R. —, C_1 schwach, c^4 sehr gut. Nach R. Dr. Ny. l.←≪ 25″, nach L. Dr. Ny. ≫→r. 26″, Cal. R. +.

12. VIII. Ohr ganz trocken. Status idem.

Fall 49. M. N., 28 Jahre, Private. Aufgenommen 15. VI. 1912.

Anamnese: Im 8. Jahre Scharlach, seither ohrenleidend links. Dreimal bestand im Laufe der Jahre eine stärkere Eiterung, sonst eine nur geringe Sekretion. Sehr häufig hatte die Patientin Schwindelerscheinungen beim Bücken, beim raschen Drehen. Diese Erscheinungen bestehen seit ca. 10 Jahren. Kopfschmerzen sind selten und dann immer gering. Kein Sausen oder andere auffällige Beschwerden. Wegen der Schwindelanfälle wird Patientin vom Arzte an die Klinik gewiesen.

R. O. Trommelfell getrübt, retrahiert, Kalkeinlagerungen.

L. O. Warzenfortsatz nicht druckempfindlich, Totaldestruktion des Trommelfelles, aus der Antrumgegend kommt gelbes schmieriges Eitersekret, in die Paukenhöhle herabziehend, spärliches Sekret in der Attikgegend. Granulations-

Digitized by Google
Original from UNIVERSITY OF CALIFORNIA
Generated on 2019-10-24 14:40 GMT / http://hdl.handle.net/2027/uc1.b3252763
Public Domain in the United States, Google-digitized / http://www.hathitrust.org/access_use#pd-us-google

bildungen besonders in der Hammergegend. Deutliche Reste der Gehörknöchelchen sind nicht zu sehen. Gründliches Austupfen der Paukenhöhle wegen sofortigen heftigen Auslösens das Fistelsymptoms nicht gut möglich. Cs. Sp. $1^1/_2$ *m*, Fl. Sp. $^1/_4$ *m*, W. links, S. verlängert, C_1 und c^4 + bei Nagelanschlag, F. S. typisch, sehr stark, dabei Schwindel. Cal. R. +. Nach R. Dr. Ny. l.←◀17″, nach L. Dr. Ny. ▶→r. 20″, spontaner Ny. l.↺=↺r.

Operation 15. 4. 1912 (Ruttin). Typischer Hautschnitt, Cholesteatom im Antrum, im horizontalen Bogengang eine Fistel, darüber kleine Exostosen. Sinus auf Bohnengröße freigelegt, normal. Plastik, Verband.

15. IV. Gleich nach der Operation Ny. ↺r. II. Grades, alle 2 Stunden geprüft, nie Ny. zur kranken Seite, stets Ny. ↺r. Hört. Cal. R. +.

16. IV. und 17. IV. Ny. ↺r. wird geringer.

24. VI. In ambulatorische Behandlung entlassen. Temperaturen immer normal.

$^1/_2$ Jahr später ist F. S. noch auslösbar. Cal. R. +.

Ende 1914 kam die Pat. wieder. Ich stellte das F. S. noch fest, u. z. typisch. Hörvermögen vorhanden. Wundhöhle epidermisiert, in der Bogengangsgegend auf Druck starker Schwindel und typisches F. S.

Fall 50. R. M. Radikaloperiert 3. IX. 1912 rechts, 18. IX. links. Untersuchung am 24. XI. 1914.

Anamnese: Früher nie Schwindel. Erst seit 6 Monaten Schwindel. Sie hat ihn das erstemal während einer Behandlung bekommen, seither hat sie immer bei der Behandlung Schwindel, aber nicht spontan.

R. O. Man sieht eine epidermisierte Radikaloperationshöhle, nur an einer kleinen Stelle, u. z. knapp über dem horizontalen Teil des Facialis an der vorderen Circumferenz des horizontalen Bogengangs eine hanfkorngroße Stelle, die deutlich als Cholesteatom imponiert, bei Druck auf die Stelle augenblicklich Ny. und Schwindel. Der Ny. ist zur selben Seite gerichtet, sehr lebhaft. Die Labyrinthfenster sind deutlich sichtbar, Druck auf dieselben gibt weder Schwindel noch Ny.

Cs. Sp. 7 *m*, R. —, S. verlängert, W. im Kopf, C_1 gut, c^4 gut. Kompression und Aspiration Ny., Bei Kompression Ny. zur selben Seite, beim Aspirieren Ny., aber wegen Kleinheit und Raschheit der Schläge ist nicht entscheidbar, nach welcher Seite, dabei Schwindel. Cal. R. +.

L. O. Nicht geheilte Radikaloperationshöhle. Cs. Sp. 7 *m*, R. —, S. verlängert, C_1 gut, c^4 gut. Kein F. S. Spontaner Ny. l↺=↺r. I. Grades.

Nach R. Dr. Ny. l.←◀ 10″,

„ L. Dr. Ny. ▶→r. 10″,

„ R. Dr. vgn. Ny. l.↺7″, Schwindel.

Generated on 2019-10-24 14:40 GMT / http://hdl.handle.net/2027/uc1.b3252763
Public Domain in the United States, Google-digitized / http://www.hathitrust.org/access_use#pd-us-google
Digitized by Google
Original from UNIVERSITY OF CALIFORNIA

Nach L. Dr. vgn. Ny. Nr. 7″, „
„ R. Dr. rgn. ↓ 10″, Schwindel,
„ R. Dr. lgn. ↑ 6″, „

Hörvermögen.

In einer früheren Untersuchungsreihe[1]) waren von 50 Fistelfällen 17 taub und 33 hörten, u. zw. 19 über 1 *m* und 14 unter 1 *m*.

Nach der gegenwärtigen Untersuchungsreihe gestaltet sich das Hörvermögen bei den Fistelfällen noch günstiger. Scheiden wir zunächst die Fälle aus, die das Fistelsymptom erst nach der Radikaloperation bekamen — es sind dies 8 Fälle (Fall 8, 11, 13, 15, 19, 20, 29, 50) —, so bleiben 42 Fälle. Davon waren nur 2 taub und 40 hörten. Von den 40 hörenden Fällen hörten 32 unter 1 *m* und 8 über 1 *m*. 1 Fall (Nr. 7) hörte sogar 10 *m*, das größte Hörvermögen, das ich bisher bei einem Falle von Fistelsymptom beobachtete (in der ersten Untersuchungsreihe war das größte Hörvermögen 6 *m*).

In einem Teile der Fälle mit Labyrinthfistel kann das Hörvermögen durch die Radikaloperation gebessert werden. Die Hörverbesserung ist mitunter sogar eine ganz bedeutende (Fall 5 von 1 auf 4 *m*, Fall 12 von $^1/_2$ auf 7 *m*, Fall 21 von ac. auf $2^1/_2$ *m*, Fall 26 von $^1/_2$ auf 2—3 *m*, Fall 36 von $^1/_2$ auf 7 *m*, Fall 41 von 10 *cm* auf $2^1/_2$ *m*, Fall 44 von ac. auf 2 *m*). Bei manchen von diesen Fällen ist die Kontrolle wiederholt und lange nach der Radikaloperation gemacht worden, so z. B. bei Fall 36 zwei Jahre nach der Radikaloperation. Entsteht das Fistelsymptom kürzere oder längere Zeit nach der Radikaloperation, so wird in der Regel das Hörvermögen vermindert (Fall 11, 13, 19, 29). In Fall 20 und 39 scheint es sich etwas gebessert zu haben.[2])

Wollen wir uns nun über den Einfluß klar werden, den die Radikaloperation bei einem Falle von Fistelsymptom hat, so müssen wir von unseren 50 Fällen zunächst 22 ausschalten, u. zw. diejenigen, die überhaupt nicht operiert wurden[3]), diejenigen, bei denen keine Notizen über das Hörvermögen nach der Radikaloperation vorhanden sind[4]) und diejenigen, bei denen das Fistelsymptom erst nach der Radikaloperation auftrat.[5])

Somit bleiben für diese Frage verwertbar 28 Fälle. Von diesen wurde das Hörvermögen 10mal gebessert[6]), 12mal verschlechtert, u. zw. wurde das

[1]) Klinik der serösen und eitrigen Labyrinthentzündungen, bei Josef Šafař. Wien 1912.

[2]) Fall 8, 20 und 50 scheiden für diese Frage aus, weil die diesbezüglichen Notizen nicht vollständig sind.

[3]) Fall: 1, 2, 3, 6, 14, 43.

[4]) Fall: 4, 7, 30, 33, 46, 47, 49.

[5]) Fall: 8, 11, 13, 15, 19, 20, 29, 39, 50.

[6]) Fall: 5, 12, 21, 22, 23, 26, 36, 38, 41, 44.

Digitized by Google
Original from UNIVERSITY OF CALIFORNIA
Generated on 2019-10-24 14:41 GMT / http://hdl.handle.net/2027/uc1.b3252763
Public Domain in the United States, Google-digitized / http://www.hathitrust.org/access_use#pd-us-google

Hörvermögen 4mal nur herabgesetzt[1]), während 8 Fälle taub wurden[2]); in 4 Fällen[3]) ist das Gehör durch die Radikaloperation nicht beeinflußt worden. Zu erwähnen wäre noch, daß in 3 Fällen (Nr. 31, 32, 35), die alle letal ausgingen, die Labyrinthoperation nötig wurde.

Calorische Reaktion.

In der größten Zahl der Fälle mit Fistelsymptom ist die calorische Reaktion erhalten. Von unseren 50 Fällen in 41 (in 5[4]) war sie negativ, in 4[5]) nicht notiert). In der Mehrzahl der Fälle bleibt die Reaktion auch nach der Radikaloperation erhalten, von unseren Fällen in 25.[6]) In wenigen Fällen ist die Reaktion negativ: 5 Fälle (Fall 9, 37, 39, 45, 47), in wenigen geht sie nach der Radikaloperation verloren: 7 Fälle (Fall 7, 10, 17, 20, 31, 32, 35).[7])

In den Fällen, in denen die calorische Reaktion negativ war, blieb sie es auch nach der Radikaloperation bis auf einen Fall, den Fall 39. Diese Fälle besaßen durchwegs sehr geringes Hörvermögen; das größte noch der Fall 37 mit 1 *m* vor der Radikaloperation. Es ist natürlich auch möglich, daß die calorische Reaktion in allen diesen Fällen doch noch in geringem Maße vorhanden, nur sehr schwer auslösbar war.

Von den Fällen, in denen die calorische Reaktion nach der Radikaloperation verloren ging, war in 3 Fällen die Labyrinthoperation nötig. Leider endeten diese drei Fälle letal. Diese 3 Fälle sind aber kaum für oder gegen die Indication zur Labyrinthoperation zu verwenden. Die Labyrinthoperation war zweifellos indiciert, in Fall 32 kam sie zu spät, Fall 31 und 35 boten andere Besonderheiten, die den letalen Exitus erklärten. In Fall 32 operierte ich deshalb zu spät, da ich in diesem Falle vor einem ganz neuen Phänomen der Drehreaktion stand, nämlich dem Nystagmus zur selben Seite (nach links), gleichgültig ob nach rechts oder nach links gedreht wurde. In Fall 31 trat die Meningitis nicht nach der Labyrinthoperation auf, sondern erst nach längerer Zeit, nachdem der Patient schon entlassen war. Die Ursache waren wohl retrolabyrinthär stehen gebliebene eitrige Zellen, wie auch die Operation ergab.

---

[1]) Fall: 27, 28, 34, 42.

[2]) Fall: 10, 17, 18, 31, 32, 35, 37, 40.

[3]) Fall: 9, 16, 25, 48.

[4]) Fall: 9, 37, 39, 45, 47.

[5]) Fall: 19, 42, 46, 50.

[6]) Fall: 5, 8, 11, 13, 15, 16, 18, 21, 22, 23, 24, 25, 26, 27, 28, 29, 33, 34, 36, 38, 41, 44, 48, 49, 50.

[7]) Ausgeschaltet wurden die Fälle: 1, 2, 3, 6, 14, 40, 43, die nicht operiert wurden, und 9, 19, 37, 42, 46, 47, bei denen die calorische Reaktion nach der Operation nicht notiert ist.

Digitized by Google
Original from UNIVERSITY OF CALIFORNIA
Generated on 2019-10-24 14:40 GMT / http://hdl.handle.net/2027/uc1.b3252763
Public Domain in the United States, Google-digitized / http://www.hathitrust.org/access_use#pd-us-google

In Fall 35 endlich zeigte der sogleich eintretende vertikale Nystagmus, daß mit der Labyrintheiterung auch fast gleichzeitig der Pyocephalus internus entstanden ist.

Diese 3 Fälle sind daher nicht für die Prognose der im Anschluß an eine diffuse seröse sekundäre Labyrinthitis mitunter entstehenden diffusen eitrigen Labyrinthitis charakteristisch. Vielmehr sehen wir unter 4 in meinem Buche mitgeteilten derartigen Fällen nach der Labyrinthoperation 3 heilen. Auch der Fall 45, bei dem die diffuse eitrige Labyrinthitis aus der circumscripten zwar symptomlos, aber unter unseren Augen entstand, heilte durch Labyrinthoperation aus.

Drehreaktion.

Besonderes Gewicht habe ich auf die Prüfung der Drehreaktion gelegt. Mir war schon aufgefallen, daß „in denjenigen Fällen, in denen die Drehreaktion vor und nach der diffusen serösen sekundären Labyrinthitis geprüft wurde, die Zahlenwerte, wenn die Drehreaktion auch nach dem Ablauf der serösen Labyrinthitis erhalten geblieben ist, doch geringer waren, merkwürdigerweise gewöhnlich für beide Seiten“ [1]), und in einer späteren Arbeit [2]) heißt es: „Nun ist die merkwürdige Tatsache zu konstatieren, daß in einer Reihe von Fistelfällen eine Herabsetzung der Dauer des durch die „wirksamere“ Lymphbewegung hervorgerufenen Nachnystagmus, d. h. des nach der labyrinthgesunden Seite gerichteten Nachnystagmus, zu konstatieren ist. Dieser Einfluß des kranken auf das gesunde Labyrinth hat übrigens ein schon lange bekanntes Analogon, ich meine den Verlust der calorischen Reaktion auf der gesunden Seite nach Zerstörung eines Labyrinthes (Herzog) und den Verlust der galvanischen Reaktion der gesunden Seite nach Zerstörung eines Labyrinthes (Blau). — Diese Herabsetzung des Drehnachnystagmus für die gesunde Seite kommt übrigens nur bei schwergeschädigtem Labyrinthe, d. h. in Fällen von Fistelsymptom mit seröser Labyrinthitis vor. Da diese Fälle natürlich für die kranke Seite herabgesetzte Dauer des Drehnystagmus haben, so wird der Drehnystagmus nun für beide Seiten gleich und bekommt so die Werte wie bei der Kompensation“.

Diese Beobachtungen mußten mich veranlassen, ein größeres Material zu untersuchen, umsomehr, da eingehende Untersuchungen darüber nicht vorliegen.

---

[1]) Ruttin, Klinik der serösen und eitrigen Labyrinthentzündungen. Wien und Leipzig, bei Josef Šafař, 1912, pag. 46. Von den hier mitgeteilten Fällen von Labyrinthfistel sind die Fälle 36, 37 und 38 bereits in mein Buch „Klinik der serösen und eitrigen Labyrinthitis“ aufgenommen. Ich teile sie hier aber mit einer späteren genauen Nachprüfung mit.

[2]) Ruttin, Über Kompensation des Drehnystagmus. Verhandl. d. Deutschen otol. Ges. auf der 23. Vers. zu Kiel (vom 28.—29. Mai 1914). Bei Gustav Fischer. Jena, pag. 99.

Digitized by Google
Original from UNIVERSITY OF CALIFORNIA
Generated on 2019-10-24 14:40 GMT / http://hdl.handle.net/2027/uc1.b3252763
Public Domain in the United States, Google-digitized / http://www.hathitrust.org/access_use#pd-us-google

wie schon aus der relativen Kleinheit des Kapitels „Drehnystagmus“ in der überaus gründlichen Arbeit Hofers[1]), der so ziemlich alles Bekannte zusammengestellt hat, hervorgeht.

Betrachten wir zunächst die Reaktion für den horizontalen Bogengang. Die Frage ist, wie verhält sich die Drehreaktion in Fällen von Fistelsymptom vor der Radikaloperation? Für diese Frage müssen wir alle Fälle ausschalten, in denen das Fistelsymptom erst nach der Radikaloperation auftrat, dazu kommen noch Fälle, in denen die Reaktion vor der Radikaloperation nicht geprüft wurde oder wie in Fall 27 und 32 Besonderheiten bot. Es sind dies im ganzen 21 Fälle.[2]) Es bleiben somit 30 Fälle für diese Frage verwertbar. Nehmen wir nach unseren bisherigen Erfahrungen die normale Dauer des horizontalen Nachnystagmus nach Drehung mit aufrechtem Kopf als schwankend zwischen 15 und 30″ an und nehmen wir ferner an, daß eine Differenz zwischen rechts und links, die die halbe Dauer nicht überschreitet, noch im Bereiche des Normalen liegt, so können wir sagen, daß 18 Fälle[3]) normale Drehreaktion zeigten und 10 Fälle[4]) unter den normalen Werten blieben. Ein Fall (Nr. 37) zeigt auf der kranken Seite erheblich gesteigerte Drehreaktion 32″ gegen 15″ von der gesunden Seite. Von diesen 10 Fällen ist außerdem in 2 Fällen die Differenz zwischen der kranken und gesunden Seite sehr erheblich (Fall 9 und 44).

Von den 18 Fällen nun waren nur in einem einzigen Falle (Nr. 40) sichere Zeichen einer diffusen Labyrinthitis vorhanden. In den anderen Fällen war der Prozeß wohl sicher ein mehr oder weniger zirkumskripter. Dagegen konnten in den 10 Fällen, in denen die Drehreaktion unter dem normalen Maß war, in 5 Fällen[5]) sichere Zeichen von diffuser seröser (bzw. in Fall 45 eitriger) Labyrinthitis nachgewiesen werden.

Aus diesen Zahlen ist wohl schon erkennbar, daß die Herabsetzung der Drehreaktion in Fällen mit Fistelsymptom in der Regel auf die Schädigung durch die diffuse seröse Labyrinthitis zurückzuführen ist. Dies würde wohl auch mit unseren Vorstellungen von den Vorgängen im Labyrinth übereinstimmen.

Besonders hervorzuheben wäre nur die gleichmäßige Herabsetzung des Drehnachnystagmus auf beiden Seiten.

Nach der Radikaloperation tritt nun gewöhnlich entweder eine Verminderung der Dreherregbarkeit für die kranke Seite oder noch häufiger für

---

[1]) Hofer, „Klinische Studie über die Labyrinthitis circumscripta“. M. f. O. 48, H. 8, pag. 1100 und 1101.

[2]) Nr. 5, 8, 10, 11, 12, 13, 15, 16, 19, 20, 21, 27, 29, 32, 33, 35, 36, 38, 39, 48, 50.

[3]) Nr. 1, 2, 3, 4, 7, 14, 17, 18, 23, 24, 25, 31, 40, 41, 42, 43, 46, 49.

[4]) Nr. 6, 9, 22, 26, 28, 30, 34, 44, 45, 47.

[5]) Nr. 9, 22, 28, 44, 45.

Digitized by Google
Original from UNIVERSITY OF CALIFORNIA
Generated on 2019-10-24 14:40 GMT / http://hdl.handle.net/2027/uc1.b3252763
Public Domain in the United States, Google-digitized / http://www.hathitrust.org/access_use#pd-us-google

beide Seiten mit gleichzeitiger mehr oder minder deutlicher Ausgleichung der Differenz beider Seiten ein.

Betrachten wir alle Fälle, deren Drehreaktion nach der Radikaloperation. und zwar kürzere oder längere Zeit nachher geprüft wurde, gleichgültig ob die Drehreaktion vor der Radikaloperation geprüft worden war oder nicht, so können wir am besten vier Gruppen unterscheiden:

1. Fälle, deren Drehnachnystagmus 15″ oder darunter beträgt und für beide Seiten annähernd gleich ist. Es sind dies 15 Fälle.[1])

2. Fälle, deren Drehnachnystagmus über 15″ beträgt und für beide Seiten annähernd gleich ist.[2])

3. Fälle, in denen eine erhebliche Differenz im Drehnachnystagmus zwischen beiden Seiten besteht, und zwar zuungunsten der kranken Seite, d. h. daß der Drehnachnystagmus auf der kranken Seite geringer ist als auf der gesunden. Es sind dies 8 Fälle.[3])

4. Fälle, in denen eine erhebliche Differenz im Drehnachnystagmus zugunsten der kranken Seite besteht, d. h., in denen der Drehnachnystagmus auf der kranken Seite erheblich länger dauert als auf der gesunden Seite. Solche Fälle sind im ganzen 2.[4])

Eine Erhöhung der Dauer des Drehnachnystagmus nach der Radikaloperation konnte in keinem Falle nachgewiesen werden.

Wenn auch viele Fälle vor der Radikaloperation nicht geprüft oder zum mindesten das Resultat nicht notiert wurde, so kann man doch aus den angeführten Zahlen wohl folgern, daß im allgemeinen die Drehreaktion durch die Radikaloperation in Fällen von Fistelsymptom vermindert und für beide Seiten mehr minder gleich gemacht wird. Wenn wir nun in einer Reihe von Fistelfällen solche Zahlen schon vor der Radikaloperation fanden, so darf uns dies nicht wundernehmen.

Der erwähnte Effekt der Radikaloperation auf die Drehreaktion ist wohl darauf zurückzuführen, daß früher oder später nach der Radikaloperation und während der Nachbehandlung leichte seröse Labyrinthitiden entstehen, die weder der Pat. noch der Arzt als solche registrieren kann, weil die Symptome zu flüchtig sind. Dasselbe kann natürlich im Krankheitsverlauf jedes Fistelfalles vorkommen. Schwerere seröse Labyrinthitiden lassen sich ja gewöhnlich aus der Anamnese bzw. durch ihre Symptome nachweisen.

Für die frontalen Bogengänge ist die normale Dauer des rotatorischen Nachnystagmus nach Drehung mit vorgeneigtem Kopf 10 bis 20″.

---

[1]) Nr. 5, 9, 11, 16, 21, 24, 25, 27, 28, 29, 33, 36, 39, 50.
[2]) Nr. 15, 17, 19, 37, 38, 48.
[3]) Nr. 7, 10, 12, 13, 22, 23, 31, 45.
[4]) Nr. 20 und 26.

Digitized by Google
Original from UNIVERSITY OF CALIFORNIA
Generated on 2019-10-24 14:40 GMT / http://hdl.handle.net/2027/uc1.b3252763
Public Domain in the United States, Google-digitized / http://www.hathitrust.org/access_use#pd-us-google

Von den 12 vor der Radikaloperation (bzw. nicht operierten) untersuchten Fällen bewegen sich in 9 Fällen die Zahlen für den rotatorischen Drehnachnystagmus um die untere Grenze von 10″ und ist auf beiden Seiten mehr minder gleich.[1]) (Auch die Dauer des horizontalen Nachnystagmus ist bei 8 von diesen Fällen ziemlich normal, meistens ebenfalls näher der unteren Grenze von 15″ und mehr minder gleich auf beiden Seiten. Nur Fall 27 bietet Besonderheiten, die später zu besprechen sind.) In 2 Fällen (Nr. 6 und 14) zeigt die kranke Seite einen stärkeren rotatorischen Nachnystagmus als die gesunde Seite und in 2 Fällen (Nr. 28 und 32) zeigt die kranke Seite nur Spuren von rotatorischem Nachnystagmus bei normalem rotatorischen Nachnystagmus der gesunden Seite. In einem Fall (Nr. 30) ist der rotatorische Nachnystagmus auf beiden Seiten stark herabgesetzt.

Betrachten wir den rotatorischen Nachnystagmus nach der Radikaloperation (und zwar bei allen untersuchten Fällen, gleichgültig ob sie vor der Radikaloperation daraufhin untersucht wurden oder nicht, ferner auch bei denjenigen, wo das Fistelsymptom erst nach der Radikaloperation auftrat), so sind 21 Fälle verwertbar.[2]) Auch hier können wir feststellen, daß im allgemeinen die Dauer des rotatorischen Nachnystagmus um den Grenzwert 10 schwankt und für beide Seiten mehr minder gleich ist. (Höhere Werte haben nur die Fälle Nr. 9, 12, 36.)

Für den vertikalen Nachnystagmus nach Drehung mit seitlich geneigtem Kopfe habe ich seinerzeit als normale Werte ermittelt: für den Nystagmus abwärts 10—16″, für den Nystagmus aufwärts 5—8″ und habe darauf aufmerksam gemacht, daß der Abwärtsnystagmus in der Regel länger dauernd und stärker ist als der Aufwärtsnystagmus.

Betrachten wir die teils vor, teils vor und nach, teils nur nach der Radikaloperation untersuchten 29 Fälle[3]), so müssen wir sagen, daß in den meisten Fällen die Zahlen zwischen den angegebenen Werten schwanken. (Nur Nr. 2, 3, 14 zeigen verhältnismäßig hohe Werte, Nr. 20 abnorm niedrige Werte. Bei einigen wenigen Fällen Nr. 23, 28, 36 ist der Aufwärtsnystagmus stärker als der Abwärtsnystagmus.)

Eine Tendenz, unterhalb der normalen Werte zu bleiben, können wir hier nicht wahrnehmen, um so weniger, als wir die untere Grenze hier entsprechend dem geringeren Spielraum mit 10″ eigentlich ziemlich hoch angesetzt haben, wie daraus hervorgeht, daß man auch bei ganz normalen Fällen

---

[1]) Nr. 3, 23, 24, 25, 26, 27, 34, 40, 42.

[2]) Nr. 7, 8, 9, 12, 16, 20, 21, 22, 23, 24, 25, 26, 27, 28, 29, 33, 36, 37, 38, 39, 50.

[3]) Nr. 2, 3, 6, 7, 8, 9, 12, 14, 16, 20, 21, 22, 23, 24, 25, 26, 27, 28, 29, 30, 32, 34, 36, 37, 38, 39, 40, 42, 50.

Digitized by Google
Original from UNIVERSITY OF CALIFORNIA
Generated on 2019-10-24 14:40 GMT / http://hdl.handle.net/2027/uc1.b3252763
Public Domain in the United States, Google-digitized / http://www.hathitrust.org/access_use#pd-us-google

die Zahlen 10" für Abwärts- und 6" für den Aufwärtsnachnystagmus bei weitem am häufigsten findet.

Fassen wir nun die Resultate bezüglich des Drehnachnystagmus bei den Fistelfällen zusammen, so müssen wir sagen:

Die Fistelfälle geben bei längerer Dauer der Erkrankung oder nach der Radikaloperation im allgemeinen einen horizontalen und rotatorischen Nachnystagmus, dessen Dauer um oder unter der unteren Grenze des normalen schwankt und für beide Seiten mehr minder gleich ist, d. h. also Werte, die sich den bei der sogenannten Kompensation gefundenen Werten nähern.

Für den vertikalen Nachnystagmus sind die Werte nicht verschieden von denen normaler Fälle, ebenso wie dies bei der Kompensation bereits festgestellt wurde.

Wenn auch der zentrale Vorgang, der diese Erscheinung hervorruft, ein ähnlicher sein mag, wie bei der Kompensation, so möchten wir doch den Namen Kompensation am besten schon aus praktischen Gründen nur für die Fälle einseitiger totaler Labyrinthausschaltung verwenden und hier nur von einer gleichmäßigen Herabsetzung der Drehreaktion sprechen.

Das Fistelsymptom.

Richtung des Fistelsymptoms.

In 49 von den 50 Fällen war das Fistelsymptom auslösbar.[1]) In 37 Fällen war das Fistelsymptom typisch, d. h. bei Kompression Nystagmus zur kranken, bei Aspiration zur gesunden Seite. In 2 Fällen (Nr. 14 und 25) kein Nystagmus, sondern nur langsame Augenbewegung auslösbar, doch war sie typisch, d. h. bei Kompression langsame Augenbewegung nach der gesunden, bei Aspiration langsame Augenbewegung nach der kranken Seite. In 9 Fällen war das Fistelsymptom „umgekehrt", d. h. bei Kompression Nystagmus zur gesunden, bei Aspiration zur kranken Seite.[2])

Aus diesen Zahlen geht zunächst hervor, daß das Fistelsymptom 13mal von 24 Fällen kürzere oder längere Zeit nach der Radikaloperation erlosch, wobei die Funktion nur in 3 Fällen erloschen war (Nr. 10, 17 und 37, in Fall 37 allerdings nur das Hörvermögen und die kalorische Reaktion, während die Drehreaktion noch vorhanden war). Also bleiben 10 Fälle, in denen das Fistelsymptom erlosch, die übrigen Labyrinthfunktionen erhalten blieben und die Kontrolle der Wundhöhle eine vollständige Ausheilung mit kompletter Epidermisation ergab (Nr. 7, 12, 21, 22, 25, 26, 27, 36, 38, 48). Also ergab $^1/_5$ der Fälle durch die Radikaloperation das ideale Resultat vollständiger Ausheilung mit

[1]) Nicht auslösbar nur in Fall Nr. 47.

[2]) Nr. 1, 7, 28, 32, 37, 39, 40, 41, 46.

Digitized by Google
Original from UNIVERSITY OF CALIFORNIA
Generated on 2019-10-24 14:40 GMT / http://hdl.handle.net/2027/uc1.b3252763
Public Domain in the United States, Google-digitized / http://www.hathitrust.org/access_use#pd-us-google

erhaltener Labyrinthfunktion, wobei es gleichgültig zu sein scheint, welcher Art das Fistelsymptom ist, ob gerade oder umgekehrt oder wechselnd.

Die Zeit bis zum Erlöschen des Fistelsymptoms schwankte zwischen 6 Wochen (Fall 26) und $2^1/_4$ Jahre (Fall 38). Von diesen 49 Fällen konnten 24 vor und nach der Radikaloperation geprüft werden, bei 9 Fällen trat das Fistelsymptom erst nach der Radikaloperation auf, 12 Fälle wurden nicht operiert bzw. nach der Radikaloperation nicht geprüft und in 4 Fällen wurde die Labyrinthoperation nötig.

Von den 24 vor und nach der Radikaloperation geprüften Fällen war das Fistelsymptom 7mal vor und kürzere oder längere Zeit nach der Radikaloperation typisch (Nr. 16, 23, 24, 33, 34, 44, 49), 2mal vor der Radikaloperation typisch, nachher umgekehrt (Nr. 28, 42), 6mal vor der Radikaloperation typisch, nachher erloschen (Nr. 10, 17, 21, 22, 26, 48), 4mal vor der Radikaloperation typisch, kürzere Zeit nachher typisch, längere Zeit nachher erloschen (Nr. 25, 27, 36, 38), 1mal vor der Radikaloperation typisch, nach der Radikaloperation bald typisch, bald umgekehrt (Nr. 9), 1mal vor der Radikaloperation typisch, nachher bald typisch, bald umgekehrt und schließlich erloschen (Nr. 12), 1mal vor und nach der Radikaloperation umgekehrt (Nr. 41), 2mal vor der Radikaloperation umgekehrt, nachher erloschen (Nr. 7, 37). Ein Fall (Nr. 18) zeigte besonderes Verhalten. In der Regel scheint dieses Erlöschen in 2 bis 3 Monaten zu erfolgen. In einem Fall (Nr. 10), in dem aber auch die Funktion erlosch, war das Fistelsymptom schon in 4 Wochen erloschen. Nicht gezählt sind hier natürlich die Fälle, in denen das Fistelsymptom infolge Eintrittes einer eitrigen Labyrinthitis mit den übrigen Symptomen sogleich mit dem Eintritt dieser Erkrankung verschwindet und jede weitere Beobachtung seines Verhaltens durch die notwendig gewordene Labyrinthoperation abgeschnitten wird (Fall 31, 32, 35, 45).

Die übrigen 11[1]) von den 24 vor und nach der Radikaloperation geprüften Fällen haben das Fistelsymptom sei es in derselben Weise, sei es umgekehrt oder wechselnd behalten. Sie stellen das weniger ideale Resultat dar, um so mehr als meist auch die Radikaloperation nicht ausgeheilt war. Es ist allerdings möglich, daß eine Reihe dieser Fälle noch zur Ausheilung kommt und das Fistelsymptom verliert. Aber zweifellos gibt es Fälle, die wie Fall 49 trotz vollständiger Epidermisierung selbst nach Jahren das Fistelsymptom nicht verlieren. Man kann sich von den mechanischen Verhältnissen in einem solchen Falle wohl nur die Vorstellung machen, daß der Defekt in der Labyrinthkapsel nur durch dünnes Bindegewebe verschlossen ist, über welches dann die Epidermis zieht.

---

[1]) Nr. 9, 16, 23, 24, 28, 33, 34, 41, 42, 44, 49.

Digitized by Google
Original from UNIVERSITY OF CALIFORNIA
Generated on 2019-10-24 14:41 GMT / http://hdl.handle.net/2027/uc1.b3252763
Public Domain in the United States, Google-digitized / http://www.hathitrust.org/access_use#pd-us-google

Besonderes bietet Fall 18. Diesen Fall habe ich in der Österreichischen otologischen Gesellschaft als ein Unikum vorgestellt. Jedenfalls ist dieses Vorkommnis ein sehr seltenes, da vorher kein Fall bekannt war und nachher nur von Bondy noch ein derartiger Fall gefunden wurde. Eine sichere Erklärung läßt sich nicht geben, doch kann man sich vorstellen, daß Cholesteatom oder Granulationen auf einer Fistel derart gelagert sein können, daß durch Druck sowohl als durch Ansaugen eine derartige Verschiebung des Cholesteatoms bzw. der Granulationen gegen den freiliegenden membranösen Bogengang bzw. das freiliegende Endost des knöchernen Bogengangs geschieht, daß sie stets als Druck wirkt. So wäre es vielleicht zu erklären, daß in diesem Fall Nr. 18 am 28. April 1913 sowohl Kompression als Aspiration Nystagmus zur kranken Seite hervorriefen, daß dies der Fall war, gleichgültig ob man mit der Kompression oder Aspiration begann, gleichgültig ob man Kompression oder Aspiration getrennt prüfte, ob man Kompression und Aspiration aufeinander folgen ließ, gleichgültig ob man nur kurz komprimierte bzw. aspirierte oder Dauerkompression bzw. Daueraspiration vornahm. Mit dieser Annahme würde aber auch die große Veränderlichkeit des Fistelsymptoms in diesem Falle übereinstimmen. Schon am nächsten Tage war bei Dauerkompression eine Umkehr des Nystagmus, bei Daueraspiration ein Aufhören des Nystagmus mit Umschlagen des Nystagmus beim Aufhören der Aspiration konstatierbar.

Dagegen war bei gewöhnlicher Prüfungsweise sowohl bei Kompression als Aspiration der Nystagmus stets zur kranken Seite gerichtet.

Die Umkehr des Nystagmus bei der Dauerkompression wurde schon von Zytowitsch beschrieben, allerdings bei Fällen von typischem Fistelsymptom. Wir werden darauf später zurückkommen.

Verhältnis der Kompression zur Aspiration.

Im vorigen Kapitel haben wir mit „typisch“ und „umgekehrt“ die Richtung des Nystagmus bezeichnet. Aber zum Begriff des „typischen Fistelsymptoms“





gehört nicht nur die Richtung des Nystagmus, die bei Kompression zur kranken bei Aspiration zur gesunden Seite gerichtet ist, sondern auch die stärkere Wirksamkeit der Kompression als der Aspiration, denn stellen wir uns die Entstehung des typischen Fistelsymptoms (vorausgesetzt, daß die Fistel, wie dies die Regel ist, im lateralen Schenkel des horizontalen Bogengangs liegt) vor:

Digitized by Google
Original from UNIVERSITY OF CALIFORNIA
Generated on 2019-10-24 14:41 GMT / http://hdl.handle.net/2027/uc1.b3252763
Public Domain in the United States, Google-digitized / http://www.hathitrust.org/access_use#pd-us-google

so gibt nach dem Ewaldschen Gesetz die Kompression eine Lymphbewegung zur Ampulle, d. h. einen starken, zur kranken Seite gerichteten Nystagmus, die Aspiration eine Lymphbewegung von der Ampulle, d. h. einen schwächeren, zur entgegengesetzten Seite gerichteten Nystagmus.

Nun werden wir aber sehen, daß die Richtung des Nystagmus diesem Gesetze folgen kann, die Stärke des durch Kompression bzw. Aspiration erzeugten Nystagmus aber umgekehrt sein kann, d. h. trotzdem wir bei Kompression einen Nystagmus zur kranken Seite bekommen, ist dieser viel schwächer als der durch Aspiration erzeugte Nystagmus zur gesunden Seite. Also die Richtung des Nystagmus ist hier nach dem Ewaldschen Gesetz typisch, seine Intensität aber umgekehrt, als es das Ewaldsche Gesetz vorschreibt.

Oder die Richtung ist umgekehrt, die Intensität aber nach dem Ewaldschen Gesetz typisch. Diese Kombination haben wir bisher als „umgekehrtes Fistelsymptom" bezeichnet.

Endlich kann es noch vorkommen, daß sowohl Richtung als Intensität umgekehrt sind, als man nach dem Ewaldschen Gesetz erwarten sollte.

Schließlich kann sowohl beim „typischen" als beim „umgekehrten" Fistelsymptom die Intensität des Kompressions- und Aspirationsnystagmus gleich sein.

Wenn wir daher das Fistelsymptom einigermaßen genauer bezeichnen wollen, so müssen wir die vergleichsweise Intensität des Kompressions- und Aspirationsnystagmus zum Ausdruck bringen, wir wollen im folgenden dafür den Ausdruck „typisch wirksam" oder „umgekehrt wirksam", „gleich wirksam" gebrauchen und somit folgende 6 sich ergebende Möglichkeiten folgendermaßen bezeichnen:

1. Kompression: Nystagmus zur kranken Seite
   Aspiration: „ „ gesunden „
   Dabei Kompression stärker wirksam als Aspiration.
   Bezeichnung: Fistelsymptom typisch und typisch wirksam.
2. Kompression: Nystagmus zur kranken Seite
   Aspiration: „ „ gesunden „
   Dabei Kompression schwächer wirksam als Aspiration.
   Bezeichnung: Fistelsymptom typisch und umgekehrt wirksam.
3. Kompression: Nystagmus zur gesunden Seite
   Aspiration: „ „ kranken „
   Dabei Kompression stärker wirksam als Aspiration.
   Bezeichnung: Fistelsymptom umgekehrt, aber typisch wirksam.
4. Kompression: Nystagmus zur gesunden Seite
   Aspiration: „ „ kranken „
   Dabei Kompression schwächer wirksam als Aspiration.
   Bezeichnung: Fistelsymptom umgekehrt und umgekehrt wirksam.

Generated on 2019-10-24 14:41 GMT / http://hdl.handle.net/2027/uc1.b3252763
Public Domain in the United States, Google-digitized / http://www.hathitrust.org/access_use#pd-us-google
Digitized by Google
Original from UNIVERSITY OF CALIFORNIA

5. Kompression: Nystagmus zur kranken Seite
   Aspiration: „ „ gesunden „
   Dabei Kompression und Aspiration gleich wirksam.
   Bezeichnung: Fistelsymptom typisch und gleich wirksam.
6. Kompression: Nystagmus zur gesunden Seite
   Aspiration: „ „ kranken „
   Dabei Kompression und Aspiration gleich wirksam.
   Bezeichnung: Fistelsymptom umgekehrt und gleich wirksam.

Dieses Schema ist nur eine Konsequenz des Ewaldschen Gesetzes, welches die Richtung und vergleichsweise Intensität des von einem Labyrinth nach beiden Seiten auszulösenden Nystagmus von der Richtung der Endolymphströmung abhängig macht.

Daher werden sich in dieses Schema alle, auch diejenigen Fälle einreihen können, in denen z. B. nur langsame Komponenten entstehen oder in denen die Wirksamkeit der Kompression beziehungsweise Aspiration ganz wegfällt, allerdings muß man dann diese Vorkommnisse besonders erwähnen.

Wird z. B. bei einem Falle mit rechtseitig erkranktem Ohr bei Kompression eine langsame Augenbewegung nach links ausgelöst, während Aspiration sich als ganz unwirksam erweist, so gehört der Fall in die Gruppe 1; die langsame Bewegung entspricht ja dem typischen Nystagmus, die Wirksamkeit ist auch typisch, da die Kompression wirksamer ist als die Aspiration, da letztere ja gar nicht wirksam ist. Man wird dies also als ein typisches und typisch wirksames Fistelsymptom ansehen, allerdings dazusetzen, daß nur eine langsame Bewegung entstanden ist und daß die Aspiration gänzlich wirkungslos war.

Sehen wir uns nach diesem Gesichtspunkte unsere Fälle an: Es wurden die meisten Fälle mit dem Worte typisch notiert, worunter wir damals stets typisch und typisch wirksam verstanden, nur in einigen Fällen (die fettgedruckten Zahlen) wurde besonders bemerkt, daß die Kompression stärker wirkte als die Aspiration, weil der Unterschied besonders groß war.[1]) Im ganzen waren also solche typische Fälle 33.

(Von diesen 33 Fällen waren 8 nur vor der Radikaloperation geprüft beziehungsweise nicht operiert: Nr. 4, 5, 6, 30, 31, 35, 43, 45. Bei 5 Fällen war das Fistelsymptom erst nach der Radikaloperation aufgetreten: Nr. 11, 15, 19, 20, 50, bei 9 Fällen war es vor und nach der Radikaloperation typisch und typisch wirksam: Nr. 16, 22, 23, 24, 33, 34, 36, 44, 49, bei 7 Fällen war es vor der Radikaloperation typisch und typisch wirksam und nach der Radikaloperation erloschen Nr. 2, 10, 12, 17, 21, 27, 48.)

---

[1]) Nr. 2, 4, 5, 6, 9, 10, 11, 12, 16, 17, **19**, **20**, **21**, 22, **23**, **24**, 25, 27, **28**, 30, 31, 33, **34**, 35, **36**, 38, **42**, **43**, 44, 45, 48, **49**, **50**.

Digitized by Google
Original from UNIVERSITY OF CALIFORNIA
Generated on 2019-10-24 14:41 GMT / http://hdl.handle.net/2027/uc1.b3252763
Public Domain in the United States, Google-digitized / http://www.hathitrust.org/access_use#pd-us-google

In Fall 9 war es vor der Radikaloperation typisch und typisch wirksam, nach der Radikaloperation umgekehrt und umgekehrt wirksam, in Nr. 25 vor der Radikaloperation typisch und gleich wirksam, nach der Radikaloperation typisch und typisch wirksam, in Nr. 38 vor der Radikaloperation typisch und typisch wirksam, nachher typisch und gleich wirksam, in Nr. 42 vor der Radikaloperation typisch und typisch wirksam, nachher umgekehrt und typisch wirksam, in Nr. 28 vor der Radikaloperation umgekehrt und typisch wirksam, nachher typisch und typisch wirksam.

In die Gruppe 2, d. h. Fistelsymptome typisch und umgekehrt wirksam, gehört nur Fall 26, der vor der Operation typisch und gleich wirksames Fistelsymptom hatte und nach der Radikaloperation typisches, aber umgekehrt wirksames Fistelsymptom bekam.

In die Gruppe 3, d. h. Fistelsymptom umgekehrt, aber typisch wirksam, gehören die Fälle 1, 28, 32, 40, 41, 42, 46. Die Fälle 1, 32, 40 und 46 vor der Radikaloperation, der Fall 41 vor und nach der Radikaloperation, der Fall 42 nur nach der Radikaloperation. In Fall 28 wurde nach der Radikaloperation das Fistelsymptom wieder typisch und typisch wirksam.

In die Gruppe 4, d. h. Fistelsymptom umgekehrt und umgekehrt wirksam, gehören die Fälle 7, 9, 14, 29, 37. Bei 7 und 37 erlosch das Fistelsymptom nach der Radikaloperation. Nr. 14 wurde nicht operiert, Nr. 9 war vor der Radikaloperation typisch und typisch wirksam, Nr. 29, wo das Fistelsymptom erst nach der Radikaloperation entstand, war zuerst typisch und typisch wirksam und wurde erst später umgekehrt und umgekehrt wirksam.

In die Gruppe 5, d. h. Fistelsymptom typisch und gleich wirksam, gehören die Fälle 3, 8, 25, 26, 38. Nr. 25 wurde nach der Radikaloperation typisch und typisch wirksam, Nr. 26 typisch und umgekehrt wirksam, Nr. 38 war vor der Radikaloperation typisch und typisch wirksam.

In die Gruppe 6, d. h. Fistelsymptom umgekehrt und gleich wirksam, gehört Fall 39.

(Die Fälle 13, 18 und 47 können in dieses Schema nicht eingereiht werden. 13 hatte vertikalen Nystagmus, 18 bei Kompression und Aspiration gleich gerichteten Nystagmus und 47 war das Fistelsymptom überhaupt nicht auslösbar.)

Es ist nun auffallend, daß von den 6 Fällen (Nr. 7, 9, 14, 26, 29, 37), bei denen das Fistelsymptom umgekehrt wirksam ist, d. h. die Kompression schwächer wirkt als die Aspiration, bei 4 Fällen (7, 9, 14, 26) ausdrücklich die „offene Tube“ erwähnt ist, d. h. daß bei Versuch der Kompression die Luft mit laut hörbarem Geräusch in den Rachen entweicht und das Fistelsymptom manchmal nur bei Anwendung des Valsalvaschen Versuches auslösbar ist.

Inwiefern die schwächere Wirksamkeit der Kompression und die stärkere Wirksamkeit der Aspiration mit einer weiten Tube zusammenhängt, läßt

Digitized by Google
Original from UNIVERSITY OF CALIFORNIA
Generated on 2019-10-24 14:41 GMT / http://hdl.handle.net/2027/uc1.b3252763
Public Domain in the United States, Google-digitized / http://www.hathitrust.org/access_use#pd-us-google

sich schwer sicher entscheiden, doch scheinen die angegebenen Zahlen dagegen zu sprechen, daß es ein Zufall ist. Vielleicht läßt es sich damit erklären, daß bei der Kompression ein Teil der Luft durch die Tube entweicht und bei weiter Tube dieser Teil so groß sein kann, daß er den Stoß auf die Fistel merklich abschwächt, während bei weiter Tube ein größeres Luftquantum aus dem Nasenrachenraum mitgerissen wird und daher der Zug an der Fistel ein stärkerer ist.

Interessant ist auch, daß von diesen 6 Fällen in 2 Fällen (Nr. 7 und 37) das Fistelsymptom von vornherein umgekehrt war und in einem später umgekehrt wurde (Nr. 29).

Sitz der Fistel.

In 32[1]) von den 50 Fällen war der horizontale Bogengang Sitz der Fistel, in 1 Fall (Nr. 7) der frontale und in 1 Fall (Nr. 16) das ovale Fenster. (In 16 Fällen konnte der Sitz der Fistel nicht festgestellt werden, weil es entweder nicht zur Operation kam[2]) oder die Fistel sich erst nach der Operation ausbildete[3]) oder endlich [Nr. 35 und 48] in der Krankengeschichte keine Notiz darüber gemacht wurde.)

In den 32 Fällen mit dem Sitz der Fistel im horizontalen Bogengang war das Fistelsymptom mit Ausnahme von 6 Fällen[4]) wenigstens vor der Radikaloperation stets typisch. In den erwähnten 6 Fällen war das Fistelsymptom umgekehrt. In 2 dieser 6 Fälle (Nr. 28 und 32) ist ausdrücklich bemerkt, daß die Zerstörung den ganzen vorderen Teil des horizontalen Bogenganges betrifft. Da auch der Fall Nr. 7 mit der Fistel in der Ampulle des frontalen Bogenganges umgekehrtes Fistelsymptom hatte, so scheint der Sitz der Fistel im vorderen Teil vor und an der Ampulle des horizontalen Bogenganges häufiger umgekehrtes Fistelsymptom zur Folge zu haben als der Sitz der Fistel an irgend einem Teile der eigentlichen Bogengangsprominenz, doch ist dies sicherlich nicht ausschließlich der Fall, denn 4 Fälle (Nr. 37, 39, 41, 46) haben trotz des Sitzes der Fistel an der Bogengangsprominenz doch umgekehrtes Fistelsymptom, ferner hat der Fall 16 trotz des Sitzes der Fistel im ovalen Fenster typisches Fistelsymptom. Das bestätigt nur die Behauptung, die ich schon vor Jahren, damals auf Grund der Beobachtung eines typischen Fistelsymptoms beim Sitz der Fistel im Promontorium, ausgesprochen habe, daß sich aus der Richtung des Nystagmus beim Fistelsymptom kein sicherer Schluß auf den Sitz der Fistel ziehen lasse. Gegen einen solchen Schluß ließen

---

[1]) Nr. 4, 5, 9, 10, 12, 17, 18, 21, 22, 23, 24, 25, 26, 27, 28, 30, 31, 32, 33, 34, 36, 37, 38, 39, 41, 42, 44, 45, 46, 47, 49, 50.

[2]) Nr. 1, 2, 3, 6, 14, 40, 43.

[3]) Nr. 8, 11, 13, 15, 19, 20, 29.

[4]) Nr. 28, 32, 37, 39, 41, 46.

Digitized by Google
Original from UNIVERSITY OF CALIFORNIA
Generated on 2019-10-24 14:41 GMT / http://hdl.handle.net/2027/uc1.b3252763
Public Domain in the United States, Google-digitized / http://www.hathitrust.org/access_use#pd-us-google

sich auch diejenigen Fälle anführen, bei denen sich innerhalb kürzerer oder längerer Zeit die Richtung des Nystagmus beim Fistelsymptom mehrfach ändert.

Dauerkompression beziehungsweise Aspiration.

Für diese Frage sind 9 Fälle[1]) verwertbar. Davon sind 5 Fälle auf die gewöhnliche Weise geprüft[2]), 4 Fälle mit dem Massageapparat.[3])

Von den 5 auf gewöhnliche Weise geprüften Fällen trat zweimal (Fall 20 und 27) bei der Dauerkompression Umkehr des Nystagmus auf; in Fall 27 abermalige Umkehr bei der Daueraspiration. In einem Falle (Fall 34) trat bei Dauerkompression typischer Nystagmus auf, der ohne umzuschlagen anhielt, doch hörte nach Aufhören der Dauerkompression die Wirksamkeit der Aspiration, die kurz vorher noch vorhanden war, auf. In einem zweiten Falle (Nr. 39) hörte bei Dauerkompression der Nystagmus auf, ohne umzuschlagen. In einem Falle (Nr. 18) trat an einem Tage weder bei Dauerkompression, noch bei Daueraspiration Umkehr des Nystagmus auf, während am nächsten Tage schon das bloße Aufhören der Kompression beziehungsweise Aspiration Umkehr des Nystagmus hervorbrachte.

In den mit dem Massageapparat auf Dauerkompression und Daueraspiration geprüften 4 Fällen war niemals eine Umkehr des Nystagmus bei Dauerkompression beziehungsweise Aspiration zu erzielen.

Betrachten wir die hier mitgeteilten Tatsachen näher, so ergibt sich:

1. Bei Dauerkompression beziehungsweise Aspiration (auf die gewöhnliche Weise geprüft) tritt
   a) Umkehr des Nystagmus oder
   b) Aufhören des Nystagmus,
   c) Fortdauer des Nystagmus auf.
2. Bei Dauerkompression beziehungsweise Aspiration (mit Massageapparat geprüft) tritt stets oder wenigstens überwiegend (da ja die bisherigen Prüfungen noch zu wenig zahlreich sind, um so apodiktisch zu sprechen!) Fortdauer des Nystagmus ein.

Zytowitsch hat mitgeteilt, daß bei dauernder Kompression (er nennt es „komplettes Fistelsymptom") eine Umkehr des Nystagmus hervorgerufen wird, und erklärt es damit, daß die Cupula nach Erreichung der Elastizitätsgrenze trotz des andauernden Druckes zurückschwingen müsse. Diese Erklärung hat einige Wahrscheinlichkeit für sich. Bedingung für das Zustandekommen des Nystagmus wäre dann natürlich, daß die Cupula durch den Druck

[1]) Nr. 18, 20, 23, 26, 27, 29, 30, 34, 39.
[2]) Nr. 18, 20, 27, 34, 39.
[3]) Nr. 23, 26, 29, 30.

Digitized by Google
Original from UNIVERSITY OF CALIFORNIA
Generated on 2019-10-24 14:41 GMT / http://hdl.handle.net/2027/uc1.b3252763
Public Domain in the United States, Google-digitized / http://www.hathitrust.org/access_use#pd-us-google

weit über ihre Elastizitätsgrenze gebogen wird; dies wird nur bei besonders günstigen Bedingungen für die Einwirkung des Druckes der Fall sein. Daher wird es vorkommen, daß alle die oben angeführten Fälle möglich sind: Wird die Elastizitätsgrenze nicht erreicht, so müßte der Nystagmus andauern (Fall 34, 39) oder, wenn irgend ein anderes Moment da ist, welches das Aufhören des Nystagmus begünstigt, aufhören (Fall 39). Solche Momente, die das Aufhören des Nystagmus bedingen, sind vielleicht mechanische Hindernisse, die es bewirken, daß der zwar fortgesetzte Druck nicht mehr auf die Fistel wirkt, oder vielleicht eine Erschöpfung(?) der Reizbarkeit in einzelnen Fällen.

Für mechanische Momente würde wohl auch der Fall 18 sprechen, bei dem an einem Tage (am 28. IV. 1913) keine Umkehr des Nystagmus, weder bei Dauerkompression noch bei Daueraspiration erfolgte, am nächsten Tage (am 29. IV. 1913) diese Umkehr prompt eintrat, schon beim bloßen Aufhören der Kompression beziehungsweise Aspiration. Diese Beobachtung war um so prägnanter, als bei derselben Prüfung sowohl Kompression allein, als Aspiration allein sowie Kompression mit anschließender Aspiration, als auch Aspiration mit anschließender Kompression stets Nystagmus zur selben Seite hervorriefen.

Die Dauerkompression beziehungsweise Aspiration mit dem Massageapparat ist aber natürlich kein dauernder Druck, der auf die Cupula über die Elastizitätsgrenze hinaus dauernd einwirken könnte, vielmehr sind es nur rasch aufeinander folgende gleichmäßige Kompressions- beziehungsweise Aspirationsstöße. Daher wird man schon theoretisch nicht dieselbe Wirkung wie bei der Dauerkompression mit der Hand erwarten können, tatsächlich blieb auch in jedem Falle der Nystagmus während der ganzen Dauer der Kompression beziehungsweise Aspiration derselbe.

Prüfung des Fistelsymptoms mit dem Massageapparat.

Besonderes Interesse verdienen die Fälle Nr. 23, 25, 26, 28, 29 und 30 wegen eines neuen Versuches.

Es hat mich gewundert, daß nicht schon die früheren Ohrenärzte auf das Fistelsymptom gekommen sind, da ja die Kompression und Aspiration schon seit langem therapeutisch verwendet wird.

Die erwähnten 6 Fälle habe ich nun auch am Pneumomassageapparat geprüft und konnte dabei feststellen, daß bei der Pneumomassage (abwechselnder Kompressions-Aspirationsmassage) in keinem dieser Fälle irgend welcher Nystagmus oder Schwindel auftrat, trotzdem bei allen Fällen bei einfacher Prüfung das Fistelsymptom sehr deutlich war. In einem gegenwärtig in meiner Beobachtung stehenden Falle konnte ich allerdings bei sehr langsamer Einstellung des Pneumomassageapparates Nystagmus zur kranken Seite beobachten, der jedoch bei schnellerer Einstellung verschwand. Es scheint, je schneller die

Generated on 2019-10-24 14:41 GMT / http://hdl.handle.net/2027/uc1.b3252763
Public Domain in the United States, Google-digitized / http://www.hathitrust.org/access_use#pd-us-google
Digitized by Google
Original from UNIVERSITY OF CALIFORNIA

Pneumomassage erfolgt, desto sicherer und vollständiger wird ein Ausbleiben des Nystagmus zu erwarten sein.

In vier von den erwähnten Fällen (Nr. 23, 26, 29, 30) war jedoch bei alleiniger Kompressionsmassage oder alleiniger Aspirationsmassage mit dem Pneumomassageapparat der entsprechende Nystagmus zu erzielen, doch war er nie so groß als der durch Kompression beziehungsweise Aspiration auf die gewöhnliche Prüfungsweise hervorgerufene Nystagmus, auch trat nie bei längerer Dauer der Kompressions- beziehungsweise Aspirationsmassage eine Umkehr des Nystagmus auf, wie dies bei der Dauerkompression beziehungsweise Daueraspiration mittelst Ballons oben erwähnt wurde. In 2 Fällen (Nr. 25 und 28) ergab auch Kompressionsmassage und Aspirationsmassage keinen Nystagmus, in Fall 28 allerdings vielleicht etwas Schwindel.

Beide Fälle zeigten aber auch schon bei der gewöhnlichen Prüfung des Fistelsymptoms kein typisches Verhalten, bei Fall 25 trat bei Kompression beziehungsweise Aspiration nur die dem typischen Nystagmus entsprechende langsame Bewegung auf, in Fall 28 war umgekehrtes Fistelsymptom vorhanden.

Überlegen wir uns diese vorliegenden Beobachtungen mit dem Massageapparat, so haben sie zunächst einen physiologischen Wert. Wir können damit beweisen, daß zwei gleichstarke, entgegengesetzte, rasch aufeinander folgende mechanische Reize auf die Cupula keine Wirkung ausüben, daß ein und derselbe gleich starke, in kurzen Intervallen sich wiederholende mechanische Reiz (sei es Kompression oder Aspiration) wohl einen Reiz auf die Cupula auslöst, doch einen schwächeren als ein einmaliger oder mehrmaliger ungleichmäßiger Druck beziehungsweise eine einmalige oder mehrmalige ungleichmäßige Saugung (wie dies bei der gewöhnlichen Prüfung des Fistelsymptoms der Fall ist).

Die langsame Augenbewegung.

Man sollte erwarten, als den ersten Effekt der Fistelprobe stets zunächst die langsame Bewegung zu sehen, und zwar bei Kompression zur entgegengesetzten (beim „typischen Fistelsymptom“) oder zur selben Seite (beim „umgekehrten Fistelsymptom“), bei der Aspiration zur selben Seite (beim „typischen Fistelsymptom“) oder zur entgegengesetzten Seite (beim „umgekehrten Fistelsymptom“). In der Regel tritt aber der Effekt der Fistelprobe für unser Auge sichtbar sofort mit der zentral ausgelösten schnellen Rückbewegung in Erscheinung; da der periphere Reiz, d. h. die Kompression beziehungsweise Aspiration andauert, so folgen nun langsame Bewegung und rasche Rückbewegung schnell aufeinander, d. h. es entsteht ein Nystagmus, es macht daher den Eindruck, als ob der Nystagmus mit der schnellen Komponente begonnen hätte. Doch ist in manchen Fällen der Beginn mit der langsamen Komponente sehr deutlich, in anderen Fällen ist — sei es bei Kompression,

Digitized by Google
Original from UNIVERSITY OF CALIFORNIA
Generated on 2019-10-24 14:41 GMT / http://hdl.handle.net/2027/uc1.b3252763
Public Domain in the United States, Google-digitized / http://www.hathitrust.org/access_use#pd-us-google

sei es bei Aspiration — nur eine langsame Augenbewegung vorhanden. Man kann sich diese Phänomene wohl folgendermaßen erklären: Dort, wo auf Kompression beziehungsweise Aspiration ein entsprechender Nystagmus entsteht, folgt dem Impuls zur langsamen Bewegung sehr rasch ein kräftiger zentraler Impuls zur Rückbewegung, dort aber, wo nur eine langsame Bewegung erfolgt, ist der periphere Impuls so schwach, daß er keinen kräftigen zentralen Gegenimpuls auslöst, oder aus einem anderen unbekannten Grunde bleibt der zentrale Gegenimpuls aus.

Von unseren Fällen war in 6 Fällen[1]) die langsame Komponente deutlich zu beobachten oder überhaupt anstatt des Nystagmus vorhanden.

In einem Falle (Nr. 24) war aber zuerst die langsame Bewegung deutlich sichtbar, und zeitlich noch gut unterscheidbar folgte erst der entsprechende Nystagmus. In diesem Falle war also der Beginn des Kompressionsnystagmus mit der langsamen Komponente deutlich, wie wir uns dies nach dem Gesagten für den größten Teil der Fälle vorzustellen haben.

Trotzdem dürfen wir nicht unerwähnt lassen, daß der langsamen Komponente auch eine gewisse Selbständigkeit zukommen kann. In Fall 46 war zuerst eine langsame Bewegung zur kranken Seite und daran anschließend ein Nystagmus zur kranken Seite konstatierbar. Hier kann natürlich die langsame Bewegung nicht als die dem Nystagmus zugehörige langsame Komponente aufgefaßt werden.

In 2 Fällen war durch Kompression und Aspiration je eine langsame Bulbusbewegung entsprechend der langsamen Komponente eines typischen Kompressions- beziehungsweise Aspirationsnystagmus auslösbar. (In Fall 25 und 38.)

In einem Falle (Nr. 12) war durch Kompression und Aspiration je eine langsame Bulbusbewegung auslösbar, die der langsamen Komponente eines umgekehrten Nystagmus entsprochen hätte.

In diesen 3 Fällen mit alleiniger langsamer Bulbusbewegung waren diese langsamen Bulbusbewegungen bei Kompression beziehungsweise Aspiration erst nach der Radikaloperation aufgetreten, während vorher typisches Fistelsymptom bestanden hatte. Es scheint dies kein Zufall, vielmehr tritt nach der Radikaloperation häufig, wie wir schon früher gesehen haben, eine Tendenz zur Heilung ein, und wo dies der Fall ist, wird die Fistel durch neugebildetes Binde- oder Knochengewebe mehr und mehr verengt und mehr und mehr die Einwirkung des Stoßes bei der Kompression beziehungsweise der Saugung bei der Aspiration abgeschwächt, und wir müssen ja nach früher bereits Gesagtem annehmen, daß die alleinige langsame Bewegung in der Regel als eine schwächere Reaktion als der Nystagmus aufzufassen ist.

[1]) Nr. 12, 24, 25, 38, 43, 46.

Digitized by Google
Original from UNIVERSITY OF CALIFORNIA
Generated on 2019-10-24 14:41 GMT / http://hdl.handle.net/2027/uc1.b3252763
Public Domain in the United States, Google-digitized / http://www.hathitrust.org/access_use#pd-us-google

Von ganz besonderem Interesse ist der Fall 43. Dieser Fall gab auf beiden Seiten ein typisches Fistelsymptom, also Kompression rechts Nystagmus nach rechts, Kompression links Nystagmus nach links. 4 Tage später war bei Kompression beziehungsweise bei Aspiration nur mehr die dem früheren Nystagmus entsprechende Augenbewegung auslösbar. Wurde jetzt (4 Tage vorher war leider dieser Versuch nicht gemacht worden) auf beiden Ohren gleichzeitig das Fistelsymptom geprüft, indem ein Politzer-Ballon durch ein Dreiwegstück mit je einem mit Olive versehenen, gleich langen Schlauchstück für jedes Ohr verbunden war und jetzt Kompression vorgenommen wurde, so traten beide Augen in den inneren Augenwinkel. Überlegen wir, was uns dieses Phänomen besagt! Bei Kompression auf einer Seite geht bei der dem typischen Fistelsymptom entsprechenden langsamen Augenbewegung das homolaterale Auge in den inneren, das kontralaterale in den äußeren Augenwinkel. Wenn nun bei beiderseitiger Kompression in unserem Falle beide Augen in den inneren Augenwinkel traten, so heißt das, daß die langsame Bewegung am kontralateralen Auge nicht zum Ausdruck kam, folglich ist beim Fistelsymptom überhaupt die langsame Bewegung (und jedenfalls auch der Nystagmus) auf dem homolateralen Auge stärker. Dies gilt wahrscheinlich ganz allgemein für jeden physiologischen labyrinthären Nystagmus.

Wenigstens müssen wir dies nach den eingehenden Untersuchungen Bartels annehmen, der die stärkere Wirkung der Dreh-, kalorischen und galvanischen Reizung des Ohres auf das gleichseitige Auge durch zahlreiche Versuche am Tier nachgewiesen hat. Auch in einem Falle von Fistelsymptom hat er dies nachgewiesen und zieht auch einen Fall Panses zum Beweis heran.[1])

Der vorliegende Fall ist allerdings klinisch ein Kuriosum, denn eine auf beiden Seiten gleich starke, typische, langsame Augenbewegung bei der Fistelprobe habe ich trotz reichen Materials, das ich beobachte, außer dem vorliegenden Fall nicht gesehen. Aber der Fall bot Bedingungen, die mir geeignet erschienen, die Ansicht Bartels gleichsam auf das Experiment am Menschen zu prüfen. Ich muß nämlich sagen, daß mir die stärkere Bewegung des homolateralen Auges bei der kalorischen und Drehreaktion schon aufgefallen war, daß ich aber bei der Schwierigkeit der Beobachtung des Nystagmus auf beiden Augen in bezug auf Differenz seiner Stärke und mangels eines objektiven Maßes diese Beobachtung nicht für vollwertig nahm. Dagegen habe ich später ziemlich sicher gesehen, daß bei Fistelfällen, die zur Operation kamen, wenn man auf die Fistel drückte, die erfolgende langsame Bewegung auf dem homo-

[1]) Bartels, Über Regulierung der Augenstellung durch den Ohrapparat. Graefes Arch. 76. 1910.

Digitized by Google
Original from UNIVERSITY OF CALIFORNIA
Generated on 2019-10-24 14:41 GMT / http://hdl.handle.net/2027/uc1.b3252763
Public Domain in the United States, Google-digitized / http://www.hathitrust.org/access_use#pd-us-google

lateralen Auge größer war als auf dem kontralateralen (Fall Nr. 9, 24. 33. 34), wie dies schon Panse[1]) beobachtet hat.

Auslösbarkeit des Fistelsymptoms.

Auffällig ist die verschiedene Leichtigkeit, mit der das Fistelsymptom ausgelöst wird. Während bei einem Fall schon leichter Druck auf den Tragus genügt, lebhaftes Fistelsymptom zu bekommen, muß man in einem anderen Falle bei luftdicht eingesetzter Olive kräftig komprimieren beziehungsweise aspirieren, um ein ganz geringes Fistelsymptom auszulösen. In sechs[2]) von unseren Fällen war das Fistelsymptom schon durch leichten Druck mit dem Finger auf den Tragus auslösbar. In fünf von diesen Fällen fand sich bei der Operation Cholesteatom, in einem „reichliche Granulationen". Die Auslösbarkeit des Fistelsymptoms scheint mir nicht so sehr von der Größe und Form der Fistel, die sicherlich auch einen nicht geringen Einfluß haben, abzuhängen, als vielmehr von den zwischen Olive und Fistel befindlichen festen Massen (Cholesteatom, Granulationen) und ihrer Lagerung. Dies scheint mir besonders aus Fall 2 hervorzugehen, bei dem das Fistelsymptom zunächst durch einfachen Druck auf den Tragus sehr lebhaft auslösbar war und schon den nächsten Tag nach spontaner Ausstoßung reichlicher Cholesteatommassen kaum mehr auslösbar war, trotzdem das Labyrinth sicher nicht stärker geschädigt wurde, da die Hörweite sogar von 2 auf 7 *m* stieg und keine Vestibularsymptome aufgetreten waren.

Fistelsymptom und Schwindel.

In der Anamnese der Fistelfälle fehlt in den seltensten Fällen der Schwindel. Meist ist sogar schon die anamnestische Angabe außerordentlich charakteristisch. Der Beginn des Schwindels wird meist bei einer Bewegung bemerkt, entweder früh beim Aufstehen[3]) oder beim Bücken[4]), daher auch nicht selten die Angabe „früh beim Anziehen der Schuhe".

Meistens wiederholt sich vom ersten Beginn an der Schwindel in Anfällen.[5]) Wo der Schwindel eine mehrtägige bis zweiwochige konstante Dauer zeigt, kann man eine gleichzeitige diffuse seröse Labyrinthitis annehmen, die

---

[1]) Bartels und Shin-izi Ziba, Über Regulierung der Augenstellung durch den Ohrapparat. IV. Mitteilung. — Panse, Labyrintherscheinungen während der Operation. Arch. f. Ohrhlk. 73. 1907.

[2]) Nr. 2, 18, 31, 33, 36, 45.

[3]) Nr. 28, 38.

[4]) Nr. 12, 17, 24, 48, 49.

[5]) Nr. 1, 3, 6, 10, 18, 19, 20, 23, 26, 31, 33, 34, 41, 42, 45, 50.

Digitized by Google
Original from UNIVERSITY OF CALIFORNIA
Generated on 2019-10-24 14:41 GMT / http://hdl.handle.net/2027/uc1.b3252763
Public Domain in the United States, Google-digitized / http://www.hathitrust.org/access_use#pd-us-google

auch meistens aus den übrigen Symptomen und der Funktionsprüfung leicht zu erkennen ist.[1])

Wir haben gesehen, daß bei der Fistelprobe in den Fällen mit Labyrinthfistel ein mehr oder minder starker Nystagmus auftritt. Nun sollte man meinen, je stärker der Nystagmus, desto stärker der Schwindel; ferner sollte man glauben, solange Nystagmus auslösbar ist, solange trete auch ein entsprechender Schwindel auf. Diese Schlüsse scheinen nach unseren Erfahrungen an den diffusen Labyrinthentzündungen sowie bei der kalorischen Reaktion gerechtfertigt, allein sie sind nicht zutreffend. Es ist vielmehr die merkwürdige Erscheinung zu beobachten, daß in manchen Fällen zwischen der Stärke des durch die Fistelprobe ausgelösten Nystagmus und der Stärke des Schwindels gar keine Kongruenz besteht und oft bei außerordentlich heftigem Nystagmus nur geringer Schwindel vorhanden ist[2]) oder daß in vielen Fällen nach mehrmaliger Prüfung des Fistelsymptoms bei gleichbleibendem Nystagmus der Schwindel vollkommen verschwindet.[3])

Fälle, bei denen der Schwindel bei einem lange Zeit mit starkem Nystagmus leicht auslösbaren Fistelsymptom unvermindert der Stärke des ausgelösten Nystagmus entsprechend bleibt, scheinen jedenfalls nicht die Regel zu sein, kommen aber vor (Fall Nr. 49).

Daß übrigens zwischen dem objektiv nachweisbaren Nystagmus und dem subjektiven Schwindelgefühl und den Gleichgewichtsstörungen nicht immer eine Kongruenz besteht, wurde zuerst von V. Urbantschitsch[4]) beobachtet. Auch Zalewski, Beck u. a. haben darauf bezügliche Beobachtungen mitgeteilt.

Entstehung des Fistelsymptoms nach der Radikaloperation.

Von besonderem praktischen Interesse ist die Tatsache, daß kürzere oder längere Zeit nach der Radikaloperation das Fistelsymptom auftreten kann. Selbstverständlich meinen wir hier nicht Fälle, in denen durch einen Fehler bei der Operation (Abschlagen der Bogengangskuppe oder des Promontoriums oder Herausreißen des Stapes oder Einbrechen in einen erweichten Teil der Labyrinthwand beim Auskratzen der Trommelhöhle) eine Fistel erzeugt wird. In diesen Fällen würden sich ja die Symptome sofort nach der Operation

[1]) Nr. 4, 9, 22, 27, 30, 40, 47. Von diesen Fällen zeigten nur Nr. 27 und 30 keine sicheren Zeichen einer diffusen Labyrinthentzündung, während Nr. 4 taub war, Nr. 47 taub und kalorisch unerregbar, Nr. 9 kalorisch und auf Drehen unerregbar war, Nr. 22 und 40 einen starken Nystagmus zur gesunden Seite hatten, der auch in seinem Ablauf für diffuse Labyrinthitis charakteristisch war.

[2]) Nr. 3, 33, 44.

[3]) Nr. 5, 16, 23, 26, 28.

[4]) Mschr. f. Ohrhlk. 1911. S. 443.

Digitized by Google
Original from UNIVERSITY OF CALIFORNIA
Generated on 2019-10-24 14:41 GMT / http://hdl.handle.net/2027/uc1.b3252763
Public Domain in the United States, Google-digitized / http://www.hathitrust.org/access_use#pd-us-google

zeigen und das Fistelsymptom wäre sogleich auslösbar. Wir meinen vielmehr die Fälle, die noch längere Zeit nach der Radikaloperation keine Labyrinthsymptome zeigen und bei denen im Verlaufe der Nachbehandlung plötzlich unter mehr minder heftigen Vestibularsymptomen das Fistelsymptom auslösbar wird. Unter unserem Material war dies achtmal der Fall.[1])

Die Zeit, innerhalb welcher dieses Ereignis eintreten kann, schwankt zwischen 12 Tagen (Fall 29) und 2 Jahren (Fall 50), in der Regel jedoch zwischen 1 und 2 Monaten (Nr. 11, 13, 15, 19, 20, 39).

Den Mechanismus der Entstehung der Fistel in solchen Fällen kann man sich, wie ich bereits an anderer Stelle[2]) ausgesprochen habe, so vorstellen, daß bereits vor der Radikaloperation an einer Stelle, vielleicht makroskopisch gar nicht sichtbar, die Bildung einer Fistel bereits angebahnt war und nach der Operation in kürzerer oder längerer Zeit sich vollzieht. Für diesen Entstehungsmodus spricht sehr der Fall Nr. 39, in dem eine intra operationem makroskopisch als Fistel imponierende Stelle im horizontalen Bogengang aufgedeckt wurde, ohne daß vorher Fistelsymptom bestanden hätte und ohne daß bei der Operation durch direkten Druck auf die Fistel Augenbewegungen ausgelöst werden konnten. 2 Monate später war Fistelsymptom vorhanden. Eine andere Möglichkeit für die Entstehung der Fistel nach Radikaloperation wäre in sekundärer Nekrose an der medialen Antrumwand gegeben.

Diese sekundäre Nekrose kann nach Krebs[3]) bei geheilten, schon jahrelang trocken gebliebenen radikal operierten Fällen plötzlich auftreten. Krebs macht die nach der Radikaloperation erfolgende vollständige Umwälzung der Ernährungsverhältnisse des Knochens dafür verantwortlich. Es erfolgt im allgemeinen durch die Durchschneidung zuführender Gefäße und durch die Abkratzung gefäßführender Periost- und Schleimhautbezirke eine Unterernährung des Knochens mit besonderen Prädilektionsstellen für die sekundäre Nekrose: eine dieser Prädilektionsstellen ist die mediale Antrumwand. Was bei vollständig geheilter Radikaloperation erfolgen kann, wird natürlich auch schon kurze Zeit nach der Operation auftreten können, nur wird es dann schwer zu entscheiden sein, ob ein Weiterschreiten des Prozesses trotz der Radikaloperation oder eine solche sekundäre Nekrose vorliegt. Aber jedenfalls muß man daran denken, daß eine solche sekundäre Nekrose die Ursache der postoperativen Fistelbildung sein kann, um so mehr, da ja auch Zange letzthin nachgewiesen hat, daß in der Gegend des horizontalen Bogenganges perforierende Gefäße

---

[1]) Nr. 11, 13, 15, 19, 20, 29, 39, 50.

[2]) Klinik der serösen und eitrigen Labyrinthentzündungen. Leipzig und Wien 1912, Josef Šafař, S. 33.

[3]) Krebs, Über sekundäre Caries nach Attikoantrotomie. Verh. d. Deutschen Otol. Gesellsch. 21. Versamml., Hannover 1912.

Digitized by Google
Original from UNIVERSITY OF CALIFORNIA
Generated on 2019-10-24 14:41 GMT / http://hdl.handle.net/2027/uc1.b3252763
Public Domain in the United States, Google-digitized / http://www.hathitrust.org/access_use#pd-us-google

zu finden sind. Für das Promontorium hat ja Politzer schon lange den Knochen perforierende Anastomosen nachgewiesen.

Fistelsymptom und Doppeltsehen.

Wir haben in einzelnen Fällen von diffuser Labyrinthitis mit starkem Nystagmus Doppeltsehen beobachtet, ohne daß selbst von ophthalmologischer Seite eine Augenmuskelparese nachgewiesen werden konnte. Wir haben uns dies nicht erklären können, aber der Erscheinung nicht die gebührende Aufmerksamkeit geschenkt. In Fall 25 war ebenfalls keine Augenmuskellähmung nachweisbar, es bestand spontaner horizontaler rotatorischer Nystagmus nach rechts bei Blick rechts, nach links bei Blick links und Doppeltsehen bei Blick nach rechts und bei Blick nach links, ohne daß eine Augenmuskelstörung nachweisbar war. Zur Erklärung können wir nur annehmen, daß der Nystagmus auf beiden Augen ungleich war, eine Erscheinung, über die wir bereits in einem anderen Kapitel gesprochen haben. Es wäre nun allerdings in diesem Falle bei der geringen Stärke des Nystagmus sonderbar, daß eine Differenz in der Stärke der Bewegung beider Bulbi, die bei gewöhnlicher Betrachtung gar nicht nachweisbar ist, Doppelbilder hervorrufen sollte, allein diese Erklärung hat doch viel Wahrscheinlichkeit für sich, besonders wenn wir sie mit der oben erwähnten Erfahrung zusammenhalten, daß auch bei plötzlicher einseitiger Labyrinthausschaltung hie und da Doppelbilder auftreten, für die ophthalmologisch keine Ursache gefunden werden kann.

Vereinsberichte.

Österreichische Otologische Gesellschaft.

Sitzung vom 28. Juni 1915.

Vorsitzender: V. Urbantschitsch.
Schriftführer: G. Bondy.

(Fortsetzung.)

XII. Oberstabsarzt Prof. Dr. G. Alexander demonstriert aus seiner Abteilung im k. u. k. Garnisonsspital Nr. 2 folgende Fälle:

Fall 1: Russischer Gewehrkugelsteckschuß des rechten Oberkiefers. Mundsperre. Beiderseitige traumatische Erkrankung des inneren Ohres. Operation. Heilung.

Franz W., L.-Inf.-Reg. Nr. 83, 23 Jahre alt, aus Rehoncz Köszeg (Ungarn).

Anamnese vom 5. VI. 1915: Pat. wurde am 9. II. 1915 durch einen Gewehrkugelsteckschuß an der rechten Schläfengegend verwundet und war durch 10 Tage bewußtlos. Seit der Verletzung hört Pat. schlecht, leidet an

Digitized by Google
Original from UNIVERSITY OF CALIFORNIA
Generated on 2019-10-24 14:41 GMT / http://hdl.handle.net/2027/uc1.b3252763
Public Domain in the United States, Google-digitized / http://www.hathitrust.org/access_use#pd-us-google

Schwindelanfällen, besonders bei Sonnenlicht und im Freien. Rechts heftiges Ohrensausen. Seit der Verletzung vollständige Mundsperre. Pat. war durch 2 Monate im Spital in Czatorna, seit dem 11. IV. im Rekonvaleszentenheim 83 und kommt behufs Operation ins k. u. k. Garnisonsspital Nr. 2.

Befund vom 6. VI. 1915: Deprimierte, flache, 2 *cm* lange, 1 *cm* breite Einschußnarbe knapp über dem rechten Jochfortsatz und nach rechts vom Außenrande der rechten Orbita. Mundöffnung nur bis 3 *mm* maximaler mittlerer Schneidezahndistanz möglich. Beide Trommelfelle annähernd normal. Hörschärfe rechts: Akzent. Fl.-Spr. $^1/_2$ *m*, links 4 *m*. Die Stimmgabelprüfung ergibt eine beiderseitige Erkrankung des inneren Ohres infolge von Steckschuß des Schädels mit russischer Gewehrkugel. Statisches Labyrinth: Kein spontaner Nystagmus, kein Schwindel, Reflexerregbarkeit beiderseits normal. Keine Behinderung der aktiven oder passiven Beweglichkeit des Kopfes oder der Halswirbelsäule.

Röntgenbefund (Stabsarzt Prof. Dr. Freund): Russische Gewehrkugel mit intakter Spitze und verletztem Hinterende. Der vordere Pol des Projektils ist nach hinten und außen gerichtet und in nächster Nähe des r. Unterkiefergelenkes gelegen, knapp über demselben. Im übrigen steckt das Geschoß in der vom Oberkiefer und Jochbein begrenzten Höhle, zum größten Teil im Musculus masseter (s. Fig. 1, 2, 3, *a* auf Taf. XIII u. XIV).

Augenbefund (Stabsarzt Doz. Dr. L. Müller): Beiderseits objektiv normaler Augenbefund. Sehschärfe normal, Gesichtsfeld normal.

Operation am 15. VI. (Prof. Alexander): 6 *cm* langer Hautschnitt, 1 *cm* über dem oberen Insertionsende der rechten Ohrmuschel gegen den rechten Augenbrauenbogen. Spaltung der Faszie. Freilegung des Spalts zwischen Jochbein und Oberkiefer. An der Innenfläche des Jochbeines, etwas unter dem Niveau des oberen Randes, findet sich das Projektil, das entfernt wird. Wundversorgung, Verband.

17. VI. Öffnung des Mundes mit dem Zahnkeil; in zwei Sitzungen wird normale Schneidezahndistanz erreicht.

20. VI. Entfernung der Klammern.

22. VI. Geheilt entlassen.

Epikrise: Nach der Lage des Geschosses war hier zwecks Entfernung des Projektils, vollkommen entsprechend der im früheren Fällen von mir verwendeten Technik, vom supramaxillaren Hautschnitt auszugehen. Nach stumpfer Spaltung des Bauches des Musculus temporalis gelang es unschwer, das Projektil freizulegen und sodann mit der von mir konstruierten Extraktionszange zu entfernen. In wiederholten Fällen hat sich mir bereits der von mir gewählte Hautschnitt insofern erfolgreich erwiesen, als er einerseits einen freien Zugang zum Oberkiefer ermöglicht, andrerseits eine Verletzung von Facialisästen nicht zu befürchten ist.

Auffallend günstig war in diesem Falle der rasche Erfolg durch Verwendung des Mundkeiles. Pat., der vor der Operation als maximale Schneidezahndistanz 3 *mm* aufwies, gestattete die Verwendung des Mundkeiles schon 2 Tage nach operativer Entfernung des Geschosses, und in 2 Sitzungen an zwei aufeinander folgenden Tagen wurde vollkommen normale aktive Kieferbeweglichkeit erzielt. In der Zeit zwischen den Sitzungen und auch an den darauffolgenden Tagen hat Pat. durch Einlegen von Korkpfropfen das durch gewaltsame Arbeit mit dem Mundkeil erzielte Ergebnis gefestigt. Er wurde geheilt entlassen.

Generated on 2019-10-24 14:41 GMT / http://hdl.handle.net/2027/uc1.b3252763
Public Domain in the United States, Google-digitized / http://www.hathitrust.org/access_use#pd-us-google
Digitized by Google
Original from UNIVERSITY OF CALIFORNIA

Fall 2. Granatwandsteckschuß der mittleren Schädelgrube. Rechtseitiger Schläfelappenabsceß. Beiderseits traumatische Erkrankung des akustischen und des statischen Labyrinths. Eitrige Meningitis. Exitus letalis.

Sta. Wasili, russ. Inf.-Reg. Nr. 252, 8. Komp., 24 Jahre alt, aus Golodosi, Cherson, Rußland.

Anamnese vom 7. VI. 1915: Pat. wurde am 3. V. 1915 am galizischen Kriegsschauplatz verwundet; er erhielt einen Schrapnellsteckschuß mit multiplen Einschüssen an der linken Orbita und an der Nasenwurzel. Unmittelbar nach der Verletzung Bewußtlosigkeit. Seit der Verletzung starke Kopfschmerzen, Schwindel, Ohrensausen, Übelkeiten, Brechreiz und Erbrechen. Pat. vermag so gut wie keine Nahrung zu behalten, da er fast unmittelbar nach dem Schluckakt das Aufgenommene erbricht. 4—5 Tage nach der Verletzung traten stechende Schmerzen im rechten Ohr auf, kurze Zeit später jedoch in geringerem Grade auch im linken Ohr. Kein Ohrenfluß.

Status vom 8. VI. 1915: Sternförmige, strahlige, auf $^1/_2$ *cm* eingesunkene, $1^1/_2$ *cm* lange und $1^1/_2$ *cm* breite, mit dem Knochen unbeweglich verbundene Einschußnarbe in der Höhe der Augenbraue und der Nasenwurzel knapp links von der Mittellinie. Pat. verbringt viele Stunden in torpide-hockender Stellung.

Otoskopischer Befund: Beide Trommelfelle normal.

Hörschärfe gering herabgesetzt. Kopfknochenleitung und obere Tongrenze gering verkürzt. Uhr durch die Kopfknochen rechts negativ, links positiv.

Statisches Labyrinth: Spontaner Nystagmus nach beiden Seiten bei seitlicher Blickrichtung, rotatorisch mit horizontaler Komponente, ziemlich großschlägig, wenig frequent, von geringer Intensität. Reflexerregbarkeit beider statischen Labyrinthe pathologisch gesteigert. Nach wenigen Umdrehungen Nystagmus heftigsten Grades, paroxysmaler Schwindel, Salivation, Brechneigung und Erbrechen (beiderseitige traumatische Erkrankung des statischen Labyrinths infolge von Schrapnellsteckschuß des Schädels).

Augenbefund (Stabsarzt Doz. Dr. L. Müller): Beiderseits, rechts mehr als links, vermehrte Füllung der Venen des Augenhintergrundes.

Die Röntgenuntersuchung (Stabsarzt Prof. Dr. Freund) ergibt eine größere Anzahl von hirse- bis hanfkorngroßen Schrapnellsprengstücken in der rechten Orbita, Stirnhöhle und im rechten Stirnbein. Ein zirka haselnußgroßes, mit zackigen Rändern versehenes Stück (s. Fig. 4, 5, 6, 7 auf Taf. XIV, XV u. XVI), ungefähr entsprechend der Spitze des rechten Felsenbeines in der Projektion der Sella turcica. Olfactorius und Glossopharyngeus in normaler Funktion.

Temperatur zwischen 37·8 und 39.

14. VI. Pat. wird auf die VI. Abteilung (Prof. Alexander) transferiert. Schwächliches, heruntergekommenes Individuum. Haut livid verfärbt, feucht, bedeutende Schweißabsonderung. Schleimhäute blaß. Deutliche Gleichgewichtsverminderung. Bilaterale Koordinationsstörung.

Ohrbefund siehe oben.

Zunehmender Kräfteverfall.

16. VI., 9 Uhr morgens, Exitus letalis.

Autopsie 3 Stunden post mortem (Prof. Alexander): Schädeldach von mittlerer Dicke, in der Scheitelgegend stark verdünnt, Dura mater stark injiziert und durchfeuchtet. An beiden Hemisphären zwischen Arachnoidea und Pia reichliche Mengen von Eiter. Vordere Anteile beider Stirnlappen in der

Digitized by Google
Original from UNIVERSITY OF CALIFORNIA
Generated on 2019-10-24 14:41 GMT / http://hdl.handle.net/2027/uc1.b3252763
Public Domain in the United States, Google-digitized / http://www.hathitrust.org/access_use#pd-us-google

Gegend der Lamina cribrosa in Kronenstückfläche mit der daselbst befindlichen Einschußwunde verlötet. Im mittleren Teil der vorderen Schädelgrube, mehr weniger median, eine unregelmäßige, viereckige Einschußöffnung von $2^1/_2$ bis $3^1/_2$ *cm* Seitenlänge. In der Öffnung verstreute, 3—4 hirse- bis hanfkorngroße Metallsplitter. In der rechten mittleren Schädelgrube, entsprechend dem hinteren Ende der Orbita, ein deformierter Metallsplitter von $^1/_2$ *cm* Dicke und Quadratform (1 *cm* Seitenlänge). Gehirn: Umfänglicher Gehirnabsceß im rechten Schläfelappen.

Epikrise: In Anbetracht des Allgemeinzustandes war an einen operativen Eingriff nicht zu denken. Die Eröffnung des Schläfelappenabscesses hätte ja nur eine Palliativwirkung gehabt, da von der rings um das steckende Projektil ausgebreiteten Eiterung neuerliche Hirnabscesse zur Entwicklung gekommen wären. Überdies war der letale Ausgang eine notwendige Folge der eitrigen Meningitis. Es scheint, daß besonders die Steckschüsse der Hirnbasis beziehungsweise der kranialen Fläche der Schädelbasis mit Einschuß durch die Nasenhöhle zur eitrigen Meningitis beziehungsweise zu Hirnabscessen führen. Der Steckschuß hatte bilateral zu einer traumatischen Affektion des inneren Ohres geführt, die im Bereiche des statischen Labyrinths stärker ausgeprägt war als in dem des akustischen. Das rechte Labyrinth war immerhin in höherem Grade erkrankt als das linke. Die Gehörorgane des Falles, die 3 Stunden post mortem zur Fixation gelangten, werden histologisch untersucht werden.

Fall 3. **Schrapnellfüllkugeldurchschuß des Schädels mit Metallsplittern im aufsteigenden Unterkieferaste. Splitterfraktur des Paukenbeines und eitrige Entzündung des Mittelohres und des äußeren Gehörganges mit Stenose desselben. Mundsperre. Radikaloperation. Plastik. Heilung.**

Stipp. Johann, Inf.-Reg. Nr. 49, 28 Jahre alt, aus Hofamt-Krems.

Anamnese vom 4. VI. 1915: Pat. wurde am 16. V. bei Opatow in Russisch-Polen verwundet. Schrapnellfüllkugeldurchschuß. Unmittelbar nach der Verwundung heftige Schmerzen im linken Ohr. Kurze Zeit darauf Eiterung aus demselben, die durch 5 Wochen anhielt. Seit der Verwundung linkseitige hochgradige Schwerhörigkeit, Ohrenstechen, Ohrensausen, Kopfschmerz in der linken Schläfen- und linken Hinterhauptgegend, besonders beim Bücken. Das Projektil wurde am 19. V. in einem Feldspital in Russisch-Polen entfernt. Seit der Verwundung Mundsperre, anfänglich mit einer maximalen Schneidezahndistanz von 5 *mm*, später spontane Besserung bis auf maximale Distanz von 2 *cm*. Beim Beißen Schmerzen in der Gegend der Einschußnarbe. Infolge der Ohrsymptome wurde Pat. am 7. VI. in das Garnisonsspital Nr. 2 transferiert.

Status vom 8. VI.: Einschußnarbe an der linken Schläfe, 1 *cm* unter dem Jochbogen, knapp vor dem Helix ascendens, 3 *cm* lange, streifenförmige Ausschußnarbe am rechten Nacken. Links 8 *cm* lange Narbe nach Unterbindung der Carotis. Diffuses Ödem über dem linken Warzenfortsatz.

Otoskopischer Befund: Rechts Trommelfell normal, links 1 *cm* vor dem Vorderrande des Helix eine 8 *mm* lange Einschußnarbe. Hochgradige Stenose des linken äußeren Gehörganges, so daß weder der knöcherne Gehörgang noch das Mittelohr zu sehen ist.

Hörschärfe rechts annähernd normal, links akzent. Fl.-Spr. ad concham. Die funktionelle Stimmgabelprüfung ergibt rechts normale Werte, links neben einem hochgradigen Schalleitungshindernis eine Erkrankung des inneren Ohres.

Generated on 2019-10-24 14:41 GMT / http://hdl.handle.net/2027/uc1.b3252763
Public Domain in the United States, Google-digitized / http://www.hathitrust.org/access_use#pd-us-google
Digitized by Google
Original from UNIVERSITY OF CALIFORNIA

Maximale Schneidezahndistanz derzeit 13 *mm*.

Die Röntgenuntersuchung (Stabsarzt Prof. Freund) ergab (s. Fig. 8, 9 auf Taf. XVI u. XVII) zahlreiche Metallsplitter lateral vom linken aufsteigenden Unterkieferast mit Splitterung in der Incisura semilunaris.

Operation (Oberstabsarzt Prof. Alexander) in kombinierter Morphiuminhalationsnarkose: Typischer Hautschnitt. Freilegung und Eröffnung des Warzenfortsatzes. Es ergibt sich eine vollständige Zerstörung des knöchernen Gehörganges infolge Schußfraktur. Warzenfortsatz und Trommelhöhle von Eiter und Granulationen erfüllt. Radikaloperation. Plastik mit Y-Schnitt. Wundversorgung. Verband.

Wundverlauf reaktionslos.

5 Tage post operationem passive Mundöffnung mit dem schraubbaren Mundkeil bis auf 40 *mm*, danach Übungen in der aktiven Mundöffnung. Innerhalb 8 Tagen wird normale Mundöffnung erreicht.

Epikrise: Die Verwundung hat hier zu einer Fraktur des Paukenbeines und wahrscheinlich auch der Vorderwand des Warzenfortsatzes geführt. Es kam zur Mittelohreiterung und zu hochgradiger Stenose des äußeren Gehörganges. Zur Zeit der Einlieferung des Pat. war zwar im Gehörgang kein Eiter nachweisbar, doch ließ das diffuse Ödem über dem Warzenfortsatz eine Fortdauer der Eiterung in der Tiefe erwarten. Der autoptische Befund bei der Operation hat diese Erwartung bestätigt. Die Mundsperre war wohl durch die eitrigen Ohraffektionen beziehungsweise durch die Schußfraktur des Paukenbeines verursacht. Nach der Operation ließ sich die Mundsperre vollständig beheben. Die durch die Röntgenuntersuchung nachgewiesenen Metallsplitter lateral vom linken aufsteigenden Unterkieferast sowie die Splitterung in der Incisura semilunaris haben die vollständige Beseitigung der Mundsperre nicht gehindert. Die hochgradige traumatische Innenohraffektion in diesem Falle von direkter Schußverletzung der tieferen Anteile des äußeren Ohres und des Warzenfortsatzes ist nicht überraschend, sie stellt im Gegenteil ein geradezu typisches Begleitsymptom der direkten Schußwunden des Ohres dar. Der Fall ist in bezug auf die Eiterung zu vollständiger Heilung gelangt, eine Besserung der Hörschärfe des linken Ohres hat sich jedoch nicht eingestellt.

Fall 4. **Gewehrkugeldurchschuß des Kopfes (linkes Ohr—rechte Nasenöffnung). Linkseitige Innenohraffektion mit bedeutender Herabsetzung der Hörschärfe und periodisch auftretenden Reizerscheinungen von seiten des statischen Labyrinths. Mundsperre. Heilung der labyrinthären Reizerscheinungen und der Mundsperre.**

Martin N., Korporal, Inf.-Reg. Nr. 4, 24 Jahre alt, aus Schrattenberg.

Anamnese vom 8. V. 1915: Gewehrkugeldurchschuß am 11. IX. 1914. Im Reservespital zu Korneuburg wurden Knochensplitter entfernt. Pat. klagt derzeit über Kopfschmerzen und Schwindel sowie Brechreiz und linkseitige Schwerhörigkeit. Schwindel, Brechreiz und Gleichgewichtsstörungen treten in Form von kurzdauernden Anfällen auf von der Dauer von wenigen Minuten bis zu einer Stunde, täglich 1—5 Anfälle. Im Intervall befindet sich Pat. vollständig wohl. Mitunter erstreckt sich ein unbestimmtes Schwindelgefühl über einen oder mehrere Tage. Schmerzen in der Kiefergegend beim Kauen.

Status vom 10. V. 1915: Einschußnarbe knapp über dem oberen Insertionsrande der linken Ohrmuschel; Ausschußnarbe an der rechten Nasenöffnung. Narbe am linken Jochbogen nach Entfernung sequestrierter Knochenteile.

Digitized by Google
Original from UNIVERSITY OF CALIFORNIA
Generated on 2019-10-24 14:41 GMT / http://hdl.handle.net/2027/uc1.b3252763
Public Domain in the United States, Google-digitized / http://www.hathitrust.org/access_use#pd-us-google

Otoskopischer Befund beiderseits normal. Hörschärfe rechts normal, links Erkrankung des inneren Ohres, Hörschärfe für akzent. Fl.-Spr. 50 *cm*. Statisches Labyrinth derzeit kein spontaner Nystagmus. Reflexerregbarkeit des statischen Labyrinths normal.

Die Röntgenuntersuchung (Stabsarzt Prof. Freund) ergibt periostitische Verdickungen und Knochenusuren im Bereiche des linken Jochfortsatzes (s. Fig. 10, 11 auf Taf. XVII u. XVIII).

11. V. Höchstgradiger spontaner Nystagmus nach links mit heftigem Schwindel.

Behandlung: Bettruhe. Galvanisation quer durch den Kopf, beide Elektroden vor den Tragi, Stromstärke 5—9 MA., täglich eine Sitzung von je 5 Minuten Dauer.

Allmählich vorsichtige Behebung der Mundsperre durch passive Öffnung des Mundes mit dem schraubbaren Mundkeil und durch aktive Übungen mit Korkpfropfen. Verlauf günstig. Anfangs fast täglich Schwindelanfälle, die rasch an Intensität und Häufigkeit abnahmen. Linkseitige Hörschärfe unverändert.

Pat. wird am 6. VII. mit unveränderter Hörschärfe, jedoch vollständig schwindelfrei und in Wohlbefinden entlassen (zu Hilfsdiensten geeignet).

Epikrise: Durch die Kopfverwundung ist das linkseitige Felsenbein nur indirekt verletzt worden. Die direkte Verletzung bezog sich höchstens auf den unteren Anteil der Schläfebeinkuppe. Während des Wundverlaufes kam es zur Sequestration von Knochensplittern vom linken Jochfortsatz (siehe Röntgenaufnahme). Die eitrige Entzündung im Bereiche des Jochfortsatzes führte zu einem offenbar muskulären Ankylostoma. Bemerkenswert ist in diesem Falle von indirekter traumatischer Innenohraffektion das periodische Auftreten der Schwindelanfälle. Unter galvanischer Behandlung wurde zwar keine Besserung der Hörschärfe, dagegen ein vollständiges Aufhören der Schwindelanfälle erzielt.

Fall 5. **Schrapnellfüllkugeldurchschuß des Schädels mit direkter Verletzung des knöchernen äußeren Gehörganges. Rechtseitige subakute eitrige Mittelohrentzündung mit eitriger Mastoiditis. Rechtseitige Taubheit und Unerregbarkeit des rechten statischen Labyrinths. Linkes Ohr normal. Fast vollständige Zerstörung des rechten Paukenbeines infolge der Schußverletzung. Radikaloperation mit plastischer Deckung des Frakturdefekts. Heilung.**

Wes. Olean, russ. Inf.-Reg. Nr. 43, 11. Komp., 28 Jahre alt, aus Nemelowka.

Anamnese vom 3. V.: Pat. wurde am 20. III. durch eine Schrapnellfüllkugel verletzt. Verlust des linken Auges. Bewußtlosigkeit unmittelbar nach der Verletzung. Pat. weiß nur anzugeben, daß er unmittelbar nach der Verletzung Schmerzen im rechten Ohr fühlte, seit dieser Zeit besteht Ohrenfluß.

Status vom 4. V.: Einschußnarbe im linken Oberkiefer, Ausschuß hinter dem rechten Ohr. Linkes Auge enukleiert.

Otoskopischer Befund: Rechts Gehörgang von Eiter erfüllt, Trommelfell vollständig zerstört, Trommelhöhle von Granulationen erfüllt. An der vorderen Wand des knöchernen Gehörganges je ein kleinerer und ein größerer Knochensplitter, die entfernt werden. Das rechte Ohr ist taub, das rechte statische Labyrinth ist unerregbar. Linkes Ohr normal.

Die Röntgenuntersuchung (Stabsarzt Prof. Freund): Fraktursequester der linken Orbita, des rechten Ohres und des rechten Oberkiefers (siehe Fig. 12, 13 auf Taf. XVIII u. XIX).

Digitized by Google
Original from UNIVERSITY OF CALIFORNIA
Generated on 2019-10-24 14:41 GMT / http://hdl.handle.net/2027/uc1.b3252763
Public Domain in the United States, Google-digitized / http://www.hathitrust.org/access_use#pd-us-google

11. V. Operation (Oberstabsarzt Prof. Alexander): Freilegung und Eröffnung des Warzenfortsatzes. Diploetischer Knochen eitrig infiltriert, teilweise erweicht, pneumatische Anteile von Granulationen besetzt. Radikaloperation. Fast erbsengroße Fistelöffnung an der vorderen Gehörgangswand nahe dem Tubenostium infolge von fast vollständiger Zerstörung des Paukenbeines. Die in die Fistel eingeführte geschlossene anatomische Pinzette stößt nirgends auf einen Widerstand und läßt sich bis in den Rachen vorschieben. Plastik mit Y-Schnitt. Deckung der Fistel durch einen Hautlappen. Wundversorgung. Verband.

Wundverlauf günstig, reaktionslose Heilung.

Epikrise: Es handelte sich um eine direkte Schußverletzung des knöchernen Gehörganges mit beinahe vollständiger Zerstörung des rechten Paukenbeines. Es kam zur Sequestration und Eiterung im Frakturbereiche, gleichzeitig zur eitrigen Mittelohrentzündung mit eitriger Mastoiditis. Die direkte Schußverletzung des rechten äußeren Ohres hat vollständige rechtseitige Taubheit und Unerregbarkeit des rechten statischen Labyrinths zur Folge gehabt. Dieser Ausgang ist verhältnismäßig selten. Direkte Schußverletzungen des äußeren Ohres geben zwar fast als typische Folge Taubheit auf der Seite der Verletzung, das statische Labyrinth bleibt jedoch normal oder es treten nur mäßige und vorübergehende Reizerscheinungen an demselben auf. Auffallend ist auch, daß das andere Ohr vollständig normal geblieben ist. In der Mehrzahl der Fälle kommt es bei direkter Schußverletzung des äußeren Ohres oder des Mittelohres zur Taubheit auf derselben Seite und zu mehr minder leichter Innenohraffektion auf der anderen Ohrseite. Die plastische Deckung des Defekts führte zu vollkommener Heilung, sie konnte jedoch nur auf der Grundlage der durchgeführten Radikaloperation mit Aussicht auf Erfolg angewendet werden. Zur Zeit der Untersuchung des Pat. ergaben sich zwei kleine Sequester im äußeren Gehörgang, die offenbar dem zerschossenen Paukenbein angehörten; sie wurden ambulatorisch entfernt und entsprachen nach ihrem Ausmaße ungefähr einem Fünftel des normalen Paukenbeines. Bei der Operation fand sich das Paukenbein nahezu vollständig defekt. Die fehlenden Knochenanteile sind entweder bei der Schußverletzung in den Schußkanal vorgerissen worden oder in den darauffolgenden Wochen spontan durch den äußeren Gehörgang abgegangen. Glücklicherweise ist der Nervus facialis unverletzt geblieben.

Fall 6. **Traumatische Durchlöcherung beider Trommelfelle mit fast vollständiger Zerreißung des linken Trommelfells infolge von Granatexplosion in 3 Schritt Entfernung. Leichtgradige traumatische Erkrankung des linken inneren Ohres. Meningeales Trauma.**

Eduard K., k. u. k. Oberleutnant, Feldkan.-Reg. Nr. 30, 28 Jahre alt, aus Salzburg.

Anamnese vom 14. VI. 1915: Pat. war stets ohrgesund, ist seit August im Felde. Am 31. V. erfolgte auf ungefähr 3 Schritte Entfernung eine Granatexplosion. Pat. fühlte sich unmittelbar nach der Explosion benommen. Das Bewußtsein war jedoch nicht gestört, er bemerkte sofort, daß er rechtseitig schlechter höre, und hatte durch 2 Tage das unangenehme Gefühl des Luftaustrittes aus dem rechten Ohr. Einige Tage später merkte Pat. auch eine Verschlechterung der Hörschärfe des linken Ohres. Seit der Verletzung bestehen kontinuierliches Ohrensausen, zeitweise Kopfschmerzen, besonders an

Digitized by Google
Original from UNIVERSITY OF CALIFORNIA
Generated on 2019-10-24 14:41 GMT / http://hdl.handle.net/2027/uc1.b3252763
Public Domain in the United States, Google-digitized / http://www.hathitrust.org/access_use#pd-us-google

den Schläfen und im Hinterhaupt, mitunter ein nicht näher definierbares Schwindelgefühl, kein Eiterfluß.

Status vom 14. VI.: Otoskopischer Befund: Rechts über hirsekorngroße Durchlöcherung des Trommelfells im vorderen unteren Anteil; links fast vollständige Zerstörung des Trommelfells, Hammer in Retraktionsstellung. Beiderseits sind die Ränder der Durchlöcherung blutig gefärbt, zum Teil von flüssigem Blut bedeckt. Linkerseits sind kleinere, randständige Trommelfellfetzen gegen die Trommelhöhle zu umgeschlagen. Hörschärfe beiderseits annähernd normal. Das innere Ohr ist rechts normal, links ist die Kopfknochenleitung beträchtlich verkürzt, die obere Tongrenze jedoch normal. Beide statische Labyrinthe normal.

Behandlung: Verschluß des Gehörganges mit antiseptischen Gazestreifen, die einmal täglich erneuert werden.

Verlauf: 21. VI. Rasche Verkleinerung der Perforationslücken, rechtes Trommelfell vollständig geheilt.

20. VII. Die Größe der linkseitigen Durchlöcherung nimmt rasch ab, linkseitiges Trommelfell vollständig geschlossen.

24. VII. Pat. wird geheilt entlassen.

Epikrise: Durchlöcherungen des Trommelfells infolge von Explosion sind selten, zumeist ziehen Explosionen traumatische Erkrankungen des inneren Ohres nach sich. Die Durchlöcherungen sind im vorliegenden Falle dadurch verursacht, daß die Explosion in unmittelbarster Nähe des Pat. erfolgt ist. Auf beiden Seiten ist ideale Heilung eingetreten. Linkerseits haben sich die erhaltenen, umgelegten Trommelfellfetzen zum Teil wieder aufgerichtet. Hierdurch ist es zu erklären, daß der fast einem Totaldefekt gleichkommende Substanzverlust ideal, das ist mit Wiederersatz des normalen Trommelfells eingetreten ist. Der Erfahrungssatz, daß selbst ein bedeutendes Trauma entweder zu indirekter Verletzung des inneren Ohres oder zur Zerreißung des Trommelfells führt, hat im vorliegenden Falle nur eine teilweise Ausnahme erfahren. Die Hörschärfe beider Gehörorgane erwies sich annähernd normal, dagegen ergab sich im Bereiche des linken Gehörorganes eine Verkürzung der Kopfknochenleitung, dieselbe entspricht entweder einer traumatischen Affektion des linken Innenohres oder einer traumatischen Verletzung der Meningen oder beiden. Zur Zeit der Entlassung des Pat. nach Heilung der Trommelfelldurchlöcherungen hat die Verkürzung der Kopfknochenleitung noch bestanden. Am übrigen Körper waren zur Zeit der Untersuchung des Pat. Blutungen nicht nachweisbar. Die Blutaustritte an den Perforationsrändern des Trommelfells sind wohl nur als Folge der Verwundungen der Trommelfelle anzusehen.

Diskussion.

V. Urbantschitsch beobachtete einen Fall, wo Pat. bei einem Bombenattentat mehrere Meter weit weggeschleudert wurde und danach am rechten Ohr hochgradig schwerhörig war. Bei der Untersuchung ergab sich eine vollständige Trommelfellperforation, so daß die Paukenhöhle in toto sichtbar erschien. Im Verlaufe von 3 Wochen fand ein Verschluß des Trommelfells durch spontanes Aufrichten der nach innen geschlagenen Trommelfellappen statt, die gegenseitig anheilten. Bei einer späteren Untersuchung fand sich keine Spur der vorangegangenen Zerreißung des Trommelfells vor. Das Gehör war vollständig zurückgekehrt.

Generated on 2019-10-24 14:41 GMT / http://hdl.handle.net/2027/uc1.b3252763
Public Domain in the United States, Google-digitized / http://www.hathitrust.org/access_use#pd-us-google
Digitized by Google
Original from UNIVERSITY OF CALIFORNIA

XIII. Bondy berichtet über einen Fall von **Schläfelappenabsceß,** der in fast bewußtlosem Zustande auf die Klinik gebracht worden war. Die Untersuchung ergab beiderseits chronische Mittelohreiterung mit Cholesteatom im Gehörgang bei intaktem Vestibularapparat, rechts Druckempfindlichkeit des Warzenfortsatzes und Facialislähmung. Keine meningitischen Symptome. Patellar- und Fußklonus rechts. Temp. 36·1, Puls 44, arhythmisch. Es mußte demnach die Diagnose auf Schläfelappenabsceß gestellt werden, schwieriger war die Entscheidung, auf welcher Seite. Für die rechte sprach die Druckempfindlichkeit des Warzenfortsatzes, für die linke die gesteigerten Reflexe der rechten N. C. Die Facialislähmung war nicht verwertbar, da die Entscheidung, ob zentral oder peripher, mit Rücksicht auf den somnolenten Zustand des Pat. nicht sicher möglich war, auf Aphasie konnte natürlich auch nicht untersucht werden. Mit Rücksicht auf die gesteigerten Reflexe des rechten Beines und da die Radikaloperation beiderseits indiziert erschien, begann ich links, fand ein begrenztes Cholesteatom, die Dura nirgends freiliegend, die freigelegte von normalem Aussehen. Rechts zeigte sich ein bis zur Dura der mittleren Schädelgrube reichendes, verjauchtes Cholesteatom, die Dura pulslos. Eine Probepunktion ergab dünnen, aashaft stinkenden Eiter, die Incision einen großen, weit nach rückwärts reichenden Absceß. Zu Beginn der Operation war eine schwere Asphyxie eingetreten, die durch eine Viertelstunde künstliche Atmung nötig machte. Nach der Entleerung des Abscesses hob sich der Puls auf 66. Kampferinjektion.

Am folgenden Tage war die Steigerung der Reflexe verschwunden, dagegen deutliche Nackensteifigkeit und Kernig bei andauernd normaler Temperatur aufgetreten. Der zugezogene Neurologe bezog auch die bestandene Steigerung der Reflexe auf die Meningitis. Die Facialislähmung konnte bei zeitweiliger Remission der Somnolenz deutlich, da gleichmäßig alle 3 Äste betreffend, als peripher erkannt werden. 9 Tage nach der Operation Exitus, ohne daß sich der Zustand während dieser Zeit merklich geändert hätte. Nur wenige Stunden ante mortem klagte der Pat. über starke Kopfschmerzen und unerträglichen Durst. Bei der Obduktion (Doz. v. Wiesner) fand sich um den alten, mit pyogenetischer Membran ausgekleideten Absceß ausgedehnte Erweichung, Hirnödem, hingegen keine Spur von Meningitis. Für die Steigerung der Reflexe im rechten Bein fehlt somit eine anatomisch fundierte Erklärung.

XIV. Bondy: **Fall von Sinusblutung.**

Der 44jährige Pat. wurde der Klinik von Dr. Goldmann zur Operation zugewiesen. Angeblich seit 1907 Ohrenfluß rechts, 1908 bei Denker durch mehrere Monate behandelt, 1909 auf der Würzburger Klinik wegen einer hinter dem Ohr aufgetretenen Schwellung operiert. Der Ohrenfluß dauerte jedoch an. Seit Dezember 1914 Schwindelanfälle, „die ihn nach vorn rissen". Auch geht er seither mit leicht vorgeneigtem Kopf, da er bei aufrechter Kopfhaltung Schmerz hinter dem rechten Ohr und in der Schläfe empfindet. Seit 1½ Jahren Kopfschmerzen. Die Untersuchung ergab links ein retrahiertes Trommelfell, rechts Totaldestruktion des Trommelfells, die innere Trommelhöhlenwand epidermisiert. Die Sonde gelangt leicht ins Antrum, aus dem sich etwas fötider Eiter aspirieren läßt. Das Gehör ist rechts fast Null, laute Konversationssprache wird am Ohr gehört. Bei der Prüfung des Zeigeversuches findet sich in beiden oberen Extremitäten Vorbeizeigen nach links, bei Prüfung des Romberg fällt Pat. nach links vorn. Die kalorische Reaktion tritt links rasch und heftig auf, mit starkem Schwindelgefühl; er zeigt bedeu-

Digitized by Google
Original from UNIVERSITY OF CALIFORNIA
Generated on 2019-10-24 14:41 GMT / http://hdl.handle.net/2027/uc1.b3252763
Public Domain in the United States, Google-digitized / http://www.hathitrust.org/access_use#pd-us-google

tend stärker nach links, fällt direkt nach links; rechts tritt die kalorische Reaktion spät und träge ein, das Schwindelgefühl hierbei ist gut ausgeprägt: Pat. zeigt noch immer links vorbei, jedoch vermindert, fällt direkt nach vorn.

Vor drei Tagen Radikaloperation. Schnitt durch die alte Narbe, die in ihrem unteren Anteil, dem Planum mast. entsprechend, sehr fest haftet. Bei der Ablösung des Periost kommt es an dieser Stelle zu einer ziemlich heftigen Blutung, die durch Tamponade nur notdürftig gestillt werden kann. Die Operation muß nach Stacke vorgenommen werden. Die Blutung, die während der ganzen Operation andauert, wird, je weiter das Antrum, in dem sich Granulationen und spärliches Cholesteatom finden, freigelegt wird, stärker. Es ergibt sich schließlich, daß der Sinus in der hinteren Wand des Antrum freiliegt; nur eine ganz schmale Knochenspange trennt diesen Anteil von dem unter der Narbe liegenden, zu Beginn der Operation eingerissenen Teil. Abtragung dieser Knochenspange und überhängenden Ränder, Panseplastik. Wundschluß.

Der weitere Verlauf war vollkommen reaktionslos. Das Schwindelgefühl hat jetzt (12 Tage nach der Operation) wesentlich nachgelassen. Das Vorbeizeigen hat sich hingegen nicht geändert.

Zweifellos wurde bei der vor 6 Jahren vorgenommenen Operation gleich im Beginn der Sinus verletzt. Die Blutung muß wohl ziemlich stark gewesen sein, daß sie den Operateur veranlassen konnte, von der Ausführung des Eingriffes abzustehen.

Diskussion.

R. Goldmann: Zu diesem Fall des Herrn Dr. Bondy möchte ich aus eigener Beobachtung folgendes ergänzend und aufklärend hinzufügen. Bei der ersten Untersuchung am 22. V. 1915 zeigte der Pat. beim Rombergschen Versuch Fallneigung nach rechts vorn, Vorbeizeigen in beiden oberen Extremitäten nach unten. Knochenleitung (c 128) R. 15″, L. 10″. Fl.-Spr.: R. 3 *m*, L. 6 *m*. Kalorische Reaktion r. nach 60″. Anfangs Juni stellte sich unter Fieber und Kopfschmerz Verschlechterung des Gehörs auf 10 *cm* Konv.-Spr. und Herabsetzung der kalorischen Erregbarkeit ein, so daß erst nach $2^1/_2$ Minuten typischer Nystagmus nach links auftrat und außerdem Fallneigung beim Romberg nach links vorn, die sich kalorisch nicht beeinflussen ließ, ferner Vorbeizeigen in der linken Hand in Pro- und Supination nach außen, in der rechten Hand in Supination nach außen. Dieses merkwürdige Verhalten wird nach meiner Ansicht nur dadurch verständlich, daß ein Teil der bestehenden Erscheinungen einem in der Jugend erlittenen Kopftrauma (Keulenschlag gegen das Hinterhaupt) zuzuschreiben ist. Es dürfte der auf das Kopftrauma zu beziehende Romberg nach links vorn dadurch zustande gekommen sein, daß das Fortschreiten der Mittelohrentzündung auf das Labyrinth eine Herabsetzung des rechtseitigen Labyrinthtonus zur Folge hatte, wodurch derjenige der linken Seite zur Geltung kam. Ich erblicke in diesem Umschlagen des Rombergschen und Zeigeversuches neben dem rapiden Zurückgehen der akustischen und kalorischen Erregbarkeit des Labyrinths eine unbedingte Indikation zur Radikaloperation und eine bedingte zur Labyrinthoperation: da die letztere unterblieben ist, bin ich auf den Verlauf sehr begierig, wenn es auch möglich ist, daß nur eine seröse Form der Labyrinthitis im Spiele war.

Digitized by Google
Original from UNIVERSITY OF CALIFORNIA
Generated on 2019-10-24 14:41 GMT / http://hdl.handle.net/2027/uc1.b3252763
Public Domain in the United States, Google-digitized / http://www.hathitrust.org/access_use#pd-us-google

XV. R. Goldmann: **Streifschuß am Hinterkopf mit beiderseitiger fortschreitender Acusticusdegeneration und Reaktionsbewegungen nach der weniger betroffenen Seite.**

Zugsführer F. P. wurde im August 1914 von einer Granathülse vom Scheitel zum Nacken herab gestreift, wonach er 5 Stunden bewußtlos blieb und Blut aus Nase und Mund kam, und klagt seitdem über Schwindel, Kopfschmerz und Sausen.

Gegenwärtig zeigt der Pat. die Symptome der Laesio auris internae (Knochenleitung [c 128] R. 16″, L. 22″, Fl.-Spr.: R. $1^1/_2$ *m*, L. 1 *m*), beiderseits herabgesetzte kalorische Erregbarkeit (R. nach 30″, L. nach $2^1/_2$ Minuten Nystagmus), beim Rombergschen Versuch, der bereits auch bei Blickfixation und Akkommodation auftritt, heftige Fallneigung nach rechts, ferner Vorbeizeigen in beiden oberen Extremitäten nach rechts, die weder durch Änderung der Kopfstellung noch durch Kalorisation beeinflußbar sind. Bei Galvanisation tritt bereits bei 4—5 MA. lebhafter Nystagmus entsprechend der Stromrichtung auf, wobei jedoch Fallneigung und Vorbeizeigen ebenfalls unverändert bleiben.

Am 7. VII. ergab sich Verschlechterung des Gehörs für Knochenleitung (c 128) R. 20″, L. 25″, für Fl.-Spr.: R. $^1/_2$ *m*, L. $^1/_4$ *m*.

Der naheliegenden Annahme, daß das merkwürdige Verhalten beim Rombergschen und Zeigeversuch als Ausdruck der „traumatischen Neurose" zu deuten sind, muß entgegengehalten werden, daß sie weder durch die Kopfstellung noch durch die galvanische Reizung beeinflußbar sind. Wir müssen vielmehr annehmen, daß durch die sekundäre nervöse Degeneration der Tonus von seiten des linken Vestibularis schwächer geworden sei, so daß nunmehr der Tonus des rechten Vestibularis zur Geltung kommt. Bei dem wahrscheinlichen Sitz der Verletzung im Acusticusstamm wirkt der entzündliche Reiz stets in derselben Richtung, zumal die adäquaten Reize von seiten des Vestibularapparates durch die behinderte Nervenleitung nicht zur Geltung kommen.

XVI. R. Goldmann: **Vollständige Ausschaltung des Labyrinths als Folge des Kopftraumas und der chronischen Mittelohreiterung.**

Feldwebel D. J. leidet seit Kindheit an Mittelohreiterung links, die er auf ein Kopftrauma zurückführt (ein gegen das linke Ohr geschleuderter Schneeball, der überdies mit Erde vermischt war), danach Bewußtlosigkeit, Blutung aus dem Ohr und Eiterung nach therapeutischer Spülung des Ohres.

Am 8. V. 1915 erschien er mit der Angabe, daß er seit März d. J. auf dem kranken Ohr nichts mehr höre und an Schwindel leide. Ich konstatierte damals Polypen im Gehörgang, stark verkürzte Knochenleitung, anscheinende Taubheit, Vorbeizeigen in der linken Hand nach außen, bei Romberg bestand Fallneigung nach vorn, unabhängig von der Kopfstellung. Die Entfernung des Polypen hatte eine sofortige Besserung des Schwindels zur Folge. Die tags darauf festgestellte kalorische Unerregbarkeit und sichere Taubheit des linken Ohres und der Befund von weiteren Polypen in der Paukenhöhle bei Totaldefekt des Trommelfells veranlaßten mich am 14. V. 1915 zur Ausführung der Radikaloperation, bei der ich außer einem total sklerosierten Warzenfortsatz Granulationen an der medialen Paukenhöhlenwand bis tief in die Schnecke und in der Gegend der Tube, jedoch normale Verhältnisse in der Bogengangsgegend konstatieren konnte. Die naheliegende Befürchtung einer beste-

Digitized by Google
Original from UNIVERSITY OF CALIFORNIA
Generated on 2019-10-24 14:41 GMT / http://hdl.handle.net/2027/uc1.b3252763
Public Domain in the United States, Google-digitized / http://www.hathitrust.org/access_use#pd-us-google

henden totalen Labyrinthitis konnte ich einerseits durch die anamnestischen Angaben eines Ohrtraumas abschwächen, andrerseits sprach das einseitige Vorbeizeigen nach außen und unten, entsprechend der kranken Seite, für eine translabyrinthäre Ursache der Erscheinungen, wozu sehr gut die Angabe paßte, daß der Schneeball mit Erde vermengt war, es sich also neben dem Ohrtrauma auch um ein universelles Kopftrauma handle, und zu guterletzt sprach das Verschwinden der Schwindelerscheinungen nach Entfernung des Polypen nicht für die Ausbreitung der Labyrinthitis auf den Vestibularapparat.

Im Verlaufe der Behandlung verloren sich die bestandenen Kopfschmerzen. der Schwindel und die Koordinationsstörungen bis auf geringes Vorbeizeigen in der linken Hand nach außen, und bei Romberg geringes Schwanken nach links. Die kalorische und akustische Unerregbarkeit besteht noch weiter.

Sehr überrascht war ich, als ich vorgestern bei der Prüfung des Einflusses der Kalorisation des gesunden Ohres auf das Vorbeizeigen ebenfalls eine nahezu komplette Unerregbarkeit (bei Spülung mit Wasser von 15° trat erst nach 7 Minuten Nystagmus von wenigen Sekunden ein) konstatierte trotz einer Hörweite für Flüstersprache von 6 *m*. Knochenleitung: R. —12″, L. (Lec.) nach r. lateralisiert. Rotation nach rechts ergab Nachnystagmus nach links von 10″, nach links von 20″ Dauer. Die Blutuntersuchung ergab negativen Ausfall der Wassermannschen Reaktion.

Wenn auch der Verlust des Gehörs entsprechend der Anamnese des Pat. und dem Befunde bei der Operation für ein Fortschreiten des Prozesses auf die Schnecke spricht, so ist hingegen der fast vollständige Ausfall der rechtseitigen kalorischen Erregbarkeit in Verbindung mit der kalorischen und rotatorischen Unerregbarkeit der linken Seite ein Zeugnis für den traumatischen Ursprung der Vestibularisaffektion, wobei wir an die Wirkung des Kopftraumas durch den mit Erde vermischten Schneeball denken müssen.

Dementsprechend hat, wie der reaktionslose Verlauf zeigt, das Unterlassen der vollständigen Ausräumung des Labyrinths, besonders des Vestibularapparates, zu keinerlei nachteiligen Folgen für den Pat. geführt.

17. VII. 1915. Mittlerweile ist bis heute das Ohr vollständig trocken geworden.

Auf den Einwand des Herrn Dozenten Ruttin betone ich, daß die Fälle von Mittelohreiterung, bei denen ein Kopftrauma mitspielt, in puncto Indikationsstellung zur Labyrinthoperation besonders taxiert zu werden verdienen.

Diskussion.

Ruttin: Bereits aus mehreren von Herrn Kollegen Goldmann hier vorgestellten Fällen ersehe ich, daß ich Herrn Goldmann gegenüber einige Mißverständnisse in bezug auf unsere Indikation zur Labyrinthoperation festzustellen habe. Wir machen die Labyrinthoperation nur dann, wenn Pat. taub und kalorisch unerregbar ist. Auf den Zeigeversuch legen wir bei der Indikationsstellung der Labyrinthoperation keinen Wert.

Neumann: Ich möchte ergänzend bemerken, daß dabei der Erfinder des Zeigeversuches auch keinen Wert darauf legt.

Generated on 2019-10-24 14:41 GMT / http://hdl.handle.net/2027/uc1.b3252763
Public Domain in the United States, Google-digitized / http://www.hathitrust.org/access_use#pd-us-google
Digitized by Google
Original from UNIVERSITY OF CALIFORNIA

Referate.

I. Allgemeines.

„Als Ohrenarzt bei einer Sanitätskompanie." Von Dr. König (Berlin). (M. Kl. 1915. Nr. 28.)

Verf. berichtet über seine ohrenärztliche Tätigkeit bei der Kompanie. Da er dieser nichtoffiziell als Otologe zugewiesen war, dürften ihm wahrscheinlich manche interessante Fälle nicht zur Begutachtung beziehungsweise Behandlung überstellt worden sein. Dementsprechend — und wohl auch durch die infolge der äußeren Verhältnisse, der beschränkten Zeit usw. bedingten Umstände — ist die Ernte aus diesem Bericht für den Fachmann nur gering, mag aber den Praktiker interessieren.

Daß kein sehr großes otologisches Material vorliegen kann, erhellt schon aus der Tatsache, daß Verf. keinen Fall „völliger Ertaubung auch nur eines Ohres" noch „irgendwelche Krankheitserscheinungen von seiten des Vestibularapparates (Nystagmus, Gleichgewichtsstörungen)" beobachten konnte, Erkrankungen, die in diesem Kriege keineswegs als ganz besondere Seltenheiten vorkommen. E. Urbantschitsch.

Die Stellung der Augenbrauen bei der peripheren Facialislähmung. Von O. Körner. Aus der Ohren- und Kehlkopfklinik der Universität Rostock. (Zschr. f. Ohrhlk. 72. H. 4.)

Verf. hat bei 2 Kranken mit otogener Facialislähmung ein Tieferstehen der Augenbraue auf der gelähmten Seite beobachtet, ein Phänomen, das er nur in der Neurologie des Auges von Wilbrand und Sänger erwähnt gefunden.

Nach diesen Autoren kann die Augenbraue bei Facialislähmungen auf der nicht gelähmten Seite tiefer oder höher stehen als auf der gelähmten, je nachdem der Tonus des M. orbicularis oder des M. frontalis prävaliert; letzterer wird bei Leuten mit tiefen Stirnfalten gewohnheitsgemäß stark kontrahiert gehalten. Lawner.

II. Äußeres Ohr und Mittelohr.

Verätzung des Ohres als Betriebsunfall. Von Dr. Max Senator (Berlin). (Passow u. Schäfer, Beitr. etc. 7. H. 4—5.)

Kasuistische Mitteilung. Einfließen von kalter Lackfarbe, die aus einer Lösung von firnishaltigem Lack und Bleiweiß in Terpentinöl bestand, ins Ohr. Die Entfernung der erstarrten weißen Masse, die fortdauernde Schmerzen verursachte, gelang mit Terpentinöl. Danach zeigte sich starke Rötung des Gehörganges und des Trommelfells. Am folgenden Tage akute eitrige Otitis mit kleiner, rißförmiger Perforation hinten unten. Nach 5 Tagen entschwand Pat. der Beobachtung des Verf.s. — Verf. erörtert an Hand dieses Falles eine Anzahl ziemlich irrelevanter Fragen. Bondy.

Digitized by Google
Original from UNIVERSITY OF CALIFORNIA
Generated on 2019-10-24 14:41 GMT / http://hdl.handle.net/2027/uc1.b3252763
Public Domain in the United States, Google-digitized / http://www.hathitrust.org/access_use#pd-us-google

III. Labyrinth und Hörnerv.

Über die Störungen der Gegenrollung der Augen bei Erkrankungen des Ohres.

Von Dr. H. Abranovitsch. Aus der königl. Universitätsklinik und Poliklinik für Ohrenkranke in München (Direktor: Prof. Heine). (Arch. f. Ohrhlk. 96. H. 1 u. 2.)

Bárány konstruierte einen Apparat, mit welchem man mittelst eines Fadenkreuzes, das auf einen Irisstreifen eingestellt wird, die Gegenrollung gut beobachten und genau messen kann. Er untersuchte 19 Normalhörende und 32 Ohrenkranke, die niemals an Schwindel litten. Es stellte sich heraus, daß zwischen den Normalhörenden und Ohrenkranken, die niemals an Schwindel litten, kein Unterschied in der Gegenrollung besteht.

Die Durchschnittszahlen, die er dabei gewonnen hat, benutzte er als Ausgangszahlen und verglich damit die Zahlen von Ohrenkranken, die an Schwindel litten. Dabei fand er bei Normalen folgende Zahlen: Maximum der Gegenrollung 16°, Minimum 4°, Durchschnitt der Gegenrollung 7—7·8°. Bei Ohrenkranken, die an Schwindel litten, fand Bárány: Maximum der Gegenrollung 25°, Minimum —4°, Durchschnitt der Gegenrollung 9·2—9·6; große Differenzen an verschiedenen Tagen. Daraus schloß er: „Klinisch bedeutungsvoll ist die Gegenrollung bei denjenigen Fällen, die an Schwindel leiden oder zu leiden vorgeben. Hier kann oft eine einmalige Untersuchung den Nachweis erbringen, daß eine organische Ursache für den Schwindel vorliegt, während ein mehrmals konstatiertes normales Verhalten der Gegenrollung mit Sicherheit entweder Simulation oder Neurose annehmen läßt. Deshalb ist die Gegenrollung besonders wertvoll in forensischen Fällen, in denen sie oft geradezu entscheidend für die Beurteilung des Falles werden kann.“ Hiernach soll das Phänomen der Gegenrollung nach Bárány sehr wichtig sein.

Verf. untersuchte mit dem Bárányschen Apparat in derselben Weise, wie es Bárány empfiehlt. In den meisten Fällen hat Verf. bei 45° für rechts wie links geneigt gemessen. Insgesamt hat er 100 Fälle untersucht, die er in zwei Gruppen teilt: Erste Gruppe: Normalhörende und Ohrenkranke (63), die frei von Schwindel sind; zweite Gruppe: Ohrenkranke, die an Schwindel leiden oder litten (27). In 17 Fällen der ersten Gruppe verhielten sich die Fälle ganz so wie die Kranken bei Bárány, die an Schwindel leiden.

Was die Bedeutung des Phänomens der Gegenrollung betrifft, so möchte Verf. kurz zusammenfassend folgendes sagen: Obwohl die klinische Bedeutung des Phänomens nicht in Abrede gestellt werden kann, so glaubt er aus seiner Untersuchung schließen zu dürfen, daß ihm eine so weitgehende Bedeutung, wie sie ihm von mancher Seite zugeschrieben wird, nicht zukommt. Besonders muß betont werden, daß dem Phänomen in forensischen Fällen keine zwingend beweisende Bedeutung zukommt.

Zum Schlusse gibt Verf. eine tabellarische Übersicht über die 100 untersuchten Fälle und daran angeschlossen ein Literaturverzeichnis.

Ernst Urbantschitsch.

Digitized by Google
Original from UNIVERSITY OF CALIFORNIA
Generated on 2019-10-24 14:41 GMT / http://hdl.handle.net/2027/uc1.b3252763
Public Domain in the United States, Google-digitized / http://www.hathitrust.org/access_use#pd-us-google

Weiterer Beitrag zur Anatomie der angeborenen Taubheit. Aus der oto-laryngologischen Universitätsklinik in Basel (Prof. Siebenmann). Von Privatdozent Dr. Ernst Oppikofer (Basel). Mit 20 Figuren auf den Tafeln 1—9. (Zschr. f. Ohrhlk. 71. H. 1.)

Verfasser berichtet über 3 weitere Beobachtungen und mikroskopische Befunde von Taubstummheit, von welchen zwei der beobachteten 3 Fälle zur Zeit, als die Patienten noch gesund waren, sowohl bezüglich der Schnecke als auch des Vorhofes funktionell geprüft werden konnten.

Im Falle 1 verheiratete sich der Patient mit einer Taubstummen, in deren Familie ebenfalls weitere Fälle von kongenitaler Taubheit (1 Bruder) bekannt sind.

Das Resultat bei wiederholter funktioneller Prüfung war folgendes: Auf dem rechten Ohr wurden unter allen Tönen der Bezoldschen Stimmgabelreihe einzig c^5 sicher und g^1 unsicher perzipiert und auf dem linken Ohr sicher g^1, c^3 und c^5. Diese wenigen Töne wurden zudem nur bei stärkstem Anschlag und nur im Momente des Anschlagens der unbelasteten Stimmgabel gehört. Sowohl auf Drehung als auch auf Kaltwasserspülung funktionierte der Vestibularapparat auf beiden Seiten normal. Das Trommelfellbild war beiderseits ein normales.

Die mikroskopische Untersuchung des rechten Felsenbeines ergab eine Faltenbildung des atypisch gebauten Epithels der Macula sacculi und Atrophie respektive Hypoplasie des Schneckenganglions und des Cortischen Organes in allen drei Windungen, Ektasie des Ductus cochlearis in ganzer Länge, stellenweise Faltenbildung der Stria vascularis; die Cortische Membran war stellenweise abnorm gelagert und von einschichtiger Kernhülle umgeben.

Der mikroskopische Befund des linken Felsenbeines: Die Abweichungen von der Norm lokalisieren sich gleichwie im rechten Felsenbein ebenfalls auf die Pars inferior des häutigen Labyrinths und sind in allen wesentlichen Punkten dieselben wie rechts.

Die Zusammenfassung des mikroskopischen Befundes beider Seiten ist folgende: Beiderseits Degeneration der Macula sacculi mit Faltenbildung des Epithels und der freien Wand. Rechts Ektasie der häutigen Schnecke fast in ganzer Länge, und links stellenweise in den einzelnen Windungen geringe Einengung des Ductus infolge abnormer Insertion der Reissnerschen Membran am innersten Teil der Basalmembran. Auf beiden Seiten stellenweise Faltenbildung im Ductus, ausgehend von der Stria vascularis. In den drei Windungen beider Schnecken Atrophie respektive Hypoplasie des Ganglion cochleare und des Cortischen Organes. Die Cortische Membran ist beiderseits meist von einer Kernhülle umgeben, nirgends von normaler Form und meist abnorm gelagert. Pars superior des häutigen Labyrinths und Mittelohr beiderseits normal. Auf beiden Seiten beschränken sich also die nur mikroskopisch nachweisbaren Veränderungen auf die häutige Schnecke und den Sacculus, also auf zwei Teile

Digitized by Google
Original from UNIVERSITY OF CALIFORNIA
Generated on 2019-10-24 14:41 GMT / http://hdl.handle.net/2027/uc1.b3252763
Public Domain in the United States, Google-digitized / http://www.hathitrust.org/access_use#pd-us-google

des häutigen Labyrinths, die entwicklungsgeschichtlich und anatomisch eng zusammenhängen.

Im Falle 2 war der Patient vollkommen taub, es wurden weder hohe noch tiefe Töne gehört. Auch eine Schwester des Patienten und ein Onkel väterlicherseits waren von Geburt an taub.

Ergebnis des mikroskopischen Befundes beider Seiten: Auf beiden Seiten Atrophie des Nervus cochlearis und vestibularis mit starker Atrophie der zugehörigen Ganglien und Atrophie oder vollständigem Fehlen der Nervenendstellen. Ektasie des Sacculus rechts und Kollaps des Sacculus links. Ektasie des Ductus cochlearis, links ausgedehnter als rechts. Beiderseits Erweiterung des Aquaeductus vestibuli und Aquaeductus cochleae in der ganzen Länge. Linkerseits stellenweise Faltenbildung in der Basalwindung. In beiden Schnecken Strangbildung in der Scala tympani der Mittelwindung. In beiden häutigen Schnecken Fehlen der Claudius'schen Zellen, der Prominentia spiralis, der Stria vascularis; Cortische Membran im Sulcus spiralis oder auf dem Limbus stellenweise von einer einschichtigen Kernhülle umgeben. Mittelohr und knöchernes Labyrinth beiderseits normal.

Fall 3. Vater und Mutter des Patienten waren von Geburt an taub und starben im hohen Alter nach kurzer Krankheit. Von 10 Geschwistern leben 3, während von den 7 verstorbenen 2 von Geburt aus taub waren. Auch der Patient war von Geburt aus taub. Bei zwei verschiedenen Malen der Untersuchung der Gehörorgane des Patienten an derselben Klinik fand sich folgender Befund: Trommelfelle normal. Vokale und Konsonanten werden nicht gehört. Von den sämtlichen Tönen der kontinuierlichen Bezoldschen Tonreihe und des Galtonpfeifchens wird kein einziger Ton perzipiert, so daß Patient also vollkommen taub ist. Strabismus divergens. Keine Retinitis pigmentosa.

Beide Vestibularapparate, zu drei verschiedenenmalen geprüft, erwiesen sich auf mechanischen, thermischen und galvanischen Reiz als vollständig unerregbar.

Bei mikroskopischer Untersuchung beschränken sich die Abweichungen von der Norm auf das häutige innere Ohr.

Zusammenfassung des mikroskopischen Befundes: Auf beiden Seiten hochgradige Atrophie sowohl des Nervus cochlearis als auch des Nervus vestibularis, Atrophie des Schnecken- und Vestibularganglions. In allen Windungen Fehlen des Cortischen Organes, der Claudius'schen Zellen, der Prominentia spiralis und der Stria vascularis. Atrophie der Nervenendstellen in allen Ampullen, in beiden Utriculi und im rechten Sacculus. Mittelohr und knöchernes Labyrinth beiderseits normal.

Im Anschluß an die drei oben erwähnten Fälle kongenitaler Taubheit teilt der Verfasser den mikroskopischen Befund einer einseitigen Taubheit mit, bei welcher es aber nicht sicher zu entscheiden ist, ob sie intrauterin oder ob

Generated on 2019-10-24 14:41 GMT / http://hdl.handle.net/2027/uc1.b3252763
Public Domain in the United States, Google-digitized / http://www.hathitrust.org/access_use#pd-us-google
Digitized by Google
Original from UNIVERSITY OF CALIFORNIA

sie, wie es Verfasser wahrscheinlicher erscheint, in früher Kindheit im Anschluß an eine chronische Mittelohreiterung durch Übergreifen auf das Labyrinth entstanden ist.

Im Falle 4 hatte Patient eine herzförmige Perforation, in welche der Umbo frei hereinragte.

Die Hörprüfung ergab: 0 *cm* Konversationszahlen. Vestibularapparat beiderseits bei Drehung und auf kalorischen Reiz normal erregbar.

Die Zusammenfassung des mikroskopischen Befundes des linken Ohres ergab: Atrophie des Nervus saccularis und der Macula sacculi; Bindegewebsstränge vom Sacculus zur Stapesplatte. Atrophie des Nervus cochlearis und des Schneckenganglions in allen Windungen. Fehlen des Cortischen Organes, der Claudius'schen Zellen, der Stria vascularis in allen Windungen. Verengerung des Ductuslumens in der Basal- und Spitzenwindung. Cortische Membran aufgefasert und abnorm gelagert.

Die Veränderungen im häutigen Labyrinth beruhen nun bei allen vier Beobachtungen in Gestaltsveränderungen des Ductus und des Sacculus und dann vor allem in einem Fehlen oder in einer hochgradigen Atrophie der Nervenendstellen und der zugehörigen Nervenäste und Ganglienzellen.

20 Figuren auf 9 Tafeln vervollständigen die interessanten Ausführungen.

Ernst Urbantschitsch.

Über Schädigungen des inneren Ohres durch Geschoßwirkung. Von Dr. Eugen Schlesinger, beratendem Hals-, Nasen- und Ohrenarzt bei den Vereinslazaretten in Nürnberg. (M. Kl. 1915. Nr. 19.)

Verf. spricht über seine in diesem Kriege gewonnenen Erfahrungen bezüglich der Verletzungen des inneren Ohres durch Geschoßwirkungen. Der kleine Aufsatz ist für den praktischen Arzt geschrieben. Durch das Trauma wird fast nur der Cochlearapparat getroffen. Schädigungen, die in 6 Monaten nicht zurückgegangen sind, bleiben bestehen. Nach Verf. ist therapeutisch nicht allzu viel zu machen. Mit Recht weist der Autor darauf hin, daß eine kurze Aufnahme des Hörbefundes dringend angezeigt erscheint, zumal Verschlechterungen von ihm nie beobachtet worden sind (wichtig wegen Rentenansprüchen)! Verf. meint, daß Verletzte bei einer Hörweite von 1 *m* auf dem einen und 3 *m* auf dem anderen Ohr nicht in die vorderste Front geschickt werden sollten. Dies ist nach den bestehenden Vorschriften ohnedies unstatthaft.

E. Urbantschitsch.

IV. Otochirurgie.

Über Facialislähmung infolge von Operationen im Mittelohr und am Schläfenbein. Von O. Körner. Aus der Ohren- und Kehlkopfklinik der Universität Rostock. (Zschr. f. Ohrhlk. 72. H. 4.)

Verf. legt das Ergebnis seiner Ermittlung vor, wie oft und wodurch operative Schädigungen des Facialis vorkommen. Als Grundlage dienten ihm

Digitized by Google
Original from UNIVERSITY OF CALIFORNIA
Generated on 2019-10-24 14:41 GMT / http://hdl.handle.net/2027/uc1.b3252763
Public Domain in the United States, Google-digitized / http://www.hathitrust.org/access_use#pd-us-google

die Krankengeschichten der letzten 570 einfachen Aufmeißelungen und der im gleichen Zeitraum ausgeführten 339 Totalaufmeißelungen aus seiner Klinik.

Eine operative Facialislähmung ist bei den einfach Aufgemeißelten gar nicht vorgekommen; bei den Totalaufmeißelungen wurden 15 Facialislähmungen, und zwar 3 infolge der Operation beziehungsweise 12 infolge der Nachbehandlung herbeigeführt. Die ersteren wurden beim Ausschaben von Granulationen oder Cholesteatommassen beobachtet, was meistens nicht zu vermeiden ist, auch wenn das Bloßliegen des Facialis vermutet werden kann; die viel häufigeren Lähmungen bei der Nachbehandlung sind auf zu feste Tamponade beziehungsweise Sekretstauung hinter dem Tampon, dann auf Ätzungen mit Höllenstein oder Chromsäure zurückzuführen — bei wahrscheinlich freiliegendem Nerven —, woraus die Beobachtung entsprechender Vorsicht bei der Nachbehandlung gefolgert werden muß.

Die Prognose der operativen und postoperativen Facialislähmung ist — wenn es sich nicht um Durchmeißelung oder Durchreißung des Nerven handelt — im übrigen eine gute, da alle Fälle innerhalb 2 Wochen bis zu einigen Monaten ausgeheilt sind. Lawner.

Personalien.

Auszeichnungen: Mit dem Eisernen Kreuz II. Klasse wurden dekoriert: Stabsarzt Dr. Ignaz Hofer (Wien), Geh. Med.-Rat Passow (Berlin), Doz. Henke (Königsberg), Doz. Blau (Bonn), Prof. Oertel (Düsseldorf), Dr. Reinsch (Görlitz), Dr. F. Alexander (Frankfurt a. M.), Dr. Krautwurst (Beuthen), Dr. Schlomann (Danzig), Dr. Schönfelder (Breslau), Dr. Gaessler (Hagen i. W.), Stabsarzt Dr. Nüssmann (Halle a. d. S.), Dr. Rocco (Duisburg), Dr. Albrecht (Halle a. d. S.), Prof. Brünings (Jena), Prof. Frese (Halle a. S.); mit dem Ritterkreuz des Franz Josef-Ordens am Bande des Militärverdienstkreuzes: Reg.-Arzt Doz. Dr. Hugo Frey; mit dem Offiz.-Ehrenzeichen vom Roten Kreuz mit der Kriegsdekoration: die Oberstabsärzte Professoren G. Alexander und H. Neumann; mit dem Ehrenzeichen vom Roten Kreuze II. Kl. mit der Kriegsdekoration Reg.-Arzt Dr. J. Braun und Dr. S. Gatscher.

Gewählt: Dr. Goerke zum Primararzt der Abteilung für Ohren-, Nasen- und Halskranke am Allerheiligen-Hospital in Breslau als Nachfolger Briegers.

Ernannt: Dr. Johann Zange zum stellvertretenden Leiter der Universitäts-Ohren-, Nasen- und Halsklinik und Poliklinik in Jena auf die Dauer der Abwesenheit Prof. Wittmaacks. — Dr. F. Nowotny, Tit.-Prof. in Krakau, zum a.-o. Prof. für Oto-Rhino-Laryngologie.

Für den wissenschaftlichen Teil verantwortlicher Redakteur: Dr. E. Urbantschitsch, Dr. H. Marschik.
Herausgeber, Eigentümer und Verleger: Urban & Schwarzenberg.

Druck von Gottlieb Gistel & Cie., Wien, III., Münzgasse 6.

Digitized by Google
Original from UNIVERSITY OF CALIFORNIA
Generated on 2019-10-24 14:42 GMT / http://hdl.handle.net/2027/uc1.b3252763
Public Domain in the United States, Google-digitized / http://www.hathitrust.org/access_use#pd-us-google

Tafel XIII.

**Monatsschrift für Ohrenheilkunde und Laryngo-Rhinologie,
49. Jahrg., 8. Heft.**

Österreichische Otologische Gesellschaft. Sitzung vom 28. Juni 1915.
(Zur Demonstration von Prof. Alexander.)

Fig. 1.

(Fall 1) *a* = Projektil.

Fig. 2.

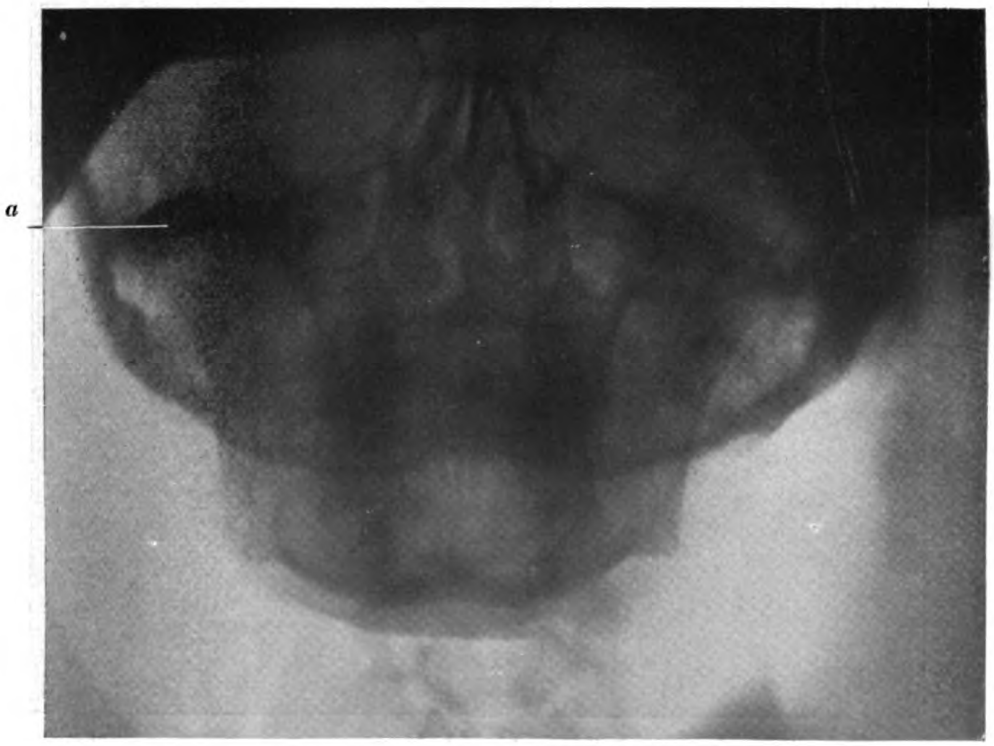

(Fall 1) *a* = Projektil.

Verlag von Urban & Schwarzenberg, Berlin und Wien. Druck von Gottlieb Gistel & Cie., Wien.

Digitized by Google
Original from UNIVERSITY OF CALIFORNIA
Generated on 2019-10-24 14:42 GMT / http://hdl.handle.net/2027/uc1.b3252763
Public Domain in the United States, Google-digitized / http://www.hathitrust.org/access_use#pd-us-google

Österreichische Otologische Gesellschaft. Sitzung vom 28. Juni 1915.
(Zur Demonstration von Prof. Alexander.)

Fig. 3.

(Fall 1) *a* = Projektil.

Fig. 4.

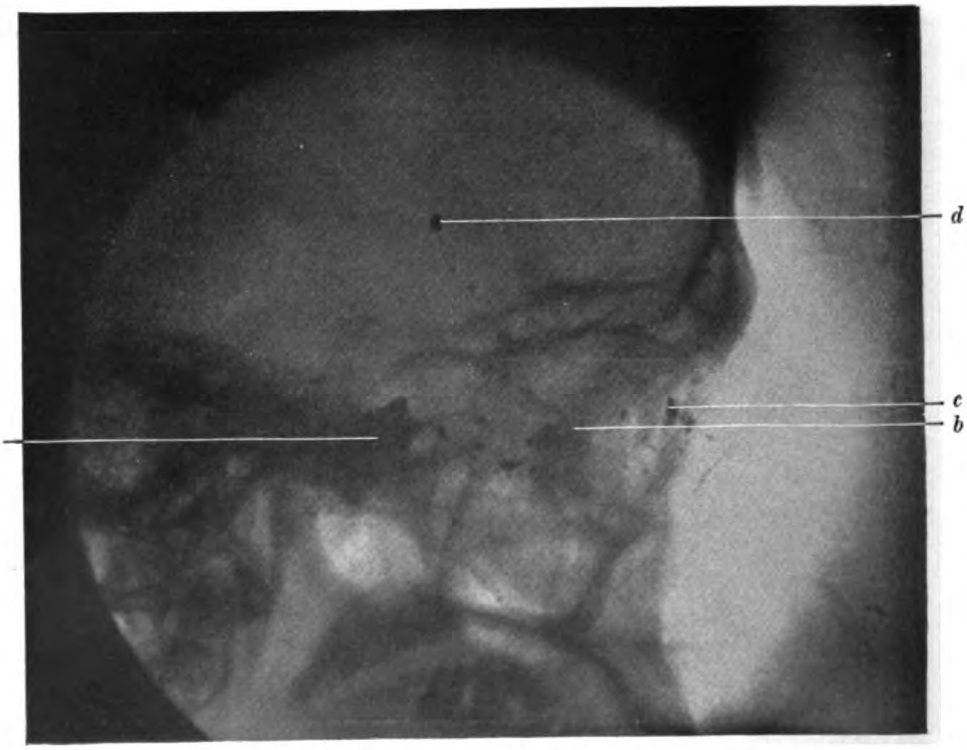

(Fall 2) *a*—*d* = Projektilteile.

Verlag von Urban & Schwarzenberg, Berlin und Wien. Druck von Gottlieb Gistel & Cie., Wien.

Digitized by Google
Original from UNIVERSITY OF CALIFORNIA
Generated on 2019-10-24 14:42 GMT / http://hdl.handle.net/2027/uc1.b3252763
Public Domain in the United States, Google-digitized / http://www.hathitrust.org/access_use#pd-us-google

Monatsschrift für Ohrenheilkunde und Laryngo-Rhinologie, 49. Jahrg., 8. Heft.

Österreichische Otologische Gesellschaft. Sitzung vom 28. Juni 1915.
(Zur Demonstration von Prof. Alexander.)

Fig. 5.

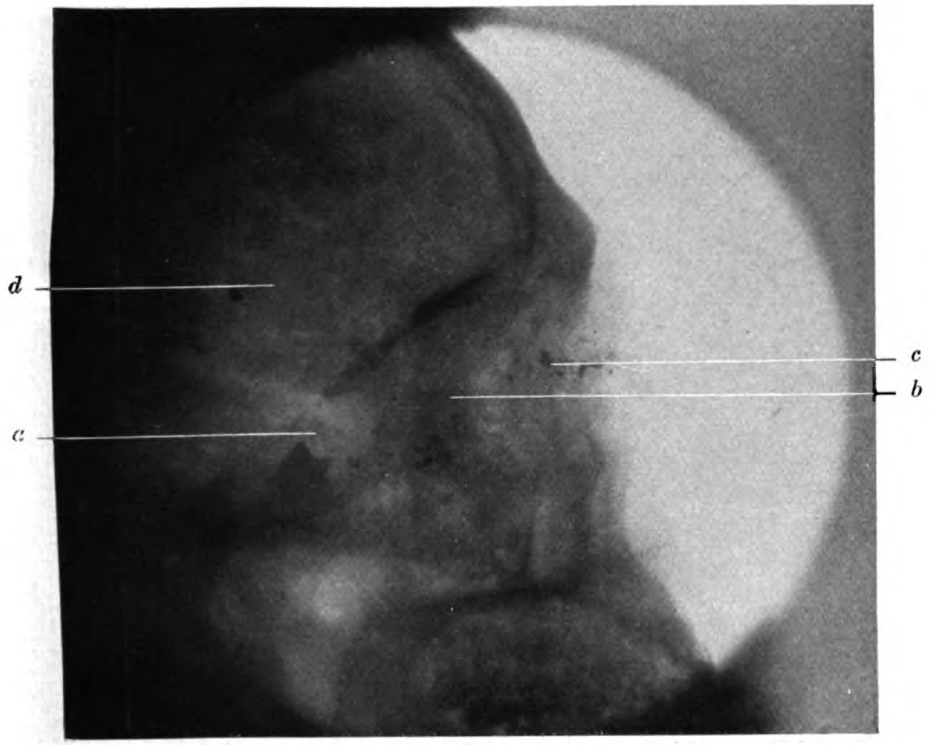

(Fall 2) $a-d$ = Projektilteile.

Fig. 6.

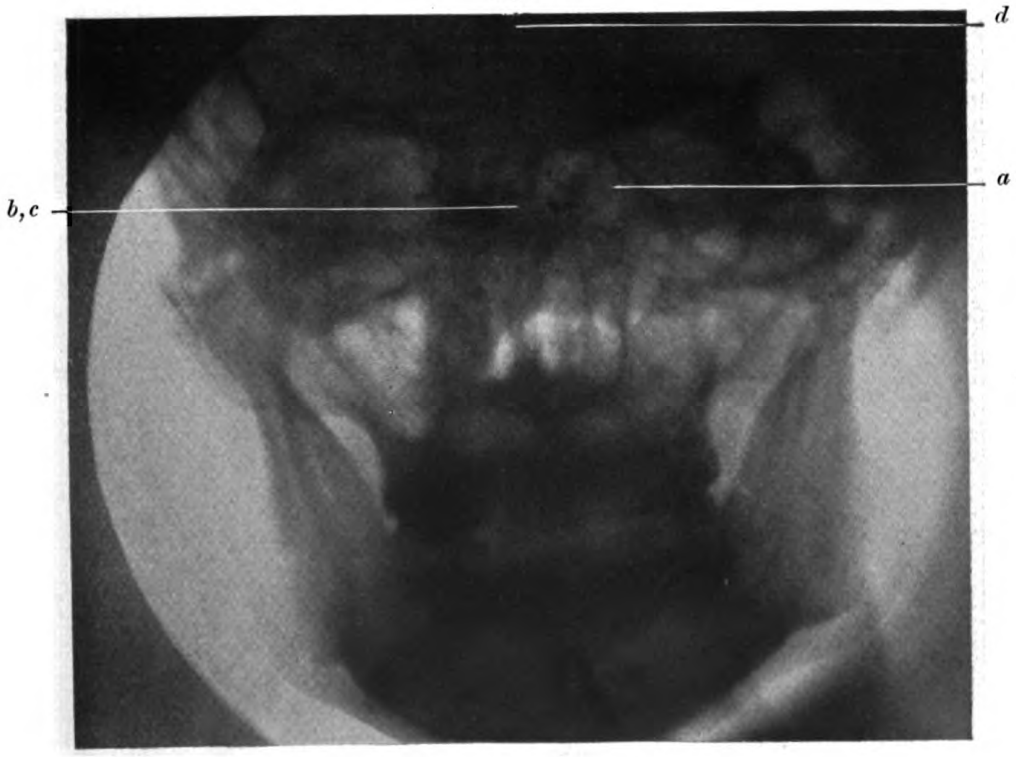

(Fall 2) $a-d$ = Projektilteile.

Verlag von Urban & Schwarzenberg, Berlin und Wien. Druck von Gottlieb Gistel & Cie., Wien.

Digitized by Google
Original from UNIVERSITY OF CALIFORNIA
Generated on 2019-10-24 14:42 GMT / http://hdl.handle.net/2027/uc1.b3252763
Public Domain in the United States, Google-digitized / http://www.hathitrust.org/access_use#pd-us-google

Österreichische Otologische Gesellschaft. Sitzung vom 28. Juni 1915.
(Zur Demonstration von Prof. Alexander.)

Fig. 7.

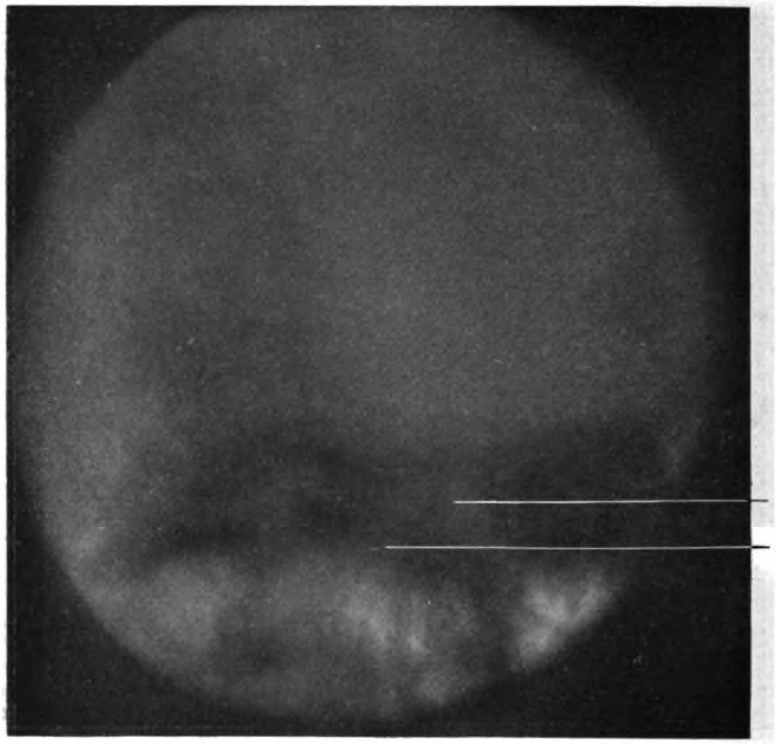

(Fall 2) $a-c$ = Projektilteile

Fig. 8.

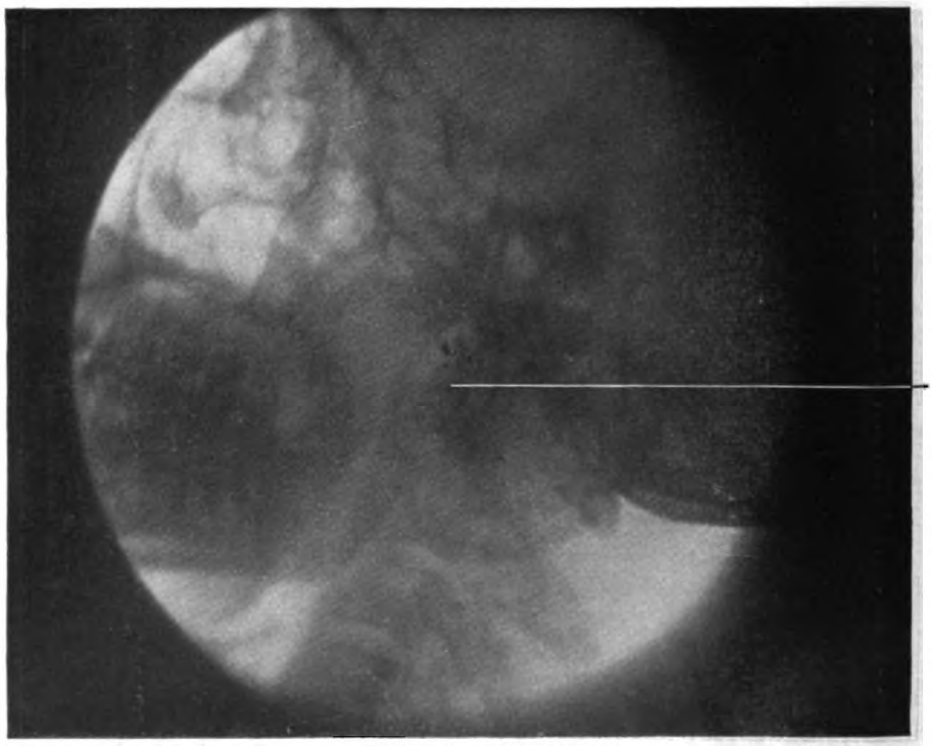

(Fall 3) a = Geschoßsplitter.

Verlag von Urban & Schwarzenberg, Berlin und Wien. Druck von Gottlieb Gistel & Cie., Wien.

Digitized by Google
Original from UNIVERSITY OF CALIFORNIA
Generated on 2019-10-24 14:42 GMT / http://hdl.handle.net/2027/uc1.b3252763
Public Domain in the United States, Google-digitized / http://www.hathitrust.org/access_use#pd-us-google

Österreichische Otologische Gesellschaft. Sitzung vom 28. Juni 1915.
(Zur Demonstration von Prof. Alexander.)

Fig. 9.

(Fall 3) *a* = Geschoßsplitter.

Fig. 10.

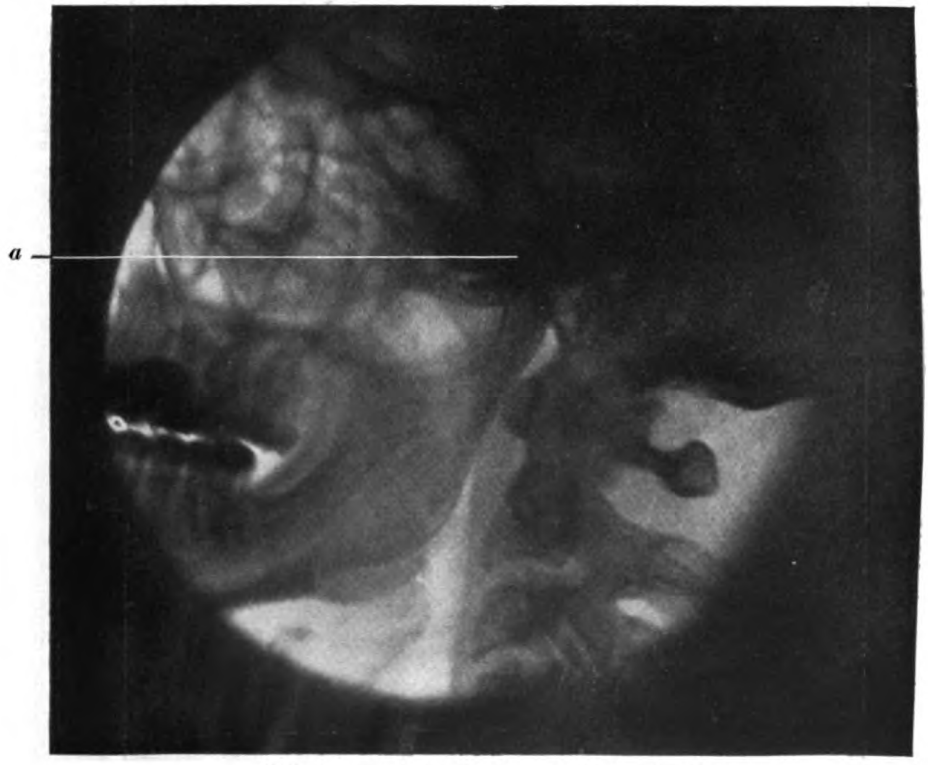

(Fall 4) *a* = geheilte Fraktur des linken Jochbeines.

Verlag von Urban & Schwarzenberg, Berlin und Wien. Druck von Gottlieb Gistel & Cie., Wien.

Digitized by Google
Original from UNIVERSITY OF CALIFORNIA
Generated on 2019-10-24 14:42 GMT / http://hdl.handle.net/2027/uc1.b3252763
Public Domain in the United States, Google-digitized / http://www.hathitrust.org/access_use#pd-us-google

Monatsschrift für Ohrenheilkunde und Laryngo-Rhinologie, 49. Jahrg., 8. Heft.

Österreichische Otologische Gesellschaft. Sitzung vom 28. Juni 1915.
(Zur Demonstration von Prof. Alexander.)

Fig. 11.

(Fall 4) *a* = geheilte Fraktur des linken Jochbeines.

Fig. 12.

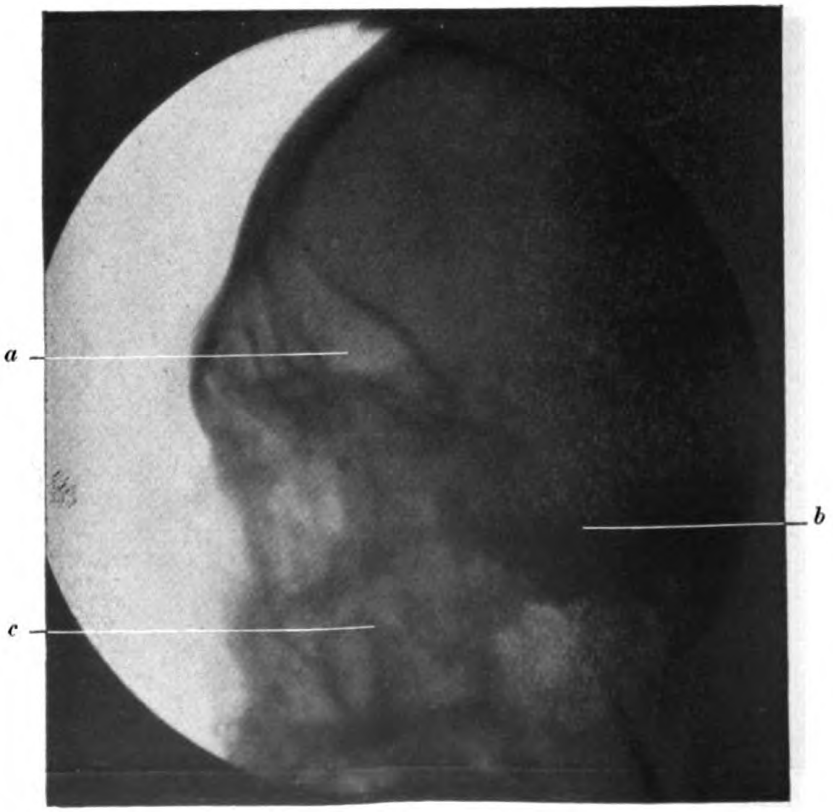

(Fall 5) *a* = Bruch der linken Orbita; *b* und *c* = Fragmentsequester des linken Oberkiefers.

Verlag von Urban & Schwarzenberg, Berlin und Wien. Druck von Gottlieb Gistel & Cie., Wien.

Digitized by Google
Original from UNIVERSITY OF CALIFORNIA
Generated on 2019-10-24 14:42 GMT / http://hdl.handle.net/2027/uc1.b3252763
Public Domain in the United States, Google-digitized / http://www.hathitrust.org/access_use#pd-us-google

Tafel XIX.

Monatsschrift für Ohrenheilkunde und Laryngo-Rhinologie, 49. Jahrg., 8. Heft.

Österreichische Otologische Gesellschaft. Sitzung vom 28. Juni 1915.
(Zur Demonstration von Prof. Alexander.)

Fig. 13.

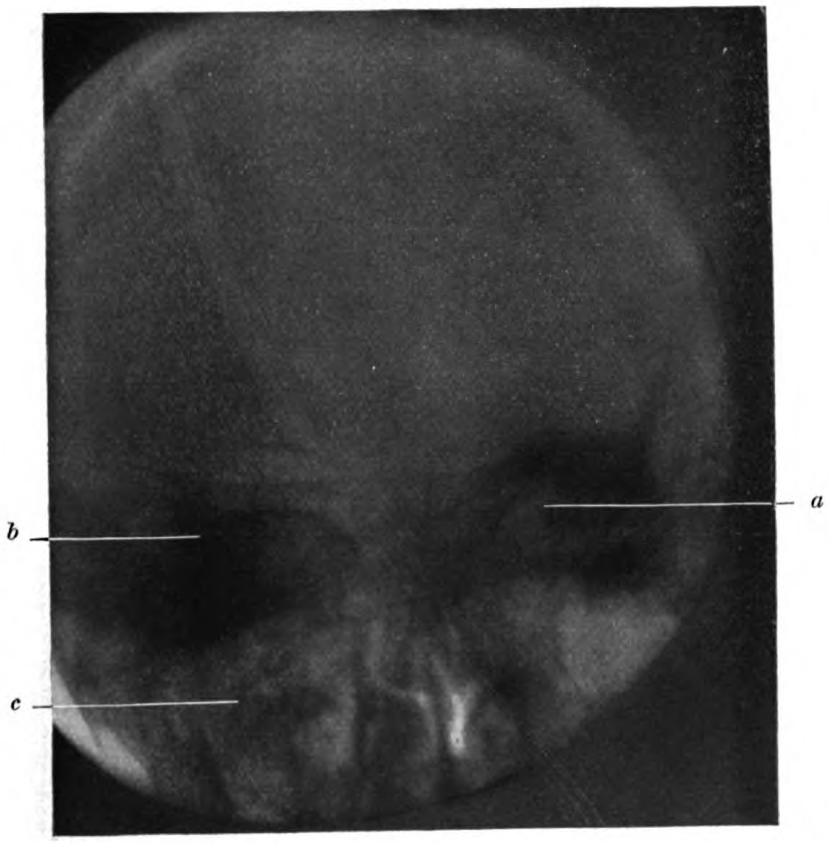

(Fall 5)

a = Fraktursequester der linken Orbita. *b* = Fraktursequester des rechten Ohres. *c* = Fraktursequester des rechten Oberkiefers.

Verlag von Urban & Schwarzenberg, Berlin und Wien. Druck von Gottlieb Gistel & Cie., Wien.

Digitized by Google
Original from UNIVERSITY OF CALIFORNIA
Generated on 2019-10-24 14:42 GMT / http://hdl.handle.net/2027/uc1.b3252763
Public Domain in the United States, Google-digitized / http://www.hathitrust.org/access_use#pd-us-google

Generated on 2019-10-24 14:42 GMT / http://hdl.handle.net/2027/uc1.b3252763
Public Domain in the United States, Google-digitized / http://www.hathitrust.org/access_use#pd-us-google

Digitized by Google

Original from
UNIVERSITY OF CALIFORNIA

Österreichischer Flottenverein

unter dem höchsten Protektorate Sr. k. u. k. Hoheit des durchlauchtigsten Herrn Erzherzogs Karl Franz Josef.

Die **Hauptvertriebsstelle für das U-Boot-Abzeichen** hat folgendes ihr aus dem Felde zugekommene Schreiben erhalten:

Hochlöbl.

Österr. Flottenverein,
U-Boot-Vertriebsbureau,
Wien,
III., Löwengasse 47.

Betreffend U-Boot-Ersatz.

Durch Zufall kam mir dieser Tage einer Ihrer Aufrufe zur Hand und, die Wichtigkeit desselben erkennend, erbat ich mir sofort vom Kommandanten meiner Kolonne, Herrn Oberleutnant Franz Schwarzinger, die Erlaubnis, für den U-Boot-Ersatz eine Sammlung innerhalb der Kolonne veranstalten zu dürfen, was Genannter nicht nur erlaubte, sondern durch die erste und bedeutendste Zeichnung unterstützte. Ein kleiner Vortrag an die Mannschaft unter Hinweis darauf, von welcher Wichtigkeit heute ein Unterseeboot ist, welch hochpatriotisches Werk es ist, zum Bau eines solchen etwas beizutragen, und daß wir schließlich kameradschaftlich verpflichtet sind, unsere brave, tapfere k. u. k. Marine ebenfalls nach Kräften zu unterstützen, nachdem selbe sich auch gegenüber der Land-Armee stets durch namhafte Spenden großherzig gezeigt hat, taten das Übrige, und so bin ich nun in der angenehmen Lage, Ihrem löbl. Verein den Betrag von

K 408·— (sage vierhundertacht Kronen)

für U-Bootbau einsenden zu können, wogegen ich mir Einsendung von

172 Stück U-Boot-Abzeichen

an meine nachstehend angegebene Adresse erbitte, die ich dann an die P. T. Spender zur Verteilung bringen werde. Wenn Sie die Spenden laut mitfolgender Aufstellung der Spender auch in Ihren periodischen Mitteilungen eventuell

Digitized by Google
Original from UNIVERSITY OF CALIFORNIA
Generated on 2019-10-24 14:42 GMT / http://hdl.handle.net/2027/uc1.b3252763
Public Domain in the United States, Google-digitized / http://www.hathitrust.org/access_use#pd-us-google

zum Abdruck bringen sollten, würde ich mir extra 1 Dutzend Exemplare hievon erbitten.

Indem ich noch höfl. ersuche, der k. u. k. Marine in geeigneter Weise zur Kenntnis zu bringen, daß die Beteiligung seitens der Herren Offiziere, Chargen und Mannschaften der k.u.k. Kanonen-Munitions-Kolonne 2/8 der Südarmee in kameradschaftlichem, patriotischen Sinne und in opferfreudigster Weise (viele zeichneten sogar mangels Bargeld ihre nächste Löhnung), jedoch ohne jeden Druck erfolgt ist, zeichne ich, noch weiters höfl. ersuchend, mir Ihre Statuten etc. gefl. zukommen zu lassen, da ich eventuell als Mitglied Ihrem löbl. Vereine beitreten würde,

mit größter Hochachtung

Josef Kiendler,

dienstführender Feuerwerker der k. u. k. Kanonen-Munitions-Kolonne Nr. 2 des Divisions-Munitions-Parkes 28. Feldpost 73.

Standort am 1. IX. 1915.
1 Beilage.

Die neu inszenierte U-Boot-Abzeichenaktion schreitet in geradezu hervorragender Weise vorwärts, insbesondere die Bürgermeisterämter Österreichs fördern die Aktion, indem sie bei den Ortseinwohnern Subskriptionen auf U-Boot-Abzeichen aufnehmen, und hat die Landbevölkerung auch in den kleinsten Orten durch Ankauf ihr Scherflein zur Schaffung eines Unterseebootes aus freiwilligen Gaben zur Ehrung unserer tapferen Marine und als Protest gegen den Treubruch Italiens quasi als weiteren sichtbaren Beweis des patriotischen Denkens der Völker Österreichs beigetragen.

Aber auch die großen Industrieunternehmungen wollen nicht nachstehen, indem sie namhafte Beträge für diese Aktion zeichnen und die U-Boot-Abzeichen, welche pro Stück K 2·— kosten, ihren Beamten und Arbeitern verschenken.

Jedermann trage ein solches U-Boot-Abzeichen!

200915

Digitized by Google
Original from UNIVERSITY OF CALIFORNIA
Generated on 2019-10-24 14:42 GMT / http://hdl.handle.net/2027/uc1.b3252763
Public Domain in the United States, Google-digitized / http://www.hathitrust.org/access_use#pd-us-google

MONATSSCHRIFT FÜR OHRENHEILKUNDE
UND
LARYNGO-RHINOLOGIE.

XLIX. Jahrg. 1915. 9. u. 10. Heft.

Hofrat Professor A. Politzer

hat am 1. Oktober d. J. sein 80. Lebensjahr vollendet. Die Monatsschrift für Ohrenheilkunde kann diesen so schönen Gedenktag nicht vorübergehen lassen, ohne dem hochverehrten Altmeister unseres Faches die herzlichsten Glückwünsche auszusprechen. Es ist wohl überflüssig, Fachkollegen gegenüber die Bedeutung Politzers als Forscher, Schriftsteller und Lehrer hervorzuheben; bekannt ist auch in den weitesten Kreisen die hohe künstlerische Veranlagung Politzers und dessen innige Beziehungen zur Kunst, so daß sich bei Politzer in selten schöner Weise Wissenschaft und Kunst vereint vorfinden. Möge der hochverehrte Jubilar der Wissenschaft und Kunst noch recht lange erhalten bleiben, möge es ihm noch recht lange beschieden sein, den stetigen Aufschwung der Ohrenheilkunde zu verfolgen, an deren wissenschaftlicher Grundlegung und an deren Ausbau er einen so hervorragenden Anteil genommen hat.

Viktor Urbantschitsch.

Generated on 2019-10-24 14:42 GMT / http://hdl.handle.net/2027/uc1.b3252763
Public Domain in the United States, Google-digitized / http://www.hathitrust.org/access_use#pd-us-google
Digitized by Google
Original from UNIVERSITY OF CALIFORNIA

Otologischer Teil.

Original-Artikel.

Aus der Ohrenabteilung der Allgemeinen Poliklinik in Wien.
(Vorstand: Prof. Dr. Gustav Alexander.)

Beitrag zur Behandlung der otitischen Sinuserkrankungen.

Von Dr. **Paul Skrowaczewski**, Aspirant der Abteilung.
(Derzeit Ohrenarzt in Lemberg.)

(Mit 11 Figuren.)

Die Frage der rationellen Behandlung der im Verlaufe akuter und chronischer Otitiden auftretenden Sinuserkrankungen und darauffolgenden septikämischen Erscheinungen ist noch nicht abgeschlossen und eine Durchschau verschiedener Berichte zeigt uns, daß die Anschauungen und dementsprechend das Verfahren der Otologen ziemlich verschieden sind. Obwohl hie und da über eine ohne Operation reaktionslos geheilte Sinusthrombose berichtet wird, ist man doch zu der Meinung gekommen — da solche Fälle nur ausnahmsweise vorkommen —, daß es unbedingt notwendig erscheint, die Thrombose, wenn sie auch nicht zerfallen ist und Allgemeinerscheinungen vorüber sind, als schädliches Agens wegzuschaffen. Strittig ist hauptsächlich die Frage der Jugularisausschaltung, nämlich die Indikationen dazu, die, wie ich glaube, nur durch gründliche statistische Berichte gelöst werden kann. Da sämtliche Fälle von Sinuserkrankungen aus der Ohrenabteilung der allgemeinen Poliklinik von ihrem Vorstand Professor Alexander bis Januar 1912 publiziert wurden, werden im nächstfolgenden nur 11 Fälle — bis inklusive Juni 1913 — beschrieben, bei welchen das Verfahren, unserem Standpunkt entsprechend, angewendet wurde und deren Resultate ziemlich übereinstimmende mit den früher erwähnten sind.

I. Otitis media suppurativa acuta sinistra. Mastoiditis purulenta acuta. Phlebitis sinus sigmoidei sinistri. Pachymeningitis externa. — Antrotomie. — Heilung.

Josef O., 30 Jahre, aus Wien. Aufgenommen auf die Ohrenabteilung der allgemeinen Poliklinik in Wien am 9. Mai 1912.

Anamnese: Außer Kinderkrankheiten überstand Pat. im 22. Lebensjahre Bauchtyphus. Nie ohrenkrank. Vor vier Wochen nach starken Schmerzen im linken Ohre eiteriger Ausfluß aus demselben, der allmählich zugenommen hat. Seit vier Tagen schmerzhafte Schwellung der Weichteile hinter der linken Ohrmuschel, Kopf-

Generated on 2019-10-24 14:42 GMT / http://hdl.handle.net/2027/uc1.b3252763
Public Domain in the United States, Google-digitized / http://www.hathitrust.org/access_use#pd-us-google
Digitized by Google
Original from UNIVERSITY OF CALIFORNIA

schmerzen in der linken Schläfe, dabei leichte Schüttelfröste und Fieber. Angeblich hatte er auch Schwindelanfälle, konnte dieselben jedoch nicht näher beschreiben.

Status praesens vom 9. V. 1912: Innere Organe normal. Keine Nackensteifigkeit, kein Kernig. Temperatur 39°.

Ohrbefund: R. O. Trommelfell matt, eingezogen. L. O. Ohrmuschel abstehend, Weichteile am Warzenfortsatz gerötet und geschwollen, auf Druck und

Fig. 1.

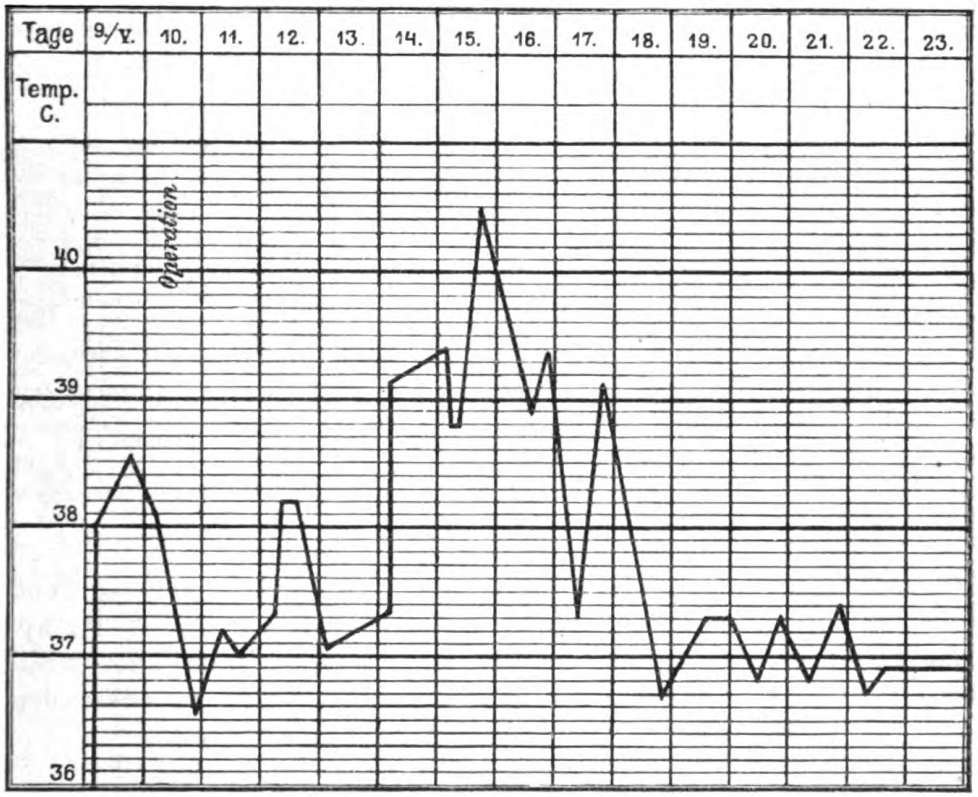

spontan sehr schmerzhaft. Profuse, eiterige, nicht fötide Sekretion aus dem äußeren Gehörgang, im hinteren, unteren Trommelfellquadranten eine große Perforation.

Funktionsprüfung: V: rechts = 12 *m*, links = 10 *m*, v: rechts = 6 *m*, links = $^1/_2$ *m*. W nach links, S = beiderseits verkürzt, R = negativ, Spontannystagmus nach beiden Seiten, Vestibularapparat normal erregbar.

Operation am 10. V. 1912 (Prof. Alexander): Antrotomie: Corticalis hart, Warzenfortsatz pneumatisch, ganz vereitert und erweicht, Antrum klein. Die Otitis reicht bis an die Dura der mittleren Schädelgrube und an den Sinus. Die injizierte Dura wird auf Kronengröße freigelegt. Sinuswand verdickt, stellenweise mit dem Knochen verwachsen. Bei Entfernung der Knochensplitter reißt die Sinuswand ein,

Digitized by Google
Original from UNIVERSITY OF CALIFORNIA
Generated on 2019-10-24 14:42 GMT / http://hdl.handle.net/2027/uc1.b3252763
Public Domain in the United States, Google-digitized / http://www.hathitrust.org/access_use#pd-us-google

darnach normale Blutung. Resektion der Warzenfortsatzspitze. Wundversorgung. Verband.

Bakteriologischer Befund des Mastoideiter: Streptococcus mucosus.

Verlauf: 12. V. 1912. Temperatur 38°, leichte Kopfschmerzen.

14. V. Leichter Schwindel, beim Blick nach links Nystagmus nach links. Verbandwechsel. Temperatur morgens 37°, abends 38·8°.

15. V. In der Nacht Schwindel und Erbrechen. Temperatur 39·7°, starke Kopfschmerzen. Nystagmus nach links. Druck längs des Sternocleidomastoideus schmerzhaft.

17. V. Entfernung eines Teiles der Dochte am Sinus. Temperatur morgens 37·4°, abends 39·2°.

19. V. Totale Entfernung der Dochte vom Sinus. Temperatur 37·2°.

21. V. Temperaturabfall, Wundverlauf normal, Allgemeinbefinden gut.

Epikrise: Es bestand vor der Operation nur ein Verdacht auf eine Sinuserkrankung und, da es sich um eine frische Infektion des Sinus auf der Grundlage einer akuten Mittelohrentzündung handelte, dabei keine besonders ausgeprägten septischen Allgemeinerscheinungen stattfanden, wurde trotz gefundener Veränderungen der Sinuswand in Form einer Verdickung die Jugularisausschaltung nicht ausgeführt, auch der Sinus selbst nicht eröffnet. Man kommt in solchen Fällen, wo man das ganze Krankheitsgebiet gut übersehen und nachfolgend exakt drainieren kann, mit der entsprechenden Ohroperation aus und verzichtet auf die Jugularisausschaltung. Daß wir es mit einer Septikämie zu tun hatten, zeigt uns jedoch klar die Temperaturkurve (Fig. 1) mit ihren Remissionen nach der Operation und wäre nur eine mildere Form derselben anzunehmen.

II. Otitis media suppurativa acuta dextra. Mastoiditis dextra. Phlebitis et thrombosis sinus sigmoidei et transversi dextri. Pachymeningitis externa. — Antrotomie. Jugularisunterbindung. Freilegung und Eröffnung des Sinus. Entfernung eines obturierenden Thrombus. — Lumbalpunktion. — Heilung.

Artur G., 42 Jahre, aus Assling (Krain). Aufgenommen auf die Ohrenabteilung der allgemeinen Poliklinik in Wien am 7. Juni 1912.

Anamnese: Keine Kinderkrankheiten. Im Alter von 30 Jahren überstand Pat. eine Rippenfellentzündung. Seit einigen Jahren leidet er an Darmkatarrh. Immer ohrgesund. Vor drei Wochen bekam der Pat. nach einer Erkältung Schmerzen im rechten Ohr, danach eitrigen Ausfluß aus demselben, trotzdem hörten die Schmerzen nicht auf. Nach acht Tagen traten Fieber und Schüttelfröste ein, auch soll Pat. beim Aufstehen vom Bett etwas schwindelig geworden sein. Seit drei Tagen leidet er an starken Kopfschmerzen. Nach seiner Angabe soll das Fieber in den letzten Tagen 39° erreicht haben.

Status praesens: Pat. gibt langsam, aber sinngemäß Antworten auf Fragen. Subikterische Verfärbung der Skleren, leichte Nackensteifigkeit und Schmerzhaftig-

Digitized by Google
Original from UNIVERSITY OF CALIFORNIA
Generated on 2019-10-24 14:42 GMT / http://hdl.handle.net/2027/uc1.b3252763
Public Domain in the United States, Google-digitized / http://www.hathitrust.org/access_use#pd-us-google

keit der Nackenmuskulatur. Kernig positiv, gesteigerter Fußklonus. Keine Dermographie. Temperatur abends 39°.

Ohrbefund: R. O. Mäßige, nicht schmerzhafte Schwellung der Weichteile hinter der Ohrmuschel. Im äußeren Gehörgang dünnflüssiger Eiter. Das Trommelfell gerötet, vorne unten eine Perforation. L. O. Annähernd normal.

Funktionsprüfung: L. O. normal. R. O. V = 3 *m*, v = 30 *cm*. W = nach rechts, S = verlängert. Statisches Labyrinth normal erregbar.

Operation am 8. VI. (Prof. Alexander) in Inhalationsnarkose: 1. Antrotomie: Knochen erweicht. Eiter am Sinus, dessen verdickte Wand gelbgrau verfärbt und resistent ist. Unterbrechung der Ohroperation.

Fig. 2.

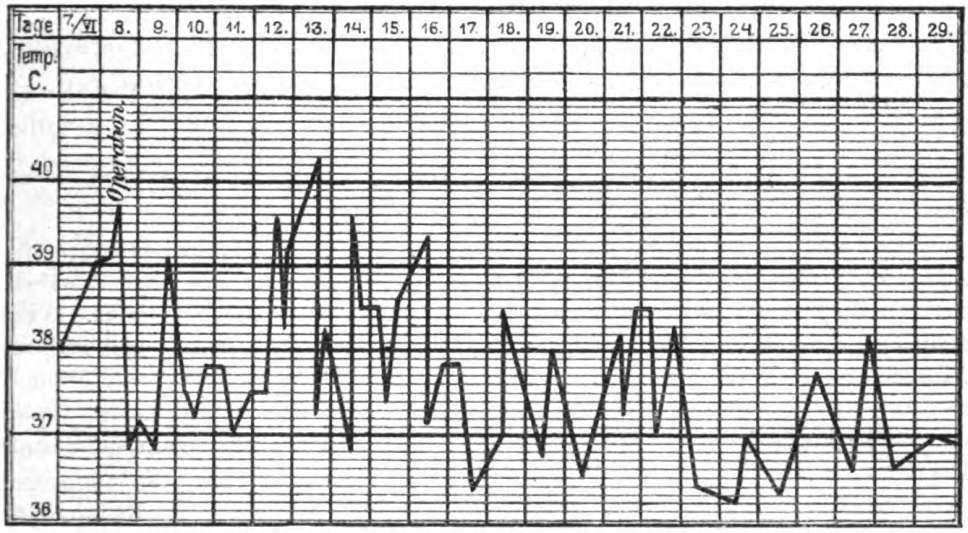

2. Typische Ausschaltung der von strömendem Blut erfüllten Jugularis interna.

3. Freilegung des Sinus bis zur Medianlinie und nach abwärts bis zum Bulbus. Die Inzision ergibt einen vereiterten Thrombus im Sinus sigmoideus und transversus, der möglichst weit von beiden Seiten entfernt wird, es tritt aber nur schwache Blutung von oben ein. Exzision der lateralen Sinuswand. Dura der mittleren und hinteren Schädelgrube leicht injiziert und getrübt. Tamponade. Zügelnaht. Verband.

Die Lumbalpunktion ergibt unter geringem Druck abfließenden klaren sterilen Liquor.

Bakteriologischer Befund: Streptococcus pyogenes.

Verlauf: In den nächsten Tagen nach der Operation bis zum 15. VII. hohe Abendtemperaturen (über 39°) mit Remissionen morgens bis 37°, dabei Kopfschmerzen, die allmählich abnehmen.

16. VII. Verbandwechsel. Entfernung der Tampons vom Sinus.

Generated on 2019-10-24 14:42 GMT / http://hdl.handle.net/2027/uc1.b3252763
Public Domain in the United States, Google-digitized / http://www.hathitrust.org/access_use#pd-us-google
Digitized by Google
Original from UNIVERSITY OF CALIFORNIA

Im weiteren Verlaufe lytischer Temperaturabfall (Fig. 2) bei vollkommen gutem subjektiven Allgemeinbefinden.

Am 3. VIII. wurde der Patient geheilt entlassen.

Epikrise: Zweifellos bestand in diesem Fall die Sinuserkrankung ziemlich lang, vermutlich zirka zwei Wochen, wie wir aus den in der Anamnese angegebenen Schüttelfrösten erschließen. Die Jugularisunterbindung wurde nach Konstatierung der Veränderungen am Sinus ausgeführt. Trotz ausgedehnter Freilegung und breiter Spaltung des Sinus konnte der teilweise vereiterte Thrombus nicht in toto entfernt werden, so daß nur schwache Blutung nachfolgte. Es genügte doch für die Drainage der infektiösen Massen, so daß die pyämischen Erscheinungen bald sistierten. Betont muß werden, daß das Kernigsche Symptom positiv war, als Zeichen einer beginnenden Meningitis.

III. Otitis media suppurativa acuta dextra. Phlebitis sinus lateralis. Septico- und Bakteriämie. — Antrotomie. Jugularisausschaltung. — Exitus letalis.

Wolf E., 54 Jahre, Handwerker aus Wien. Aufgenommen auf die Ohrenabteilung der allgemeinen Poliklinik in Wien am 16. Juni 1912.

Anamnese: Pat. war immer ohrgesund. Vor sieben Wochen bekam er im Anschluß an eine Erkältung starke Schmerzen im rechten Ohr und Kopfschmerzen, nach 24 Stunden spontaner Eiterdurchbruch und seit dieser Zeit Ohrenfluß. Während der ganzen Zeit stand der Pat. in privat-ärztlicher Behandlung und war das Allgemeinbefinden angeblich gut. Seit acht Tagen hat er täglich eine halbe Stunde dauernde Schüttelfröste mit nachfolgendem Fieber bis 40° und Kopfschmerzen in der rechten Schläfe, dabei weder Schwindel noch Erbrechen, nur Appetitlosigkeit, Schlaflosigkeit und Abnahme des Gewichtes.

Status praesens: Sehr gebrechlicher, greisenhaft aussehender Mann. Deutlich subikterisches Kolorit der Skleren und Haut. Temperatur 36·5°. Beiderseitige diffuse Bronchitis und Degeneration des Herzmuskels mäßigen Grades. Augenhintergrund, sowie auch Nervenbefund normal.

Ohrbefund: R. O. Profuse, schleimig-eitrige Sekretion; Trommelfell gerötet, geschwollen, hinten unten eine kleine Perforation, aus der pulsierend Eiter vordringt. Die Warzenfortsatzgegend zeigt im Vergleiche mit der anderen Seite eine leichte Verdickung der Weichteile, jedoch besteht weder spontane noch Druckschmerzhaftigkeit. Jugularisgegend nicht schmerzhaft. Keine Kopfempfindlichkeit des Kopfes. L. O. Ausgeheilte Totaldestruktion des Trommelfelles.

Funktionsprüfung: V = beiderseits $1^1/_2$ *m*, v = 0, S = rechts verlängert. links = verkürzt, R = beiderseits negativ. Statistisches Labyrinth beiderseits erregbar.

In der Nacht vom 16.—17. Juli zwei starke Schüttelfröste mit Temperatur 39·8°.

Operation am 17. VII. (Dr. Leidler) in Inhalationsnarkose: 1. Ausschaltung der Vena jugularis interna; die Vene stark gefüllt, äußerlich unverändert, in der Umgebung mehrere geschwollene Drüsen.

Digitized by Google
Original from UNIVERSITY OF CALIFORNIA
Generated on 2019-10-24 14:42 GMT / http://hdl.handle.net/2027/uc1.b3252763
Public Domain in the United States, Google-digitized / http://www.hathitrust.org/access_use#pd-us-google

2. Antrotomie: Warzenfortsatz pneumatisch mit Eiter und Granulationen gefüllt, besonders in der Spitze, daselbst liegt auch der vom Eiter umspülte Sinus in zirka Erbsengröße frei. Breite Freilegung des von einer abziehbaren Fibrinmembran bedeckten Sinus in zirka 3 *cm* Länge. Der Knochen ist größtenteils am Sinus adhärent, Resektion der Spitze. Inzision des Sinus ergibt Blutung im Strahle. Tamponade. Wundversorgung.

Bakteriologischer Befund: Im Blute Streptococcus pyogenes.

Verlauf: In den nächsten Tagen nach der Operation hohe Nachmittagstemperaturen mit Remissionen am Morgen bis 37° (Fig. 3). Seit dem 22. VII. hohes anhaltendes Fieber über 40° mit kleinen Remissionen. Die diffuse Bronchitis nimmt zu. Zeichen von Herzinsuffizienz. Milztumor.

Fig. 3.

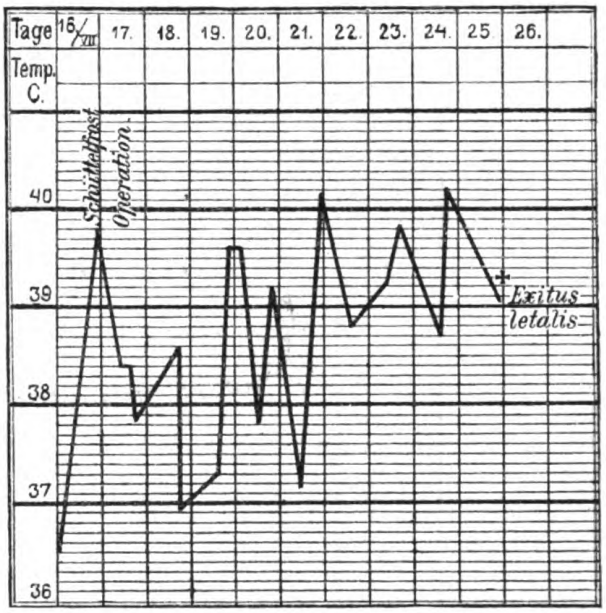

Am 25. VII. Exitus letalis.

Epikrise: Da Reinkulturen vom Streptococcus pyogenes aus dem Blute gewonnen wurden, muß der Fall als eine Bakterieämie aufgefaßt werden. Die Prognose war schon vor der Operation mit Rücksicht auf die schweren Allgemeinsymptome bei dem mit einer Herzmuskeldegeneration affizierten, 54 Jahre alten Manne schlecht. Eine Thrombose wurde nicht nachgewiesen, nur eine Sinusphlebitis, die zu der Allgemeininfektion mit Streptokokken Anlaß gab.

Wenn wir diesen Fall mit dem Fall von Alexander (W. m. W. Nr. 19, 1912, Über otogene Sinusphlebitis etc., Fall XX) vergleichen, fällt zuerst auf, daß so wie dort, auch hier keine Thrombose gefunden wurde, trotzdem eine schwere Bakterieämie bestand, die bei dem älteren mit Herzmuskeldegeneration affizierten Individuum zum Tode führte. Im Fall von Alexander war die Ursache der Sinuserkrankung eine chronische Mittelohrentzündung mit cholesteatom, die Blutkulturen ergaben Staphylococcus pyogenes; hier entstand die Septikämie auf der Grundlage einer akuten Otitis, aus dem Blut wurden Kulturen von Streptococcus pyogenes gezüchtet. Im Falle Alexanders ist Heilung erfolgt.

Digitized by Google
Original from UNIVERSITY OF CALIFORNIA
Generated on 2019-10-24 14:42 GMT / http://hdl.handle.net/2027/uc1.b3252763
Public Domain in the United States, Google-digitized / http://www.hathitrust.org/access_use#pd-us-google

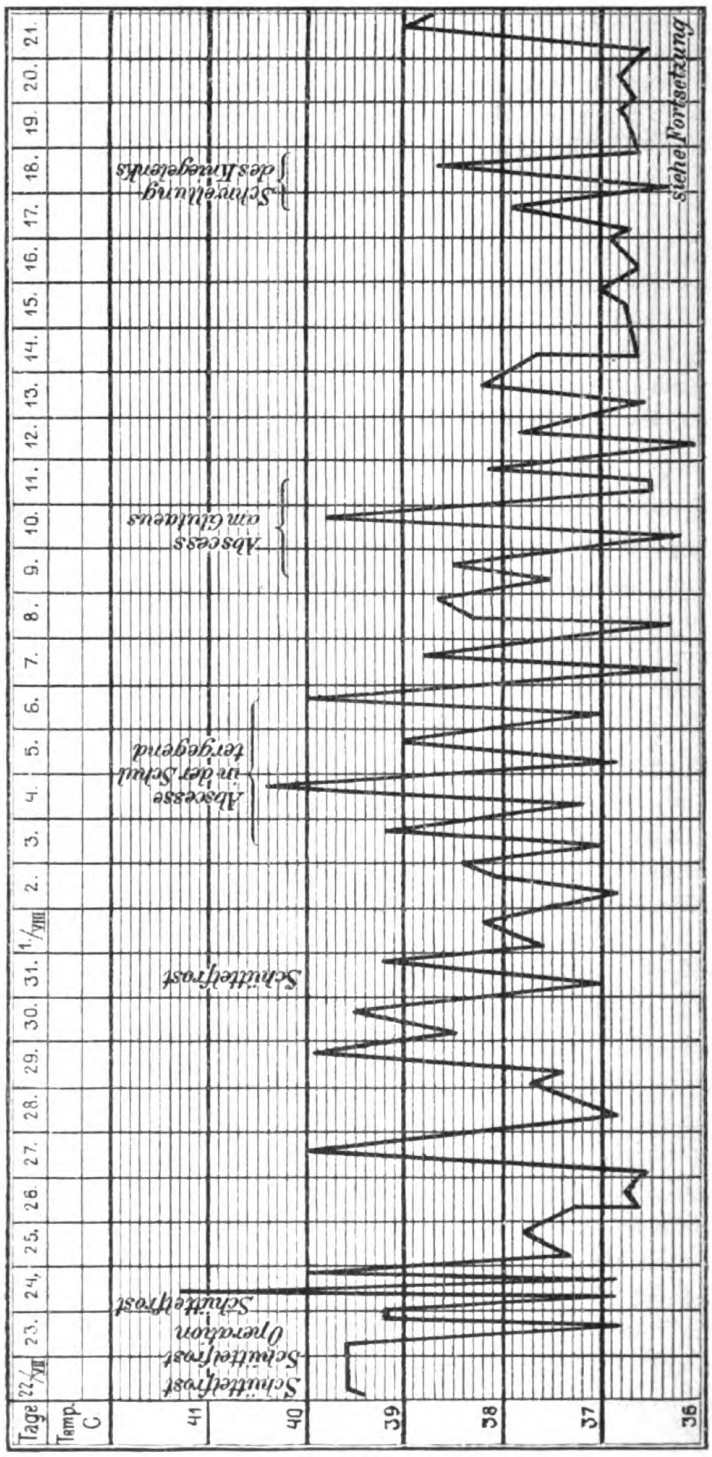

Fig. 4a.

Digitized by Google
Original from UNIVERSITY OF CALIFORNIA
Generated on 2019-10-24 14:42 GMT / http://hdl.handle.net/2027/uc1.b3252763
Public Domain in the United States, Google-digitized / http://www.hathitrust.org/access_use#pd-us-google

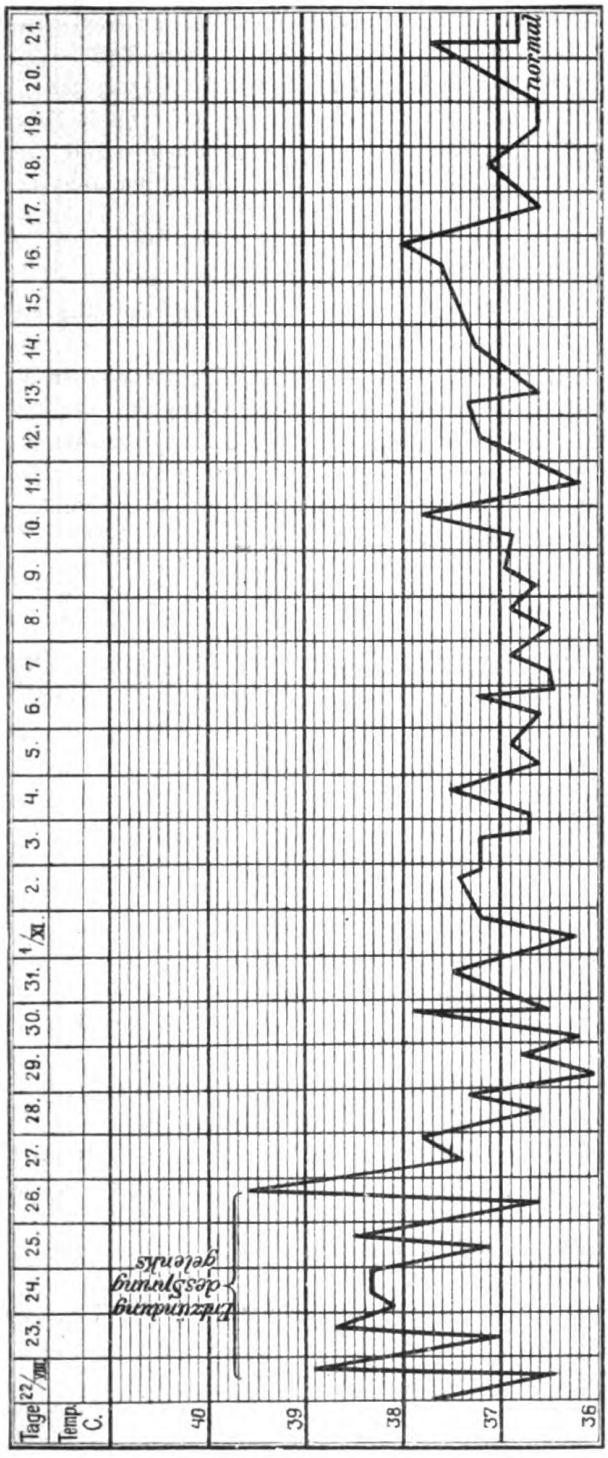

Fig. 46.

IV. Otitis media suppurativa acuta dextra. Thrombophlebitis sinus sigmoidei. Pyaemia. Pachymeningitis externa. — Antrotomie. Jugularisausschaltung. Entfernung eines obturierenden Thrombus. — Heilung.

Friedrich G., 12 Jahre, aus Wien. Aufgenommen auf die Ohrenabteilung der allgemeinen Poliklinik am 22. Juli 1912.

Anamnese. In der Kindheit Masern und öfters Bronchitiden. Nie ohrenleidend. Vor drei Wochen ohne bekannte Ursache starke Schmerzen im rechten Ohre, nach zwei Tagen Paracentese und später eitriger Ausfluß, der nach einigen Tagen versiegte. Da neuerlich Schmerzen im Ohre auftraten, Wiederholung der Paracentese, danach wieder mäßige Eiterung. Gestern, also am 21. VII. vormittags, Schmerzen in demselben Ohr, nachmittags Schüttelfrost mit nachfolgendem hohen Fieber, Versiegen der Sekretion.

Status praesens vom 22. VII.: Anämisches Kind. In-

Digitized by Google
Original from UNIVERSITY OF CALIFORNIA
Generated on 2019-10-24 14:42 GMT / http://hdl.handle.net/2027/uc1.b3252763
Public Domain in the United States, Google-digitized / http://www.hathitrust.org/access_use#pd-us-google

nere Organe normal. Augenhintergrund ohne Veränderung. Mäßige Kopfschmerzen. Temp. morgens 36·9°, um 12 Uhr ein Schüttelfrost. Abends Temp. 39·6°.

Ohrbefund: R. O. Schmerzhafte Schwellung hinter der Ohrmuschel. Trommelfell gerötet mit einer Perforation hinten oben. Geringe, nicht fötide Sekretion.

Funktionsprüfung: L. O. normal. R. O.: Die Prüfung ergibt eine Erkrankung des schalleitenden Apparates mäßigen Grades. Kein Spontannystagmus. Vestibularapparat kalorisch erregbar. Auf Drehung wurde wegen des hohen Fiebers nicht geprüft.

23. VII. Um 8 Uhr früh ein Schüttelfrost.

Operation am 23./VII. (Prof. Alexander): 1. Typische Jugularisausschaltung.

2. Antrotomie: Warzenfortsatzzellen mit Eiter gefüllt; perisinöser Abscеß. Die Sinuswand verdickt, grau verfärbt, ziemlich resistent. Resektion der Warzenfortsatzspitze. Breite Freilegung des Sinus bis zur normal aussehenden Wand. Die Eröffnung desselben ergibt einen obturierenden, nicht zerfallenen Thrombus im Sinus sigmoideus, der total entfernt wird, wonach normale Blutung entsteht. Tamponade. Wundversorgung.

Bakteriologischer Befund: Streptococcus pyogenes.

Verlauf: 24./VII. Schüttelfrost. Temperatur 39·4°. Bis zum 29. VII. intermittierendes Fieber.

29. VII. Schmerzen und Schwellung in der rechten Schultergegend, Umschläge mit essigsaurer Tonerde. Temperatur 40°.

4. VIII. Auf der rechten Schulter zwei apfelgroße Abscesse, Incision in Lokalanästhesie.

9. VIII. Seit dem 4./VIII.—7./VIII. höchste Temperatur 38·5° (Fig. 4). Schüttelfrost. Schmerzen in der rechten Glutäalgegend.

11. VIII. Abscеß am rechten Glutaeus. Incision in Lokalanästhesie. Wundversorgung.

17. VIII. Lytischer Temperaturabfall. Ohrwunde normal verlaufend.

18. VIII. Schmerzhafte Schwellung des rechten Kniegelenkes. Temperatur 38·8°. Umschläge mit essigsaurer Tonerde.

21. VIII. Schwellung im rechten Sprunggelenk mit Schmerzen. Umschläge. Ruhigstellen des rechten Fußes.

26. VIII. Die Schwellung im Kniegelenk nimmt ab. Sprunggelenk stark geschwollen, schmerzhaft, keine Fluktuation. Therapie wie oben.

Vom 28. VIII.—12. IX. nur mäßige Temperatursteigerungen abends. Kniegelenk vollkommen frei, Schwellung des Sprunggelenks bedeutend geringer. Allgemeinbefinden gut.

Seit dem 13. IX. Temperatur normal. Aktive und passive Bewegungen im Sprunggelenk frei, nicht schmerzhaft.

16. IX. Ohrwunde geheilt. Allgemeinbefinden vollkommen gut. Patient wird entlassen.

Epikrise: Die Diagnose des Falles war nicht schwer, eine Sinuserkrankung mit allgemeinen Symptomen war klar und wurde deshalb die

Digitized by Google
Original from UNIVERSITY OF CALIFORNIA
Generated on 2019-10-24 14:42 GMT / http://hdl.handle.net/2027/uc1.b3252763
Public Domain in the United States, Google-digitized / http://www.hathitrust.org/access_use#pd-us-google

Jugularisausschaltung vor der Operation vorgenommen. Betont muß die Neigung von Retention und Versiegen der Sekretion im Verlaufe der Otitis werden, was man bei mit Sinuserkrankungen komplizierten Otitiden öfters beobachten kann. Trotz Unterbindung der Jugularis traten doch pyämische Erscheinungen ziemlich spät auf, die erste Metastase fünf Tage nach der Operation. Im allgemeinen dauerte die otogene Pyämie — denn als solche müssen wir den Fall auffassen — nach der Operation noch sieben Wochen. Vor der Operation bestand sie, wie wir vermuten, nur 2—3 Tage. Trotz wiederholter interner Untersuchung konnte man keine Metastasen in den inneren Organen nachweisen. Bemerkenswert erscheint, daß sämtliche Metastasen sich auf der Seite des erkrankten Ohres vorfanden. An dem Fall sehen wir, wie dringend schnelles rationelles chirurgisches Eingreifen notwendig ist, da schon bei einige Tage bestehender Sinuserkrankung schwere Allgemeinerscheinungen hervortreten können. Die Temperaturkurve (Fig. 4) ist wegen ihres für die Pyämie typischen Verlaufes beachtenswert.

V. Otitis media suppurativa acuta dextra. Osteoperiostitis processus mastoidei. Abscessus perisinosus. Thrombophlebitis sinus sigmoidei ac transversi. Septicaemia. — Antrotomie. Jugularisausschaltung. Eröffnung des Sinus und Entfernung eines 8 cm langen Thrombus. — Heilung.

Marie S., 39 Jahre, aus Wien. Aufgenommen auf die Ohrenabteilung der allgemeinen Poliklinik in Wien am 4. September 1912.

Anamnese: Pat. litt vor einigen Jahren an einem Lungenspitzenkatarrh. Seit einigen Monaten Endometritis. War nie ohrenkrank. Vor 14 Tagen ohne bekannte Ursache Schmerzen im rechten Ohre, danach eitrige Sekretion. Fieber bis 38°. Vom Anfange an ärztliche Behandlung. Diagnose: Otitis media acuta dextra mit dem Charakter einer epitympanalen Entzündung. In den nächsten Tagen subjektive Besserung. Temperatur normal. Profuse Sekretion. Seit zwei Tagen (2. IX.) intensive Schmerzen am Warzenfortsatz. Die Pat. wird auf die Abteilung aufgenommen.

Status praesens: Sehr herabgekommene, magere Frau. Temperatur 36·7°. Retraktion beider Lungenspitzen.

Ohrbefund: Druck auf die rechte Warzenfortsatzgegend schmerzhaft. Trommelfell stark geschwollen mit Perforation vorne unten, profuse Eiterung.

Die Funktionsprüfung ergibt im rechten Ohre eine Erkrankung mäßigen Grades des schalleitenden Apparates bei normal erregbarem statischen Labyrinth. L. O. normal.

Pat. wird, da die Temperatur normal ist, konservativ behandelt. Infolge der Endometritis starke Blutungen.

17. IX. Temperatur 37·6°. Die Schmerzen am Warzenfortsatze werden stärker.

19. IX. Weichteile hinter der rechten Ohrmuschel geschwollen, starke Spontan- und Druckschmerzhaftigkeit am Warzenfortsatze.

Digitized by Google
Original from UNIVERSITY OF CALIFORNIA
Generated on 2019-10-24 14:42 GMT / http://hdl.handle.net/2027/uc1.b3252763
Public Domain in the United States, Google-digitized / http://www.hathitrust.org/access_use#pd-us-google

Operation am 19. IX. (Prof. Alexander): Antrotomie: Warzenfortsatz und dessen Spitze in eine große Absceßhöhle umgewandelt, an deren Innenwand in zirka Bohnengröße der mit Granulationen und Knochensequestern bedeckte Sinus freiliegt. Die Sinuswand selbst normal aussehend. Im Antrum Eiter und Granulationen. Blutung aus dem Emissarium. Offene Wundversorgung.

Verlauf: In den nächsten Tagen nach der Operation Temperatursteigerungen bis 39° ohne Schüttelfröste bei ziemlich gutem Allgemeinbefinden. Beim Verbandwechsel zeigt sich die Operationswunde normal aussehend, insbesondere am Sinus keine krankhaften Veränderungen.

Bakteriologischer Befund des Blutes negativ; im Eiter Streptococcus pyogenes.

15. X. Es bestehen immer hohe Abendtemperaturen (Fig. 5), jedoch nie Schüttelfrost. Da die Wundheilung normal verläuft und kein Grund vorliegt, das Fieber auf die Ohrenkrankheit zu beziehen, dagegen Verdacht auf latente Tuberkulose be-

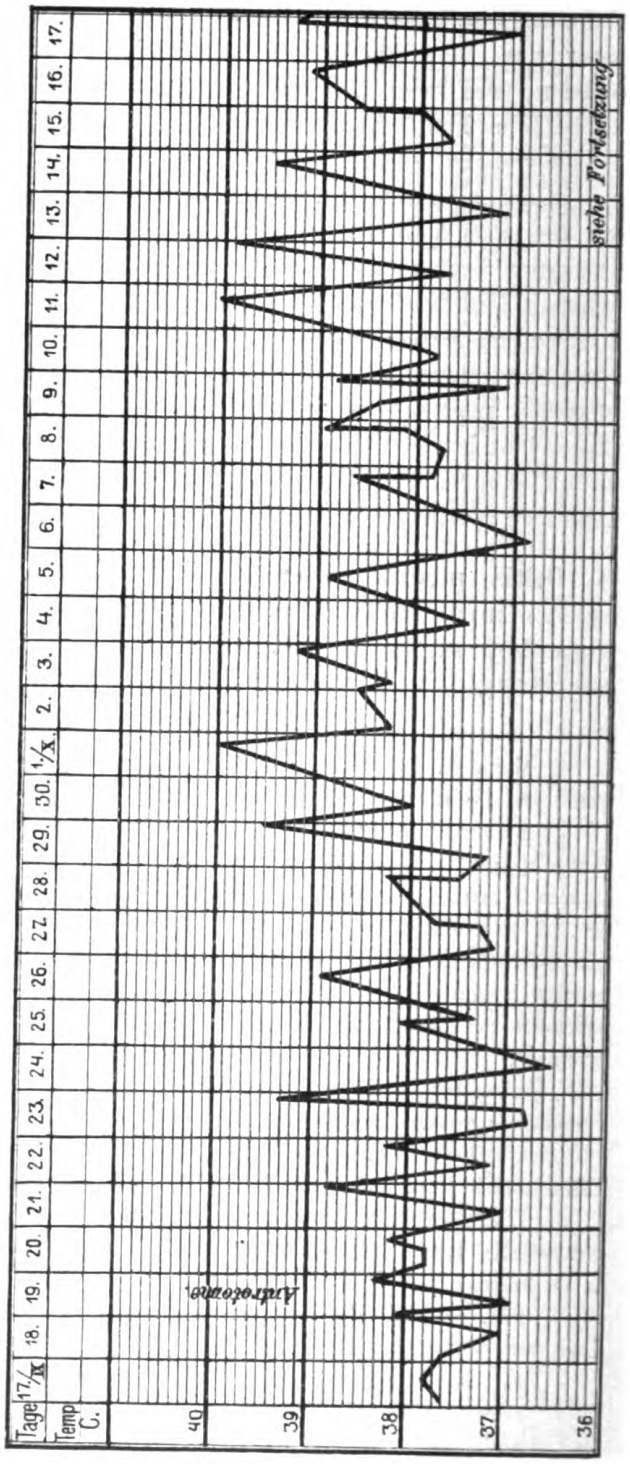

Fig. 5a.

Digitized by Google
Original from UNIVERSITY OF CALIFORNIA
Generated on 2019-10-24 14:42 GMT / http://hdl.handle.net/2027/uc1.b3252763
Public Domain in the United States, Google-digitized / http://www.hathitrust.org/access_use#pd-us-google

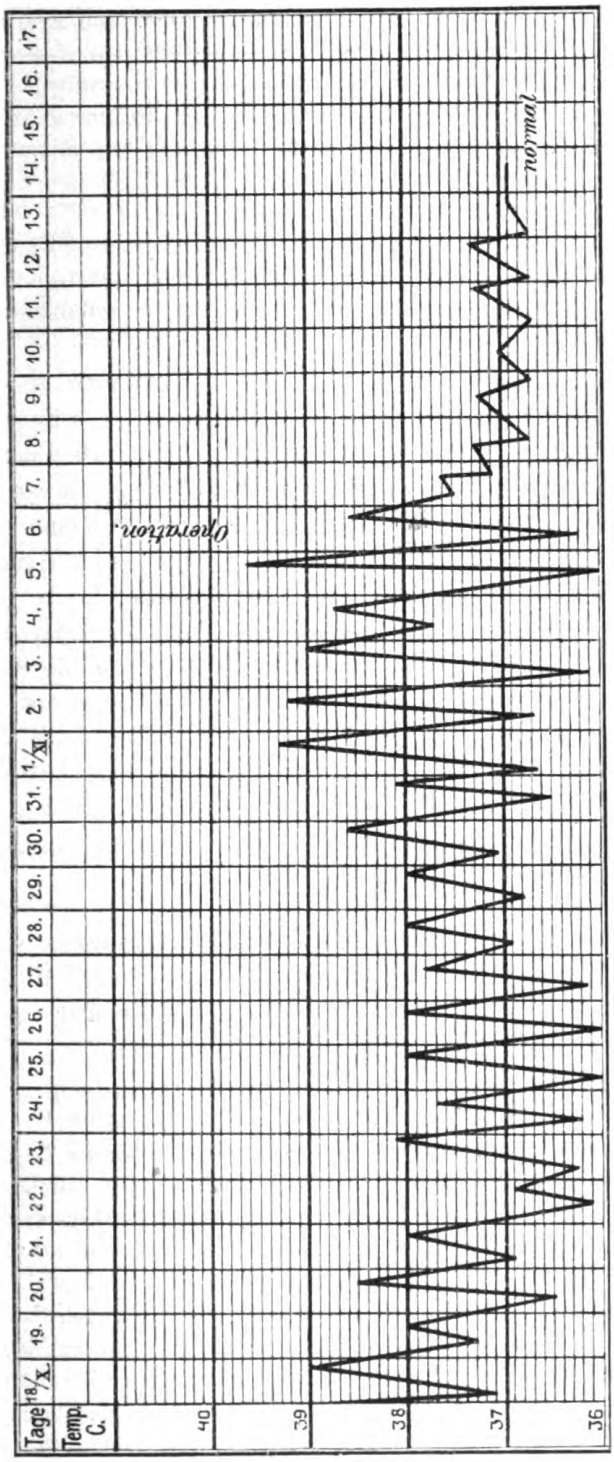

Fig. 5b.

steht, wird die Pat. auf die interne Abteilung transferiert.

28. X. Die Beobachtung der Pat. auf der internen Abteilung ergab nur einen Milztumor, die Blutuntersuchung Lymphozytose. Allgemeinbefinden trotz bestehenden Fiebers nicht schlecht. Keine Schüttelfröste. Hie und da Kopfschmerzen.

30. X. Seit gestern starke Kopf- und Nackenschmerzen, so daß der Hals steif, etwas nach rechts geneigt, gehalten wird. Druck auf die Gegend hinter dem Warzenfortsatz schmerzhaft.

3. XI. Temperatur 39·3°. Kein Spontannystagmus. Leicht gesteigerte Bauchdecken- und Patellarreflexe. Kein Kernig. Kopfschmerzen rechts. Hals- und Nackensteifigkeit mäßigen Grades. Deutliche Neigung des Kopfes nach rechts. Ohrwunde bereits geheilt. Keine Sekretion aus dem Gehörgang.

Operation am 6. XI. (Prof. Alexander): 1. Typische Unterbindung der schwach gefüllten, strömendes Blut führenden Jugularis interna dextra.

2. Freilegung des Operationsfeldes nach der Antrotomie. Freile-

Generated on 2019-10-24 14:42 GMT / http://hdl.handle.net/2027/uc1.b3252763
Public Domain in the United States, Google-digitized / http://www.hathitrust.org/access_use#pd-us-google
Digitized by Google
Original from UNIVERSITY OF CALIFORNIA

gung des normal aussehenden, jedoch resistenten Sinus zum Knie. Die Eröffnung desselben ergibt eine vollkommene Obliteration des Sinus sigmoideus und transversus durch organisierte Thrombenmassen. Entfernung des Thrombus nach unten gegen den Bulbus, bis Blut kommt. Nach rückwärts muß der Sinus bis nahe an der Confluens sinuum freigelegt werden, bis normale Blutung kommt. Länge des Thrombus 8 *cm*. Wundversorgung. Verband.

Bakteriologischer Befund des Blutes: negativ.

Verlauf: Der weitere Verlauf nach der Operation war normal. Fieber mit lytischem Abfall bestand noch zirka drei Tage. Die Nackensteifigkeit ließ erst zwei Tage später nach, zwei Wochen nach der Operation wurde Pat. in ambulatorische Behandlung entlassen.

Epikrise: Die Diagnose der Sinuserkrankung war, wie man aus der ziemlich spät ausgeführten Operation leicht ersehen kann, eine schwierige. Außer Fieber bestand kein anderes Zeichen der Sinusphlebitis; trotz langer Beobachtung war kein Schüttelfrost zu eruieren, die Wand des während der ersten Operation freigelegten Sinus ergab keinen Anlaß zur Annahme einer Phlebitis. Kopfschmerzen und Nackensteifigkeit traten erst anfangs November, also nach fünf Wochen bestehendem Fieber auf. Die bakteriologische Blutuntersuchung war negativ, es handelte sich also in dem Falle um keine Bakteriämie, sondern um eine Septikämie. Welch verschiedenen Verlauf die Sinuserkrankungen nehmen können, zeigt uns ein Vergleich dieses Falles mit dem letztbeschriebenen. Dort sehen wir, trotz ziemlich früh vorgenommener Ausschaltung der infektiösen Blutbahn und Entfernung des Thrombus, Auftreten von Metastasen erst eine Zeit lang nach der Operation, hier haben wir vor uns eine langdauernde Septikämie, die durch rationelles chirurgisches Eingreifen fast sofort zum Stillstande gebracht worden ist.

VI. Otitis media acuta suppurativa sinistra. Mastoiditis acuta sinistra. Thrombophlebitis sinus sigmoidei sinistra. Septikämie. Meningitis purulenta. — Antrotomie, Jugularisausschaltung. Eröffnung des Sinus. — Exitus letalis.

Leopold S., 15 Jahre, aus Wien. Aufgenommen auf die Ohrenabteilung der allgemeinen Poliklinik in Wien am 21. IX. 1912.

Anamnese: Immer ohrgesund. Seit vier Wochen ohne bekannte Ursache eine linkseitige akute Otitis media; in den ersten drei Wochen keine besonderen Beschwerden. Seit einigen Tagen hat der Pat. heftige Schmerzen im linken Warzenfortsatz und Kopfschmerzen. Es besteht angeblich leichtes Fieber, keine Schüttelfröste, kein Erbrechen.

Status praesens: Kräftiger Knabe mit normalen inneren Organen.

Ohrbefund: L. O. Warzenfortsatzgegend diffus infiltriert, auf Druck und spontan schmerzhaft, insbesondere an der Spitze und einen Querfinger breit hinter derselben. Profuse, schleimige, nicht fötide Eiterung aus dem Gehörgang. Trommelfell gerötet. Senkung der hinteren oberen Gehörgangswand. R. O. normal.

Digitized by Google
Original from UNIVERSITY OF CALIFORNIA
Generated on 2019-10-24 14:42 GMT / http://hdl.handle.net/2027/uc1.b3252763
Public Domain in the United States, Google-digitized / http://www.hathitrust.org/access_use#pd-us-google

Die Funktionsprüfung ergibt eine Erkrankung des schalleitenden Apparates im linken Ohre mit normal erregbarem Vestibularis beiderseits.

Temperatur bei der Aufnahme 38°. Kein Schüttelfrost. Keine Nackensteifigkeit.

Operation am 22. IX. (Aspirant der Abteilung mit Dr. Leidler): Antrotomie: Warzenfortsatz in einen großen Absceß umgewandelt, der Sinus liegt in zirka Bohnengröße frei und ist von Granulationen besetzt. Resektion der Warzenfortsatzspitze. Breite Eröffnung des Antrum. Freilegung des Sinus in ungefähr 3 *cm* Länge. Offene Wundbehandlung.

Verlauf: In den nächsten drei Tagen Wohlbefinden. Temperatur 37·2°.

26. IX. Schüttelfrost um 8 Uhr früh, mit nachfolgender Temperatur 40°.

27. IX. früh Schüttelfrost.

Fig. 6.

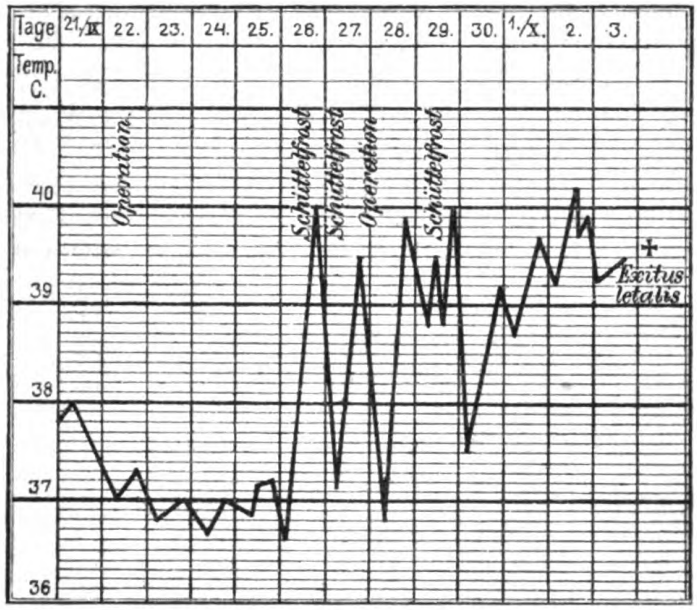

Operation 27. IX. (Dr. Leidler): 1. Typische Jugularisunterbindung.

2. Die Incision des Sinus ergibt eine verdickte Wand und einen wandständigen Thrombus, den man jedoch wegen starker Blutung nicht herauspräparieren kann. Tamponade. Wundversorgung.

Bakteriologischer Befund: Streptococcus pyogenes.

Verlauf: Täglicher Verbandwechsel, Wunde normal sezernierend. Im weiteren Verlaufe Schüttelfröste mit hohen Temperaturen (Fig. 6) und morgendlichen Remissionen.

1. X. Pat. somnolent. Geringe Nackensteifigkeit. Lumbalpunktion trüb. Hohe Temperaturen ohne Remissionen. Kernig positiv.

3. X. Exitus letalis in tiefem Koma.

Generated on 2019-10-24 14:42 GMT / http://hdl.handle.net/2027/uc1.b3252763
Public Domain in the United States, Google-digitized / http://www.hathitrust.org/access_use#pd-us-google
Digitized by Google
Original from UNIVERSITY OF CALIFORNIA

Sektionsbefund: Meningitis purulenta hemisphaera sinistra. Tumor lienis acutus, Myodegeneratio cordis.

Epikrise: Während der ersten Operation schon wurde der Sinus der Knochendecke entblößt und von Granulationen bedeckt gefunden: trotzdem, den allgemeinen Regeln folgend, konnte man nichts mehr vornehmen, da allgemeine septische Erscheinungen einer Sinuserkrankung nicht vorhanden waren, die Sinuswand selbst auch unverändert schien. Die Infektion dürfte also unmittelbar nach der Operation stattgefunden haben, da schon nach drei Tagen der erste Schüttelfrost als Zeichen einer Allgemeininfektion auftrat. Tatsächlich wurde eine wandständige Thrombose nachgewiesen. Die eitrige Meningitis trat erst drei Tage später auf, worauf selbstverständlich nur eine schlechte Prognose gestellt werden konnte.

VII. Otitis media suppurativa acuta dextra. Mastoiditis acuta dextra. Abscessus perisinosus ac extraduralis. Septicaemia. — Jugularisunterbindung. Antrotomie. — Heilung.

Anton W., 15 Jahre, aus Wien. Aufgenommen auf die Ohrenabteilung der allgemeinen Poliklinik in Wien am 22. X. 1912.

Anamnese: Pat. überstand in der Kindheit Diphtherie und hat später öfters an Angina gelitten. Immer ohrgesund. Vor zehn Tagen nach einem Schnupfen Schmerzen im rechten Ohre, danach spontaner Eiterdurchbruch und Nachlassen der Schmerzen. Seit dem 21. XI. schmerzhafte Schwellung hinter dem rechten Ohre. Angeblich hat er einen Schüttelfrost am 21. XI. gehabt, darauf Fieber. Kopfschmerzen rechts.

Fig. 7.

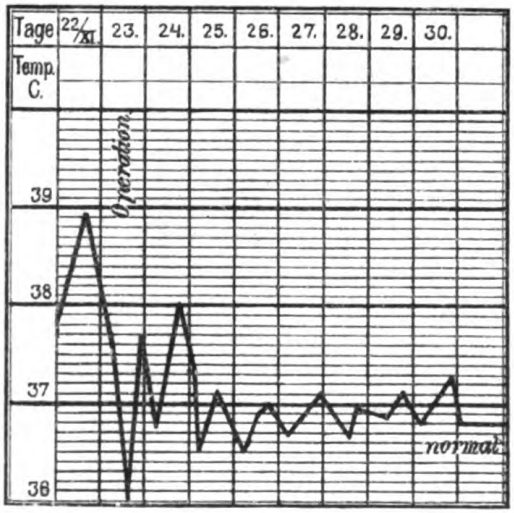

Status praesens am 22. XI.: Im Bereiche der motorischen Hirnnerven keine Störungen. Pupillen prompt reagierend. Augenhintergrund normal. Sehnenreflexe nicht gesteigert. Kein Kernig. Der Kropf nach rechts geneigt, wird steif gehalten; Klagen über Kältegefühl, Temperatur 39·9° (Fig. 7).

Ohrbefund: R. O. Trommelfell geschwollen, gerötet, im hinteren oberen Quadranten eine Perforation. Diffuse Schwellung der Weichteile am Warzenfortsatz. Auf Druck und spontan sehr schmerzhaft, besonders 1—2 *cm* hinter der Warzenfortsatzspitze.

Funktionsprüfung: R. O. V = 6 *m*, v = 1 *m*, W = nach rechts, S = verengert, R = negativ. Statisches Labyrinth normal erregbar. Kein Spontannystagmus.

Generated on 2019-10-24 14:42 GMT / http://hdl.handle.net/2027/uc1.b3252763
Public Domain in the United States, Google-digitized / http://www.hathitrust.org/access_use#pd-us-google
Digitized by Google
Original from UNIVERSITY OF CALIFORNIA

23. XI. Temperatur morgens 36°, Schlaflosigkeit.

Operation am 23. XI. (Prof. Alexander): 1. Typische Ausschaltung der Vena jugularis interna.

2. Antrotomie: Entleerung des subperiostalen Abscesses. Unter der hinteren Kante des Warzenfortsatzes eine zirka 1 cm lange Fistel, die in einen großen perisinösen und extraduralen Absceß der hinteren Schädelgrube führt. Warzenfortsatz in eine Eiter- und Granulationshöhle umgewandelt. Sinus und Dura hinter demselben in Zweikronenstückgröße freiliegend, granulierend. Die Eröffnung des Sinus ergibt die Wand verdickt, innen flüssiges Blut. Tamponade, Wundversorgung.

Bakteriologischer Befund: Grampositive Kokken.

Verlauf: 25. XI. Allgemeinbefinden gut. Temperatur normal.

Im weiteren Verlauf keine Temperatursteigerung (Fig. 7). Wunde gut aussehend. Nach zwei Wochen wird Pat. in ambulatorische Behandlung entlassen.

Epikrise: Hier hatten wir es auf der Grundlage einer kurz dauernden Otitis media mit einer vollkommen frischen Sinuserkrankung zu tun. Möglich ist, daß auch in dem Fall wie im Fall Nr. 1 die Operation am Ohr allein ausreichen würde. Da jedoch die Remission der Temperatur fast 3° betrug, dabei Schmerzhaftigkeit hinter dem Warzenfortsatze und Neigung des Kopfes zur kranken Seite bestanden, mußte man an eine Sinuserkrankung mit septischen Erscheinungen denken; Eröffnung des Sinus ergab nur eine Verdickung der Wand und keine Thrombose. Bald nach der Operation hörte das remittierende Fieber auf.

VIII. Otitis media suppurativa chronica dextra. Cholesteatom. Mastoiditis chronica. Pachymeningitis externa. Thrombophlebitis sinus transversus. — Radikaloperation. Jugularisausschaltung. Entfernung eines wandständigen Thrombus. — Heilung.

Viktor B., 9 Jahre, aus Wien. Aufgenommen auf die Ohrenabteilung der allgemeinen Poliklinik in Wien am 26. November 1912.

Anamnese: Im ersten Lebensjahre Masern. Mit 4 Jahren Scharlach, danach eitriger Ohrenfluß rechts durch etwa ein Jahr, dann angeblich Heilung. Im siebenten Lebensjahre Entfernung der adenoiden Vegetationen. Vor einem Jahre wieder spontaner eitriger Ohrenfluß rechts, der mit kurzen Pausen bis jetzt andauert. Seit einer Woche starke Schmerzen im Warzenfortsatz, seit drei Tagen Fieber. Angeblich keine Schüttelfröste. Seit gestern Kopfschmerzen. Kein Schwindel. Kein Erbrechen.

Status praesens: Am 27. XI. Reflexe normal. Keine Nackensteifigkeit. Hirnnerven und Augenhintergrund normal. Temperatur 39·1°.

Ohrbefund: R. O. Fötide Sekretion. Destruktion des Trommelfells. Granulationen und Cholesteatommassen in der Gegend der Shrapnellschen Membran sichtbar. Druck auf die leicht geschwollene Warzenfortsatzgegend schmerzhaft. Im mikroskopischen Präparat Cholestearin-Krystalle. L. O. normal.

Funktionsprüfung: R. O. V = 8 *m*, v = 1 *m*, W = nach rechts, S = verlängert, R = negativ. Vestibularapparat normal. L. O. normal.

Digitized by Google
Original from UNIVERSITY OF CALIFORNIA
Generated on 2019-10-24 14:42 GMT / http://hdl.handle.net/2027/uc1.b3252763
Public Domain in the United States, Google-digitized / http://www.hathitrust.org/access_use#pd-us-google

Operation am 28. XI. (Prof. Alexander): 1. Radikaloperation: In der Mitte des Planum mastoideum eine Fistel, aus der Eiter unter Pulsation vorquillt. Knochen sehr morsch. Sinus, vom fötiden Eiter umspült, ist mit dicken, grauen Granulationen bedeckt; seine Wand ist dunkelgrau verfärbt. Antrum von Cholesteatommassen erfüllt. Tegmen und laterale Labyrinthwand normal. Die Operation wird unterbrochen und 2. die typische Unterbindung der gut gefüllten Jugularis interna ausgeführt.

3. Sodann wird der Sinus bis zur normal aussehenden Grenze freigelegt. Bei der Incision kommt nur wenig Blut; beim Versuch, den Thrombus zu entfernen, quillt ein starker Blutstrom vor, der den wandständigen Thrombus herausschleudert. Tamponade. Plastik nach Panse. Verband.

Fig. 8.

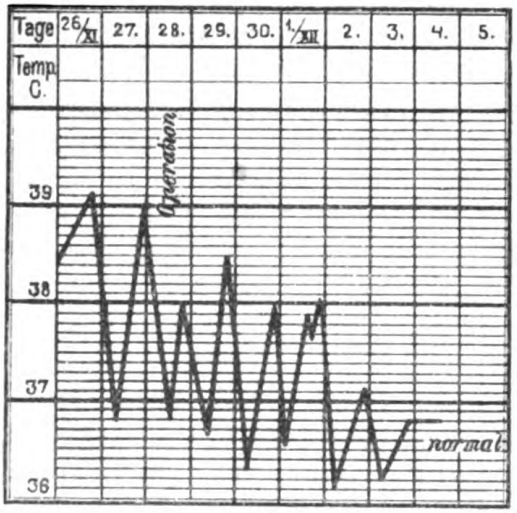

Bakteriologischer Befund: Grampositive Kokken.

Verlauf: 30. XI. Wohlbefinden, Temperatur 38°.

4. XII. Verbandwechsel. Wundverlauf gut. Temperatur normal (Fig. 8).

14. XII. In ambulatorische Behandlung entlassen.

Epikrise: Da die Diagnose vor der Operation nicht mit Sicherheit gestellt werden konnte, andererseits man aber zwecks längerer klinischer Beobachtung mit dem chirurgischen Eingriff nicht warten konnte, wurde die Jugularisausschaltung erst auf Grund der Besichtigung des Sinus unternommen. Die Eröffnung des Sinus ergab einen wandständigen Thrombus und es gelang glücklicherweise, ihn zu entfernen. Nach Ausschaltung der Infektionsquelle hörten auch bald die septikämischen Erscheinungen auf.

IX. Otitis media suppurativa acuta sinistra. Mastoiditis acuta sinistra. Sinusphlebitis. Septikämie. — Antrotomie. (Zufällige Eröffnung des Sinus.) Jugularisunterbindung. — Heilung.

Mathilde S., 47 Jahre, aus Wien. Aufgenommen auf die Ohrenabteilung der allgemeinen Poliklinik in Wien am 26. III. 1913.

Anamnese: Pat. war immer gesund. Vor vier Wochen nach einer leichten Influenza Stechen im linken Ohre, drei Tage später spontaner Eiterdurchbruch und Nachlassen der Schmerzen. Bis zum 23. III. profuse Eiterung. Pat. steht seit 2 Wochen in ärztlicher Behandlung. Am 24. III. Aufhören der Eiterung. Schmerzen im Warzenfortsatze und Schwellung der Weichteile hinter der linken Ohrmuschel. Geringe Temperatursteigerung. Am 26. III. wurden die Schmerzen stärker, die Schwel-

Digitized by Google
Original from UNIVERSITY OF CALIFORNIA
Generated on 2019-10-24 14:42 GMT / http://hdl.handle.net/2027/uc1.b3252763
Public Domain in the United States, Google-digitized / http://www.hathitrust.org/access_use#pd-us-google

lung am Warzenfortsatz größer. Die Pat. wird zwecks operativer Behandlung aufgenommen.

Status praesens: Fettleibige Frau. Befund der inneren Organe normal. Temperatur 37·2°.

Ohrbefund: L. O. Spontan und auf Druck schmerzhafte Schwellung der Weichteile am Warzenfortsatz. Keine Sekretion. Trommelfell gerötet, geschwollen. Leichte Senkung der hinteren oberen Gehörgangswand.

Die Funktionsprüfung ergibt links eine Affektion mäßigen Grades des Mittelohrs. Kein Spontannystagmus. Statisches Labyrinth normal erregbar. R. O. normal.

Operation am 27. III. (Dr. Sperber): Fistel am Planum mastoideum. Knochen hochgradig morsch. Zellen mit Eiter gefüllt. Antrum weit, voll von Granulationen. Wegen des morschen Knochens wird am Ende der Operation zufällig beim Meißeln der Sinus eröffnet, worauf starke Blutung eintritt. Tamponade. Verband.

Verlauf 2. VII. Verbandwechsel. Die Tampons werden vom Sinus nicht entfernt.

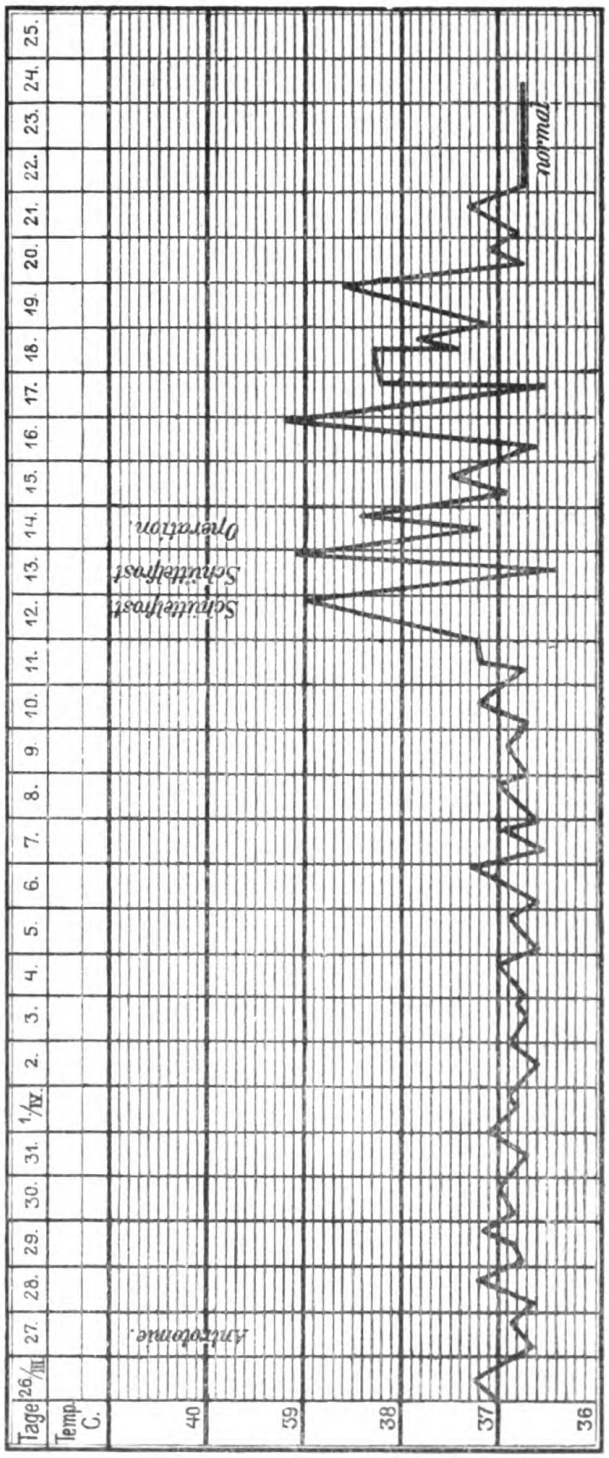

Fig. 9.

Digitized by Google
Original from UNIVERSITY OF CALIFORNIA
Generated on 2019-10-24 14:42 GMT / http://hdl.handle.net/2027/uc1.b3252763
Public Domain in the United States, Google-digitized / http://www.hathitrust.org/access_use#pd-us-google

6. IV. Bei Entfernung der Tampons starke Blutung aus dem Sinus. Tamponade. Bis zum 11. IV. normale Temperatur, Wohlbefinden.

12. IV. Schüttelfrost. Temperatur 39°.

13. IV. Starker Schüttelfrost mit nachfolgender hoher Temperatur. Kopfschmerzen.

Operation am 14. IV. (Prof. Alexander): 1. Typische Unterbindung der von strömendem Blut gefüllten Jugularis interna.

2. Freilegung des Sinus, dessen Wand keine Veränderungen zeigt. Die Eröffnung desselben ergibt Blut im Strahl. Tamponade. Wundversorgung.

Bakteriologischer Befund: Streptococcus mucosus.

Verlauf: Im weiteren Verlauf dauerten hohe Temperaturen über 39° mit starken Remissionen bis unter 37° noch bis zum 20. IV., also sechs Tage nach der Operation, an. Dabei Kopfschmerzen, allgemeines Unwohlsein. Vom 21. IV. lytischer Temperaturabfall (Fig. 9), Ohrwunde normal sezernierend. Wohlbefinden.

15. V. Keine Sekretion aus dem Ohre. Retroaurikuläre Wunde bis auf 4 *cm* vernarbt. Pat. wird aus dem Spital entlassen.

Epikrise: Ohne Zweifel gab die zufällige Eröffnung des Sinus, die bekanntlich viel gefährlicher ist als die absichtliche, eventuell der Verbandwechsel bei noch nicht geschlossenem Sinus Anlaß zu einer Sinuserkrankung mit nachfolgender Septikämie. An dem Fall sehen wir, was schon mehrmals hervorgehoben wurde, daß man bei ganz frischen Infektionen trotz zweifellos bestehender Septikämie keine Veränderungen am Sinus findet, weder Thrombenbildung noch Wandverdickungen; es ergibt sich, daß die Indikation zur Jugularisausschaltung nicht nur auf Grund gefundener Veränderungen am Sinus während einer Ohroperation gestellt sein kann, sondern indiziert ist schon wegen allgemeiner septikämischer Erscheinungen, und daß gerade in diesen Fällen ihr Erfolg wie im letztbeschriebenem eklatant sein kann.

X. Otitis media suppurativa chronica dextra. Labyrinthitis diffusa suppurativa dextra. Thrombophlebitis sinus sigmoidei ac transversi. Septikämie. — Radikaloperation. Labyrinthoperation. Jugularisausschaltung. Eröffnung des Sinus und Entfernung eines Thrombus. — Heilung.

Emerich S., 35 Jahre, aus Wien. Aufgenommen auf die Ohrenabteilung der allgemeinen Poliklinik am 6. IV. 1913.

Anamnese: Linksseitige Schwerhörigkeit seit dem 6. Lebensjahre (angeblich nach Ohrfeige). Im 15. Lebensjahre bekam er nach einer Erkältung eine Mittelohrentzündung rechts und besteht seit der Zeit mit kleinen Pausen Ohrenfluß, dabei hat sich das Hörvermögen allmählich verschlechtert. Da er jedoch durch dieses Leiden wenig Beschwerden hatte, stand er nur selten in ärztlicher Behandlung. Erst vor acht Tagen bekam er früh beim Aufstehen vom Bett einen starken Schwindelanfall

Generated on 2019-10-24 14:42 GMT / http://hdl.handle.net/2027/uc1.b3252763
Public Domain in the United States, Google-digitized / http://www.hathitrust.org/access_use#pd-us-google
Digitized by Google
Original from UNIVERSITY OF CALIFORNIA

mit Erbrechen, der zwei Stunden dauerte. In den nächsten drei Tagen wiederholte Schwindelanfälle beim Aufstehen, ohne Erbrechen und von geringerer Intensität. Nach Aufhören des Schwindels pflegte er seiner gewöhnlichen Arbeit nachzugehen. Seit vier Tagen zur Mittagsstunde starke Schüttelfröste mit nachfolgendem hohen Fieber und Kopfschmerzen rechts. Seit der Zeit ist er zu Hause bettlägerig, bekommt beim Aufsetzen sofort Schwindel. Brechreiz besteht fortwährend.

Status praesens vom 7. IV.: Großes abgemagertes Individuum, vermag nur mit Mühe zu gehen und macht sofort den Eindruck eines Schwerkranken.

Fig. 10.

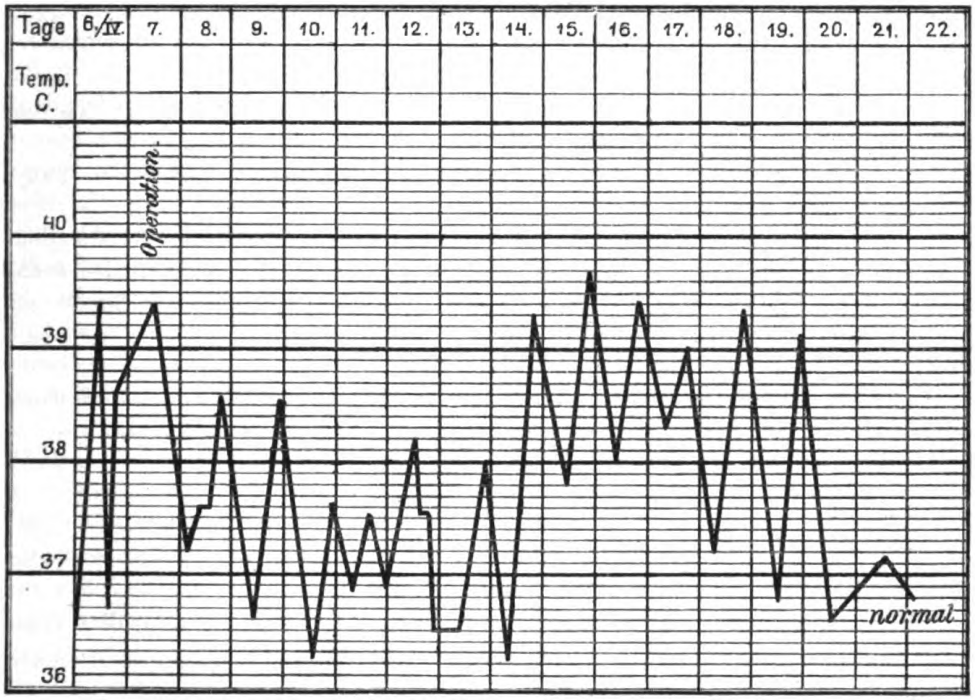

Temperatur 39·5°. Deutlich subikterische Verfärbung der Skleren. Der Kopf wird steif gehalten, etwas nach rechts geneigt. Kernig angedeutet. Augenhintergrund normal. Bewußtsein nicht vollkommen klar. Geringe Nackensteifigkeit.

Ohrbefund: R. O. Profuse, fötide, eitrige Sekretion. Hochgradige Senkung der hinteren oberen Gehörgangswand mit Durchbruch derselben. L. O. Chronischer Adhäsivprozeß.

Die Funktionsprüfung ergibt das rechte Ohr vollkommen taub. Statisches Labyrinth kalorisch nicht erregbar. Kein Fistelsymptom. Drehreaktion nicht durchführbar. Grobschlägiger rotatorischer Spontannystagmus zweiten Intensitätsgrades

Digitized by Google
Original from UNIVERSITY OF CALIFORNIA
Generated on 2019-10-24 14:42 GMT / http://hdl.handle.net/2027/uc1.b3252763
Public Domain in the United States, Google-digitized / http://www.hathitrust.org/access_use#pd-us-google

nach links. L. O. Erkrankung des schalleitenden Apparates ziemlich hohen Grades auf Grund eines chronischen Adhäsivprozesses mit erregbarem Vestibularapparat.

Operation am 7. IV. (Prof. Alexander): 1. Radikaloperation: Im Antrum kirschengroßes, vereitertes Cholesteatom. Am horizontalen Bogengang eine für die Sonde durchgängige Fistel.

2. Labyrinthresektion nach Alexander: Sinus von fötidem Eiter umspült, graugrün verfärbt, fühlt sich hart an. Freilegung bis zur gesunden Grenze. Nach Eröffnung des Labyrinthes reichlicher Liquorabfluß. Dura der mittleren und hinteren Schädelgrube unverändert.

3. Typische Jugularisunterbindung. Die Vene selbst mit Blut gut gefüllt.

4. Die Eröffnung des Sinus ergibt einen obturierenden Thrombus im Sinus sigmoideus und transversus, dessen Entfernung vollständig gelingt, worauf Blut im Strahl vordringt. Tamponade. Wundversorgung. Länge des Thrombus 8 cm. Wegen Erschöpfung des Pat. wird keine Plastik gemacht.

Bakteriologischer Befund: Streptococcus pyogenes.

Verlauf: 9. IV. Profuser Liquorabfluß. Starke Kopfschmerzen. Nackensteifigkeit. Temperatur 39·2°. Nystagmus zweiten Grades nach links.

11. IV. Pat. sehr unruhig. Allgemeinbefinden schlecht. Temperatur 39·2°, Nystagmus etwas schwächer.

Bis zum 14. IV. Abfluß des Liquor, am 15. IV. Entfernung der Tampons vom Sinus. Wunde normal. Temperatur über 39°, jedoch Allgemeinbefinden etwas besser. Hohe Temperaturen mit Remissionen dauerten noch bis zum 20. IV. an, von da ab lytischer Temperaturabfall (Fig. 10). Die Kopfschmerzen ließen auch bald nach. Wundverlauf normal.

15. V. Allgemeinbefinden gut. Plastik nach Panse, die während der Operation behufs Abkürzung der Operationsdauer nicht ausgeführt worden ist.

20. V. Pat. wird in ambulatorische Behandlung entlassen.

Epikrise: Im Verlaufe einer chronischen Otitis führte ein akut vereitertes Cholesteatom einerseits durch Fistelbildung zur eitrigen Labyrinthitis, andrerseits durch Eindringen des Eiters in die nächstgelegene Blutbahn zur infektiösen Thrombose, die zur Septikämie Anlaß gab. Das klinische Bild einer Sinuserkrankung war durch die akut aufgetretene Labyrintheiterung mit Zeichen beginnender Meningitis (positiver Kernig) ziemlich verdeckt, so daß man an erster Stelle an die Labyrinthitis dachte. Erst nach Freilegung des Sinus, als die groben Veränderungen an ihm sichtbar wurden, wurde die typische Jugularisausschaltung ausgeführt, wonach Eröffnung des Sinus und Entfernung des Thrombus folgte. Der Beginn der Sinuserkrankung ist auch schwer festzustellen, eben wegen der ungefähr gleichzeitig auftretenden Labyrinthentzündung. Mit Rücksicht auf die Anamnese könnten wir eher annehmen, daß die Labyrintheiterung das Primäre war. Schwere septische Erscheinungen dauerten nach der Operation noch beinahe zwei Wochen an. Da der Fall als Labyrintheiterung auch besonderes Interesse bietet, wird er in einer anderen Arbeit von Dr. Leidler beschrieben.

Digitized by Google
Original from UNIVERSITY OF CALIFORNIA
Generated on 2019-10-24 14:43 GMT / http://hdl.handle.net/2027/uc1.b3252763
Public Domain in the United States, Google-digitized / http://www.hathitrust.org/access_use#pd-us-google

XI. Otitis media suppurativa chronica dextra. Cholesteatoma. Destructio acuta cholesteatomatis. Osteoperiostitis processus mastoidei dextri. Thrombophlebitis sinus sigmoidei ac transversi dextri. Otitis media chronica sinistra. Operatio radicalis ante 3 annos facta. — Ausschaltung der Vena jugularis interna. Radikaloperation. Eröffnung des Sinus und Entfernung eines obturierenden Thrombus. — Heilung.

Marie L., 9 Jahre, aus Wien. Aufgenommen auf die Ohrenabteilung der allgemeinen Poliklinik in Wien am 18. VI. 1913.

Anamnese: Im 5. Lebensjahre Scharlach, danach beiderseits eitrige Mittelohrentzündung, die nicht ausheilte. Im 7. Lebensjahre Masern. Kontinuierlicher Ohrenfluß; die Pat. stand nur selten in ärztlicher Behandlung. Im April 1910 Schmerzen im linken Warzenfortsatz, später eine Schwellung der Weichteile dortselbst. Zu dieser Zeit wurde sie ins Spital der Poliklinik aufgenommen, am linken Ohre radikaloperiert und nach drei Wochen entlassen. Seither blieb Pat. aus der Behandlung aus. Beiderseits konstanter Ohrenfluß. Ende Mai 1913 wurde der Pat. plötzlich sehr schlecht, angeblich kamen zweimal Ohnmachtsfälle vor. Sie hat mehrmals erbrochen, dazu traten Kopfschmerzen und Appetitlosigkeit auf. Das Kind fühlt sich seit dieser Zeit nicht wohl, erbricht häufig und hat häufig Fieber; nachts keine Unruhe. Dabei ging sie in die Schule. Vor fünf Tagen bekam sie Schmerzen im rechten Warzenfortsatz, heftige Kopfschmerzen und hohes Fieber, so daß sie zu Bett liegen mußte. Kein Schüttelfrost. Keine Schwindelanfälle. Nachts Delirien. Zu derselben Zeit entstand eine Schwellung hinter dem rechten Ohr. Das Gehör, welches schon früher herabgesetzt war, hat sich wesentlich verschlechtert.

Status praesens: Interner Befund negativ. Temperatur 40·5°. Sichtbare Zeichen einer schweren Allgemeinerkrankung. Somnolenz, Sensorium jedoch frei. Auf Fragen reagiert sie träge. Heftige Kopfschmerzen. Hirnnerven intakt. Geringe Nackensteifigkeit. Klopfempfindlichkeit des ganzen Schädels. Kein Kernig. Reflexe normal. Subikterische Verfärbung der Skleren.

Ohrbefund: R. O. Schwellung, sowie spontane und Druckschmerzhaftigkeit am Warzenfortsatz. Gehörgang hochgradig verengt durch Senkung der oberen hinteren Wand. Sehr fötide, mäßige Eiterung. Schmerzhaftigkeit hinter dem Warzenfortsatz und besonders am Hals, sowie am Vorderrand des Sternocleidomastoideus. L. O. Teilweise epithelisierte Paukenhöhle.

Die Funktionsprüfung ergibt, soweit dieselbe durchführbar ist, eine Erkrankung des schalleitenden Apparates beiderseits mit beiderseits normal erregbarem Vestibularapparat. Kein Spontannystagmus.

19. VI. Temperatur 40·8°.

Operation am 19. VI. (Prof. Alexander): I. Typische Unterbindung der Vena jugularis interna distal von der sehr stark entwickelten Vena facialis communis. Die Vene selbst normal aussehend, gut gefüllt, normale Blutung aus dem peripheren Stumpf. In der Umgebung einige stark infiltrierte Drüsen. II. 7 *cm* langer Hautschnitt. Eröffnung des höchst fötiden, subperiostalen Abszesses. Ungefähr 3 *cm* hinter der Warzenfortsatzmitte quillt aus einer kleinen Knochenöffnung (Emissarium) pulsierend

Digitized by Google
Original from UNIVERSITY OF CALIFORNIA
Generated on 2019-10-24 14:43 GMT / http://hdl.handle.net/2027/uc1.b3252763
Public Domain in the United States, Google-digitized / http://www.hathitrust.org/access_use#pd-us-google

sehr fötider Eiter hervor. Radikaloperation. Im Antrum, Attic und in der Paukenhöhle ein zirka kirschkerngroßes, vereitertes, von massenhaften Polypen umgebenes Cholesteatom, welches nach rückwärts bis an den in zirka Bohnengröße freiliegenden Sinus reicht. An dieser Stelle dringt massenhaft sehr fötider Eiter unter Pulsation vor. Laterale Labyrinthwand normal. III. Ausgedehnte Freilegung des vom Eiter umspülten graugelb verfärbten Sinus. Derselbe wird nach unten bis unter die Warzenfortsatzspitze, nach rückwärts bis zirka 2 *cm* über das Knie freigelegt. In dieser ganzen Ausdehnung zeigt er sich pachymeningitisch verändert. Der Sinus wird in seinem unteren Teil verletzt (Emissarium?), worauf aus der Öffnung Blut in normalem Strahl hervorkommt. Freilegung der dem Sinus angrenzenden Dura der mitt-

Fig. 11.

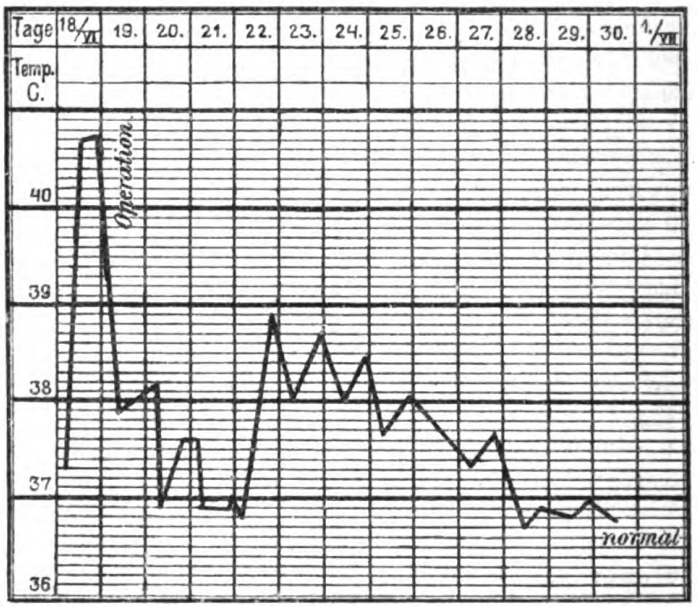

leren Schädelgrube in Zweihellergröße. Dieselbe ist normal. Breite Spaltung des Sinus, wobei sich in einer Strecke von $1^1/_2$ *cm* vom Knie nach rückwärts das Innere durch einen teilweise bereits organisierten Thrombus beinahe vollkommen verschlossen erweist, während die anderen Partien des Sinus normal bluthältig sind. Die Sinuswand ist in der ganzen Ausdehnung granulierend und verdickt. Plastik nach Panse. Wundversorgung. Verband.

Bakteriologischer Befund: Streptococcus pyogenes.

Verlauf: Bis 22. VI. Temperaturabfall.

22. VI. Kopfschmerzen. Temperatur 38·8° (Fig. 11).

Bis zum 26. VI. höchste Temperatur 38·5°. Nach Entfernung der Dochte vom Sinus am 26. VI. Temperatur normal. Wohlbefinden.

15. VII. Weiterer Verlauf vollkommen normal.

Generated on 2019-10-24 14:43 GMT / http://hdl.handle.net/2027/uc1.b3252763
Public Domain in the United States, Google-digitized / http://www.hathitrust.org/access_use#pd-us-google
Digitized by Google
Original from UNIVERSITY OF CALIFORNIA

Epikrise: Typischer Fall einer vernachlässigten chronischen Mittelohreiterung mit Cholesteatom, dessen Vereiterung zur Phlebitis mit Thrombosenbildung und schweren, septischen Allgemeinerscheinungen Anlaß gab. Bemerkenswert ist das schnelle Sinken der Temperatur unmittelbar nach dem chirurgischen Eingreifen, was sonst öfters bei Fällen mit ungünstigem Ausgang beobachtet wird. Die Temperaturerhöhung am dritten und den nächsten Tagen nach der Operation wurde wahrscheinlich nur durch Sekretretention verursacht; nach endgültiger Entfernung des Tampons vom Sinus am 26. VI. sank sie zur Norm. Vermutlich dauerte die Sinuserkrankung zirka 3 Wochen vor der Aufnahme. Betont muß hier werden die Angabe von Ohnmachtsanfällen.

Zusammenfassung.

Von den 11 vorgeführten Fällen sind 8 männlichen und 3 weiblichen Geschlechtes, davon standen im Alter von

1—10	Jahren	2 Fälle,
11—20	„	3 „
21—30	„	1 Fall,
31—40	„	2 Fälle,
41—50	„	2 „
51—60	„	1 Fall.

Sechsmal war das rechte Ohr, fünfmal das linke affiziert.

Die Ursache der Thrombophlebitis war 8mal eine akute und nur 3mal eine chronische Mittelohrentzündung, und zwar betraf die akute Otitis 3mal Kinder bis zum 15. Lebensjahre, 5mal erwachsene Patienten, davon standen

im	30. Lebensjahre	Fall 1,
„	39. „	„ 5,
„	42. „	„ 2,
„	47. „	„ 9,
„	54. „	„ 3.

Von den chronischen Otitiden standen zwei Fälle (8, 11) im 9. Lebensjahre, der Fall 10 betraf einen 35jährigen Mann; in sämtlichen Fällen war Cholesteatom nachweisbar. Daraus ist leicht zu ersehen, daß im höheren Alter die akuten Otitiden viel öfters zu Sinuserkrankungen Anlaß geben, wie die chronischen, und daß die Gefahr der Komplikationen seitens der Hirnblutleiter bei chronischen Mittelohrentzündungen mit dem Alter abnimmt. Im Vergleich mit den früher aus der Abteilung publizierten Fällen sieht man ein starkes Überwiegen der akuten Mittelohrentzündungen; während sie früher zirka 63% betrugen, steigen sie jetzt auf 73%.

Generated on 2019-10-24 14:43 GMT / http://hdl.handle.net/2027/uc1.b3252763
Public Domain in the United States, Google-digitized / http://www.hathitrust.org/access_use#pd-us-google
Digitized by Google
Original from UNIVERSITY OF CALIFORNIA

Tabelle I.

Fall Nr.	Geschlecht	Alter	Dauer und Art der Mittelohrerkrankung	Erkrankte Seite	Dauer der pyämischen Erscheinungen vor der Operation	Art der Thrombose	Lokalisation der Sinusphlebitis	Komplikationen
1.	m.	30	acuta	l.	4 Tage	?	?	Pachymeningitis externa
2.	m.	42	acuta	l.	12 Tage	verschließend	Sinus sigmoideus transversus (Bulbus?)	Pachymeningitis externa
3.	m.	54	acuta	l.	8 Tage	keine	?	—
4.	m.	12	acuta	r.	3 Tage	verschließend	Sinus sigmoideus	Pachymeningitis externa
5.	w.	39	acuta	r.	6 Wochen	verschließend	Sinus sigmoideus transversus	—
6.	m.	15	acuta	l.	2 Tage	wandständig	Sinus sigmoideus	Meningitis purulenta
7.	m.	14	acuta	r.	2 Tage	wandständig	Sinus sigmoideus	Abscessus extraduralis
8.	m.	9	chronica	r.	4 Tage	wandständig	Sinus sigmoideus	Pachymeningitis externa
9.	w.	47	acuta	l.	3 Tage	keine	—	—
10.	m.	35	chronica	r.	4 Tage	verschließend	Sinus sigmoideus transversus	Labyrinthitis diffusa suppurativa acuta
11.	w.	9	chronica	r.	20 Tage	verschließend	Sinus transversus und sigmoideus	—

Generated on 2019-10-24 14:43 GMT / http://hdl.handle.net/2027/uc1.b3252763
Public Domain in the United States, Google-digitized / http://www.hathitrust.org/access_use#pd-us-google
Digitized by Google
Original from UNIVERSITY OF CALIFORNIA

Fall Nr.	Bakteriologischer Befund	Dauer der pyämischen Erscheinungen nach der Operation	Metastasenbildung, Bakteriämie, Septikämie	Ausgang	Jugularisausschaltung
1.	?	7 Tage	—	geheilt	—
2.	Streptococcus pyogenes	8 Tage	—	geheilt	während der Operation am Ohr
3.	Streptococcus pyogenes, aus dem Blute gezüchtet	8 Tage	Bakteriämie	gestorben	vor der Operation am Ohr
4.	Streptococcus pyogenes	7 Wochen	Pyämie, Muskelabsceß, Gelenksentzündungen	geheilt	vor der Operation am Ohr
5.	Blutuntersuchung negativ Thrombus — neg.	3 Tage	—	geheilt	$6^1/_2$ Wochen nach der Operation am Ohr
6.	Streptococcus pyogenes	7 Tage	—	gestorben	5 Tage nach der Operation am Ohr
7.	Grampositive Kokken	2 Tage	—	geheilt	vor der Operation am Ohr
8.	Grampositive Kokken	3 Tage	—	geheilt	während der Operation am Ohr
9.	Streptococcus pyogenes	6 Tage	—	geheilt	18 Tage nach der Operation am Ohr
10.	Streptococcus pyogenes	12 Tage	—	geheilt	während der Operation am Ohr
11.	Streptococcus pyogenes	6 Tage	—	geheilt	vor der Operation am Ohr

Generated on 2019-10-24 14:43 GMT / http://hdl.handle.net/2027/uc1.b3252763
Public Domain in the United States, Google-digitized / http://www.hathitrust.org/access_use#pd-us-google
Digitized by Google
Original from UNIVERSITY OF CALIFORNIA

Von den 11 Fällen standen nur zwei (Fall 5 und 9) sicher in kontinuierlicher ärztlicher Behandlung, sieben wurden angeblich zeitweise behandelt, zwei Fälle hingegen (Fall 10, 11) kann man als vollkommen vernachlässigte auffassen. Schwerer ist es zu bestimmen, wie lange die pyämischen Erscheinungen vor der Aufnahme, beziehungsweise vor der Operation dauerten. In der überwiegenden Mehrzahl der Fälle war die Dauer keine lange, viermal 2—3 Tage (Fall 4, 6, 7 und 9), dreimal 4 Tage (Fall 1, 8 und 10), einmal 8 Tage (Fall 3), einmal 12 Tage (Fall 2), einmal 20 Tage (Fall 11), einmal endlich zirka 6 Wochen (Fall 5).

Die Diagnose einer Sinuserkrankung wird auf Grund der allgemein bekannten Symptome festgestellt, von denen jedoch nur ein Teil konstant ist, die anderen mehr weniger oft fehlen können. Milztumor, ein Befund, der von manchen Autoren angeblich immer erhoben wird, haben wir nur dreimal beobachtet (Fall 3, 5, 6), einmal wurde derselbe durch die Sektion bestätigt. Da unsere Fälle mit kleinen Ausnahmen eine beträchtlich kurze Dauer der Septikämie aufwiesen, wäre anzunehmen, daß der Milztumor öfters in Fällen von längerer Dauer der Sinuserkrankung (Fall 5) oder in besonders malignen Formen (Fall 3, 6) vorkommt. Schmerzhaftigkeit hinter dem Warzenfortsatze, Neigung des Kopfes zur kranken Seite, subikterische Verfärbung der Skleren und der Haut kommen ungefähr in der Hälfte der Fälle vor. Stauungspapille war in keinem Falle vorhanden. Ohnmachtsfälle und Delirien konnten wir aus den anamnestischen Angaben nur zweimal eruieren (Fall 3, 11), dagegen bilden lokalisierte Kopfschmerzen, sowie Schüttelfröste, manchmal nur Angaben von Kältegefühl ein ziemlich häufiges Symptom. Am konstantesten von allen Symptomen bleibt das remittierende Fieber, in der Mehrzahl der Fälle jedoch erlaubt uns die Indikation zum schnellen chirurgischen Eingreifen eine längere Beobachtung der Temperaturkurve nicht. Die bakteriologische Blutuntersuchung könnte auch ein wertvolles Moment für die Differentialdiagnose bieten, sie kommt jedoch aus den obenangeführten Gründen nur selten vor der Operation in Betracht. — Was die Art der Thrombose anlangt, wurde in fünf Fällen (2, 4, 5, 10, 11) eine obturierende und dreimal (Fall 6, 7, 8) eine wandständige gefunden; in zwei Fällen (3, 9) war keine Thrombose nachweisbar und einmal wurde der Sinus (Fall 1) nicht eröffnet. Aus der Dauer der pyämischen Erscheinungen darf man jedoch nicht auf die Art und Ausdehnung der Thrombose schließen, da nach drei Tage langer Erkrankung schon obturierende Thromben gefunden wurden (Fall 4), während nach länger dauernden, schweren Infektionen (Fall 3 acht Tage) keine nachweisbar waren; erst durch die Operation ist eine Entscheidung möglich.

Die Erkrankung betraf in vier Fällen (4, 6, 7, 8) den Sinus sigmoideus allein, in vier Fällen (2, 5, 10, 11) den Sinus sigmoideus und transversus, in

Digitized by Google
Original from UNIVERSITY OF CALIFORNIA
Generated on 2019-10-24 14:43 GMT / http://hdl.handle.net/2027/uc1.b3252763
Public Domain in the United States, Google-digitized / http://www.hathitrust.org/access_use#pd-us-google

drei Fällen (1, 3, 9) wurden, wie bereits erwähnt, nur geringe oder gar keine Veränderungen am Sinus gefunden.

Intrakranielle Komplikationen in Form von extraduralem Abszeß und Pachymeningitis externa beobachteten wir in fünf Fällen (1, 2, 4, 6, 7) sowie einmal eine Meningitis purulenta mit tödlichem Ausgang. Als eine ziemlich seltene endotitische Komplikation müssen wir die diffuse eiterige Labyrinthitis im Fall 10 betrachten.

Die bakteriologische Untersuchung ergab siebenmal Streptococcus pyogenes (Fall 2, 3, 4, 5, 6, 10, 11), darunter befinden sich auch die beiden Fälle mit letalem Ausgang, zweimal (Fall 1 und 9) den Streptococcus mucosus, zweimal (Fall 7, 8) grampositive Kokken. Daraus ist leicht ersichtlich, daß in den schwersten Sinuserkrankungen der Streptococcus pyogenes als Erreger nachweisbar war.

In den geheilten Fällen dauerten die septicopyämischen Erscheinungen nach der Operation:

1mal	2	Tage	(Fall 7),
2mal	3	„	(„ 5, 8),
2mal	6	„	(„ 9, 11),
1mal	7	„	(„ 1),
1mal	8	„	(„ 2),
1mal	12	„	(„ 10),
1mal	48	„	(„ 4).

Metastasen waren nur in einem Falle (Fall 4), und zwar Muskel- und Gelenksmetastasen, zu konstatieren; der Fall stellte, wie bereits oben erwähnt, eine typische Pyämie vor. Sämtliche andere Fälle mit Ausnahme des Falles 3, wo aus dem Blute Streptokokkenkulturen gezüchtet wurden und der dementsprechend als Bakteriämie aufgefaßt werden muß, gehören dem Typus der Septikämie an.

Von den 11 operierten Fällen starben zwei, und zwar einer (Fall 3) an Septicobakteriämie bei schon vor der Operation klinisch diagnostizierter Herzaffektion (die Leiche wurde nicht obduziert), der zweite Fall (6) an eitriger Meningitis (Sektionsbefund). In beiden Fällen verlief die Sinuserkrankung auf der Grundlage einer akuten Mittelohrentzündung und in beiden wurde Streptococcus pyogenes als Erreger nachgewiesen. Die Mortalität betrug also 18·2%. Zwar ist die Zahl der Fälle nicht groß, doch sehen wir an ihr, daß der Prozentsatz von dem von Alexander an großem Material früher gefundenen nicht viel abweicht. Eine Zusammenstellung verschiedener Statistiken ergibt folgendes:

Digitized by Google
Original from UNIVERSITY OF CALIFORNIA
Generated on 2019-10-24 14:43 GMT / http://hdl.handle.net/2027/uc1.b3252763
Public Domain in the United States, Google-digitized / http://www.hathitrust.org/access_use#pd-us-google

Name des Verfassers	Gesamtzahl	geheilt	gestorben
Zwei ältere Statistiken	50	13 = 26%	37 = 74%
	11	2 = 19%	9 = 81%
Koerner 1902	308	180 = 58%	125 = 42%
Kümmel	12	8 = 67%	4 = 33%
Ludwig Fritz, Z. f. O., 1912	17	14 = 78·5%	3 = 21·5%
Ella Wolf, A. f. O., 1913	32	21 = 66%	11 = 34%
Schneider, A. f. O., 1912	13	12 = 92%	1 = 8%
	2?		
	10?	9 = 91%	1 = 9%
Ohrenabteilung der Poliklinik in Wien: Alexander 1906	13	9 = 69%	4 = 31%
Ohrenabteilung der Poliklinik in Wien: Alexander, A. Theimer von 1906—1912	29 + 3 = 32	25 = 78%	7 = 22%
Ohrenabteilung der Poliklinik in Wien: Skrowaczewski 1912 bis 1913	11	9 = 81%	2 = 19%

Die Statistik Schneiders hält keiner Kritik stand. Meines Erachtens handelt es sich in den Statistiken um die Angabe der Zahl der Sinuserkrankungen und den genauen Prozentsatz der geheilten und gestorbenen Fälle. Wenn wir die 25 Fälle Schneiders in Betracht ziehen, so beträgt die Mortalität 16%; dabei behauptet der Autor aber selbst, daß zehn Fälle nicht mit Sicherheit als Sinuserkrankungen gelten können. Es bleiben also 15 Fälle, denn die zwei ad exitum gekommenen Fälle, die Schneider separat angibt, weil sie während der klinischen Beobachtung als Sinuserkrankung unerkannt blieben, müssen wir ebenfalls zu den anderen 13 zählen, da die Diagnose durch die Obduktion sichergestellt wurde. Diese zwei Fälle hätten auch bei operativem Eingreifen mit tödlichem Ausgange enden können. Schneiders Statistik ist eigentlich so zu verstehen: es standen zu einer bestimmten Zeit 15 Fälle von Sinuserkrankungen in Behandlung, davon heilten 12 = 80%, starben 3 = 20%. Hervorgehoben muß noch werden, daß sich die Statistik Schneiders nur auf Sinuserkrankungen bezieht, die auf der Grundlage akuter Mittelohrentzündungen entstanden, sämtliche andere Statistiken umfassen akute und chronische Otitiden.

Was endlich die Ausschaltung der Vena jugularis interna anlangt, zeigt eine Übersicht unserer Fälle, daß sie in der Gesamtzahl der Fälle (11) zehnmal ausgeführt wurde, davon viermal (Fall 3, 4, 7, 11) vor der Operation am Ohr, dreimal (Fall 2, 8, 10) im Verlaufe derselben, also nach Beendigung der entsprechenden Knochenoperation und vor der Eröffnung des Sinus; in drei Fällen endlich (Fall 5, 6, 9), wurde sie, da zur Zeit der indizierten Ohroperation keine Zeichen einer Sinuserkrankung bestanden und erst verschieden spät nach ihr auftraten, dementspreehend später ausgeführt (Fall 6 fünf Tage, Fall 9 achtzehn Tage, Fall 5 erst sieben Wochen nach der Operation am Ohr).

Digitized by Google
Original from UNIVERSITY OF CALIFORNIA
Generated on 2019-10-24 14:43 GMT / http://hdl.handle.net/2027/uc1.b3252763
Public Domain in the United States, Google-digitized / http://www.hathitrust.org/access_use#pd-us-google

Hier muß ich bemerken, daß im allgemeinen auf unserer Abteilung die Regeln und Indikationen in Anwendung kommen, die von Alexander (Die Ohrenkrankheiten im Kindesalter, 1912 und „Über otogene Sinuserkrankungen", Wiener med. Wochenschr., 1912, H. 19) angegeben wurden; es geht nämlich die typische Jugularisausschaltung der Operation am Ohr bei bestehenden pyämischen Erscheinungen oder bei Metastasenbildung voraus, bei letzterer auch, wenn keine allgemeinen Symptome mehr bestehen. Selbstverständlich finden wir eine beträchtliche Zahl solcher Fälle, bei denen infolge von lückenhaften anamnestischen Angaben die Diagnose der Sinuserkrankung bei Einlieferung des Pat. nicht sichergestellt werden kann. In solchen Fällen ist jedoch oft, wie früher gesagt, die Operation derart dringlich, daß eine klinische Beobachtung bis zur vollen Klarstellung der Diagnose nicht tunlich ist. Erst der chirurgische Eingriff am Ohre bringt die Erklärung. Im übrigen sei noch bemerkt, daß in keinem Falle durch die Unterbindung der Vena jugularis unangenehme Folgeerscheinungen zu verzeichnen waren. Was sonst deren Wert anlangt, so ist es nicht nur aus der Statistik, sondern auch aus den Fällen otitischer Septikopyämie, wo keine Veränderungen am Sinus gefunden wurden und wo die pyämischen Erscheinungen bald nach der Operation sistierten, ersichtlich, daß dieselbe von geradezu ausgezeichnetem Erfolg begleitet war.

Herrn Professor Alexander für die freundliche Überlassung des Materiales sowie für die gütige Unterstützung bei Verarbeitung desselben zu danken, ist mir eine angenehme Pflicht, ebenso spreche ich den Herren Assistenten der Abteilung, die mir in der zuvorkommendsten Weise bei Abfassung dieser Arbeit behilflich waren, meinen herzlichsten Dank aus.

Literatur. (Im Nachfolgenden wird nur die Literatur der letzten zwei Jahre berücksichtigt.) Alexander, Die Ohrenkrankheiten im Kindesalter. Leipzig, Vogel, 1913. — Derselbe, W. kl. W. 1907; W. m. W. 1912. — Bárány, Mschr. f. Ohrhlk. 43. — Beck, Zschr. f. Ohrhlk. 64. 1912. S. 261. — Bondy, Mschr. f. Ohrhlk. 1909; 1910. S. 299; Arch. f. Ohrhlk. 85. 1911. S. 216. — Botey, Arch. int. de Lar. et Ot. 28. 1909. S. 62. — Haymann, Arch. f. Ohrhlk. 83. 1910. S. 1; 1911. S. 272. — Heibronn, Arch. f. Ohrhlk. 89. 1912. S. 17. — Hencke, Arch. f. Ohrhlk. 86. 1911. S. 113. — Koerner, Die otitischen Sinuserkrankungen. — Leidler, Arch. f. Ohrhlk. 81. 1910. S. 3 u. 9. — Fritz Ludwig, Zschr. f. Ohrhlk. 65. 1912. S. 289. — Oppenheimer, Zschr. f. Ohrhlk. 64. S. 1911. — Ruttin, Mschr. f. Ohrhlk. 1910. S. 236 u. 303. — Schneider, Arch. f. Ohrhlk. 89. 1912. S. 75. — Stenger, Passows Beitr. 4. 1910. — Uffenorde, Zschr. f. Ohrhlk. 60. 1910. S. 107. — E. Urbantschitsch, Mschr. f. Ohrhlk. 1909. H. 1—3; 1910. S. 233 u. 304. — V. Urbantschitsch, Lehrbuch der Ohrenheilkunde. — Ella Wolf, Zschr. f. Ohrhlk. 66. 1912. S. 225; 67. 1913. S. 89.

Digitized by Google
Original from UNIVERSITY OF CALIFORNIA
Generated on 2019-10-24 14:43 GMT / http://hdl.handle.net/2027/uc1.b3252763
Public Domain in the United States, Google-digitized / http://www.hathitrust.org/access_use#pd-us-google

Vereinsberichte.

Niederländische Gesellschaft für Hals-, Nasen- und Ohrenheilkunde.

XXIII. Versammlung in Amsterdam vom 22. und 23. November 1913.

Anwesend die Herren: Schutter, van Anrooy, Burger, Zwaardemaker, de Kleyn, Quix, van der Hoeven Leonhard, van Gilse, Boonacker, Frederikse, Jacobson, Leopold Siemens, van der Wal, van Steeden, Campagne, Ruysch, de Groot, Yzerman, van Hasselt, Brix, Kuipers, Minkema, Gantvoort, Braat, Vogelpoel, Binnerts, Roozendaal, Weyers, Slotemaker, Benjamins, Loopuyt, Boon, van Iterson, Wisselink, Sasse, Alberti, Hartog, van Rossem, Kan, Sikkel, Winkler, Trompetter, Gerlach, de Bloeme und Frl. Aghina.

Die von einer Kommission beantragte neue Satzung und Geschäftsordnung wird angenommen.

In den Vorstand werden gewählt die Herren: Posthumus Meyes, Vorsitzender; Quix, Schriftführer (Utrecht); Burger, Bibliothekar (Amsterdam, Keizersgracht 317); Brat, van Dusseldorp, Struycken, Braat.

1. F. H. Quix (Utrecht): *a)* **Hirnhautentzündung durch akute Mittelohrentzündung.**

Ein junger Kollege kam kurz nach dem Auftreten von Ohrenschmerzen in die Sprechstunde. Es bestand nur leichte Rötung des Trommelfells mit geringer Funktionsstörung. Paracentese schien durchaus nicht angezeigt. Am nächsten Tage waren am Morgen die Schmerzen ganz verschwunden. Nachmittags hatte der Pat. Schmerzen über dem rechten Auge und vermutete er selbst eine Stirnhöhlenentzündung, wofür jedoch keine weiteren Anhaltspunkte gefunden werden konnten. Am Abend wurde der Pat. sehr unruhig, gab verwirrte Antwort, die Temperatur stieg schnell, auch den hinzugezogenen Internisten und Neurologen erschien ein Hirnleiden wahrscheinlich. Bei der Lumbalpunktion erhielt man ein getrübtes Punktat, Leukocyten und Pneumokokken enthaltend. Bei dem so vehementen Verlauf und wahrscheinlich starker Ausbreitung des Prozesses wurde von einem chirurgischen Eingriff abgesehen. Nach anderthalb Tagen starb der Pat. Es wurde bei der Sektion eine über das ganze Hirn sich ausbreitende diffuse, eitrige Meningitis gefunden. Nase und Nebenhöhlen normal. Bei der mikroskopischen Untersuchung des Felsenbeines fand Vortragender akute Entzündungserscheinungen in der Trommelhöhle; über dem Hammerkopf bestand ein Defekt im knöchernen Dach; die Entzündung der Schleimhaut des Mittelohres setzte sich ununterbrochen fort zur Dura. Die Labyrinthwand war überall intakt, im Labyrinth selbst war jedoch auch Entzündung gleichwie im Nervus octavus. Das Labyrinth ist sehr wahrscheinlich erst von den Hirnhäuten aus infiziert. Demonstration der Präparate.

Diskussion.

Loopuyt fragt, ob die Hirnhautentzündung überall gleichmäßig stark war.

Quix antwortet, daß die Entzündung zwar diffus war, jedoch mit dem dicksten Belag über dem Ohr.

Digitized by Google
Original from UNIVERSITY OF CALIFORNIA
Generated on 2019-10-24 14:43 GMT / http://hdl.handle.net/2027/uc1.b3252763
Public Domain in the United States, Google-digitized / http://www.hathitrust.org/access_use#pd-us-google

van Gilse erwähnt die Möglichkeit einer akuten Exacerbation bei chronischer Entzündung; es sei doch befremdend, daß die Mittelohrentzündung so geringfügige Symptome gemacht habe. Er fragt, ob Quix immer bei festgestellter Meningitis die Operation unterläßt.

Quix kann wegen der Anamnese und dem histologischen Befund eine chronische Entzündung ausschließen. Vielleicht würde er bei Meningitis wohl hin und wieder operieren, aber jedenfalls nicht bei Eiter im Lumbalpunktat.

b) **Absteigende Entartung im Labyrinth bei Tumoren des Acusticus.**

Wittmaack fand bei der experimentellen Verwundung des Nervus acusticus, daß das periphere Stück des Vestibularis unverändert blieb, während im Cochlearis die Degeneration sich auch fortsetzte bis ins periphere Ganglion und darüber hinaus. Quix ist der Meinung, daß diese scheinbare Abweichung vom Wallerschen Gesetz sich erklären läßt durch die Läsion der Arteria auditiva interna. Diese ist Ursache der sonst unerklärlichen Degeneration des peripher von der Lädierungsstelle liegenden Ganglions und des Cortischen Organes. Bei den „echten" Acusticustumoren, welche ja am Boden des Meatus internus entstehen und notwendigerweise die Gefäße im Meatus schädigen, wird man also die Degeneration im Cortischen Organ erwarten können und gleichfalls im vestibularen Teil des Labyrinths. Die unvermeidliche Schädigung des Ganglion Scarpae ist eine weitere Ursache der Degeneration im Gebiete des Vestibularis. Bei den unechten Geschwülsten, die eventuell nur den Nerven schädigen, jedoch den inneren Gehörgang freilassen können, hat man Gelegenheit wie im Experiment zu studieren, wie es sich mit der Degeneration verhält. Vortragender demonstriert Präparate von 2 echten Geschwülsten. In der Schnecke sind die Ganglienzellen verschwunden, der Ductus cochlearis ist kollabiert, das Cortische Organ verschwunden. Im vestibularen Teil sind die Haarzellen verschwunden. Ferner werden demonstriert Präparate von einer unechten Geschwulst, eines Gliosarkoms des Kleinhirns, welches den Nerven beim Eintritt in das Hirn vernichtet hatte; der Meatus und damit auch die Arteria auditiva waren freigeblieben. In diesen Präparaten sind nun auch beide Ganglien, Nerven und Sinnesorgane normal.

Diskussion.

van Gilse meint, daß doch Wittmaack bei seinen Experimenten eine Schädigung der Stria vascularis nicht erwähnt und dies aus den Abbildungen auch nicht zu ersehen ist.

Quix antwortet, daß Wittmaack die Stria nicht beachtet hat; die Abbildungen sind gezeichnet, nicht photographiert!

Winkler sagt, daß Brückenwinkelgeschwülste den Nerven nicht zu schädigen brauchen und also zum Studium des Wallerschen Gesetzes nicht in Frage kommen. Er glaubt, daß in den Präparaten von Quix bedeutende Komplikationen sind. Nach seiner eigenen Erfahrung sterben neugeborene Tiere nach der Operation immer, ältere Tiere zeigen starke Veränderungen im Ganglion spirale und im Cortischen Organ innerhalb 4 Wochen; er glaubt jedoch, daß die Degeneration dann doch indirekt geschieht, sei es auch nicht durch Läsion der Arteria auditiva.

Quix erwähnt, daß in seinem Falle der Nerv degeneriert war.

Digitized by Google
Original from UNIVERSITY OF CALIFORNIA
Generated on 2019-10-24 14:43 GMT / http://hdl.handle.net/2027/uc1.b3252763
Public Domain in the United States, Google-digitized / http://www.hathitrust.org/access_use#pd-us-google

2. A. de Kleyn (Utrecht): **Labyrinthreflexe** (mit kinematographischer Projektion). **Mitteilung und Demonstration der Untersuchungen, welche Prof. Magnus mit Vortragendem verrichtet hat.** (Magnus, M. m. W. 1912; Magnus und de Kleyn, Pflügers Arch. Bd. 145, 147, 154; M. m. W. 1913.)

Bei enthirnten Katzen, Hunden, Kaninchen und Meerschweinchen beeinflußt die Kopfhaltung den Tonus der Extremitätenmuskeln. Man kann unterscheiden: Halsreflexe, welche beeinflußt werden durch den Stand des Kopfes dem Rumpfe gegenüber, und Labyrinthreflexe, beeinflußt durch den Kopfstand im Raum. Erstere untersucht man am besten nach Ausfall der Labyrinthe entweder durch operative Vernichtung oder durch Cocainvergiftung. Die Labyrinthreflexe sind am deutlichsten, wenn man die Hinterwurzeln der Halsnerven abtrennt oder Kopf und Hals eingipst. Bei den Halsreflexen unterscheidet man: 1. asymmetrische Reflexe an Vorder- und Hinterbeinen, wenn durch die Kopfbewegungen der symmetrische Stand zum Rumpfe verloren geht. Diejenigen Extremitäten, nach welchen Unterkiefer und Schnauze gerichtet sind, werden gestreckt, die anderen verlieren den Strecktonus. Diese Reaktion entsteht in den oberen Halsgelenken; 2. bei Kopfbewegungen, wodurch der symmetrische Stand zum Rumpfe bleibt, werden verschiedene Reflexe erzeugt: *a)* bei Beugung in dorsoventraler Richtung erhält man entgegengesetzte Reaktion in den Vorder- und Hinterbeinen. Bei Beugung ventralwärts wird der Strecktonus der Vorderbeine geringer, der Hinterbeine größer. Bei Beugung dorsalwärts sieht man das Umgekehrte. Dies gilt nur für Katzen und Hunde. Bei Kaninchen ist die Reaktion in Vorder- und Hinterbeinen dieselbe; *b)* bei Verschiebung der unteren Halswirbel ventralwärts wird der Strecktonus in allen Beinen geringer. Bei den Labyrinthreflexen sieht man immer symmetrische Reaktionen: der Tonus nimmt an allen Beinen zugleich ab oder zu: meistens ist jedoch an den Vorderbeinen die Reaktion stärker. Es besteht nur ein Stand des Kopfes im Raum mit maximalem Strecktonus und einer mit minimalem. Jedoch findet man sowohl bei verschiedenen Tierarten als bei verschiedenen Tieren derselben Art nicht den gleichen Maximal- und Minimalstand. Auch in den Nackenmuskeln treten die Labyrinthreflexe auf. Bei einseitiger Labyrinthausschaltung stellt sich heraus, daß jedes Labyrinth den Tonus in den beiderseitigen Extremitäten, und zwar gleich stark beeinflußt; die Nackenmuskeln werden nur einseitig, und zwar an der gleichnamigen Seite beeinflußt, die Augenmuskeln doppelseitig, am stärksten an der ungleichnamigen Seite. Diese Labyrinth- und Halsreflexe dauern so lange, wie die Kopfhaltung dieselbe bleibt. Immer wird der Tonus der Extensoren im umgekehrten Sinne beeinflußt wie der Tonus der Flexoren. Bei willkürlicher Kopfbewegung werden durch diese Reflexe komplizierte Reaktionen entstehen. Es gelingt, bei genauer Beobachtung an normalen Tieren die Reflexe zu unterscheiden, welche bei willkürlichen Bewegungen zweckentsprechend zustande kommen, wie an einigen Beispielen erläutert wird.

Bei Menschen hat man auch in pathologischen Zuständen, wobei die Funktion des Großhirns zum Teil fortfiel, Halsreflexe gesehen und kinematographisch festgelegt.

3. J. van der Hoeven Leonhard (Amsterdam): **Beitrag zur Kenntnis der Entwicklung des Processus mastoideus.**

Vortragender untersuchte 96 Kinderschädel, deren Alter genau bekannt war. Es wurden Kurven gemacht, welche einerseits die Zunahme des größten queren Schädeldurchmessers bis zum 22. Lebensjahre, andrerseits die Entwick-

Digitized by Google
Original from UNIVERSITY OF CALIFORNIA
Generated on 2019-10-24 14:43 GMT / http://hdl.handle.net/2027/uc1.b3252763
Public Domain in the United States, Google-digitized / http://www.hathitrust.org/access_use#pd-us-google

lung der Entfernung der Spitze des Processus von der Fortsetzung des Proc. zygomaticus (Mastoidmaß) zeigten. Der Querdurchmesser hat im 6. Lebensjahre fast das Maß des Erwachsenen erreicht. Vom dritten Monat ab wächst der Processus mastoideus sehr stark. Vom ersten Jahre ab wird dieses Wachstum allmählich geringer, bis schließlich im 23. bis 25. Jahr die endgültigen Maße erreicht sind. Der Querdurchmesser beim Erwachsenen ist etwa $1^1/_2$mal größer wie beim Neugeborenen, das Mastoidmaß ist $3^1/_4$mal größer. Die Entwicklung des Processus hängt ab von der Funktion des M. sternocleidomastoideus, welche besonders in den ersten Jahren stark sich entwickelt.

Diskussion.

de Kleyn fragt, ob etwas bekannt ist über die Entwicklung des Processus mastoideus bei Torticollis, was van der Hoeven Leonhard verneint.

4. H. Burger (Amsterdam): **Statistik der Schwerhörigen an den Volksschulen in Amsterdam nach Untersuchungen von K. van der Wal.**

Die durch van der Wal in seiner Doktorarbeit (Universität zu Amsterdam, 1913) niedergelegten Ergebnisse werden kurz mitgeteilt. Die Gehörfähigkeit aller Kinder wurde: 1. mittelst Flüstersprache untersucht. Die Kinder, welche diese auf 6 *m* auf einem oder beiden Ohren nicht hörten, wurden 2. näher untersucht mittelst Stimmgabeln und Inspektion der Ohren, der Nase und des Nasenrachens; 3. wurden, wenn möglich, gefundene Erkrankungen, welche das Gehör beeinflussen könnten, behandelt; 4. wurden die so behandelten Kinder später wieder untersucht. Es wurden 7433 untersucht; 89·2% hörten Flüstersprache auf 6 *m*. Von den übrigen 802 hatten 361 die verminderte Gehörfähigkeit nur auf einem Ohr. Bei 53·7% der Untersuchten fand man adenoide Vegetationen. Bei 90% war die Ursache der Taubheit im Schallleitungsapparat gelegen; nur bei 1·2% war wahrscheinlich das perzipierende Organ krank; bei den übrigen war die Ursache zweifelhaft. Sehr lehrreich ist, daß noch nicht die Hälfte der sehr Schwerhörigen (Flüstersprache weniger als 2 *m*) durch die Lehrer erkannt waren, während umgekehrt von den durch die Lehrer als schwerhörig ausgewiesenen Kindern fast die Hälfte nicht schwerhörig war. Hierdurch wird die Unzulänglichkeit von derartigen statistischen Untersuchungen auf medizinischem Gebiete durch Laien erwiesen. Die Lehrer waren aufgefordert, die Kinder in drei Gruppen: mittelmäßige, dumme und schwachsinnige einzuteilen. Diese Einteilung wurde dem Untersucher erst nach Ablauf der Untersuchung mitgeteilt. Von den mittelmäßigen waren 9·4% schwerhörig, von den dummen 14·1%, von den schwachsinnigen 5·6%. Von den normalhörenden konnten 23% nicht gut „mitkommen", von den sehr schwerhörigen 52%!

Die Behandlung, besonders der Vegetationen, hatte sehr günstiges Resultat. Von den Kindern mit Vegetationen hatten vor der Behandlung nur $^1/_6$ normales Gehör, nach der Behandlung mehr als die Hälfte! Sogar bei den Fällen mit chronischer Mittelohrentzündung hatte die Behandlung im allgemeinen günstigen Einfluß.

Vortragender betont die Notwendigkeit 1. von Schulen für schwerhörige Kinder und 2. von Untersuchung der Schulkinder durch einen Otologen, da das Institut der Schulärzte ohne spezialistische otologische Untersuchung nicht imstande gewesen ist, die heilbar Schwerhörigen herauszufinden.

Digitized by Google
Original from UNIVERSITY OF CALIFORNIA
Generated on 2019-10-24 14:43 GMT / http://hdl.handle.net/2027/uc1.b3252763
Public Domain in the United States, Google-digitized / http://www.hathitrust.org/access_use#pd-us-google

Diskussion.

Quix bemängelt es, daß die Untersuchung nicht nach isozonalen Wörtern stattgefunden hat; es wären dann gewiß noch mehr Schwerhörige gefunden worden.

van der Wal sagt, daß nach seiner Erfahrung Untersuchung mit Wörtern, welche dem Wortschatz des Kindes fernliegen, nicht geeignet ist. Absichtlich sind nicht nur die Wörter aus dem System von Zwaardemaker-Quix gewählt.

Minkema hat in den Helder wohl mit isozonalen Wörtern geprüft und erhielt ungefähr dieselben Resultate wie van der Wal.

Binnerts hatte auch in Rotterdam ein ähnliches Resultat.

5. J. van der Hoeven Leonhard (Amsterdam): *a)* **Permuköse Resektion des Septums.**

Die Operation ist bestimmt für jene Fälle, wo bei zu unregelmäßiger und zu starker Deformation die typische submuköse Resektion nicht angebracht ist. Sie besteht aus folgenden Tempi: 1. Knopflochschnitt an der Übergangsstelle von Haut und Schleimhaut jener Seite, wo am wenigsten Gefahr besteht, die Schleimhaut zu verletzen; 2. Abhebeln der Schleimhaut im Bereiche der Deformation; 3. Schnitt an der anderen Seite, doch mindestens 0·5 *cm* weiter rückwärts mit nachfolgendem horizontalen Schnitt an der Grenze zwischen Septum und Nasenboden; 4. Abhebeln der Schleimhaut jener Seite. Der gebildete Schleimhautlappen rollt sich nach oben hin auf; 5. Entfernung des Septums mit Ballengerschem Messer, Conchotom, Meißel; 6. Salbentampon, wenn möglich mit Glättung des aufgerollten Schleimhautlappens; 7. Nachbehandlung mit Nasenspülungen, Argent. nitricum usw.

b) **Modifizierte Operation nach Moure.**

Die Operation wurde wegen eines Myelocarcinoms an der Grenze zwischen Nase und Nasenrachen gemacht: 1. Schnitt an der Anheftungslinie der Nase und Umklappung einer Nasenhälfte: 2. Fortnahme des vorderen medialen Randes des Processus frontalis bis zum Nasenboden, seitwärts etwas über das Foramen infraorbitale hinaus; 3. Entfernung der ganzen Seitenwand der Nase bis zur mittleren Muschel; 4. Entfernung der Geschwulst; 5. Schluß der Wunde. Nach Monaten kein Rezidiv. In einer zweiten Sitzung wurden stark geschwollene Halsdrüsen bis zur Schädelbasis entfernt.

Diskussion.

Quix bevorzugt die Operation nach Moure.

Burger bemerkt, daß die beschriebene Operation eigentlich die Denkersche ist, was die Knochenoperation betrifft; die Denkersche ist besser, weil sie keine äußerlich sichtbare Narbe hinterläßt.

c) **Vertigo nasalis.**

Bei einem Pat. mit Schwindelanfällen wurde beiderseitige Eiterung des Siebbeines nach Luc behandelt. Die Eiterung heilte aus. Vor der Behandlung bestanden starke Störungen des Gleichgewichtes und Abweichungen im Nystagmus auf dem Drehstuhl und nach Kaltwasserspülung; nach der Behandlung waren diese verschwunden.

Diskussion.

Quix meint, daß Zufall nicht ausgeschlossen werden könne.

Generated on 2019-10-24 14:43 GMT / http://hdl.handle.net/2027/uc1.b3252763
Public Domain in the United States, Google-digitized / http://www.hathitrust.org/access_use#pd-us-google
Digitized by Google
Original from UNIVERSITY OF CALIFORNIA

d) **Knochenpräparate der Stirnhöhlen.**

In den Präparaten findet man 2—4 Höhlen, die so gelagert sind, daß die Sonde oder die Spülflüssigkeit in jede der Abteilungen eindringen kann, ohne daß man mit Sicherheit sagen kann, welche Höhle eitert und ob die Sonde gerade die eiternde Höhle erreicht hat. Es folgt hieraus: 1. daß man aus Nichtheilung nach Ausspülung ohne weiteres keine Schlußfolgerungen machen kann; 2. daß eine Operation nach Luc oder Killian selten so radikal sein kann, daß man noch andere, vielleicht kranke Höhlen mit Sicherheit ausschließen kann, wenn das erwartete Resultat einer Operation ausbleibt.

e) **Präparate, die Entwicklung der Keilbeinhöhle betreffend.**

Die Luft enthaltenden Höhlen des Schädels entwickeln sich in der ganzen Säugetierreihe durch Einstülpung der Schleimhaut mit nachfolgender Knochenresorption. Bei der Keilbeinhöhle geschieht die Entwicklung auf andere Weise. Eine Ausbuchtung an der Vorderseite des Keilbeines, in welcher man bei den Osmaten das unterste Ethmoturbinale mit dazu gehörendem Riechkolben antrifft, wird allmählich geschlossen durch eine sich emporbiegende horizontale Knochenplatte zur Seite der Flügel des Vomers gelegen. Diese Platte, in den Präparaten deutlich sichtbar, wird Concha sphenoidalis Bertini oder auch Ossiculum Bertini genannt. Zuckerkandl u. a. betrachten sie als einen Rest der Lamina transversalis des Siebbeines, bei Tieren (Affen ausgenommen) an derselben Stelle gelegen (doch horizontal bleibend), welche die Pars respiratoria von der Pars sensoria trennt.

Diskussion.

Quix meint, daß doch die Entwicklung der Keilbeinhöhle sich ganz mit der Entwicklung anderer Nebenhöhlen vergleichen läßt. Es findet auch Knochenresorption statt.

Leonhard antwortet, daß das Keilbein stark wächst und damit auch die Ausbuchtung, welche die Höhle formt, stets größer wird.

f) **Demonstration eines verbesserten Aluminiumprotektors,** welcher besseren Schutz gibt als das Pfausche Modell, besonders auch wenn man den Kopf beim Fassen und Weglegen von Instrumenten zur Seite dreht. (Erhältlich bei Hendriks und van Steenbergen, Amsterdam.)

g) **Demonstration des Instrumentariums nach Botey zur Intercricothyreotomie.**

6. H. O. Minkema (den Helder): **Demonstration eines Pat. mit Dehiszenz im Mittelohr.**

Beiderseits ist durch das Trommelfell hindurch deutlich der Bulbus venae jugularis zu sehen.

7. J. Leopold Siemens (Amsterdam): *a)* **Zwei Fälle von bösartiger Geschwulst der Nasenrachenhöhle mit Lähmung der Augenmuskeln.**

Mitteilung der Fälle und Demonstration eines dritten Pat. mit Sarkom der Nasenrachenhöhle.

b) **Fall von rechtseitiger Choanalatresie bei einem 28jährigen Patienten.**

Seit den Kinderjahren kommt viel Sekret aus der rechten Nasenhälfte, welche stets verstopft war. Bei der näheren Untersuchung stellte sich heraus, daß ein fester, membranöser Verschluß der Choane bestand. Mit Septummesser und Hajekscher Zange wurde eine Öffnung angelegt.

8. A. S. Jacobson (Amsterdam): **Die Notwendigkeit rhino-laryngologischer Untersuchung und Behandlung bei Lupus im Gesicht.**

Digitized by Google
Original from UNIVERSITY OF CALIFORNIA
Generated on 2019-10-24 14:43 GMT / http://hdl.handle.net/2027/uc1.b3252763
Public Domain in the United States, Google-digitized / http://www.hathitrust.org/access_use#pd-us-google

Im Finseninstitut zu Amsterdam fand Jacobson, daß 80% der Fälle von Lupus faciei Schleimhautlupus hatten. Es ist durchaus notwendig, daß im Finseninstitut selbst jeder Pat. regelmäßig rhino-laryngologisch untersucht und eventuell behandelt wird. Man darf dies nicht dem Ermessen der Pat. überlassen, die meistens die Notwendigkeit nicht empfinden, da der Schleimhautlupus nur geringe Beschwerden macht. Obgleich Spontanheilung vorkommt, ist doch im allgemeinen spezialistische Behandlung durchaus nötig. Redner demonstriert einige Pat., wobei er noch besonders seine Meinung betont, daß Lupus im Introitus nasi nicht ausgekratzt werden soll. Dadurch entstehen später starke Stenosen. Besser ist konservative Behandlung, zum Beispiel mit Finsenstrahlen nach der Methode von Lundsgaard.

Diskussion.

van der Hoeven Leonhard, Benjamins und Hartog empfehlen die Pfannenstillsche Methode.

Jacobson meint, daß diese Methode eine andauernde Sorgfalt benötigt, die der Pat. kaum anwenden kann.

Burger und Gantvoort befürworten das Auskratzen im Nasenvorhof. Man soll möglichst kräftig in einer Sitzung behandeln.

9. C. E. Benjamins (Utrecht): **Der Wert der Kundtschen Staubfiguren für das Studium der Vokale.** (Erschien ausführlich in Pflügers Archiv. 154. 1913.)

Zum Referat weniger geeignet.

10. H. Zwaardemaker (Utrecht): **Objektive Tonmessungen nebst einigen praktischen Anwendungen.**

Vortragender demonstriert einen tragbaren Apparat, womit nach Rayleighs Methode objektive Tonmessung beim Mikrotelephon möglich ist. Der Apparat ist besonders geeignet zur Bestimmung der Gehörfähigkeit für laute Sprache, da hiermit die Tonstärke objektiv gemessen werden kann. Bei Bestimmung des „Index vocalis" für die gebräuchlichen einsilbigen Reizwörter stellte sich heraus, daß 1 *m* Flüstersprache 13 *m* lauter Sprache entspricht.

Ferner ist die objektive Tonmessung von Bedeutung, um die Verstärkung durch Hörapparate zu bestimmen. Schließlich kann man mit dieser Methode die magneto-elektrischen Apparate abstimmen durch Veränderung der Größe und Stärke der Telephonplatten. Vortragender demonstriert die neueren Thermotelephone: Platindrähte, 8 *mm* lang und 5 μ dick, welche die Töne sehr schön, wenn auch etwas schwach wiedergeben. Durch mehrere Drähte kann man Verstärkung ohne Nebengeräusche erzielen.

Diskussion.

Quix fand bei radikal Operierten den Index vocalis 1 : 15. Er meint, daß Hörapparate, auf Ausfall von bestimmten Tönen berechnet, nie Erfolg haben werden. Solche Ohrenkrankheiten gibt es nicht. Bei Neuritis optica hilft eine Brille auch nichts.

Ruysch fragt, ob starke Veränderung des Index vocalis bei der Untersuchung auf Simulation zu verwerten ist.

Kan bemerkt, daß alle Verbesserung der elektrischen Apparate nichts nützt, weil doch immer die stabile elektrische Batterie bleibe.

Zwaardemaker bleibt doch bei seiner Meinung, daß man durch die erstrebte genauere Eichung der Hörapparate auf dem guten Wege ist.

Generated on 2019-10-24 14:43 GMT / http://hdl.handle.net/2027/uc1.b3252763
Public Domain in the United States, Google-digitized / http://www.hathitrust.org/access_use#pd-us-google
Digitized by Google
Original from UNIVERSITY OF CALIFORNIA

11. F. H. Quix (Utrecht): **Gleichgewichtsstörung nach Gewaltwirkung auf den Kopf.**

Vortragender fand bei Untersuchung von durch ein Schädeltrauma Getroffenen, daß in vielen Fällen die Reizbarkeit des Vestibularorganes an der getroffenen Seite erhöht war: der kalorische Nystagmus kommt eher und mit größeren Exkursionen. Auch sind Schwindelgefühl und objektive Gleichgewichtsstörungen stärker. Diese erhöhte Reizbarkeit wird nicht peripher, doch im Zentralorgan, d. h. im Kleinhirn, verursacht. Zweimal sah Quix, daß der Getroffene plötzlich zusammenbricht und zur kranken Seite fällt; dabei trat Nystagmus mit großer Amplitude zur selben Seite auf. Diese Anfälle traten auf bei Blick zur Seite. Auch hier ist der Angriffspunkt im Kleinhirn. Ferner wurde in derartigen Fällen wahrgenommen Abweichung beim „Zeigeversuch", und zwar immer nach außen und an der gleichseitigen Extremität. In diesen Fällen hat man wahrscheinlich Blutungen im Kleinhirn.

12. W. A. Alberti (den Haag): **Fälle von Herzarhythmie, durch Nasenbehandlung geheilt.**

Bei 2 Pat. mit Ménièrescher Krankheit hatte Kauterisation der geschwollenen Nasenschleimhaut auffallend günstige Wirkung außer auf die Schwindelanfälle auf die gleichzeitig bestehende Arhythmie. Ein Trigeminus-Sympathicusreflex muß hier Ursache der Arhythmie gewesen sein.

13. H. Burger (Amsterdam): **Tonsillotomie und Tonsillektomie.**

Burger befürwortet ein konservatives Verhalten in der Tonsillektomiefrage. Jedenfalls ist der radikale Standpunkt von vielen englischen und amerikanischen Laryngologen verwerflich, welche in jedem Falle die Tonsillotomie durch die Tonsillektomie ersetzen wollen, bei Kindern wie bei Erwachsenen. Bei Kindern findet Burger die Tonsillektomie nur selten angezeigt. Meistens handelt es sich um einfache Hypertrophie der Tonsille; nach seiner Erfahrung genügt die Tonsillotomie dort vollständig. Die Tonsillektomie ist nur nötig bei den bei Kindern ziemlich seltenen Fällen von ernsteren, wiederholten Entzündungen. Bei der ebenfalls bei Kindern wenig vorkommenden chronischen Tonsillitis rechtfertigt die verhältnismäßig geringe Belästigung durch Fötor (Mandelpfröpfe), abnorme Sensationen im Halse usw., nach seiner Ansicht nur selten die Gefahren der Narkose, welche bei Kindern zur Tonsillektomie unumgänglich notwendig ist. Bei Erwachsenen ist die Sache anders. Die physiologische Bedeutung der Tonsillen ist hier jedenfalls bedeutend geringer; die Tonsillektomie kann in Lokalanästhesie geschehen; einfache Hypertrophie kommt selten vor. Burger will jedoch auch bei Erwachsenen in Fällen von chronischer Entzündung die weniger eingreifenden Maßnahmen: Tonsillotomie, Zerstückelung erst anwenden. Er warnt aber vor galvanokaustischer Behandlung, da durch die stärkere reaktive Entzündung öfter Verklebungen und Verwachsungen eintreten, welche nicht nur auf den Prozeß nachteilig einwirken können, doch besonders die Tonsillektomie später bedeutend erschweren. Die rechte Indikation für Tonsillektomie bilden die Fälle von wiederholten akuten Tonsillitiden und Peritonsillitiden bei Erwachsenen. Es handelt sich da in der Regel um durchaus kranke, öfter sehr kleine und versteckt liegende Tonsillen, welche anderer Therapie kaum zugänglich sind. Diese Erkrankungen sind auch für den Organismus von sehr großem Nachteil. Redner bespricht kurz die Operationsmethoden. Es ist von besonderer Bedeutung, daß der obere Pol gründlich entfernt wird. Die Blutung ist nach seiner Erfahrung selten von Bedeutung. Am liebsten operiere man in Lokalanästhesie, obgleich Chloroform-

Digitized by Google
Original from UNIVERSITY OF CALIFORNIA
Generated on 2019-10-24 14:43 GMT / http://hdl.handle.net/2027/uc1.b3252763
Public Domain in the United States, Google-digitized / http://www.hathitrust.org/access_use#pd-us-google

oder Äthernarkose die Operation durch Fortfall des lästigen Würgens bequemer macht. Kurze Betäubung (Chloräthyl u. dgl.) ist zu verwerfen. In den vom Vortragenden operierten Fällen, welche durchwegs sehr große Beschwerden hatten und anderweitig lange Zeit vergeblich behandelt worden waren, war der Erfolg der Operation ein sehr guter.

Diskussion.

Quix erwähnt als Indikation auch chronisches Bacillentragen bei Diphtherie.

Boonacker empfiehlt zur Verhütung des Nachschmerzes, einen Tampon einen Tag in der Wundnische sitzen zu lassen.

Sikkel sah guten Erfolg von konservativer Behandlung durch Ausspritzen und Applikation von Medikamenten in die Krypten und Nischen. Mißerfolg beruht oft auf ungenügender Geduld beim Arzt und beim Patienten. Bei Erwachsenen genügt in vielen Fällen die Fortnahme des oberen Pols allein.

Kan berichtet über eine sehr schwierige Tonsillektomie bei einem fünfjährigen Kinde unter peroraler Intubation. Das Resultat war während einem Jahr ein recht gutes. Dann trat doch wieder eine Angina auf.

van Rossem sah auch einmal Rezidiv bei einem Erwachsenen. Es bleibt eben auch bei gründlichem Operieren noch immer lymphoides Gewebe im Pharynx.

Benjamins nennt als Indikation auch Tuberkulose beziehungsweise Verdacht auf Tuberkulose der Mandeln. Einseitig vergrößerte Tonsillen mit gleichzeitiger Vergrößerung der Halsdrüsen ist nach ihm stark verdächtig. In zwei derartigen Fällen fand er in den entfernten Tonsillen Tuberkel mit Riesenzellen, keine Bacillen.

van Gilse warnt vor dem Operieren an den Tonsillen bei Bacillenträgern. Die Diphtheriebacillen sitzen besonders auch in der Nase und im Nasenrachen. Mit der Diagnose Tuberkulose nur auf das Vorkommen von Riesenzellen hin solle man gerade, wo es Tonsillen betrifft, zurückhaltend sein, wenn Bacillen nicht gefunden werden.

14. J. Weyers (Tilburg): *a)* **Tonsillektomie.**

Mitteilung von guten Resultaten bei Operation nach Réthi.

b) **Fall von Nasenstauung.**

Cyanotische Hypertrophie der Nasenschleimhaut bei einem Pat. mit Mediastinaltumor.

15. P. Th. Kan (Leyden): *a)* **Fremdkörper in der Speiseröhre.**

Großes Knochenstück (3—4 *cm*).

Diskussion.

Hartog empfiehlt für solche Fälle ein Zerstücklungsinstrument.

Kan: Für große Fremdkörper gebraucht man besser den Dilatator.

Sikkel, Quix, Schutter.

b) **Fremdkörper im rechten Hauptbronchus bei einem zweijährigen Kinde.**

Großer Nagel mittelst Bronchoscopia inferior entfernt.

c) **Schläfenlappenabsceß, durch Operation geheilt.**

Der 33jährige Pat. wurde während der Rekonvaleszenz nach Radikaloperation aphatisch. Bei Freilegung der Operationshöhle wurde über dem Teg-

Digitized by Google
Original from UNIVERSITY OF CALIFORNIA
Generated on 2019-10-24 14:43 GMT / http://hdl.handle.net/2027/uc1.b3252763
Public Domain in the United States, Google-digitized / http://www.hathitrust.org/access_use#pd-us-google

men tympani eine Granulation auf der Dura gefunden, welche den Weg zum Absceß zeigte. Die aphatischen Störungen waren gleich nach dem Erwachen aus der Narkose verschwunden. Heilung. Redner teilt ferner einen Fall mit, wo ein linkseitiger Schläfenlappenabsceß erst bei der Sektion gefunden war. Beim Leben bestand nicht die geringste Störung. Der Pat. war linkshändig.

Diskussion.

Brat teilt 2 Fälle mit; nur in einem Falle Heilung.

16. C. J. A. van Ierson (Leyden); *a)* **Krebs der unteren Muschel, operiert nach Loewe mit Aufklappung der Nase.**

Basalzellenkrebs. Entfernung mit dem Messer und galvanokaustisch. Nach 8 Monaten kein Rezidiv.

Diskussion.

Boonacker empfiehlt für solche Fälle die Denkersche Operation.

b) **Subcutanes Emphysem bei Diphtherie.**

Innerhalb einiger Stunden war das Emphysem an Kopf, Rumpf und Armen entstanden. Es war keine Tracheotomie gemacht worden. Heilung ohne besondere Maßnahmen. van Gilse.

II. Nordischer Oto-Laryngologenkongreß zu Stockholm

26. und 27. Juni 1914.

Präsidenten: Dr. C. B. Lagerlöf und Prof. Gunnar Holmgreen.
Sekretär: Dozent Emil Stangenberg.

Holger Mygind: **Die otogene Meningitis. Statistik. Prognose. Behandlung.**

Redner behauptet, daß die Diagnose der otogenen diffusen, purulenten Meningitis nur mit Hilfe der Lumbalpunktion gestellt werden kann, wenn man frische Fälle vor sich habe. Seine Erfahrung sei die, daß, obwohl in der Mehrzahl der Fälle von otogener Meningitis sowohl polynukleäre Formen als auch Bakterien vorkämen, man doch nicht berechtigt sei, bei einem Fall, bei dem die klinischen Symptome auf Meningitis deuteten, die Meningitisdiagnose deshalb abzulehnen, weil die bei Lumbalpunktion entleerte Cerebrospinalflüssigkeit steril sei und vorzugsweise oder ausschließlich einkernige Zellen enthalte. Das wesentliche Kriterium der Meningitis sei, daß die Flüssigkeit trüb ist, und ein jedes Lumbalpunktat, das nicht krystallklar sei, betrachte Redner als trüb und abnorm.

Des Redners Material umfaßte 68 Fälle von otogener Meningitis; 40 waren männliche und 28 weibliche Patienten. 61 wurden operiert. Bei 45 war die Meningitis von intrakraniellen Komplikationen begleitet: Abscessus cerebri 9mal, Abscessus cerebelli 3mal, Pachymeningitis interna 5mal, Encephalitis localis 1mal, Abscessus subduralis 1mal, Pachymeningitis externa 11mal, Abscessus epiduralis 7mal, Thrombophlebitis sinus sigmoidei 11mal. In 18 Fällen Otitis interna. Das primäre Ohrenleiden war bei 27 Patienten akuter, bei 41 chronischer Natur und bei 19 cholesteomatöser Art. 4 Fälle entstanden postoperativ.

Digitized by Google
Original from UNIVERSITY OF CALIFORNIA
Generated on 2019-10-24 14:43 GMT / http://hdl.handle.net/2027/uc1.b3252763
Public Domain in the United States, Google-digitized / http://www.hathitrust.org/access_use#pd-us-google

Alter	männliche Patienten	davon geheilt	weibliche Patienten	davon geheilt	Summe
unter 1 Jahr	3	0	1	0	4
1—4 Jahre	3	1	4	0	7
5—14 Jahre	10	6	8	1	18
15—19 Jahre	7	1	3	1	10
20—29 „	7	0	3	3	10
30—39 „	3	1	1	0	4
40—49 „	1	0	2	0	3
50 Jahre und darüber	6	0	6	0	12
Summe . . .	40	9	28	5	68

Alter	Körner	Heine	Mygind	Summe
0—10 Jahre	1	8	10	19
11—20 Jahre	13	14	4	31
21—30 „	13	11	7	31
31—40 „	5	9	2	16
über 40 Jahre	10	21	11	42
Summe . . .	42	63	34	139

Die von Redner behandelten 68 Fälle wurden auf 34 reduziert, um sie mit denen Körners und Heines vergleichbar zu machen, die keine Fälle von mit Sinusphlebitis komplizierter Meningitis umfaßten.

Rücksichtlich der Prognose hob Redner hervor, daß es im Einzelfalle der Regel nach durchaus unmöglich sei, die Prognose mit einiger Sicherheit zu stellen, wenn der Pat. sich im Beginn der Krankheit befinde. Fälle, die Progression nach einer Operation wegen Meningitis zeigen, enden fast stets mit dem Tode. Von den 61 operierten Patienten wurden 13, also etwa ein Fünftel, geheilt. Die Erfahrung des Redners ginge bestimmt in der Richtung, daß die otogene Meningitis zu verschiedenen Zeiten mehr oder weniger bösartig ist.

Alter. Keiner der vom Redner operierten über 30 Jahre alten Patienten wurde geheilt, während das Heilungsprozent für die Alter 15—29 Jahre 60% war. Von Patienten im Alter von 1—4 Jahren genas ein Siebentel.

Die Dauer der Ohreiterung ist von Bedeutung; die durch chronische Mittelohreiterung hervorgerufene Meningitis hat eine schlechtere Prognose (ein Sechstel genas) als die durch akute Mittelohreiterung verursachte (ein Viertel genas).

Die Art der Ohreiterung. Die cholesteatomatöse Mittelohreiterung scheint keine sonderlich schlechte Prognose zu geben, während die mit Labyrinthitis komplizierte eine sehr schlechte Prognose hat, was auch für die postoperative Meningitis gilt. Fälle, in denen die primäre Ohrenkrankheit schwächer ausgesprochen ist, geben eine schlechtere Prognose (Alexander).

Das Aussehen des Lumbalpunktates. Je trüber das Lumbalpunktat ist, um so schlechter ist die Prognose, und zunehmende Trübheit während des Verlaufes der Krankheit verschlechtert die Prognose.

Die zytologische Formel ist von prognostischer Bedeutung, indem eine polynukleäre Formel eine schlechtere Prognose als eine mononukleäre oder abwechselnd mono- und polynukleäre Formel gibt. Veränderung von mono- zu polynukleärer Formel ist meistens ein ungünstiges Zeichen und umgekehrt:

Digitized by Google
Original from UNIVERSITY OF CALIFORNIA
Generated on 2019-10-24 14:43 GMT / http://hdl.handle.net/2027/uc1.b3252763
Public Domain in the United States, Google-digitized / http://www.hathitrust.org/access_use#pd-us-google

dieses Verhältnis ist aber bei weitem nicht so konstant, wie man erwarten möchte.

Bakterien im Lumbalpunktat. Steriles Lumbalpunktat gibt weit bessere Prognose als bakterienhaltiges. Ein Lumbalpunktat, das, nachdem es steril gewesen, bakterienhaltig wird, zeigt der Regel nach an, daß die vorhandene Meningitis einen ernsteren Charakter annimmt und umgekehrt. Das Vorkommen von Streptokokken gibt die schlechteste, das von Pneumokokken die beste Prognose. Die Bedeutung endokranieller Komplikationen ist recht eigentümlich, indem nur die Komplikation mit Absceß im Cerebrum oder Cerebellum die Prognose verschlechtert. Eine Komplikation mit Sinusphlebitis verbessert eher die Aussichten. Das Bild der otogenen Meningitis in prognostischer Hinsicht ist düster, immerhin aber nunmehr, nachdem man begonnen hat, bei dieser Krankheit Operation anzuwenden, lichter als früher.

Behandlung. Von Medikamenten ist es nur ein Mittel, das vielleicht einige Bedeutung hat: Hexamethylentetramin (Urotropin). Lumbalpunktion hatte Redner keine ermutigenden Resultate geliefert. Was die operative Behandlung betrifft, so ist es des Redners Überzeugung, daß die operative Entfernung des primären Herdes im Mittelohr, eventuell auch im Labyrinth das Punctum saliens bildet, und diese Entfernung muß so rasch und so gründlich wie möglich vorgenommen werden. Um sich dagegen zu sichern, labyrinthäre oder paralabyrinthäre Veränderungen zu übersehen, muß man der Regel nach auch in Fällen von akuter Mittelohreiterung Totalaufmeißlung vornehmen; denn nur auf diese Weise kann man die äußere Fläche des Labyrinths überblicken. Selbst in Fällen, wo man nur den Verdacht hegt, daß ein otitischer Prozeß die Kapsel des Labyrinths berührt, muß man das innere Ohr resezieren. Nachdem die Totalaufmeißelung ausgeführt worden, muß man den Sinus genau untersuchen, indem man ihn in seinem ganzen perpendikulären Abschnitt bloßlegt und Punktion mit Pravazscher Spritze ausführt, um sich gegen ein Übersehen einer Sinusphlebitis zu sichern. Die Sinusphlebitis wird in gewöhnlicher Weise behandelt. Redner unterbindet in der Regel nicht die Vena jugularis interna, sofern nicht Eiter in derselben ist. Auch die Dura der Fossa cranii media muß genau mit Hilfe einer großen Kraniotomieöffnung untersucht werden. Redner spaltet die Dura nur, sofern sie fistulös durchbrochen oder gangränös ist oder wenn eine tiefer gehende Pachymeningitis externa vorliegt, desgleichen indiziert natürlich auch das Vorhandensein eines Abscessus cerebri oder der Verdacht darauf die Spaltung der Dura. Redner motiviert diesen Standpunkt damit, daß eine verhältnismäßig große Erfahrung ihn gelehrt hat, daß die Eröffnung des Subduralraumes eine gefährliche Operation ist (sekundäre Encephalitis, Gehirnprolaps) und ferner damit, daß seine Versuche mit Subduraldrainage ihm kein Vertrauen zu den Wirkungen derselben eingeflößt haben.

Sture Berggren: **Einige Worte über die Beschaffenheit der Spülflüssigkeit bei Meningitisoperationen.**

Verf., der an Sabbatsbergs Ohrenklinik (Chef: Prof. G. Holmgreen) in Stockholm einen Fall von otogener Streptokokkenmeningitis mit Durchspülung des Cerebrospinalsackes mit 0·7%iger Na Cl-Lösung behandelt hat, wobei Parästhesien und Zuckungen der Extremitäten des Pat. nebst drohenden Symptomen von Atmungs- und Zirkulationsorganen her beobachtet wurden, schlägt aus theoretischen Gründen als Spülflüssigkeit eine Ringersche Lösung

Digitized by Google
Original from UNIVERSITY OF CALIFORNIA
Generated on 2019-10-24 14:43 GMT / http://hdl.handle.net/2027/uc1.b3252763
Public Domain in the United States, Google-digitized / http://www.hathitrust.org/access_use#pd-us-google

von folgender Zusammensetzung vor: Na Cl 8·5 *g* + K Cl 0·2 *g* + Ca Cl_2 0·2 *g* + Na H CO_3 0·1 *g* in 1 cm^3 H_2O gelöst.

Diese Konzentration wird vom Verf. für die zweckmäßigste gehalten, da ihr osmotischer Druck, id est Salzkonzentration, über den Verf. mit der Gefrierniedrigungsmethode Beckmanns Untersuchungen angestellt hat, mit dem der Cerebrospinalflüssigkeit in frischem Zustande zusammenfällt. In der genannten Klinik sind insgesamt 4 Fälle — und zwar einmal mit gutem Erfolg — von otogener Meningitis mit Durchspülung von 0·7%iger Na Cl-Lösung behandelt worden; bei drei von diesen wurden während der Spülung Reizungs- respektive Lähmungssymptome der Respirations- und Zirkulationsorgane konstatiert. In der Nachschrift berichtet Verf. über einen Fall, bei dem die vorgeschlagene Lösung ohne schädliche Reaktionen zweimal durchgespült wurde.

Gunnar Holmgren: **Meningitiden und Meningitisbehandlung in der Ohrenklinik des Krankenhauses Sabbatsberg in Stockholm 1910 bis 1914.**

In der Ohrenklinik des Krankenhauses Sabbatsberg sind von November 1910 bis Juni 1914 einschließlich 56 Fälle von Meningitis diagnostiziert worden, von denen 12 zur Heilung gelangten. 5 von diesen Fällen haben unbekannte Eingangspforten gehabt, 5 sind im Anschluß an ein Trauma entstanden, 44 waren direkt otogen und 2 rhinogenen Ursprunges. Die primäre Otitis war in der Mehrzahl der Fälle von akutem, in der Minderzahl von chronischem Typus. Zu den Meningen war die Infektion durch eine Thrombophlebitis in 17 Fällen, durch eine Labyrinthitis in 14 Fällen, durch einen Epiduralabsceß in 4 Fällen, durch Absceß in Gehirn beziehungsweise Kleinhirn in 4 Fällen, auf präformierten Wegen ohne makroskopische Veränderungen in 2 Fällen fortgeleitet worden.

Verf. diskutiert die Diagnose, die in Frühfällen wesentlich mittelst der Lumbalpunktion gestellt wird, wobei Formelemente, Druck und Eiweißgehalt der Cerebrospinalflüssigkeit von Bedeutung sind. In 2 Fällen hat Verf. überwiegend oder fast nur mononukleäre Zellen beobachtet, beide Fälle gelangten zur Heilung, beide gingen, allem nach zu urteilen, von akuter Otitis aus. Therapeutisch legt Verf. das Hauptgewicht auf möglichst frühzeitige Ausräumung des Herdes im Schläfenbein, außerdem verabreicht er in der Regel Hexamethylentetramin bis zur Toleranzgrenze und legt großen Wert auf die Meningealdrainage, die von ganz offenbarer symptomatischer, möglicherweise auch curativer Bedeutung ist. Häufige Lumbalpunktionen gleichwie Lumbalnadel à demeure bringen große Unzuträglichkeiten mit sich; anzustreben ist Drainage in der Nähe der Eiterherde im Schläfenbein. Duraincisionen haben nur Wert, wenn sie offen gehalten werden können. Ist das Labyrinth entfernt, so wird die Incision am Porus acusticus internus gemacht, liegt nicht Labyrinthitis vor, so ist das Labyrinth zu schonen. Für solche Fälle hat Verf. eine eigene Methode ausgebildet. Nachdem die Operation am Mittelohr abgeschlossen, wird die Dura an der Hinterseite der Pyramide vom Knochen bis zur Brückenwinkelzisterne hin abgelöst. Dann wird hier ein schmaler Tampon eingeführt, worauf die Dura so inzidiert wird, daß eine Kommunikation mit der Zisterne erhalten wird. Bei dieser Methode wird das Labyrinth geschont, eine Verletzung des Kleinhirns ist ausgeschlossen und gute Drainage ist bisher in allen Fällen erhalten worden. Auch Durchspülung der Meningen ist in verschiedenen Fällen ausgeführt worden.

Generated on 2019-10-24 14:43 GMT / http://hdl.handle.net/2027/uc1.b3252763
Public Domain in the United States, Google-digitized / http://www.hathitrust.org/access_use#pd-us-google
Digitized by Google
Original from UNIVERSITY OF CALIFORNIA

Holger Mygind: **Weitere Erfahrungen über die sekundäre Sutur nach einfacher Aufmeißlung des Proc. mastoideus.**

Nachdem Verf. auf dem I. oto-laryngologischen Kongreß in Kopenhagen 1911 über seine Erfolge berichtet hatte, hat er neue Erfahrungen gemacht, die vollständig die von ihm ausgesprochene Ansicht bestätigen, daß es sich hier um eine ausgezeichnete Methode handelte, die in vielen Fällen die Nachbehandlung außerordentlich verkürzte.

N. Rh. Blegvad: **Die Stickstoffoxydulnarkose in der Oto-Laryngologie.**

In den letzten Jahren habe ich die Stickstoffoxydulnarkose bei verschiedenen kleineren Operationen auf dem Gebiete der Oto-Rhino-Laryngologie verwendet und bin damit sehr zufrieden. Ich verwende ausschließlich die kurzdauernde, rauschähnliche Narkose, die ganz ungefährlich ist, indem kaum ein Todesfall auf je eine halbe Million Narkosen vorkommt. Dagegen ist die kombinierte, prolongierte Sauerstoff-Stickstoffoxydulnarkose nicht ganz ungefährlich, indem schon davon eine bedeutende Anzahl Todesfälle veröffentlicht sind. Die modernen Narkoseapparate für die Stickstoffoxydulnarkose, in welcher man keinen Spirometer, aber nur einen Gummisack als Reservoir für das Stickstoffoxydul hat, sind außerordentlich leicht zu handhaben, können sogar in der Praxis mitgenommen werden. Wichtig für das vollkommene Gelingen der Narkose ist: 1. daß die Maske ganz luftdicht zum Gesicht schließt, 2. daß man nach beendeter Operation den Pat. ganz in Ruhe läßt, bis er von selbst erwacht, und ihn nicht etwa durch Berührung, Ansprechen oder dergleichen zu wecken versucht.

Die Stickstoffoxydulnarkose kann in der Oto-Laryngologie bei allen Operationen, die in zirka einer Minute vollendet werden können, gebraucht werden. Am besten wirkt sie bei Ohroperationen, weil man bei diesen die Maske nicht während der Operation zu entfernen braucht. Unter Nasenoperationen ist sie namentlich bei Entfernung von Hypertrophien der Conchae zu empfehlen, ferner bei Exkochleationen der Siebbeinzellen, bei galvanokaustischen Eingriffen und bei Infraktion der Conchae ad modum Killian. Endlich habe ich die Narkose in ausgedehntem Maßstabe bei Tonsillo- und Adenotomien auch bei Kindern verwendet. Die Narkose bei diesen Operationen ist in den meisten Fällen eine Complaisancenarkose, und man hat daher die Verpflichtung, diejenige Narkose zu verwenden, die am ungefährlichsten ist. In dieser Beziehung ist die Stickstoffoxydulnarkose den anderen Narkosen weit überlegen. Die Narkose dauert gewöhnlich genügend lange, um sowohl Adeno- wie doppelseitige Tonsillotomien in derselben Séance machen zu können. Wegen eintretendem Trismus muß man vor der Einleitung der Narkose einen Gummikeil zwischen den Zähnen anbringen.

Ich habe 260 Stickstoffoxydulnarkosen ausgeführt ohne den geringsten Unfall. Unter den Patienten waren 178 Kinder, davon 23 unter 5 Jahren. Bei 35 Kindern habe ich gleichzeitig Tonsillo- und Adenotomie gemacht und bin nur in 10 Fällen gezwungen worden, 2 Narkosen nacheinander zu geben.

C. B. Lagerlöf: **Einige Bemerkungen über die „Wiedererziehung des Gehörs".**

Der Autor beschäftigt sich seit 3 Jahren mit der „Wiedererziehung des Gehörs" mittelst des Apparates von Zünd-Burguet bei Otosklerose. Er gibt einen historischen Rückblick über diese Methode, die im Prinzip schon in früherer Zeit, und zwar in verschiedenen Epochen, von den Otologen ausgeübt

Digitized by Google
Original from UNIVERSITY OF CALIFORNIA
Generated on 2019-10-24 14:43 GMT / http://hdl.handle.net/2027/uc1.b3252763
Public Domain in the United States, Google-digitized / http://www.hathitrust.org/access_use#pd-us-google

wurde. Die einschlägige Arbeit von V. Urbantschitsch wird besonders hervorgehoben. Das Verfahren von Zünd-Burguet ist durch Zuführung von Tönen, kombiniert mit einer besonderen Vibrationsmassage, charakterisiert. Der Autor erwähnt die französische Literatur darüber und fügt ungefähr 100 Fälle aus seiner eigenen Erfahrung hinzu. Er kommt zu dem Schluß, daß die „Wiedererziehung des Gehörs" kein Mittel ist, das Heilung herbeiführen kann, immerhin aber imstande ist, Linderung zu schaffen und Verschlechterungen hintanzuhalten. Das Verfahren vermag auch das schlummernde Gehör bei Personen, die an Inaktivitätsschwerhörigkeit leiden, zu erwecken.

Gunnar Richnau: **Bericht über die in der Ohrenabteilung des Krankenhauses Sabbatsberg in Stockholm behandelten Fälle von Fremdkörpern in den Luftwegen und im Oesophagus.**

Verf. berichtet über 24 Fälle von Fremdkörpern — namentlich 12 von den oberen Luftwegen und 12 vom Oesophagus —, die in der Ohrenklinik des Krankenhauses Sabbatsberg in Stockholm bis jetzt beobachtet waren; die Statistik war nach dem Adelmann-Königschen Prinzip aufgestellt. Von den Luftwegen wurde der Fremdkörper in 11 Fällen unter Anwendung des Bronchoskops extrahiert, bei einem bei indirekter Laryngoskopie mit der Schlundzange: 3 von diesen Fällen starben. Aus dem Oesophagus wurden die Fremdkörper mit Hilfe des Oesophagoskops entfernt: der Zustand dieser sämtlichen Patienten war nach der Operation befriedigend.

S. Wetterstad: **Ozaena und Nebenhöhlensuppurationen.**

Der Redner meint, es ließe sich nicht länger bezweifeln, daß es eine primäre genuine Ozaena, unabhängig von jedem lokalen Entzündungsprozeß, gäbe. Neben den allgemein bekannten Belegen hierfür weist er auf die unwiderlegbare Affinität hin, mit welcher sich die Ozaena in einzelnen Familien bemerkbar macht. Aus einer Reihe genau aufgestellter Familienstammtafeln werden zwei über 3 und 4 Generationen herausgegriffen, wo bei einer Anzahl Individuen teils völlig entwickelte Ozaena erweisbar ist, teils mehr oder weniger ausgeprägte atrophische Zustände der Nasenkavitäten. In diesen Fällen kann eine etwaig vorhandene Suppuration der Nebenhöhlen unmöglich als Ursache der Ozaena angesehen werden, denn dann wäre eine Familiendisposition für Nebenhöhlenaffektionen vorauszusetzen, die zudem alle in atrophischen Zuständen gipfeln müßten, wozu man kein Seitenstück kennt. Andrerseits sprechen die Ergebnisse von Sektionen sowohl, wie von klinischen Erfahrungen dafür, daß Erkrankungen der Nebenhöhlen nicht selten sind bei Ozaena. So fand er unter einem Material von 88 sorgfältig beobachteten Fällen 14, wo eine oder mehrere Nebenhöhlen angegriffen waren, und zwar lassen sich hier zwei klinisch verschiedene Formen unterscheiden:

1. Suppuration der Nebenhöhlen, als eine auf denselben Ursachen wie Ozaena beruhende und in gleicher Weise wie diese verlaufende Erscheinung. Zu dieser Gruppe zählen 6 Fälle, die ihrem Aussehen und klinischen Verlauf nach näher beschrieben werden. Jeglicher operative Eingriff in Fällen dieser Kategorie ist zwecklos und schädlich.

2. Suppurationen der Nebenhöhlen, die als sekundäre Erscheinungen auf Grund einer schon vorhandenen Ozaena auftreten. Klinisch unterscheiden sich diese von den oben erwähnten unter anderem durch die Eigenschaften des Sekrets der Nebenhöhlen wie auch durch die mehr oder weniger hypertrophischen Zustände, wie sich diese, entsprechend den Ostien der angegriffenen Nebenhöhlen, oft vorfinden. Zu dieser Kategorie gehören die anderen 8 Fälle.

Generated on 2019-10-24 14:43 GMT / http://hdl.handle.net/2027/uc1.b3252763
Public Domain in the United States, Google-digitized / http://www.hathitrust.org/access_use#pd-us-google
Digitized by Google
Original from UNIVERSITY OF CALIFORNIA

Die Behandlung muß hier gemäß den im allgemeinen für Suppurationen der Nebenhöhlen geltenden Grundsätzen eingeleitet werden, indem man in möglichst weitem Maße konservative Methoden befolgt. Die Ozaena selbst läßt sich durch den operativen Eingriff nicht beeinflussen.

Referate über die bösartigen Tumoren des Larynx.

1. Artur af Forselles: **Pathologie und Diagnose (Symptome).**

Das Carcinom.

Von den seit Krishaber in „Cancers intrinseques" und „Cancers extrinseques" eingeteilten primären Kehlkopfkrebsen sind die ersteren um das Doppelte zahlreicher als die letzteren. Der häufigste Sitz der Geschwulst sind die Stimm- und Taschenbänder, ausnahmsweise die Morgagnische Tasche und der subglottische Raum. Der gewöhnlichste Sitz der äußeren Kehlkopfkrebse ist der Kehldeckel. Von den Geschlechtern ist beim Kehlkopfkrebs das männliche weit mehr vertreten.

Bei der Entwicklung des Kehlkopfkrebses werden drei Perioden unterschieden: Die Periode der Tumorbildung, die Periode der Ulceration und die Periode der Destruktion. Von den subjektiven Symptomen ist zunehmende Heiserkeit und bei der Untersuchung die einseitige Tumorbildung mit eingeschränkter Beweglichkeit des Stimmbandes das charakteristische Symptom. Die übrigen Symptome: Husten, Atem- und Schluckbeschwerden, Gestank und Empfindlichkeit beim Druck kommen bei vielen anderen Kehlkopfkrankheiten vor. Differentialdiagnostisch müssen gutartige Geschwülste, Syphilis, Tuberkulose, Perichondritis, Lepra und Lupus des Kehlkopfes, die hypertrophische Laryngitis und der Prolapsus ventriculi Morgagni berücksichtigt werden. Die differentialdiagnostischen Merkmale werden im Referat näher besprochen.

Mit Hinsicht auf die Metastasen wird die Lymphgefäßverteilung des Halses besonders berücksichtigt und glaubt Ref., aussprechen zu können, daß sich der Kehlkopfkrebs und besonders der Krebs des Stimmbandes im frühen Stadium hinsichtlich der Drüsenmetastasen günstig verhält.

Das Sarkom.

Das primäre Sarkom des Larynx, dessen Kenntnis wir besonders Bergeat und Hiltermann verdanken, ist eine beiweitem seltenere Erkrankung als das Carcinom des Kehlkopfes, indem nur 125 Fälle bekannt sind. Das Vorkommen des Larynxsarkoms hat mit dem Carcinom viel Ähnlichkeit und kommt gleichfalls bei Männern viel häufiger als bei Frauen vor. Die Symptome sind auch dieselben wie beim Larynxcarcinom. Objektiv sieht man beim Sarkom des Larynx eine schärfere Abgrenzung als beim Carcinom. Metastasen sind selten. Differentialdiagnostisch kommen dieselben Krankheiten wie beim Carcinom in Betracht.

* * *

Hinsichtlich der anatomischen Diagnose weist Ref. die von einigen Seiten gemachten Einwendungen gegen die Probeexcision zurück und bespricht das mikroskopische Feststellen bösartiger Geschwülste des Kehlkopfes. Nachdem er eine Übersicht der Einteilung der Larynxcarcinome der verschiedenen

Generated on 2019-10-24 14:43 GMT / http://hdl.handle.net/2027/uc1.b3252763
Public Domain in the United States, Google-digitized / http://www.hathitrust.org/access_use#pd-us-google
Digitized by Google
Original from UNIVERSITY OF CALIFORNIA

Verfasser angegeben hat, unterscheidet er nach dem Schema von Ribbert im Kehlkopf folgende Carcinomarten: 1. Plattenepithelkrebs mit Verhornung, 2. das hornfreie Plattenepithelcarcinom (Basalzellenkrebs, Krompecher), 3. Carcinoma cylindrocellulare adenomatosum, 4. Carcinoma cylindrocellulare solidum.

Zu den Carcinomtypen wird auch das von Manasse, Broeckaert und Pfeiffer im Larynx gefundene Zylindrom gerechnet. Die vom Zylinderepithel ausgehenden Larynxcarcinome sind nach Ref. außerordentlich selten und wahrscheinlich von einigen Verfassern mit dem Basalzellenkrebs verwechselt worden. Die in der älteren Literatur vielfach für Plattenepithel angewandte Benennung „Carcinomae simplex" sollte nur, um die Konsistenz des Tumors anzugeben, in den Fällen, wo Bindegewebe und Zellensubstanz ungefähr in derselben Menge vorkommen, gebraucht werden. Aus demselben Gesichtspunkte kann man vom „Medullarcarcinom" bei den zellenreichsten und vom „Scirrhus" bei den bindegewebsreichsten Krebsgeschwülsten sprechen. Die Larynxsarkome sind am häufigsten Spindelzellen- oder Rundzellensarkome. Jedoch kommen Alveolar-, Fibro-, Myxo-, Melano- und Riesenzellensarkome vor. Ref. glaubt als Schluß folgende Sätze aussprechen zu dürfen: „Von den bösartigen Kehlkopfgeschwülsten bieten die sogenannten inneren Sarkome und Carcinome, besonders die Carcinome des Stimmbandes, im frühzeitigen Stadium günstige Bedingungen fürs radikale Entfernen des Tumors dar" und „Die Probeexcision mit positivem Befunde bösartiger Gewebselemente ist bei einer unsicheren Diagnose von entscheidender Bedeutung und bestätigt bei einer sonst sicheren klinischen Diagnose die Richtigkeit derselben. Außerdem beleuchtet die mikroskopische Diagnose die Stufe der Bösartigkeit des Tumors."

2. E. Schmiegelow: **Statistik, Prognose und Behandlung.**

Verf. beschäftigt sich hauptsächlich mit dem primären endolaryngealen Larynxkrebs, wovon er 66 Fälle (55 Männer, 11 Frauen) behandelt hat. Der Krebs war überwiegend primärer Stimmbandkrebs (36 Fälle): 1. Bei 10 Pat. war dieses Leiden so stark verbreitet, daß der Fall als inoperabel angesehen wurde; 2. bei 8 Pat. wurde nur Tracheotomie gemacht; 3. bei 5 Pat. versuchte man endolaryngeale Operation mit dem Resultat, daß 1 Pat. geheilt wurde, während 4 starben; 4. bei 33 Pat. machte man Thyreotomie, spaltete den Cartilago und entfernte die Neubildung mit dem Resultat, daß 28 Pat. die Operation überlebten, während 5 starben. Bei diesen 28 Pat. trat in 10 Fällen Rezidiv ein, während 18 noch im besten Wohlbefinden ganz rezidivfrei leben. Vergleicht man Semons, Chiaris und Schmiegelows Fälle von Thyreotomie bei Cancer laryngis (im ganzen 86 Fälle), so findet man bei mehr als 60% Heilung für mehr als ein Jahr; 6. teilweise Resektion des Larynxskeletts wurde in 6 Fällen angewandt, alle bekamen Rezidive; 7. Totalresektion des Larynx wurden bei 10 Pat. gemacht, von diesen wurde nur einer geheilt, von den anderen 9 bekamen 6 Rezidive, während 3 gleich starben.

Arvid Hoeggström: **6 Fälle von Sinusphlebitis bei geheilter Otitis media.**

Der Verf. berichtet ausführlich über 6 Fälle von otogener Sinusphlebitis, bei denen das Trommelfell bei der Untersuchung unperforiert war, in dreien fast normal, in den übrigen 3 injiziert oder schwach rosafarbig und normal gestellt. In einem Fall war eine eitrige Otitis vorausgegangen; in den übrigen 5 war kein Ohrenfluß vorgekommen. Doch hatten in sämtlichen Fällen Symptome einer Otitis media die Reihe der anderen Symptome eingeleitet, indem

Generated on 2019-10-24 14:43 GMT / http://hdl.handle.net/2027/uc1.b3252763
Public Domain in the United States, Google-digitized / http://www.hathitrust.org/access_use#pd-us-google
Digitized by Google
Original from UNIVERSITY OF CALIFORNIA

längere oder kürzere Zeit vor dem Eintreffen der Sinusphlebitis Ohrensausen, Gehörschwächung und ein paar Tage reißende Ohrenschmerzen vorkamen.

Heftige Kopfschmerzen kamen in allen Fällen außer einem vor, Schüttelfrost auch in allen Fällen außer einem, welcher dabei fieberlos vor der Operation verlief. Noch ein Fall hatte fieberlosen Verlauf; in den übrigen Fällen wurde die Diagnose durch die Anwesenheit von pyämischer Temperatur erleichtert. Lokale Symptome von dem Warzenfortsatz und von der Jugularis am Halse her wurden in allen Fällen außer einem gefunden. Die Diagnose: Otogene Sinusphlebitis, wurde in allen Fällen außer einem gestellt, welcher erst bei der Obduktion als solcher entdeckt wurde. Sämtliche klinisch diagnostizierten Fälle wurden operiert, und zwar mit gutem Erfolg, mit Ausnahme von einem, bei dem wegen einer vor der Operation entstandenen Meningitis der Ausgang tödlich wurde.

In 4 Fällen lag „geschmolzener Sinusthrombus" vor, in den übrigen fand sich ein perisinuöser Absceß vor, ohne daß ein Thrombus im Sinus konstatiert wurde. Der Sinus hatte in 3 Fällen eine oberflächliche und vorgeschobene Lage. In keinem Falle kam eine ausgebreitete Mastoiditis vor, in 3 kein Eiter in den Zellen oder sichtbare Zeichen von Osteitis, in den anderen 3 nur eine auf die nächste Umgebung des perisinuösen Abscesses beschränkte Osteitis.

Außer dieser Kasuistik liefert der Verf. eine kurze Literaturübersicht über diesbezügliche Fälle.

V. Uchermann: **Otogene Hirnabscesse im Frontallappen und im Parietallappen.**

Uchermann erwähnt 3 Fälle von atypischen otogenen Hirnabscessen, 2 im Frontallappen, 1 im Centrum semi-ovale lobi parietalis. Die zwei ersten Fälle waren primäre nach einer suppurativen Labyrinthitis, vielleicht pr. Metastase durch die endostealen Labyrinthvenen, die mit den meningealen in Verbindung stehen. Der dritte Fall war sekundär, mit einer Thrombophlebitis sinus lateralis et transversi als Mittelglied. Die Trolardsche Vene war nicht angegriffen. In allen Fällen waren die Hirnabscesse auf derselben Seite wie das Ohrenleiden. Er zitiert aus der Literatur 10 Fälle und empfiehlt, größere Aufmerksamkeit auf diese atypischen Komplikationen zu heften. Sie sind vielleicht häufiger, als früher angenommen.

Viktor Boivie: **Fall von gonorrhoischer Gelenksaffektion im Larynx.**

Verf. hat nur vier vorher publizierte Fälle von gonorrhoischer Arthritis im Larynx gefunden. Sein Fall war ein 43jähriger Offizier, der nie vorher an Rheumatismus gelitten hatte oder venerisch infiziert war. 14 Tage nach dem Auftreten einer Urethritis gonorrh. post. plötzlich Fieber und ziemlich starke Schmerzen in der rechten Hälfte des Larynx und im linken Unterarm. Salicylpräparate wirkungslos. Nach einigen Tagen gingen Fieber und Schmerzen zurück und nur leichte Heiserkeit und unangenehmes Gefühl beim Schlucken waren noch vorhanden. Laryngoskopisch sah man die Schleimhaut des rechten Aryknorpels und Taschenbandes stark geschwollen und blaurot. Die Infiltration ging nach hinten auf die laterale Pharynxwand über. Linke Larynxhälfte ganz normal, Wassermann negativ. Kein Zeichen von Tuberkulose. Nach ungefähr einem Monat waren nur Spuren von Infiltration da und der Pat. genas vollständig.

Reidar Gording: **Die Furchen und Lamellenbildungen des Ethmoidalabschnittes.**

Digitized by Google
Original from UNIVERSITY OF CALIFORNIA
Generated on 2019-10-24 14:43 GMT / http://hdl.handle.net/2027/uc1.b3252763
Public Domain in the United States, Google-digitized / http://www.hathitrust.org/access_use#pd-us-google

Bei den allermeisten der untersuchten Nasenhälften lassen sich 5 Hauptfurchen und 6 Hauptmuscheln (d. h. 5 Hauptmuscheln und der Proc. uncinat.) nachweisen. Von den Nasenfurchen der Präparate, die in ihrer größten Ausdehnung von den Ram. desc. der Hauptfurchen gebildet werden, entspricht in allen Fällen der Meat. med. der ersten Hauptfurche. Der Meat. sup. umfaßt bei sämtlichen Präparaten die zweite Hauptfurche. Welche Ethmoidalfurchen im übrigen an der Bildung des Meat. sup. und supr. teilnehmen, läßt sich ohne eingehendere Untersuchung nicht entscheiden. Von den Hauptfurchen gehen alle die zellularen Hohlräume der lateralen Nasenwand aus. Die erste Hauptfurche pneumatisiert die vordere Hälfte der Nasenwand und bildet die Frontalzellen mit der Stirnhöhle, die mittleren Ethmoidalzellen sowie das Infundibulum mit den Infundibularzellen und dem Sin. max. Von den Hohlräumen, die von dieser Furche ausgehen, entwickelt sich der Sin. front. in den meisten Fällen aus ihrem Ram. asc. Die Stirnhöhle kann aber auch von dem Ram. desc. der Furche hervorgehen, und zwar sowohl von dem Recess. sup. dieses Zweiges wie auch von dessen Recess. inf. Aus dem Recess. sup. der ersten Hauptfurche wird außer der Bullazelle ab und zu auch eine Cell. sup. gebildet, die den größten Teil der Bulla ethm. pneumatisieren kann.

Von der zweiten, dritten, vierten und fünften Hauptfurche aus wird die hintere Hälfte der Nasenwand pneumatisiert, indem von diesen Furchen einige Hohlräume ausgehen, die den „hinteren" und „hintersten" Ethmoidalzellen entsprechen. Von diesen entwickeln sich die meisten aus der zweiten Hauptfurche, die oft reich verzweigt ist, mit Zellausläufern sowohl von ihrem Ram. asc. wie von ihrem Ram. desc. versehen. Auch von dem Ram. asc. der drei obersten Furchen drängen sich bei einer Reihe von Präparaten große und gut entwickelte Hohlräume vor.

Von den Conchae der Präparate, die in ihrer größten Ausdehnung von der Crur. asc. der Hauptmuscheln gebildet werden, entspricht bei allen untersuchten Nasenhälften die Concha med. der zweiten Hauptmuschel. Welche Hauptmuscheln im übrigen ihr Relief auf der medialen Fläche des Ethmoidalabschnittes abzeichnen, läßt sich ohne genauere Untersuchungen nicht entscheiden. Außer den sechs Hauptmuscheln kann man in der lateralen Nasenwand eine Reihe kleinerer Knochenfortsätze nachweisen, die von der Lam. cribr. und der Orbitalwand aus entspringen und die alle mehr oder weniger ausgeprägten Muschelbau aufweisen. Diese Knochenlamellen bauen die interzellularen Septen für die Zellausläufer der Furchen auf, indem sie sich teils miteinander vereinigen und teils mit den großen Lamellenbildungen zusammenschmelzen, um am Aufbau der Crur. desc. teilzunehmen. Die Knochenfortsätze treten in größter Anzahl in der ersten Hauptfurche auf, wo sie unter anderem die Bulla ethm. aufbauen, aber außerdem sind sie auch stets in der zweiten und ab und zu auch in der dritten Hauptfurche zu sehen.

Jean H. Thierry: **„Ohrstäbchen" aus Eisendraht.**

Anstatt Holzstäbchen schlägt Verf. Stäbchen aus Eisendraht vor; werden deren Enden in Eiweiß getaucht, so wird das Aufrollen der Watte dadurch bedeutend erleichtert. Die eisernen Stäbchen sind schmäler als solche aus Holz und können nach Bedarf leicht gebogen werden.

Torsten Jason Hellmann: **Wachstum und Involution der Gaumentonsillen beim Kaninchen nebst einigen Bemerkungen über die Funktion des lymphoiden Gewebes.**

Digitized by Google
Original from UNIVERSITY OF CALIFORNIA
Generated on 2019-10-24 14:43 GMT / http://hdl.handle.net/2027/uc1.b3252763
Public Domain in the United States, Google-digitized / http://www.hathitrust.org/access_use#pd-us-google

Das lymphoide Gewebe im Rachen des Kaninchens ist gewöhnlich nur auf den Gaumentonsillen lokalisiert. Verf. hat die Menge dieses Gewebes von 125 Kaninchen bestimmt. In der Regel sind beide Tonsillen von jedem Tier nach der Bornschen Methode rekonstruiert und die Rekonstruktionen gewogen worden. Aus den für die Rekonstruktionen gefundenen Gewichtswerten ließ sich durch eine berechnete Reduktionszahl das wirkliche Gewicht des lymphoiden Gewebes der Tonsillen erreichen.

Die Rekonstruktionsgewichte wurden graphisch dargestellt. Die groben Staffeln geben an, daß beide Tonsillen des fraglichen Tieres rekonstruiert worden sind, die feinen, daß eine Rekonstruktion nur von einer Tonsille des fraglichen Tieres gemacht worden ist. Die beiden Spitzen der groben Staffel geben die Gewichtswerte der einzelnen Tonsillen an. Die auf Grund des Gewichtes beider Tonsillen berechneten Durchschnittswerte der verschiedenen Altersgruppen finden sich graphisch dargestellt.

Das lymphoide Gewebe in den Tonsillen nimmt bis zum Alter von vier Monaten zu und zeigt im fünften und sechsten Monat im großen und ganzen einen Stillstand in seinem Wachstum. Dann tritt eine erhebliche Zunahme der Menge des lymphoiden Gewebes ein, die im Alter von 10 Monaten ihre höchste Entwicklung erreicht. Nach diesem Alter, also bevor das Tier ausgewachsen ist, erfolgt die Altersinvolution.

Diese Resultate müssen im Zusammenhang mit ähnlichen Resultaten von Bestimmungen über das übrige lymphoide Gewebe beim Kaninchen betrachtet werden. Verf. hat bei denselben Tieren das Gewicht der meisten Lymphdrüsengruppen, des lymphoiden Gewebes des Darmes und der Milz bestimmt. Man findet, daß das lymphoide Gewebe überall beim Alter von 4 und 5 Monaten (bei der Geschlechtsreife) reichlich ist; nach dieser Zeit kann das lymphoide Gewebe entweder allmählich in der Menge abnehmen (so in der Milz und in einigen Lymphdrüsen) oder wie bei den Tonsillen nach einiger Zeit vom Stillstand oder von der Zurückbildung an wieder eine Zunahme seiner Menge zeigen, die im Alter von 10 Monaten ihre höchste Entwicklung erreicht (das lymphoide Gewebe im Darm, Hals und Popliteallymphdrüsen).

Verf. gibt für die physiologische Bedeutung dieses Alterswechsels eine hypothetische Erklärung. Die kräftige Entwicklung des lymphoiden Gewebes im Alter der Geschlechtsreife ist aller Wahrscheinlichkeit nach dadurch verursacht, daß die Funktion des lymphoiden Gewebes, weiße Blutkörperchen für das allgemeine Bedürfnis des Körpers zu bilden, in diesem Alter ihr höchstes Stadium erreicht. Die kräftige Entwicklung des lymphoiden Gewebes im Alter von 10 Monaten, meint Verf., ließe sich dadurch erklären, daß die Funktion des lymphoiden Gewebes den Organismus vor den eindringenden fremden Stoffen aus der Außenwelt (besonders Bakterien) zu schützen, zu diesem Zeitpunkte ihre höchste Entwicklung erreicht. Die Gewebezunahme bei diesem Alter tritt nämlich bei dem lymphoiden Gewebe hervor, das den von der Außenwelt kommenden Stoffen am meisten ausgesetzt ist.

Die Funktion des lymphoiden Gewebes, vor allem gegen die Bakterien, ist wenig aufgeklärt. Dieselbe muß von nicht unwesentlicher Bedeutung sein, wenn das lymphoide Gewebe bei derselben so vermehrt wird, wie diese Untersuchung an die Hand zu geben scheint. Wir müssen annehmen, daß die Bakterien alltäglich durch die Haut und die Schleimhäute eindringen und im lymphoiden Gewebe anlangen. Man hat auch im lymphoiden Gewebe völlig normaler Tiere wiederholt Bakterien gefunden. Es ist möglich, daß man in

Digitized by Google
Original from UNIVERSITY OF CALIFORNIA
Generated on 2019-10-24 14:43 GMT / http://hdl.handle.net/2027/uc1.b3252763
Public Domain in the United States, Google-digitized / http://www.hathitrust.org/access_use#pd-us-google

der Arbeit des lymphoiden Gewebes gegen die Bakterien eine Immunisierungsarbeit sehen darf. Es ist möglich, daß das lymphoide Gewebe — besonders das gegen die Außenwelt am meisten hervorgeschobene — die Aufgabe hat, alltäglich Bakterien in kleinen, sozusagen physiologischen Portionen aufzunehmen, um somit den Organismus nach und nach besonders gegen die allgemein vorkommenden Bakterien zu immunisieren.

V. Uchermann: **Mitteilung, betreffend die sogenannte Laryngotomia media mit subperichondraler Entfernung des Arcus cricoideus (Fensterresektion). Neue Instrumente.**

Uchermann ist ein großer Freund der Laryngotomia intercricothyreoidea und empfiehlt, um besseren Platz zu gewinnen, eventuell eine subperichondrale Resektion der Cartilago arcus cricoidea (1—1½ *cm*) vorauszuschicken (Fensterresektion, Lokalanästhesie). Er hat die Methode schon seit mehreren Jahren gebraucht und kann sie am besten empfehlen. Auch bei Bolzung kann sie von Nutzen sein, wenn der Knorpel trotz Spaltung zu steif ist (alte Personen).

Uchermann demonstriert drei neue Instrumente: 1. Laryngotom (Troikar mit flacher Kanüle), 2. ein Schlußstück, um den Raum zwischen seinen Bolzen und die Trachealkanüle auszufüllen (hat sich gut bewährt), 3. seinen Bohnenlöffel für Entfernung von Bohnen, Erbsen und ähnlichen fragilen Körpern aus der Lunge (hat sich in 3 Fällen bewährt). Bei Instrumentenmacher Gallus, Kristiania, Pilestraedce 7.

Bücherbesprechungen.

F. Bezolds Sektionsberichte über 73 letale Fälle von Mittelohreiterung. Zusammengestellt von Dr. A. Scheibe. Verlag von Kurt Kabitzsch, Würzburg 1915.

Scheibe bringt aus den Aufzeichnungen Bezolds die Sektionsberichte von 73 Fällen letal geendeter Mittelohreiterung, die sich auf die Jahre von 1881—1907 verteilen; 32 Fälle betreffen akute, die übrigen chronische Mittelohreiterungen. Die Fälle sind chronologisch nach der Zeit geordnet, zu welcher sie in die Beobachtung Bezolds gelangten und geben gerade aus diesem Grunde einen vorzüglichen Überblick über die Fortschritte der Ohrenheilkunde während der letzten Dezennien. Für eine große Anzahl von Fällen hat Bezold selbst die Epikrisen verfaßt. Unter den zahlreichen Fällen von chronischer Mittelohreiterung befindet sich nur ein Fall von einfacher Mittelohreiterung ohne Cholesteatom, während in allen anderen Fällen Cholesteatom gefunden worden ist. Die anatomischen Berichte enthalten stets den makroskopischen Befund. Alexander (Wien).

Die Läuseplage und ihre Bekämpfung. Von Dr. med. Dreuw, Spezialarzt für Haut- und Haarkrankheiten in Berlin. Berlin 1915, Fischers med. Buchhandlung H. Kornfeld.

Die Läuseplage und ihre Bekämpfung ist im Laufe des Weltkrieges nicht nur für die kämpfenden Truppen, sondern auch für das Heimatgebiet von größter Bedeutung geworden. In Anbetracht dieses Umstandes wurde daher gerade in der letzten Zeit auf diesem Gebiete viel gearbeitet. Der Verfasser bespricht in einer kurzgefaßten Schrift die Bedeutung der Läuse für den im Felde stehenden Mann und weist auf die Gefahren hin, die der Heimat

Generated on 2019-10-24 14:43 GMT / http://hdl.handle.net/2027/uc1.b3252763
Public Domain in the United States, Google-digitized / http://www.hathitrust.org/access_use#pd-us-google
Digitized by Google
Original from UNIVERSITY OF CALIFORNIA

drohen, wenn sie vom Felde eingeschleppt werden. Er bringt eine Zusammenfassung der neuesten Vorschläge, die im Laufe des Kriegsjahres gemacht wurden, und gibt neue Ratschläge, die auf den Erfahrungen der letzten Zeit beruhen. Zum Schlusse seiner Abhandlung erwähnt der Verfasser die Beziehung der Läuse zum Flecktyphus. Das Büchlein bringt in der „Bekämpfung der Läuse" viel Interessantes und Neues und ist allen, die dieser Frage näher zu treten Gelegenheit haben, als höchst lesenswert zu empfehlen.

Eisinger.

Referate.

I. Allgemeines.

Über Starkdruckflammen in ihrer Beziehung zur funktionellen otiatrischen Diagnostik. Von Karl L. Schäfer (Berlin). (Passow u. Schäfer, Beitr. etc. 7. H. 4—5.)

Unter einer empfindlichen Flamme versteht man in der Akustik eine solche, die auf hohe, in der Nachbarschaft erzeugte Töne oder hohe Töne enthaltende Geräusche durch charakteristische Formveränderungen reagiert. Zu ihrer Herstellung, bei der man als Brennstoff am einfachsten Leuchtgas verwendet, bedarf es eines Kunstgriffes, nämlich der über das übliche Maß hinausgehenden Erhöhung des Druckes, unter dem das Gas steht. Die Bedeutung der empfindlichen Flamme liegt darin, daß sie als optischer Indikator für die Existenz unhörbarer, höchster Töne dienen und bei der Bestimmung sehr hoher Schwingungszahlen (Eichung der Galtonpfeife) Verwendung finden kann. Einfacher als die Schmidtsche Form der empfindlichen Flamme, die Edelmann zur Eichung der Galtonpfeife verwendet, ist die von Hegener zuerst angegebene Verwendung eines Seebeckschen Röhrchens in Kombination mit einer Starkdruckflamme zur Bestimmung höchster Schwingungszahlen. Einen Übelstand bildete hierbei, wie überhaupt bei allen Versuchen mit Starkdruckflammen, die Herstellung des erforderlichen Gasdruckes, was Hegener durch Einschaltung eines großen Luftkissens erzielte, das mit Gewichten belastet wurde. Zur Vermeidung der zahlreichen Unbequemlichkeiten, die mit dieser Anordnung verbunden waren (häufiges Füllen des Gassackes, das Ab- und Wiederaufsetzen der Gewichte, mangelhafte Konstanz des Druckes) kam Verf. auf den Ausweg, die Entnahme des Gases aus der Leitung und die Kompression desselben mittelst eines Wasserstrahlgebläses zu bewerkstelligen, wodurch die erwähnten Übelstände vollständig wegfallen. Die Beschreibung des Apparates ist im Original einzusehen. Bondy.

II. Äußeres Ohr und Mittelohr.

Die von mir geübten Striche bei der Massage der Ohrtrompete. Von Doktor P. J. Mink (Utrecht). (Zschr. f. Ohrhlk. 73. H. 1.)

In Ergänzung zu seiner früheren Arbeit über die Massage der Ohrtrompete bespricht Verf. nun die Modifikationen seiner Methode, und zwar den so-

Digitized by Google
Original from UNIVERSITY OF CALIFORNIA
Generated on 2019-10-24 14:43 GMT / http://hdl.handle.net/2027/uc1.b3252763
Public Domain in the United States, Google-digitized / http://www.hathitrust.org/access_use#pd-us-google

genannten „Lippenstrich", wobei der massierende Pinsel zwischen den beiden Tubenlippen hinauf und dann wie beim „großen Strich" — von der Rosenmüllerschen Grube aus — an der Vorderseite des Tubenwulstes heruntergeführt wird, und den „kleinen Strich", wobei das Wattebäuschchen an der Vorderseite des Tubenwulstes herauf- und heruntergestrichen wird. Mit dem kleinen Strich kann der unterste Teil des Sulcus retronasalis gründlich massiert werden, ansonsten bildet er nur einen Ersatz für Notfälle, wo die anatomischen Verhältnisse die anderen Striche schwierig gestalten.

Wenn notwendig, führt er die Massage der seichten Rinne unter dem Tubenmund, die sich gegen die Plica salpingo-pharyngea nach unten verliert, selbständig mit einer eigens dazu angepaßten Biegung des Pinsels aus und nennt diese Pinselführung den „Velumstrich". Die beschriebenen Striche will Mink nur als Schablone für Anfänger betrachtet und bewertet wissen, an die sich der Geübte nicht sklavisch halten wird. Lawner.

Über Facialislähmung infolge von Erkrankungen der Ohrmuschel (Herpes, Perichondritis und Othämatom). Von O. Körner. Aus der Ohren- und Kehlkopfklinik der Universität Rostock. (Zschr. f. Ohrhlk. 72. H. 4.)

Verf. zeigt an zwei selbstbeobachteten Fällen, daß — ähnlich dem Herpes zoster — auch das Othämatom und die Perichondritis mit einer Facialislähmung kompliziert sein können, deren kausalen Zusammenhang er nach Ausschluß aller anderen Ursachen klarlegt.

Zur näheren Erklärung dieser Komplikation zieht Körner die Annahme Lessers herbei, daß die Neuritis beziehungsweise Perineuritis eines Nerven auch ohne Anastomosen auf einen anderen, in nächster Nähe angelagerten Nerven übergreifen könne, und zwar durch Toxinwirkung, die von Nerv zu Nerv durch das dazwischen liegende Gewebe hindurch zustande komme. Bei der Perichondritis konnte der ursächliche Bacillus pyocyaneus die Toxine liefern, die die in dem erkrankten Gebiete verlaufenden Nervenfasern vom Trigeminus und Plexus cervicalis schädigten, worauf durch die vorhandenen Anastomosen der Prozeß auf den Facialis übergriff.

Für das Othämatom nimmt Körner an, daß eine nach der Eröffnung desselben hinzugetretene toxinliefernde Wundinfektion auf dem gleichen Wege die Erkrankung des Nervus facialis herbeigeführt haben dürfte.

Lawner.

III. Labyrinth und Hörnerv.

Über funktionelle Hörstörungen. Von Dr. Tibor Szász. Aus dem Kriegsspital der königl. ungar. Honved-Ludovika-Akademie in Budapest. (W. kl. W. 1915. Nr. 30.)

Verf. fand, daß es sich bei einer großen Anzahl von Fällen von Ertaubung oder Schwerhörigkeit nach Kriegsverletzungen um hysterische Hörstörungen respektive traumatische Neurosen handelt. Das gilt insbesondere dann, wenn zwischen den Angaben des Pat. und der objektiven Untersuchung eine

Digitized by Google
Original from UNIVERSITY OF CALIFORNIA
Generated on 2019-10-24 14:43 GMT / http://hdl.handle.net/2027/uc1.b3252763
Public Domain in the United States, Google-digitized / http://www.hathitrust.org/access_use#pd-us-google

auffallende Disharmonie besteht. In solchen Fällen findet man bei der Prüfung der Hautsensibilität, der hier besondere Wichtigkeit einzuräumen ist, ausgedehnte anästhetische, hypalgetische und analgetische Hautpartien, Hemianästhesien und Hemianalgesien, selbst die ganze Körperoberfläche betreffende totale Analgesien. Darum falle bei der otologischen Untersuchung der Stecknadel eine ebenso wichtige Rolle zu wie der Stimmgabel.

Die erwähnten funktionellen Erkrankungen des Gehörorganes sind recht häufig: in allen Fällen findet man den Ramus vestibularis des Hörnerven völlig intakt.

Nach Verf. läßt sich, solange der Krieg anhält, von einer Therapie oder Prognose nicht sprechen. Ref. möchte darauf hinweisen, daß er bereits in der Oktobersitzung 1914 der Österreichischen Otologischen Gesellschaft (s. Mschr. f. Ohrhlk. 1914. H. 11) über drei solche Fälle berichtet hat, die durch elektrische Behandlung, wobei diese freilich nur psychisch gewirkt hat, binnen 2 Tagen einer Heilung zugeführt wurden, trotzdem die Erkrankung bereits 6—8 Wochen gedauert hatte; und erst in jüngster Zeit konnte Ref. auf analoge Weise einen Pat., der nach einer Granatexplosion beiderseits völlig taub erschien, so daß nur schriftlicher Verkehr mit ihm möglich war, binnen einigen Minuten so heilen, daß selber Pat. sogleich Flüstersprache über 6 *m* weit hörte! Man kann sicherlich schon jetzt während des Krieges eine günstige Prognose stellen! E. Urbantschitsch.

Ein Beitrag zur Pathologie der Otosklerose (Ostitis chronica metaplastica). (6 Schläfenbeine von 3 Fällen.) Von Dr. Hermann Ivo Wolff (Berlin). (Passow u. Schäfer, Beitr. etc. 7. H. 4—5.)

Die drei Fälle wurden im Leben funktionell untersucht und repräsentieren die Typen der gemeinsamen Erkrankung der knöchernen Labyrinthkapsel und des häutigen Labyrinths.

In Fall I, der klinisch nur die Zeichen einer nervösen Schwerhörigkeit bot, fand sich neben einer Atrophie des Ganglion spirale, speziell der Basalwindung, jederseits ein kleiner Spongiosaherd am oberen und vorderen Rand des ovalen Fensters. Die Fensternische ist im Bereiche des Herdes von einer derbfaserigen Bindegewebsschicht ausgepolstert, in dem anscheinend isolierte Knochenreste mit zackigen Rändern und Lücken liegen, der Fensterrand hyperostotisch verengt, unregelmäßig ausgefranst. Auch die übrigen Teile des Herdes sind, soweit sie der Paukenhöhle anliegen, von verdicktem Bindegewebe bedeckt und haben eine rauhe Oberfläche. Der Steigbügel ist nirgends knöchern mit dem Fensterrand verbunden, nur der vordere Schenkel ist stellenweise arrodiert. Verf. schließt hieraus, daß der Herd früher eine größere Ausdehnung gehabt haben muß, ja, daß wahrscheinlich Knochenspangen vom Fensterrand zum Stapes gezogen sind, die der Resorption wieder anheimgefallen

Digitized by Google
Original from UNIVERSITY OF CALIFORNIA
Generated on 2019-10-24 14:43 GMT / http://hdl.handle.net/2027/uc1.b3252763
Public Domain in the United States, Google-digitized / http://www.hathitrust.org/access_use#pd-us-google

sind. Es sei also möglich, daß eine zu einer gewissen Lebenszeit knöcherne Verbindung zwischen Stapes und Fensterrand wieder zugrunde gehen kann.

In Fall II war die klinische Diagnose Stapesankylose und nervöse Schwerhörigkeit. Die histologische Untersuchung ergab beiderseits einen annähernd gleichen, ausgedehnten Spongiosaherd, der im Bereiche des ovalen Fensters den ganzen Fensterrand und die Fensternische einnimmt. Die Stapesbasis ist völlig in den Herd aufgegangen und als solche nicht mehr zu erkennen. Atrophie des Ganglion spirale, besonders in der Basalwindung. — Die histologische Untersuchung der Knochenherde läßt erkennen, daß der Knochenumwandlungsprozeß im neugebildeten Knochen trotz der 50 Jahre bestehenden Erkrankung noch nicht völlig abgelaufen ist. An vielen, besonders mitten im Herd gelegenen Stellen sind reichlich Appositions- und Resorptionsvorgänge zu sehen. Dagegen ist gleichwie im ersten Falle nichts davon zu sehen, daß die Knochenerkrankung noch weiter in den umgebenden unveränderten Knochen der Labyrinthkapsel fortschreitet. — Die nervöse Erkrankung ist im Hinblick auf die starke arteriosklerotische Veränderung der Hirn- und Labyrintharterien nicht als Inaktivitätsatrophie oder Begleiterscheinung der Stapesankylose anzusehen, sondern als arteriosklerotische Schwerhörigkeit aufzufassen.

Fall III betrifft einen 31jährigen Mann, der 6 Jahre vorher eine Lues akquirierte; nach 3 Jahren war eine starke Schwerhörigkeit aufgetreten, nach weiteren 2 Jahren eine Tuboparalyse, die binnen einem Jahr zum Tode führte. Verf. hält es mit Rücksicht auf den Mangel einer hereditären Belastung und sonstiger Krankheitsursachen für naheliegend, die Ohrerkrankung zu der außerordentlich schnell und schwer verlaufenden Lues in Beziehung zu bringen. Klinische Diagnose (8 Monate vor dem Tode): Otosklerose. Die histologische Untersuchung deckte einen außerordentlich ausgedehnten und floriden Prozeß auf, auf Grund dessen Verf. die Entstehung der Spongiosierungsherde in folgender Weise darstellt: Zunächst finden sich die Knochengefäße prall gefüllt, der Raum zwischen Gefäß und Knochen weiter, mit Bindegewebszellen erfüllt. Vereinzelt Riesenzellen in Howshipschen Lakunen dem alten Knochen anliegend. Durch diesen als erstes Stadium anzusehenden „Auflösungsprozeß" wird der alte Labyrinthknochen durchlöchert, worauf die zwischen den Kanälen bleibenden Reste aufgelöst zu werden scheinen. Die Knochenneubildung folgt auf dem Fuße. Der neugebildete Knochen unterliegt einer fortwährenden Umbildung. Appositions- und Resorptionsvorgänge bestehen jahrzehntelang fort. Da erstere überwiegen, wölbt sich der neugebildete Knochen hyperostotisch in die Paukenhöhle, in den inneren Gehörgang und in die Räume des inneren Ohres vor.

Die klinische Diagnose Otosklerose ist in 2 Fällen nicht zu stellen: wenn die neugebildeten Knochenherde den Stapes in seiner Beweglichkeit nicht be-

Generated on 2019-10-24 14:43 GMT / http://hdl.handle.net/2027/uc1.b3252763
Public Domain in the United States, Google-digitized / http://www.hathitrust.org/access_use#pd-us-google
Digitized by Google
Original from UNIVERSITY OF CALIFORNIA

hindern und wenn Pat. völlig taub ist oder die tiefen Töne (bis c^2) weder durch Luft- noch durch Knochenleitung hört. Um einen Anhalt für den Grad des vorliegenden Schalleitungshindernisses zu gewinnen, fordert Verf., daß der Rinne nicht bloß mit einer Stimmgabel geprüft werde, sondern von den tiefsten Tönen bis zu c^2. Bondy.

Fürsorge für ertaubte und schwerhörige Krieger. Von Dr. Haenlein (Berlin). (M. Kl. 1915. Nr. 22.)

Verf. regt an, den unheilbar am Gehör geschädigten Soldaten Ableseunterricht zuteil werden zu lassen. E. Urbantschitsch.

Beitrag zur Frage der Hörstörungen bei Erkrankungen der zentralen Hörbahn und des Acusticusstammes mit besonderer Berücksichtigung eines Falles von Kleinhirnbrückenwinkeltumor. Von Oberstabsarzt Dr. H. Rhese (Königsberg). (Passow u. Schäfer, Beitr. etc. 7. H. 4—5.)

Die Ausführungen des Verf.s basieren auf einem Falle von durch längere Zeit beobachtetem Kleinhirnbrückenwinkeltumor, drei weiteren eigenen Fällen zentraler Hörstörung sowie den in der Literatur niedergelegten Fällen von Siebenmann (Haubenläsion durch einen Mittelhirntumor), Pansé (Fibrosarkom im Bereiche des linken Hinterhauptlappens), Lange (Fibrosarkom zwischen Pons und Kleinhirn), Schwabach (Cysticercus racemosus der Hirnbasis), Rosenstein (5 Fälle von gummöser basaler Meningitis) und Engelhardt (zentrale Neurofibromatose).

Die hervorstechendste Eigentümlichkeit scheint zu sein, daß die Hörstörung an der unteren Tongrenze beginnt und hier von Anfang an als Defekt am stärksten ausgebildet ist. Weiterhin wird bei Beeinträchtigung der Hörfähigkeit für den ganzen Stimmgabelbereich die Hörzeit der hohen Stimmgabeltöne am stärksten verkürzt. Der in der Mitte gelegene Tonbereich kann lange standhalten und wird allmählich gleichfalls verlöscht, entweder unter dem Bilde der konzentrischen Einengung oder indem die untere Tongrenze immer weiter hinaufrückt. Die ultramusikalischen Töne halten bis zuletzt stand, selbst wenn bereits Taubheit für die Sprache und alle sonstigen Schallqualitäten eingetreten ist.

Die Hörprüfungsbefunde bei isolierter Neuritis des Acusticusstammes und bei retrolabyrinthärer, vom Ganglion spirale bis in den Acusticusstamm sich ausdehnender Neuritis (2 Fälle von Siebenmann) zeigen ganz ähnliche Verhältnisse. Hierbei steht fest: Sowie der Acusticusstamm oder die zentrale Cochlearisbahn in Mitleidenschaft gezogen ist, fehlt ein Verlöschtsein des unteren Grenzgebietes nicht. Ist also das Krankheitsbild der nervösen Schwerhörigkeit mit einem Defekt der unteren Tongrenze kombiniert, so ist, wenn eine Mittelohrschwerhörigkeit ausgeschlossen werden kann, an eine Erkrankung des Acusticusstammes oder der zentralen Hörbahn zu denken. Wichtig

Digitized by Google
Original from UNIVERSITY OF CALIFORNIA
Generated on 2019-10-24 14:43 GMT / http://hdl.handle.net/2027/uc1.b3252763
Public Domain in the United States, Google-digitized / http://www.hathitrust.org/access_use#pd-us-google

ist für die Frühdiagnose die Untersuchung des galvanischen Nystagmus, der schon im Beginn der Erkrankung des Acusticusstammes völlig verschwinden, mindestens hochgradig abgeschwächt werden kann. Der Sitz der Hörstörung ist lediglich aus den Begleiterscheinungen, die sich aus der Beteiligung benachbarter Nervenbahnen und Gehirnabschnitte ergeben, zu erschließen.

Bondy.

Einige Bemerkungen zur Prüfung des Labyrinths. Von Rudolf Panse (Dresden). (Zschr. f. Ohrhlk. 73. H. 2.)

Panse hat sich anläßlich einiger Mittelohrfreilegungen von der Unverläßlichkeit der Probe überzeugt, die Uffenorde in einer Arbeit über Tierversuche zur Erforschung der Labyrinthentzündung angegeben und die darin besteht, daß durch Auflegen eines Ätherwattetupfers auf die Gegend des äußeren Bogenganges die Funktionstüchtigkeit des statischen Apparates geprüft wird.

Ferner empfiehlt er, kalte Spülungen bei der Untersuchung auf Taubstummheit bei kleinen Kindern vorzunehmen, weil bei Ausbleiben von Augenzuckungen mit größter Wahrscheinlichkeit auch auf den Funktionsausfall der Schnecke — des entwicklungsgeschichtlich jüngeren Teiles des Innenohres — geschlossen werden könne. Der umgekehrte Schluß — Unversehrtheit der Schnecke bei erhaltenem Kaltwassernystagmus — ist natürlich nicht berechtigt.

Lawner.

Die Entstehung und klinische Bedeutung der vestibulären Fallbewegungen. Von Oberstabsarzt Dr. Rhese (Königsberg). Aus der Abteilung für Ohren-, Nasen- und Halskranke des Krankenhauses der Barmherzigkeit. (Zschr. f. Ohrhlk. 73. H. 2.)

Nach einem Rückblick auf die durch die pathologisch-anatomische Arbeit Cohnstamms (1911) geforderte Entwicklung der Lehre von den vestibulären Fallbewegungen weist Rhese auf die in den bisherigen anatomischen Darstellungen bestehende Lücke hin, die durch die gegensätzlichen Ansichten über die Verbindung jedes Labyrinths mit dem Kleinhirn und mit den spinalen Bahnen am besten charakterisiert erscheint. Diese Lücke versucht Verf. durch die an seinem reichen, im Laufe von 10 Jahren gesammelten Materiale gewonnenen Untersuchungsergebnisse auszufüllen; die Untersuchungen erstreckten sich auf die Fallreaktionen beim spontanen Fallen und bei den verschiedenen Reizarten, wobei es vor allem darauf ankam, das gesetzmäßige Verhalten von dem außergewöhnlichen zu unterscheiden und in dem letzteren wiederum die durch pathologische Veränderungen gesetzte Regel zu erkennen.

Die von ihm auf Grund der klinischen Erfahrung angenommene Fallbewegungsbahn setzt sich, entsprechend den beiden Nystagmus zur gleichen Seite und zur Gegenseite bewirkenden Faserarten des Vestibularis, aus zwei in sich abgeschlossenen Systemen zusammen, und zwar 1. die Hauptbahn des ersten Systems (Cohnstamm) führt zum gleichseitigen Kleinhirn und von hier

Digitized by Google
Original from UNIVERSITY OF CALIFORNIA
Generated on 2019-10-24 14:43 GMT / http://hdl.handle.net/2027/uc1.b3252763
Public Domain in the United States, Google-digitized / http://www.hathitrust.org/access_use#pd-us-google

über das gleichseitige Deiters'sche Kerngebiet (kleinzelliger ventrokaudaler Kern) in das gekreuzte hintere Längsbündel des Rückenmarks. 2. Die Hauptbahn des zweiten Fasersystems zieht zum Kleinhirn der Gegenseite und hierauf in zwei Strängen über den großzelligen und über den kleinzelligen ventrokaudalen Deiters'schen Kern der gleichen Seite zur gleichseitigen spinalen Bahn. Bei beiden Systemen ist eine Nebenbahn anzunehmen, welche beim ersten System zum gegenseitigen Kleinhirn und durch das gegenseitige Deiters'sche Kerngebiet zur gleichseitigen spinalen Bahn kreuzt, beim zweiten System aber zum gleichseitigen Kleinhirnwurm leitet und durch den gegenseitigen Deiters'schen Kern zur gegenseitigen spinalen Bahn zieht. Diese Nebenbahnen mit geringerer Faseranzahl überführen den Reiz nur im Falle von Störungen der normalen Verhältnisse.

Der Kaltwasserreiz und die Einwirkung der Anode bei Stromdauer verläuft auf der Bahn des zweiten Systems, ebenso der Reiz der Kathodenöffnung, der Heißwasserreiz, die Einwirkung der Kathode bei Stromdauer und der Anodenöffnung nimmt dagegen die Bahn des ersten Systems in Anspruch.

Bei der Rechtsdrehung ist die Hauptbahn des zweiten Fasersystems der linken Seite maßgebend, die Hauptbahn des ersten Systems der rechten Seite wirkt nur unterstützend, bei Linksdrehung wirken die analogen Bahnen in gleichem Sinne.

Auf dieser Grundlage lassen sich sämtliche Fallreaktionen, die spontanen sowohl wie die artefiziellen, in übereinstimmender Weise erklären, wodurch eine Reihe von Erscheinungen, die zunächst den Eindruck der Regellosigkeit machen, ihre Begründung finden. Hierbei muß der Anschauung Rheses und deren Motivierung beigepflichtet werden, daß die Ursache der Fallbewegungen nach Drehungen auf den Endolymphstoß während der Drehungen und nicht auf den Nachnystagmus, d. h. auf den Endolymphstoß im Moment des Anhaltens zurückzuführen ist, weil sonst das wichtige Gesetz umgestoßen würde, daß nämlich die Fallrichtung mit der Richtung der langsamen Nystagmuskomponente übereinstimme.

Auch die beim Normalen ungleich stärkere Fallreaktion beim Kaltwasserreiz wird durch die Annahme verständlich, daß dieser Reiz über beide Kerne des Deiters'schen Gebietes abläuft, während der Heißwasserreiz nur den ventrokaudalen Teil in Erregung bringt.

Durch die von Rhese angenommenen Bahnen wird aber nicht nur die Kenntnis der Vorgänge bei den Fallreaktionen erweitert und vertieft, sondern auch die topische Diagnostik auf eine viel sicherere Grundlage aufgebaut, indem sich bei gleichzeitiger Berücksichtigung der Nystagmusreaktion und des Zeigeversuches diagnostische Anhaltspunkte bereits im Frühstadium ergeben, je nachdem die Fallreaktion fehlt oder vorhanden ist, normal oder paradox erscheint und bei den verschiedenen Reizarten sich different oder gleichartig

Digitized by Google
Original from UNIVERSITY OF CALIFORNIA
Generated on 2019-10-24 14:43 GMT / http://hdl.handle.net/2027/uc1.b3252763
Public Domain in the United States, Google-digitized / http://www.hathitrust.org/access_use#pd-us-google

verhält; hierbei muß für das differente Verhalten der Fallreaktion bei den verschiedenen Reizarten neben der graduellen Verschiedenheit auch die Spezifität der einzelnen Reizarten berücksichtigt werden, indem der kalorische Reiz vorzugsweise die Bewegungsfähigkeit der Endolymphe, der Drehreiz die Reizempfindlichkeit des Endorganes, der galvanische Reiz die Leitfähigkeit der Nervenfasern und Zentren prüft; auch muß eine isolierte Schädigung eines einzelnen Bogenganges und der Fortfall der normalen zentralen Hemmungen bei der Beurteilung des früher erwähnten differenten Verhaltens mit in Betracht gezogen werden.

Die gesamten Ergebnisse dieser Arbeit, die sich in einem Referat nicht zusammendrängen lassen, sind für den Otologen und Neurologen von großer Bedeutung; das Studium der so inhaltsreichen Arbeit weiß Rhese durch die ausführlichen, als Paradigmata dienenden Krankengeschichten noch interessanter zu gestalten und durch die Beigabe von zahlreichen schematischen Darstellungen wesentlich zu erleichtern. Lawner.

Zur Frage der spezifischen Wirkung von Chinin und Salicylsäure auf das Ganglion spirale. Von Prof. Dr. Paul Schroeder (Greifswald) und Prof. Doktor Viktor Hinsberg (Breslau). (Zschr. f. Ohrhlk. 73. H. 2.)

Verff. gehen von der Arbeit Wittmaacks (1903) aus, welcher auf Grund seiner histologischen Untersuchungen über die Wirkung des Chinins auf das Gehörorgan eine spezifische Giftwirkung dieser Mittel auf die Zellen des Ganglion spirale als Ursache der Gehörsschädigung gefunden hat, wobei er eine gleichzeitige Schädigung der Nervenzellen durch Zirkulationsstörungen hypothetisch annahm. Weitere Untersuchungen Wittmaacks haben ergeben, daß nicht nur bei Intoxikation mit anorganischen Giften, sondern auch bei experimenteller Strepto- und Diplokokkensepsis und bei tuberkulösen Tieren die Veränderungen der Zellen im Ganglion spirale „unvergleichlich viel intensiver" ausfallen.

Da aber die spätere mit Laurowitsch gemeinsam publizierte Arbeit über postmortale Veränderungen etc. die Beweiskraft der früheren Ergebnisse in Zweifel zog, so hielt Wittmaack selbst eine Revision der Intoxikationsversuche mit Chinin, Salicylsäure usw. für notwendig. Diese Kontrollversuche hat Lindt angestellt und kam zu dem Schlusse, daß die bei mangelhafter Fixation, d. h. nach Dekapitation der Versuchstiere, gefundenen Zellveränderungen am Ganglion spirale mit der Intoxikation nichts zu tun haben, sondern nur für eine schwere Erkrankung des Organismus — gleichgültig aus welcher Ursache immer — vor dem Exitus sprechen.

Wittmaack dagegen hält diese Veränderungen, wiewohl er sie als agonale anerkennt, doch insofern für spezifisch, als sie bei nicht vergifteten Tieren nicht in demselben Grade zu finden sind, also immerhin von der Vergiftung herrühren müssen.

Generated on 2019-10-24 14:44 GMT / http://hdl.handle.net/2027/uc1.b3252763
Public Domain in the United States, Google-digitized / http://www.hathitrust.org/access_use#pd-us-google
Digitized by Google
Original from UNIVERSITY OF CALIFORNIA

Hier setzten nun die Verff. mit ihren eigenen Versuchen ein, um diese strittige Frage endgültig zu lösen. Sie haben sich hierzu die Erfahrungen der modernen Gehirnhistopathologie zunutze gemacht und haben auf die Zuverlässigkeit der Präparate und die Unabhängigkeit vom subjektiven Ermessen des Herstellers besonderen Wert gelegt. Das Untersuchungsresultat läßt sich in folgende Sätze zusammenfassen:

1. Eine elektive Wirkung in dem Sinne, daß sich die Zellen des Ganglion spirale regelmäßig und außerdem stärker als andere Zellen (im Großhirn, Ganglion vestibulare, Trigeminus, Rückenmark) verändert zeigen, konnte weder beim Chinin noch Natr. salicyl. und Nikotin festgestellt werden.

2. Ein Unterschied in der histologisch nachweisbaren Wirkung auf die Ganglienzellen von den genannten „Ohrgiften" einerseits und anderen Giften, wie Strychnin, Cyankali, Cocain und Plumbum aceticum andrerseits, besteht ebenfalls nicht.

3. Ebensowenig ließ sich ein gesetzmäßiger Zusammenhang der bei einigen Tieren gefundenen Störungen des Gehörs und des Nystagmus mit den Veränderungen an den Acusticusganglien nachweisen. Lawner.

IV. Otochirurgie.

Über Kriegsverletzungen am Ohr, den oberen Luftwegen und den Grenzgebieten. Von Alfred Denker. Aus der königl. Universitätsklinik für Ohren-, Nasen- und Kehlkopfkrankheiten in Halle a. d. S. (Arch. f. Ohrhlk. 98. H. 1.)

Verf., der dem IV. Armeekorps als Facharzt für Oto-Laryngologie zugewiesen ist, berichtet über einige Fälle, welche von seiten der Oto-Laryngologen Interesse beanspruchen.

Fall 1. Gewehrschußverletzung des Kehlkopfes, Tracheotomie im nächstgelegenen Reservelazarett. 8 Wochen nach der Verletzung kommt Pat. zwecks spezialistischer Behandlung nach Halle. Der Röntgenbefund ergibt eine Zertrümmerung der Cartilago cricoidea mit wahrscheinlicher Erhaltung der Ringknorpelplatte. Respiration durch die Kanüle frei, durch den Mund nicht möglich; von der Trachealfistel läßt sich nur eine feine, geknöpfte Sonde nach oben in den Kehlkopf vorschieben. Da eine Dilatation der hochgradigen Stenose des subglottischen Raumes vom Munde her ausgeschlossen erschien, wurde die Spaltung des Kehlkopfes vorgenommen und das vorhandene Narbengewebe mit den eingestreuten Knorpelstücken so weit exzidiert, daß ein Lumen von etwa 1 *cm* im Durchmesser entsteht. Nachbehandlung mit Thostschen Bolzen. Nach zirka 3 Wochen ist das geschaffene Lumen für Bolzen Nr. 9 durchgängig und der Pat. fast beschwerdefrei. Die Prognose bezüglich der Wiederherstellung der Stimmfunktion ist ungünstig wegen der beiderseitigen Verletzung der M. cricoaryt. later. und der M. cricothyr., wobei auch eine Schädigung des N. recurrens nicht ausgeschlossen scheint.

Digitized by Google
Original from UNIVERSITY OF CALIFORNIA
Generated on 2019-10-24 14:44 GMT / http://hdl.handle.net/2027/uc1.b3252763
Public Domain in the United States, Google-digitized / http://www.hathitrust.org/access_use#pd-us-google

Fall 2. Verletzung am Halse durch ein Granatmantelstück. In der Höhe des Ringknorpels ein pflaumengroßer Abscеß links von der Medianlinie, rechts eine markstückgroße, eiternde Wunde. Nach der Incision des Abscesses läßt sich die Verbindung desselben mit der Wunde durch einen kleinen Kanal mittelst der Sonde nachweisen, wobei auch das Geschoß deutlich zu fühlen ist. Pat. aphonisch, der linke Aryknorpel unbeweglich, das linke Stimmband infolge der Schwellung des Taschenbandes unsichtbar. Nach Extraktion des Geschoßstückes, das unterhalb des inneren Randes des rechten Kopfnickers in Granulationen versteckt saß, zeigt sich, daß eine Kommunikation der Wundhöhle mit dem subglottischen Raum in der seitlichen Partie des Lig. conicum vorliegt. Primäre Wundnaht; glatter Heilungsverlauf — keine Kommunikation von außen nach dem Kehlkopf, kein Hautemphysem. Heiserkeit dürfte wegen der Verletzung des linken Recurrens wohl bestehen bleiben.

Fall 3. Hier erscheint die Verlaufsrichtung des Geschoßkanales bemerkenswert. Das Infanteriegeschoß traf die rechte Wange, durchquerte die Kieferhöhle und die hintere Gegend der Nase, flog an der Schädelbasis entlang der Tubengegend bis zur Paukenhöhle und zum Boden des Gehörganges, um endlich durch den linken Meatus hindurch wieder auszutreten. Die Folgen waren: Zertrümmerung des dritten oberen Molaris, eine eitrige Sinuitis, Fraktur des Septums im hinteren Anteil, Verletzung der linken Tube mit nachfolgender Atresie, ein Frakturstück der vorderen unteren Gehörgangswand und schließlich der Verlust des Gehörs am linken Ohr — wahrscheinlich durch eine Commotio labyrinthi herbeigeführt. Das Merkwürdigste an diesem Falle ist, daß bei dieser Verlaufsrichtung des Geschosses weder die Carotis noch der Bulbus venae jugularis verletzt wurde, was den sofortigen Exitus letalis zur Folge gehabt hätte.

Fall 4. Schrapnellschuß durch die Nase und den rechten Oberkiefer; Geschoß im Ansatz des Kopfnickers. Röntgenbild zeigt zahlreiche kleinere Geschoßsplitter; wegen der großen Druckempfindlichkeit unterhalb des rechten unteren Orbitalrandes wurde die Radikaloperation der Kieferhöhle vorgenommen und außerdem die Kugel von außen am Halse extrahiert. Rasche Heilung; nachdem auch die Synechien in der rechten Nasenhöhle behoben worden waren, konnte der Mann wieder zur mobilen Truppe entlassen werden.

Im Falle 5 wurde durch die Röntgenuntersuchung ein größeres Geschoßstück als Ursache der Kieferhöhleneiterung bei einem Manne festgestellt, der durch Schrapnellschuß das rechte Auge verloren hatte. Radikaloperation mit Extraktion des bizarr veränderten Geschosses führte zum vollen Erfolg.

Fall 6. Zertrümmerung der ganzen unteren Hälfte des Warzenfortsatzes durch ein in der Richtung von vorn nach hinten auftreffendes Infanteriegeschoß. In den ersten 8 Tagen Schwindelgefühl, zeitweise Gleichgewichts-

Generated on 2019-10-24 14:44 GMT / http://hdl.handle.net/2027/uc1.b3252763
Public Domain in the United States, Google-digitized / http://www.hathitrust.org/access_use#pd-us-google
Digitized by Google
Original from UNIVERSITY OF CALIFORNIA

störungen — spätere Untersuchung ergibt keine Abweichungen von der Norm.

Im Falle 7 drang ein Infanteriegeschoß von oben her (Häuserkampf) vor dem rechten Ohr oberhalb des Jochbeinfortsatzes ein, fuhr dicht dem Knochen des aufsteigenden Unterkieferastes entlang nach unten, um schließlich am unteren Rande des horizontalen Astes liegen zu bleiben. Bemerkenswert ist, daß durch das nicht genau in querer Richtung aufgenommene Röntgenbild das Geschoß auf die Gegend der Warzenfortsatzspitze projiziert wurde, was beim operativen Eingriff zunächst auf einen falschen Weg geführt hatte.

Fall 8. Vollkommene doppelseitige Ertaubung ohne eine äußere Verletzung bei einem Manne, über dem — im Schützengraben liegend — eine Granate mit sehr lautem Knall explodiert war. Otoskopischer Befund normal, Untersuchung des statischen Apparates ergab Auslösbarkeit des kalorischen Nystagmus beiderseits. Nach 7 Wochen wird Umgangssprache auf dem einen Ohr auf $1^1/_2\,m$ gehört bei noch kompletter Taubheit des anderen. Ob die Schädigung des akustischen Apparates durch den bei der Explosion erzeugten Luftdruck oder durch den starken Knall verursacht wurde, läßt sich nicht entscheiden.

Fall 9. Tangentialschuß des linken Os parietale mit zahlreichen Splittern tief in der Gehirnmasse und einem konsekutiven Hirnabsceß. Bei der Aufnahme des Kranken weder allgemeine noch Herdsymptome, ebensowenig irgend welche Zeichen einer Hirnhautentzündung zu beobachten. Verlauf nach chirurgischem Eingriff günstig, ohne Temperatursteigerung. Pat. geheilt entlassen.

Fall 10. Tangentialschuß des Os parietale, kompliziert mit einem extraduralen und intraduralen Absceß ohne meningitische und cerebrale Symptome. Erst im Anschluß an den operativen Eingriff kam es zu einer circumscripten — günstig verlaufenden — meningitischen Affektion in der Umgebung der Wunde, deren Heilung dadurch etwas verzögert worden ist. Lawner.

Beitrag zur translabyrinthären Entfernung der Acusticustumoren. Von E. Schmiegelow (Kopenhagen). Aus der oto-laryngologischen Abteilung des „Rigshospitals“ zu Kopenhagen. (Zschr. f. Ohrhlk. 73. H. 1.)

Verf. bespricht vorerst die Geschichte der operativen Behandlung der Acusticustumoren seit F. Krause (1903), hebt jene Autoren gebührend hervor, die sich um den Ausbau der Operationsweise verdient gemacht haben, erörtert des näheren die transcerebellare und translabyrinthäre Methode und kommt auf Grund der bisher publizierten und zweier eigener Fälle, deren Krankengeschichten er ausführlich mitteilt, zu dem Schlusse, daß vorderhand dem translabyrinthären Verfahren der Vorzug zu geben sei, und zwar aus folgenden Gründen: 1. Der einzuschlagende Weg ist kürzer, 2. die Operation verhältnismäßig ungefährlicher, weil man extradural bis zur Geschwulst dringe, 3. ist es hierbei leichter, die Übersicht in der Tiefe zu gewinnen, 4. die Blu-

Digitized by Google
Original from UNIVERSITY OF CALIFORNIA
Generated on 2019-10-24 14:44 GMT / http://hdl.handle.net/2027/uc1.b3252763
Public Domain in the United States, Google-digitized / http://www.hathitrust.org/access_use#pd-us-google

tungsgefahr erscheint geringer, da die Operation der Acusticustumoren so früh wie möglich erfolgen soll und die Diagnose auf Grund der vestibulären Funktionsuntersuchung und einer genauen Beurteilung des vestibulären Nystagmus (Bárány) so zeitig möglich ist, daß man erwarten kann, es mit kleinen Tumoren zu tun zu haben, so müssen auch die Raumverhältnisse bei dieser Methode als mindestens so günstig wie bei der transcerebellaren qualifiziert werden. Die technischen Schwierigkeiten der Operation sind gewiß nicht zu unterschätzen, doch fallen sie bei dem otologisch geschulten Chirurgen nicht in die Wagschale gegenüber den sonstigen Vorzügen dieser Operationsmethode.

Lawner.

Isolierte Lähmung der Mundäste des Nervus facialis infolge einer Schädigung des Nervenstammes innerhalb des Schläfenbeines. Von O. Körner. Aus der Ohren- und Kehlkopfklinik der Universität Rostock. (Zschr. f. Ohrhlk. 72. H. 4.)

Am Tage nach einer Radikaloperation trat eine auf die Mundäste beschränkte Parese des Facialis auf, welche nach 10 Tagen schwand. Da für die Annahme einer Kernschädigung oder gar einer kontralateralen, supranukleären Läsion jeder Anhaltspunkt fehlte, so kann — schon mit Rücksicht auf den Zeitpunkt des Auftretens dieser isolierten Lähmung — eine Schädigung des Facialisstammes nahezu mit Sicherheit angenommen werden. Dieses seltene Ereignis bringt Körner mit ähnlichen Erscheinungen an anderen Nerven in Analogie, so mit der Posticusparese bei Schädigung des Vagus- und Recurrensstammes, mit der Lähmung des Sphincter iridis oder des Levator palpebrae superioris bei Schädigung des Oculomotoriusstammes durch Abscesse und Tumoren im Schläfelappen und mit der Peroneuslähmung bei Läsion des Ischiadicusstammes.

Lawner.

Notizen.

Der **Nobel-Preis** für Medizin für das Jahr 1914 wurde dem Privatdozenten der Ohrenheilkunde an der Universität in Wien, Dr. Robert Bárány, verliehen. Wir beglückwünschen Herrn Dr. Bárány herzlichst, daß seine verdienstvollen Arbeiten über den Vestibularapparat eine solche Anerkennung gefunden haben.

Digitized by Google
Original from UNIVERSITY OF CALIFORNIA
Generated on 2019-10-24 14:44 GMT / http://hdl.handle.net/2027/uc1.b3252763
Public Domain in the United States, Google-digitized / http://www.hathitrust.org/access_use#pd-us-google

Tafel XX.

Monatsschrift für Ohrenheilkunde und Laryngo-Rhinologie, 49. Jahrg., 9./10. Heft.

Hofrat Prof. Dr. Ottokar Chiari: Extraktion einer Rundkugel aus dem linken Hauptbronchus etc.

Fig. 1.

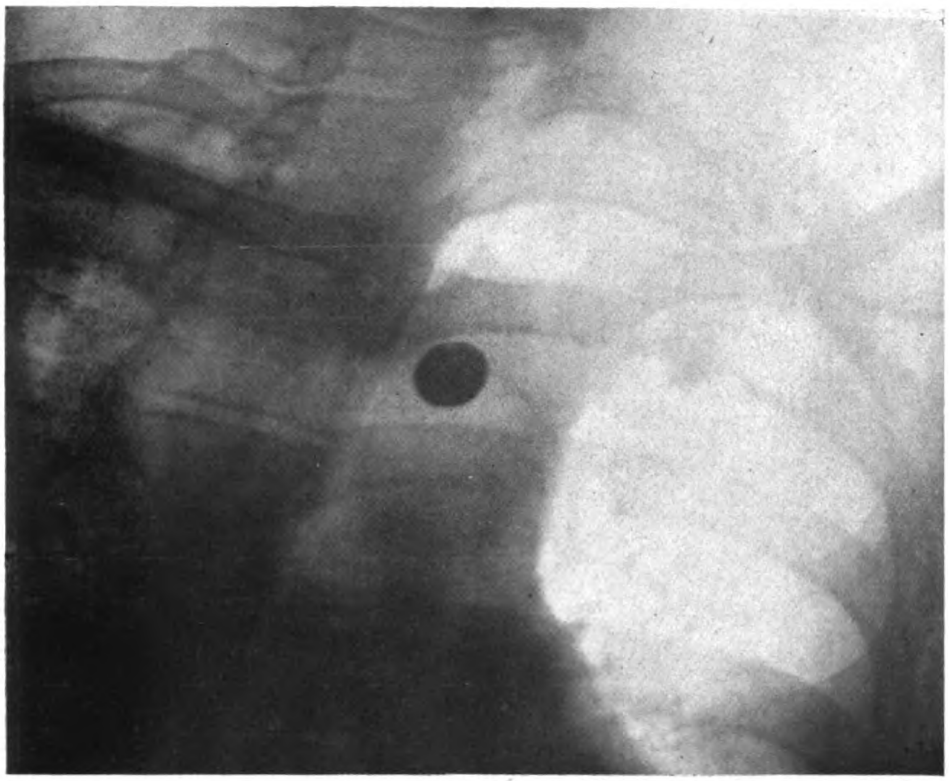

Digitized by Google

Verlag von Urban & Schwarzenberg, Berlin und Wien.

Druck von Gottlieb Gistel & Cie., Wien.

Original from UNIVERSITY OF CALIFORNIA

Generated on 2019-10-24 14:44 GMT / http://hdl.handle.net/2027/uc1.b3252763
Public Domain in the United States, Google-digitized / http://www.hathitrust.org/access_use#pd-us-google

Tafel XXI.

Monatsschrift für Ohrenheilkunde und Laryngo-Rhinologie, 49. Jahrg., 9./10. Heft.

Hofrat Prof. Dr. Ottokar Chiari: Extraktion einer Rundkugel aus dem linken Hauptbronchus etc.

Fig. 2.

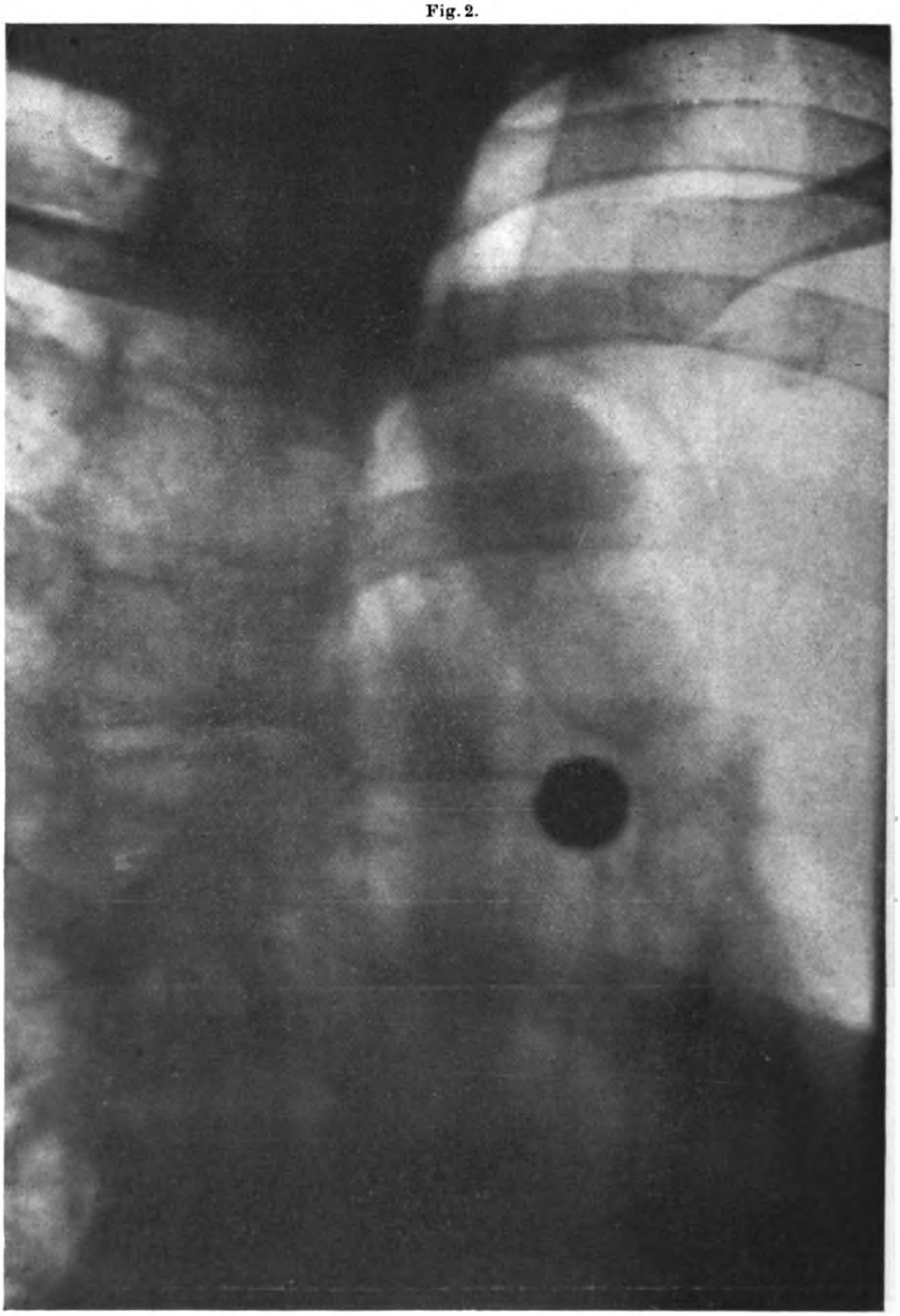

Digitized by Google
Original from UNIVERSITY OF CALIFORNIA

Verlag von Urban & Schwarzenberg, Berlin und Wien. Druck von Gottlieb Gistel & Cie., Wien.

Generated on 2019-10-24 14:44 GMT / http://hdl.handle.net/2027/uc1.b3252763
Public Domain in the United States, Google-digitized / http://www.hathitrust.org/access_use#pd-us-google

Laryngo-Rhinologischer Teil.

Original-Artikel.

Extraktion einer Rundkugel aus dem linken Hauptbronchus mittelst der oberen Bronchoskopie ein Jahr nach ihrem Eindringen von der rechten Schulter aus.

(Nach einer Demonstration in der Sitzung der Gesellschaft der Ärzte zu Wien vom 29. Oktober 1915.)

Von Hofrat Prof. Dr. **Ottokar Chiari.**

(Mit 2 Skiagrammen auf Tafel XX und XXI.)

Dieser, soweit mir bekannt ist, erste derartige Fall verdient eine nähere Besprechung sowohl wegen der nachgewiesenen Wanderung der Kugel als auch deswegen, weil er die Leistungsfähigkeit der Bronchoskopie besonders eindringlich zeigt.

Herr Alexander Spirk, k. u. k. Hauptmann, 40 Jahre alt, wurde am 21. X. 1914 bei Ostrow in Galizien durch eine Schrapnellfüllkugel verwundet, u. zw. in liegender Stellung. Das Schrapnell platzte oberhalb des Körpers in einer Höhe von 4 *m*. Der Einschuß befand sich oberhalb des rechten Schulterblattes, 4 *cm* hinter der Schulterhöhe. Der Verwundete soll danach 2 Stunden bewußtlos gewesen sein. Zuerst war nur eine äußere starke Blutung vorhanden, die durch einen einfachen Verband aus dem Verbandpäckchen gestillt werden konnte.

In derselben Nacht traten Hustenanfälle auf, bei denen sich jedesmal der Mund mit Blut füllte; zuerst kam dunkelrotes, dann hellrotes Blut zum Munde heraus. Gleich nach dem Schuß bis zum nächsten Tage bestand ununterbrochen Singultus, der sich auf Morphium besserte. Den rechten Arm hatte der Patient nicht mehr in seiner Gewalt. Er konnte nur flüssige Nahrungsmittel, aber absolut nichts festes zu sich nehmen. Schmerzen bestanden nur an der Einschußstelle.

Die Diagnose am Verbandplatze war ursprünglich auf Streifschuß gestellt, später aber auf Steckschuß. Am 22. X. wurde der Verwundete in eine Divisionssanitätsanstalt gebracht, wo ein fester Verband mit Fixation des Armes angelegt wurde. Am 23. und 24. lag Pat. im Spitale des Deutschen Ritterordens, ohne daß eine weitere Behandlung erfolgte.

Von dort wurde er nach Wien gebracht, u. zw. in die Abteilung meiner Klinik, welche ich dem Hofrate Freih. v. Eiselsberg für Verwundete überlassen hatte. In dem Röntgenlaboratorium meiner Klinik wurde am 26. X. ein

Digitized by Google
Original from UNIVERSITY OF CALIFORNIA
Generated on 2019-10-24 14:44 GMT / http://hdl.handle.net/2027/uc1.b3252763
Public Domain in the United States, Google-digitized / http://www.hathitrust.org/access_use#pd-us-google

frontales Skiagramm des Thorax aufgenommen, welches eine Rundkugel in der Höhe des linken Sternoclaviculargelenkes zeigte. Der Verwundete wurde noch denselben Tag an die Klinik des Hofrates v. Hochenegg gebracht, weil dort seine Schwester als freiwillige Pflegerin diente; auch die dort in Fechterstellung aufgenommenen Skiagramme zeigten denselben Befund (Fig. 1).

Der Patient fieberte leicht, konnte aber jede Nahrung ohne Beschwerden zu sich nehmen. Am 28. X. war die Einschußwunde verheilt. Am 29. trat plötzlich Fieber bis 39·8° C ein. Privatdozent Dr. Decastello, Assistent der II. med. Klinik des Hofrates Prof. Ortner, konstatierte eine rechtseitige Pleuritis, die in einer Woche abgelaufen war. Am 11. XI. kam Pat. ins Rekonvaleszentenheim des Herrn v. Schöller in Reichenau und fieberte dort von Zeit zu Zeit. Es wurde eine Liegekur vorgenommen, weil Pat. sehr heruntergekommen war. Das Fieber verlor sich völlig, bis am 18. XII. plötzlich wieder hohes Fieber mit reichlich eitrigem Auswurf eintrat. Im Sputum wurden Staphylokokken nachgewiesen. Am 23. XII. wurde ein Stück Tuch ausgehustet, worauf sofort die Temperatursteigerung aufhörte.

Vom 24. XII. 1914 bis 7. I. 1915 befand sich der Pat. in einem Spitale in Prag, später kam er nach Hohenelbe und mußte sich dort am 10. I. auf längere Zeit zu Bett legen, weil er von da ab konstant bis zu 40° fieberte. Er wurde deshalb am 13. II. nach Prag in ein Reservespital transferiert. Dort konnte man eine fast über die ganze linke Lunge ausgebreitete Pleuritis nachweisen. Im März stellte man in demselben Spital fest, daß die zwei obersten Rippen der rechten Seite durchschossen waren. Die Bruchstücke waren beweglich. Die Kugel befand sich noch immer hinter dem linken Sternoclaviculargelenk.

Das pleuritische Exsudat wurde sechsmal punktiert, u. zw. dreimal vorne unten und dreimal hinten unten; der Eiter war immer dickflüssig. Elektrargolinjektionen (2 täglich) wurden durch mehrere Tage vorgenommen.

Am 15. II. nachts trat plötzlich ein starker Hustenanfall mit Expektoration von großen Massen übelriechenden Eiters ein, welche über 3 Stunden dauerte. Der Auswurf bestand in gleicher Weise weiter, bis am 12. III. abends wieder ein heftiger Hustenanfall sich einstellte. Von diesem Momente an konnte sich Pat. nicht mehr bücken, noch auch auf der rechten Seite liegen, ohne von heftigem Husten und von Atemnot geplagt zu werden. Er mußte bis zum 20. IV. ununterbrochen das Bett hüten und magerte außerordentlich ab.

Am 24. VII. und am 5. VIII. wurden wieder Tuchreste ausgehustet. Am 10. VIII. 1915 wurde durch eine Röntgenaufnahme (Fig. 2) an der Klinik von Hochenegg die Kugel in der Gegend des linken Hauptbronchus nachgewiesen. Im September trat Steigerung der Atembeschwerden ein. Die Kugel war noch an derselben Stelle wie im August; dann kam Pat. wieder nach Reichenau. Von dort wurde er am 7. X. in die Ambulanz meiner Klinik ge-

Generated on 2019-10-24 14:44 GMT / http://hdl.handle.net/2027/uc1.b3252763
Public Domain in the United States, Google-digitized / http://www.hathitrust.org/access_use#pd-us-google
Digitized by Google
Original from UNIVERSITY OF CALIFORNIA

schickt, wo ihn Dr. Frühwald untersuchte. Am 14. X. traten wieder heftige Hustenanfälle auf und am 16. wurde Pat. neuerdings auf die Klinik Hochenegg gebracht, woselbst ihm der Assistent der Klinik Privatdozent Dr. Heyrovsky zuerst zur Bronchoskopie riet, weil aus den röntgenologischen und klinischen Symptomen auf die Anwesenheit der Kugel im linken Hauptbronchus geschlossen werden konnte. Pat. ging dann eine Woche nach Gleichenberg zur Erholung und wurde am 25. X. 1915 im Einverständnis mit Hofrat v. Hochenegg an meiner Klinik aufgenommen.

Status praesens vom 25. X. 1915: Pat. ist kräftig gebaut, sieht gut aus, besitzt alle Zähne.

Die Einschußstelle der Kugel durch die Gegend des rechten Musculus cucullaris ist durch eine kreuzergroße, weißliche, etwas eingezogene Narbe markiert und liegt 8 *cm* von der Wirbelsäule nach rechts und 3 *cm* unter dem Niveau der Vertebra prominens. Der rechte Arm ist nicht mehr so kräftig wie früher, doch vollständig nach allen Richtungen beweglich; hie und da hört man dabei ein knackendes Geräusch im Schultergelenk.

Rachen- und Kehlkopfschleimhaut blaß. Bei der indirekten Tracheoskopie sieht man die Luftröhre bis zur Carina leicht gerötet; ca. 1 *cm* oberhalb der Bifurkation eine flache, an der Kuppe leicht weißliche Vorwölbung, welche links hinten befindlich ein Drittel der Peripherie einnimmt.

Privatdozent Dr. Decastello konstatierte an demselben Tag folgenden internen Befund:

Perkussionsschall über der rechten Spitze hinten bis zur Spina scapulae verkürzt (in der Umgebung der Narbe). Lungengrenzen überall in normaler Höhe und beweglich. Über dem ganzen linken Unterlappen intensiv zäher Katarrh. Dagegen in dem linken Oberlappen und in der ganzen rechten Lunge kein Katarrh. Stimmfremitus und Stimmresonanz sind über dem linken Unterlappen um ein geringes schwächer als über dem rechten Unterlappen. Die Atmungsintensität dagegen nicht wesentlich verschieden. Die Thoraxexkursion beim tiefen Inspirium ist beiderseits gleich stark. In der rechten Seitenlage läßt sich kein Aufhören oder Nachlassen der Intensität des Inspiriums auf der linken Seite nachweisen. Es besteht also starke Bronchitis im linken Unterlappen, dagegen erscheint der linke Oberlappen nicht besonders affiziert.

Ich untersuchte noch mit Hilfe des Barium-Platin-Cyanür-Schirmes, welcher auch schon früher an der Klinik v. Hochenegg angewendet worden war, im Röntgenlichte die Beweglichkeit der Kugel und konnte mit großer Wahrscheinlichkeit, ebenso wie dort, nachweisen, daß sich die Kugel beim Husten einige Zentimeter nach innen und oben bewegte, daß sie also frei beweglich im linken Bronchus lag.

Nach eingehender Erwägung der Größenverhältnisse der Kugel, der Glottisspalte, des linken Hauptbronchus und der Trachea entschloß ich mich

Digitized by Google
Original from UNIVERSITY OF CALIFORNIA
Generated on 2019-10-24 14:44 GMT / http://hdl.handle.net/2027/uc1.b3252763
Public Domain in the United States, Google-digitized / http://www.hathitrust.org/access_use#pd-us-google

zum Versuche der Extraktion der Kugel mit Hilfe der oberen direkten Bronchoskopie. Mein Assistent Dr. Frühwald hatte seit dem 7. X., an welchem Tage er den Patienten sah und seine Krankheitsgeschichte hörte, eine Pinzette nach Art der Brüningsschen Bohnenzange, aber größer und stärker, anfertigen lassen. Sie wurde an anderen Schrapnellkugeln erprobt und zeigte sich vollständig verläßlich. Sie hielt nämlich die Kugel außerordentlich fest, während die Hakenpinzette sehr leicht abglitt.

Am 26. X. 1915 nahm ich um 11 Uhr die Operation vor, nachdem zu derselben Hofrat v. Hochenegg und sein Assistent Privatdozent Dr. Heyrovsky eingeladen worden waren; beide waren aber leider am Erscheinen verhindert. 1/4 Stunde vorher wurde dem Pat. 1 *cg* Morphii muriatici subcutan injiziert, dann wurden der Larynx und die Trachea unter Leitung des Kehlkopfspiegels mit Cocain und Tonogen (1 : 3, d. i. 1 Teil 20%iges Cocain und 3 Teile Tonogen) bis zur Unempfindlichkeit bepinselt. Der Kranke wurde hierauf in linker Rückenseitenlage mit etwas erhöhtem Oberkörper und nach hinten überstrecktem Kopfe gelagert und ein Brüningssches rundes, nicht gefenstertes 14 *mm*-Rohr durch den Larynx in die Trachea eingeführt. Die Trachea und die Bronchien waren leicht gerötet, links hinten sah man knapp oberhalb der Bifurkation eine flache, rote Vorwölbung mit einer etwas weißlichen Kuppe. Der rechte Bronchus war frei von Sekret, der linke zeigte etwas Sekret. Das Verlängerungsrohr ließ sich leicht in den linken Bronchus einführen, welcher ziemlich viel eitriges Sekret enthielt, und stieß ca. 6 *cm* von der Carina entfernt auf die grauschimmernde Kugel, die von Sekret umgeben war. Die Kugel war von einer darüber befindlichen erbsengroßen, rötlichen Granulation teilweise überlagert; diese Granulation ließ sich aber leicht durch das Rohr beiseite schieben. Die Kugel schlug von Zeit zu Zeit an das Rohrende an, was sich sowohl sehen als fühlen und hören ließ. Die Atmung war trotz des nicht gefensterten Rohres ausreichend, wahrscheinlich weil die vollständig anästhetischen Stimmlippen sich nicht fest um das Rohr herumlegten. Nachdem dieser Befund sowohl den beiden Assistenten Dr. Kofler und Dr. Frühwald als auch dem Oberarzte Dr. Feuchtinger und einigen anderen Ärzten demonstriert worden war, ging ich mit der oben beschriebenen Zange ein und konnte mit ihr leicht die Kugel fassen, bis an das Rohrende heranziehen und samt dem Rohre anstandslos entfernen. Die Kugel hatte einen Durchmesser von 14 *mm* und ein Gewicht von 18 *g*.

Der ganze Eingriff, von dem Momente der Einführung des Rohres bis zur Extraktion, hatte kaum 5 Minuten gedauert. Es fand dabei keine Verletzung oder stärkere Reizung der Schleimhaut der oberen Luftwege statt, obwohl das Rohr 14 *mm* Durchmesser hatte. Auch sagte der Pat. später, daß nur der Druck auf die Zunge etwas Schmerz bereitet habe. Die Stimme war unmittelbar nach der Operation ganz klar und blieb es auch späterhin.

Digitized by Google
Original from UNIVERSITY OF CALIFORNIA
Generated on 2019-10-24 14:44 GMT / http://hdl.handle.net/2027/uc1.b3252763
Public Domain in the United States, Google-digitized / http://www.hathitrust.org/access_use#pd-us-google

der Kehlkopfspiegel zeigte eine Stunde nachher und auch in den nächsten Tagen keinerlei Rötung oder Exkoriation an den Stimmlippen.

Unmittelbar nach der Operation traten stärkere Aufregungszustände, Blässe, Schweißausbruch, Zittern der Hände, Übelsein und Pulsverschlechterung auf. Der Puls wurde sehr frequent bis 120 und manchmal kaum fühlbar. Ich ließ sofort subcutan Kampfer injizieren ($3^1/_2$ cm^3 Kampferöl) und eine Spritze Digalen; der Pat. bekam schwarzen Kaffee und Kognak, worauf sich der Zustand nach einer Stunde bedeutend besserte. Auch Sauerstoffinhalationen wurden angewendet. Der Puls wurde kräftiger und langsamer, doch blieb die Atmung sehr frequent, ja, es trat deutlich inspiratorischer Stridor auf und ich konnte mit dem Kehlkopfspiegel einen Spasmus der Stimmlippen konstatieren. Auf rhythmische Zungentraktionen durch mehrere Minuten hörte der Spasmus auf und alle Erscheinungen der Cocainvergiftung waren der Hauptsache nach 2 Stunden später geschwunden. Wie uns der Pat. später mitteilte, hat er eine Idiosynkrasie gegen Cocain.

4 Stunden nach der Operation war die Temperatur 37·1°. Es zeigte sich etwas Appetit. Abends 8 Uhr war die Temperatur 38° C; die Pulszahl ging von 120 unmittelbar nach der Operation auf 90 herunter.

Es wurden noch einige Spritzen Kampferöl verabreicht, öfters Sauerstoff-Adrenalininhalationen angewendet und etwas Ipecacuanha gegeben. Der Pat. konnte bereits ohne Beschwerden am Rücken liegen und hatte nur Verlangen nach reichlichem Auswurf; dieser stellte sich auch noch denselben Abend und dann am 27., 28. und 29. in der Form von massigen, maulvollen, übelriechenden Sputis ein, worauf sich der Kranke sehr erleichtert fühlte. Das Sputum wurde untersucht und ergab keine säurefesten Stäbchen. In Grampräparaten fand sich ein Bakteriengemenge, darunter auch Lancettkokken, jedoch ohne Überwiegen der letzteren oder einer anderen Bakterienart.

Am 27. abends stieg die Temperatur wieder auf 38°. Auf Sauerstoff-Adrenalininhalationen wurde die Expektoration geringer, mehr schleimig, nicht mehr blutig gefärbt. Der Pat. befand sich sehr wohl.

Am 28. X. Temperatur normal, Auswurf reichlich, Rechtsliegen und Bücken machen keine Beschwerden mehr. Über dem linken Unterlappen hörte ich großblasige, konsonierende Rasselgeräusche.

Am 29. X. war die Temperatur normal, sonst der Zustand der gleiche bei allgemeinem Wohlbefinden und gutem Appetit.

Am 30. X. war der Schall rechts hinten unten sehr voll, links etwas kürzer. Links hinten unten konstatierte ich konsonierende, kleinblasige Rasselgeräusche und auch über dem linken oberen Lappen den Schall etwas abgeschwächt.

Die Temperatur war normal. Die vorderen Anteile der linken Lunge waren etwas tympanitisch klingend. Über der rechten Lunge waren überall

Generated on 2019-10-24 14:44 GMT / http://hdl.handle.net/2027/uc1.b3252763
Public Domain in the United States, Google-digitized / http://www.hathitrust.org/access_use#pd-us-google
Digitized by Google
Original from UNIVERSITY OF CALIFORNIA

normaler Schall und vesiculäres Atmen zu hören. Der Auswurf war geringer, vielfach münzenförmig, geballt. Der Pat. verließ noch denselben Tag meine Klinik, um sich nach Reichenau zu begeben.

Am 29. XI. sah ich den Patienten wieder mit freier Atmung und Katarrh des linken Unterlappens mit leichter Abschwächung des Perkussionsschalles über der linken Lunge und spärlichen konsonierenden Rasselgeräuschen über dem linken Unterlappen.

Epikrise.

Der Bluthusten, welcher in der Nacht nach der Verletzung auftrat, ist offenbar durch eine Verletzung der Lungen entstanden, weil auch die zwei obersten rechten Rippen als gebrochen nachgewiesen wurden. Außerdem entwickelte sich 7 Tage nach der Verletzung eine Pleuritis rechts, welche ebenfalls auf eine Verletzung der rechten Lunge hindeutet.

Der ununterbrochen durch einen Tag währende Singultus sowie die Schlingbeschwerden geringerer Art, welche nach mehreren Tagen schwanden, lassen auf eine Verletzung des Nervus vagus schließen. Diese dürfte aber nur in einer Quetschung bestanden haben, da die obigen Erscheinungen eben bald schwanden.

Die Kugel steckte nach dem Skiagramm am 5. Tage nach der Verletzung in dem Oberlappen der linken Lunge.

Zwei Monate nach der Verletzung wurde ein Stück Tuch ausgehustet, welches offenbar mit der Kugel in den linken Oberlappen gelangt war und von dort nach Bildung eines Abscesses durch den Oberlappenbronchus in den Hauptbronchus gewandert war.

Drei Monate nach der Verletzung entstand plötzlich eine eitrige, ausgebreitete Pleuritis über der ganzen linken Lunge, wahrscheinlich infolge Durchbruches eines Abscesses in den Pleuraraum.

Vier Monate nach der Verletzung wurden plötzlich massenhaft übelriechende Sputa entleert, was auf einen Durchbruch des Abscesses im linken Oberlappen in den linken Hauptbronchus hinweist.

Fünf Monate nach der Verletzung trat ein heftiger Hustenanfall mit besonders reichlicher Sputumentleerung ein und von diesem Momente an konnte der Patient sich nicht mehr bücken, noch auf der rechten Körperseite liegen, ohne daß heftige Husten- und Erstickungsanfälle erfolgten. Wahrscheinlich hatte sich die Kugel vom Absceß her allmählich in den linken Oberlappenbronchus gesenkt und denselben durch Eiterung langsam derart erweitert, daß endlich die Kugel in den linken Hauptbronchus gelangte.

Legte sich nun der Pat. auf die rechte Seite oder bückte er sich, so rollte die Kugel in die Trachea, reizte dort sehr stark die Carina, welche be-

Digitized by Google
Original from UNIVERSITY OF CALIFORNIA
Generated on 2019-10-24 14:44 GMT / http://hdl.handle.net/2027/uc1.b3252763
Public Domain in the United States, Google-digitized / http://www.hathitrust.org/access_use#pd-us-google

kanntlich sehr empfindlich ist, und verlegte vorübergehend auch den rechten Bronchus, so daß der Pat. dann von heftigen Husten- und Atembeschwerden geplagt wurde.

Neun Monate nach der Verletzung wurden wieder Tuchreste ausgehustet und zehn Monate nach der Verletzung durch ein Skiagramm die Kugel im linken Hauptbronchus nachgewiesen.

Nach diesen Daten ist also die Kugel am 21. X. 1914 durch den rechten Cucullaris in die rechte Brusthöhle gelangt, nachdem sie 2 Rippen durchschlagen hatte, verletzte den rechten Oberlappen, ging dann nahe dem Vagus (ob nur auf einer oder auf beiden Seiten, läßt sich nicht bestimmen) in den linken Oberlappen, rief dort einen Absceß hervor und senkte sich allmählich in 5 Monaten nach Erweiterung des linken Oberlappenbronchus in den linken Hauptbronchus, wohin sie 5 Monate nach der Verletzung gelangte.

Mein Assistent Dr. Kofler meint zwar auch, daß die Kugel im Oberlappen der linken Lunge einen Absceß verursachte, der schließlich in die freie Pleurahöhle durchbrach, ist aber der Ansicht, daß die Kugel sich im Lungengewebe parallel zur Luftröhre bis zu derem untersten Abschnitte gesenkt habe und von hier nach längerem Verweilen durch einen entzündlich-eitrigen Prozeß endlich in die Trachea und so in den linken Stammbronchus gelangt sei; als Stütze für seine Ansicht glaubte er die 1 *cm* oberhalb der Carina an der linken Wand der Trachea befindliche Vorwölbung sowie hauptsächlich das Fehlen schwererer Symptome im linken Oberlappen anführen zu können, die ein langsames und gleichzeitig destruierendes Wandern einer großen Kugel bis zu dem verhältnismäßig engen Oberlappenbronchus und dann durch diesen bis in den linken Hauptbronchus hervorgerufen und zurückgelassen hätte.

Die Verdickung der linken Trachealwand ober der Carina ist nach meiner Ansicht aber durch öfteres Anschlagen der Kugel an dieser Stelle entstanden, so oft sie eben beim Husten aus dem linken Bronchus nach oben geschleudert wurde.

Jedenfalls ist dieser Fall sehr interessant, weil er die große Leistungsfähigkeit der genialen Killianschen Erfindung, nämlich der oberen direkten Bronchoskopie, im hellsten Lichte zeigt.

Ein Versuch zur Entfernung der Kugel durch Mediastinotomie oder Pneumotomie wurde ja wohl an der Klinik v. Hochenegg erwogen, aber wegen der großen Gefährlichkeit dieser Eingriffe schließlich nicht ausgeführt, da man ja mit Recht vorerst noch einen Versuch der bronchoskopischen Extraktion für ratsamer hielt. Daß der Pat. mir zu diesem Zwecke überwiesen wurde, erfüllte mich mit großer Befriedigung.

Digitized by Google
Original from UNIVERSITY OF CALIFORNIA
Generated on 2019-10-24 14:44 GMT / http://hdl.handle.net/2027/uc1.b3252763
Public Domain in the United States, Google-digitized / http://www.hathitrust.org/access_use#pd-us-google

Über primäre Nasendiphtherie.

Von **E. Bergh**, Malmö.

Die Diphtherie der Nase tritt entweder als selbständige Krankheit auf, oder sie ist die Folgekrankheit eines in einem anderen Organe, am öftesten dem Rachen vorhandenen Prozesses, sekundäre Nasendiphtherie.

Wenn man einige von den gewöhnlichen Lehrbüchern der Medizin, der Kinderheilkunde oder der Rhinologie durchmustert, findet man, daß die primäre Nasendiphtherie in denselben sehr kurz behandelt wird. Auch in Handbüchern hat diese Krankheit eine relativ kurze Schilderung erhalten. Dazu kommt, daß die Angaben über auftretende Komplikationen oft sehr lückenhaft sind, daß die Angaben über die Prognose der Krankheit und die Ansichten über ihre Behandlung sehr differieren. Die knappe Beschreibung der primären Nasendiphtherie in den Lehrbüchern bringt es vielleicht mit sich, daß diese Krankheit indessen verkannt wird, was sehr zu bedauern ist. Nicht nur für den praktischen Arzt, der vielleicht dieser Krankheit oft begegnet, sondern auch für den Spezialisten ist die Kenntnis derselben wichtig. Die Krankheit kann nämlich für den damit Behafteten verhängnisvoll werden und außerdem ist der an primärer Nasendiphtherie Erkrankte als eine gefährliche Infektionsquelle zu betrachten, die bald möglichst unschädlich zu machen ist.

Wegen der summarischen oder gewissermaßen auch nicht ganz korrekten Beschreibung, die der primären Nasendiphtherie in sonst sehr verdienstvollen Arbeiten zuteil geworden ist, finde ich mich berechtigt, unter Zugrundelegung des mir zur Verfügung stehenden Materiales eine Schilderung dieser Krankheit zu geben.

Die vorliegende Arbeit ist auf 35 Fälle basiert, über welche ein summarischer Bericht unten folgt.

Von den Fällen stammen die sieben ersten aus meiner Privatpraxis, die übrigen aus der Ohren-, Nasen- und Halsabteilung der städtischen Poliklinik in Malmö. Die bakteriologischen Untersuchungen, durch welche die Diagnose auf Diphtherie der Nase gestellt worden ist, sind in dem Laboratorium des städtischen Epidemiekrankenhauses von kompetenten Untersuchern ausgeführt worden.

I. Y. P., 2½jähriger Knabe, leidet seit 14 Tagen an Schnupfen mit reichlichem eitrigen Ausfluß aus der Nase. Status am 7. V. 1903. Ekzem des Naseneinganges und der Oberlippe. Nasenschleimhaut stark gerötet und geschwollen, in den Nasenhöhlen eine reichliche Menge von gelblichem Sekret. Afebril.

Den 8. V. 1903. Beim Trinken läuft Flüssigkeit aus der Nase heraus.

Den 9. V. 1903. Tod an Herzlähmung.

Digitized by Google
Original from UNIVERSITY OF CALIFORNIA
Generated on 2019-10-24 14:44 GMT / http://hdl.handle.net/2027/uc1.b3252763
Public Domain in the United States, Google-digitized / http://www.hathitrust.org/access_use#pd-us-google

In einer Probe, den 7. V. vorgenommen, wurden am 8. V. Diphtheriebacillen nachgewiesen. Am Nachmittag dieses Tages war die Familie nicht anzutreffen, weshalb keine therapeutischen Maßnahmen vorgenommen werden konnten. Eine halbjährige Schwester des Patienten wurde wegen Diphtherie in das Epidemiekrankenhaus gebracht.

II. G. B., $6^1/_2$jähriger Knabe, konsultierte mich wegen einer linkseitigen Eiterung des Ohres, die vor 3 Wochen im Anschluß an einen „Schnupfen" entstanden ist. Ein Bruder erkrankte vor einigen Wochen an Rachendiphtherie, jetzt gesund.

Status am 15. IV. 1905. Ekzem des Naseneinganges, Nasenschleimhaut stark gerötet und geschwollen. In den Nasenhöhlen grüngelbliches Sekret, keine Membranen. Diphtheriebacillen.

In das Epidemiekrankenhaus aufgenommen. Serum, 1000 I. E. Krankenhausaufenthalt 18 Tage.

III. E. G., 11jähriger Knabe, leidet seit 14 Tagen an Nasenverstopfung und reichlichem gelben Ausfluß aus der Nase.

Status am 27. V. 1905. Nasenschleimhaut sehr gerötet und geschwollen, am Septum gelbliche Membranen, so auch auf den unteren Muscheln. Bei Entfernung der Membranen blutet die Schleimhaut. Diphtheriebacillen.

Patient wurde während 16 Tage in dem Epidemiekrankenhause gepflegt. Behandlung: Serum (I. E.?). Diagnose des Krankenhauses: Diphtheria nasi und Otitis media purulenta, Albuminuria.

IV. G. L., Mädchen, 5 Jahre alt, ist seit etwa 14 Tagen blaß, etwas unwohl und schnupfenkrank.

Status am 26. V. 1906. Nasenschleimhaut stark gerötet und geschwollen. In den Nasenhöhlen Eiter, Blutungen, Membranen. Diphtheriebacillen.

„Erhielt Serum 1500 I. E. und genas binnen kurzer Zeit" (laut brieflicher Mitteilung des Hausarztes).

V. T. W., 5jähriger Knabe, leidet seit etwa einem Monat an blutig-eitrigem Ausfluß aus der Nase.

Status am 27. XI. 1913. Nasenschleimhaut gerötet und geschwollen, in den Nasenhöhlen mucopurulentes Sekret, keine Membranen, Löfflersche Bacillen.

In das Epidemiekrankenhaus gebracht. Serum (I. E.?). Krankenhausaufenthalt 14 Tage.

VI. C. H., Knabe, $1^1/_2$ Jahre alt. Seit 8 Tagen Schnupfen.

Status am 8. XII. 1913. Ekzem des Naseneinganges. Nasenschleimhaut lebhaft gerötet und geschwollen. In den Nasenhöhlen mißfarbenes mucopurulentes Sekret. Keine Membranen. Diphtheriebacillen.

In das Epidemiekrankenhaus gebracht. Serum 1500 I. E. Mehrere Temperatursteigerungen, höchste Temperatur 38·9°.

Digitized by Google
Original from UNIVERSITY OF CALIFORNIA
Generated on 2019-10-24 14:44 GMT / http://hdl.handle.net/2027/uc1.b3252763
Public Domain in the United States, Google-digitized / http://www.hathitrust.org/access_use#pd-us-google

Am 8. XII. Symptome gestörter Herzfunktion. Am 20. XII. Gaumensegellähmung. Krankenhausaufenthalt 81 Tage.

VII. Eva S., 11 Monate alt. Seit 4 Tagen Nasenverstopfung, blutiger Ausfluß aus der Nase seit zwei Tagen.

Status am 3. II. 1915. Ekzem des Naseneinganges. Starke Rötung und Schwellung der Nasenschleimhaut, wodurch der Einblick in die Nase verhindert oder erschwert wird. Reichliche mucopurulente, blutig tingierte Sekretion. Löfflersche Bacillen.

Patient wurde in das Epidemiekrankenhaus gebracht. Serum 3000 I. E. Mehrere Temperatursteigerungen, am 5. II. 40·2°. Krankenhausaufenthalt 24 Tage.

VIII. H. G., 6jähriger Knabe, erkrankte am 15. VI. 1906 mit Fieber und Erbrechen. Zwei Tage später Schnupfen. Eine jüngere Schwester erkrankte ein paar Tage danach an Rachendiphtherie.

Status am 21. VI. 1906. Nasenschleimhaut gerötet und geschwollen, mucopurulente reichliche Sekretion, Diphtheriebacillen.

Wurde in dem Epidemiekrankenhause während 31 Tage gepflegt. Serum (I. E.?).

IX. H. N., Mädchen, $2^1/_2$ Jahre alt. Seit vierzehn Tagen blutiger Schnupfen, Niesen.

Status am 3. V. 1907. Graugelbes, zähes Sekret. Nasenschleimhaut beträchtlich gerötet und geschwollen, zahlreiche Blutungen in der Schleimhaut, 37·5°, Löfflersche Bacillen.

Patient wurde in das Epidemiekrankenhaus gebracht. Serum 1000 I. E. Krankenhausaufenthalt 21 Tage.

X. G. P., 5jähriger Knabe. Seit drei Wochen Niesen, Nasenausfluß, Wundsein der Nase.

Status am 3. VI. 1910. Ekzem des Naseneinganges. Nasenschleimhaut gerötet und geschwollen. Mucopurulentes Sekret in den Nasenhöhlen. Lymphdrüsenschwellungen am Halse. Diphtheriebacillen.

Wurde in dem Epidemiekrankenhause während 28 Tage gepflegt. Serum 3000 I. E., vom 26. VI. bis 29. VI. Fieber wegen einer interkurrenten Krankheit, sonst afebril.

XI. R. R., Mädchen, 7 Jahre alt. Ausfluß von Blut und Wasser aus dem rechten Nasenloch seit einer Woche.

Status am 26. X. 1910. Ekzem des Naseneinganges und der Oberlippe. Concha inferior dextra gerötet und geschwollen, Blutungen in der Nasenschleimhaut. Zähes mucopurulentes Sekret. Linke Nasenhöhle normal. Diphtheriebacillen.

XII. Albrecht H., 7 Jahre alt. Seit 14 Tagen Nasenverstopfung, mehrmals reichliches Nasenbluten während dieser Zeit.

Generated on 2019-10-24 14:44 GMT / http://hdl.handle.net/2027/uc1.b3252763
Public Domain in the United States, Google-digitized / http://www.hathitrust.org/access_use#pd-us-google
Digitized by Google
Original from UNIVERSITY OF CALIFORNIA

Status am 26. X. 1910. Ekzem des Naseneinganges. Nasenschleimhaut stark entzündet, blutiges mucopurulentes Sekret. Löfflersche Bacillen.

Krankenhausaufenthalt 47 Tage. Serum 1000 I. E. Einige mäßige Temperatursteigerungen.

XIII. Ludwig B., $5^1/_2$ Jahre alt. Vor 14 Tagen Masern, seither Schnupfen, das rechte Nasenloch tut ihm weh, der Hals geschwollen und empfindlich.

Status am 10. XI. 1910. Membranen auf der Concha inferior dextra und auf der rechten Seite des Septum. Nasenschleimhaut stark entzündet, Blutungen in der Schleimhaut. In der linken Nasenhöhle nichts besonderes. Erste bakteriologische Untersuchung negativ, zweite positiv. Lymphdrüsenschwellungen am Halse.

Krankenhausaufenthalt 29 Tage. Serum 2000 I. E. Krankheitsverlauf afebril.

XIV. S. B., $2^1/_2$jähriger Knabe, erkrankte an Masern während der letzten Dezemberwoche 1910, seither Nasenverstopfung und Ausfluß aus der Nase, Ausschlag auf der Gesichtshaut.

Status am 27. I. 1911. Ekzem des Naseneinganges und der Oberlippe.

In den Nasenhöhlen große Membranen, die mit der Zange entfernt werden können. Schleimhaut stark gerötet und geschwollen, Blutungen beim Entfernen der Membranen. Diphtheriebacillen.

Krankenhausaufenthalt 19 Tage. Serum 2000 I. E., den 28. I. 38·1°, sonst afebril.

XV. G. A., Knabe, 2 Jahre alt, leidet seit einem Monat an Schnupfen.

Status am 13. II. 1911. Mucopurulenter Schnupfen. Diphtheriebacillen.

Krankenhausaufenthalt 37 Tage. Serum 2000 I. E. Afebriler Verlauf.

XVI. W. J., 9jähriges Mädchen. Seit 4 Tagen nasale Sprache, Ausfluß und Blutungen aus der linken Nasenhöhle, fühlt sich ganz gesund.

Status am 29. V. 1911. Auf der linken Seite der Nasenscheidewand eine pfenniggroße Membran, bei deren Entfernung eine Blutung auftritt, Schleimhaut entzündet, zahlreiche Blutungen in derselben.

Rechte Nasenhöhle und Rachen normal. Diphtheriebacillen.

Krankenhausaufenthalt 31 Tage. Serum 3500 I. E. Ein paar mäßige Temperatursteigerungen (38·3° die höchste).

XVII. E. P., Knabe, 3 Monate alt, besucht die Poliklinik wegen eines seit 4 Tagen bestehenden Ausflusses aus dem linken Ohre, Schnupfen seit einer Woche.

Status am 4. XII. 1911. Blutig tingiertes, mucopurulentes Sekret in den Nasenhöhlen, Nasenschleimhaut stark entzündet. Otitis media acuta purulenta sin.

Resultat von den zwei ersten bakteriologischen Untersuchungen unbestimmt, dritte Untersuchung positiv.

Digitized by Google
Original from UNIVERSITY OF CALIFORNIA
Generated on 2019-10-24 14:44 GMT / http://hdl.handle.net/2027/uc1.b3252763
Public Domain in the United States, Google-digitized / http://www.hathitrust.org/access_use#pd-us-google

Krankenhausaufenthalt 21 Tage. Serum 750 I. E., am 9. XII. 38·7°, vom 26. XII. bis 28. XII. Fieber, Varicellae, sonst afebril.

Ein 2jähriger Bruder leidet seit einem Monat an Schnupfen und Ekzem der Oberlippe und wurde wegen Nasendiphtherie in das Epidemiekrankenhaus gesandt.

XVIII. Hugo P., 6 Jahre alt. Seit acht Tagen Ausfluß aus der Nase und Wundsein der Nasenlöcher.

Status am 11. IX. 1912. Nasenschleimhaut stark entzündet. Membranen auf den Conchae inferiores. Löfflersche Bacillen.

Krankenhausaufenthalt 40 Tage. Serum 1500 I. E. Verlauf afebril.

XIX. G. S., 5jähriges Mädchen. Wundsein der Nase, Nasenverstopfung und Ausfluß aus der Nase seit zwei Monaten.

Status am 1. XI. 1912. Ekzem des Naseneinganges und mucopurulenter Schnupfen. Diphtheriebacillen.

Krankenhausaufenthalt 18 Tage. Serum 1500 I. E. Afebril.

XX. H. S., 3jähriger Bruder der obigen. Nasenverstopfung. Ausfluß von gewöhnlichem Schleim.

Status am 4. XI. 1912. Nasenschleimhaut stark gerötet und geschwollen, vermehrte Sekretion. Diphtheriebacillen.

Krankenhausaufenthalt 16 Tage. Serum 1500 I. E. Afebril.

XXI. B. W., Knabe, 11 Jahre alt. Nasenverstopfung und Nasenausfluß seit 14 Tagen.

Status am 6. XII. 1912. Ekzem des Naseneinganges. Mucopurulenter Schnupfen. Diphtheriebacillen.

Krankenhausaufenthalt 17 Tage. Serum 1500 I. E. Afebriler Verlauf.

XXII. E. P., 3jähriges Mädchen. Masern während Weihnachten 1912. Schnupfen und Wundsein der Nase seit etwa 10 Tagen.

Status am 8. I. 1913. Eczema narium, mucopurulenter Schnupfen. Diphtheriebacillen.

Krankenhausaufenthalt 29 Tage. Serum 1500 I. E. Afebril.

XXIII. Gustav L. 8 Jahre alt. Seit fünf Tagen Schmerzen in der rechten Seite der Nase. Nasenverstopfung, Schnupfen.

Status am 29. I. 1913. Graue oberflächliche Ulcerationen in der geröteten und geschwollenen Nasenschleimhaut. Diphtheriebacillen. Mucopurulentes Sekret.

Krankenhausaufenthalt 26 Tage. Serum 1500 I. E., am 21. II. 33·5°. Varicellae, sonst afebril.

XXIV. A. L. 6jähriges Mädchen. Schnupfen seit vier Tagen und Drüsenschwellungen am Hase.

Status am 24. II. 1913. Blutungen und mucopurulentes Sekret in der rechten Nasenhöhle, Schleimhaut gerötet und geschwollen. 38·3°. Diphtheriebacillen.

Generated on 2019-10-24 14:44 GMT / http://hdl.handle.net/2027/uc1.b3252763
Public Domain in the United States, Google-digitized / http://www.hathitrust.org/access_use#pd-us-google
Digitized by Google
Original from UNIVERSITY OF CALIFORNIA

Krankenhausaufenthalt 37 Tage. Serum 1500 I. E., am 29. III. 38·8°, sonst afebril.

XXV. Esther M., 5 Jahre alt. Seit einigen Tagen Nasenverstopfung und Blutungen aus der Nase.

Status am 24. II. 1913. Membranen in der rechten Nasenhöhle. Bakteriologische Untersuchung negativ.

Am 28. II. In der geröteten und geschwollenen Nasenschleimhaut Blutungen, in beiden Nasenhöhlen Membranen. Diphtheriebacillen.

Krankenhausaufenthalt 46 Tage. Serum 1560 I. E., vom 24. III. bis 26. III. Fieber, Varicellae, sonst afebril.

XXVI. S. N., 5jähriger Knabe. Seit drei Wochen Erkältung in der Nase, Wundsein derselben, Ausfluß und Blutungen aus der Nase.

Status am 10. X. 1913. Ekzema introitus nasi. Mißfarbenes mucopurulentes Sekret. Membranen auf den Conchae inferiores. Nasenschleimhaut gerötet und geschwollen. Blutungen in derselben. Diphtheriebacillen.

Krankenhausaufenthalt 50 Tage. Serum 1500 I. E. Afebril.

XXVII. P. N., 9jähriger Knabe. Seit 14 Tagen Nasenverstopfung, Niesen, Ausfluß und Blutungen aus der Nase. Wundsein der Nase.

Status am 31. X. 1913. Ekzema introitus nasi. Membranen auf den unteren Muscheln, mucopurulentes Sekret. Nasenschleimhaut stark entzündet. Diphtheriebacillen.

Krankenhausaufenthalt 20 Tage. Serum 1500 I. E., am 3. II. 38·5°, sonst afebril.

XXVIII. G. N., 2jähriges Mädchen. Ausfluß von blutigem Schleim aus der Nase seit drei Wochen und Ekzem der Nasenlöcher. Linkseitige Ohreneiterung.

Status am 12. II. 1913. Ekzem des Naseneinganges. Beträchtliche Rötung und Schwellung der Nasenschleimhaut, auf welche Adrenalin nicht einwirkt. Mißfarbenes mucopurulentes Sekret. Erosionen auf den Conchae inferiores. Diphtheriebacillen. Otit. media purulenta acuta sin. 37·3°.

Krankenhausaufenthalt 40 Tage. Serum 1500 I. E., am 21. II. 38°, sonst afebril.

XXIX. J. A., 3jähriges Mädchen. Seit einem Monat Nasenverstopfung, gelblicher Ausfluß aus der Nase, Wundsein der Nasenlöcher.

Status am 13. III. 1914. Ekzem des Naseneinganges, mucopurulentes Sekret, Blutungen in der stark entzündeten Schleimhaut, keine Membranen. Diphtheriebacillen. 37·2°.

Krankenhausaufenthalt 34 Tage. Serum 1500 I. E. Afebril.

XXX. Karl D., 2 Jahre alt. Seit drei Tagen Nasenverstopfung und blutiger Ausfluß aus der Nase.

Status am 23. IV. 1913. Die Nasenhöhle mit Membranen völlig austapeziert. Diphtheriebacillen.

Digitized by Google
Original from UNIVERSITY OF CALIFORNIA
Generated on 2019-10-24 14:44 GMT / http://hdl.handle.net/2027/uc1.b3252763
Public Domain in the United States, Google-digitized / http://www.hathitrust.org/access_use#pd-us-google

Krankenhausaufenthalt 58 Tage. Serum 3000 I. E. Mehrere Temperatursteigerungen bis 38° und etwas höher.

XXXI. S. S., 6jähriges Mädchen. Seit 14 Tagen Schnupfen. Wundsein der Nase.

Status am 22. VI. 1913. Ekzema narium, Nasenschleimhaut gerötet und geschwollen, Blutungen in derselben, mehrere kleine Membranen. Mißfarbenes mucopurulentes Sekret. Diphtheriebacillen.

Krankenhausaufenthalt 30 Tage. Serum 3000 I. E. Afebriler Verlauf.

XXXII. D. J., Mädchen, 2 Monate alt. Seit 14 Tagen Schnupfen.

Status am 8. II. 1914. Mucopurulentes Sekret in den Nasenhöhlen, deren Schleimhaut entzündet, keine Membranen. Diphtheriebacillen.

Krankenhausaufenthalt 48 Tage. Serum 1500 I. E. Mehrere Temperatursteigerungen, 38—39°.

XXXIII. O. A., 3jähriger Knabe. Ausfluß aus der linken Nasenhöhle seit acht Tagen. Drüsenschwellung an der linken Seite des Halses seit ein paar Tagen.

Status am 18. II. 1914. Ekzem des Naseneinganges und der Oberlippe. Mucopurulentes Sekret. Nasenschleimhaut gerötet und geschwollen. Nach Einpinselung mit Adrenalin sieht man einen membranösen Belag auf der linken Seite vom Septum. Diphtheriebacillen.

Krankenhausaufenthalt 28 Tage. Serum 3000 I. E. Afebriler Verlauf.

XXXIV. A. L., 3jähriges Mädchen. Zeitweise rezidivierender Ausfluß aus beiden Ohren seit einigen Monaten. Seit einer Woche wieder Ausfluß aus den Ohren, weshalb die Poliklinik besucht wird. Schnupfen und Nasenausfluß, die seit etwa einer Woche bestehen, werden als Ursache der jetzigen Ohrenkrankheit angegeben.

Status am 20. II. 1914. Mißfarbenes mucopurulentes Sekret in den Nasenhöhlen. Schleimhaut stark entzündet, Blutungen in derselben. Diphtheriebacillen. Otit. media purulenta chron. bilateralis (acuta, exsudativa).

Krankenhausaufenthalt 26 Tage. Serum 1500 I. E. Afebriler Verlauf.

XXXV. U. E., $1^1/_2$jähriges Mädchen. Eitriger Ausfluß aus dem rechten Ohre seit drei Tagen. Nasenverstopfung und blutiger Ausfluß der rechten Nasenhöhle seit einem Monat.

Status am 18. XII. 1914. Weiche Membranen auf der linken Seite der Nasenscheidewand. Blutig tingiertes mucopurulentes Sekret in der rechten Nasenhöhle. Schleimhaut stark entzündet. Diphtheriebacillen. Otitis media purulenta acuta.

Krankenhausaufenthalt 25 Tage. Serum 1500 I. E. Mehrere Temperatursteigerungen bis 38° C. Albuminurie,

Von diesen 35 Fällen betreffen 20 Knaben und 15 Mädchen. Was das Alter anbelangt, in welchem diese standen, als sie von der Krankheit ergriffen wurden, liefert folgende Tabelle Aufklärung:

Digitized by Google
Original from UNIVERSITY OF CALIFORNIA
Generated on 2019-10-24 14:44 GMT / http://hdl.handle.net/2027/uc1.b3252763
Public Domain in the United States, Google-digitized / http://www.hathitrust.org/access_use#pd-us-google

0—1 Jahr . . .	3
1—5 Jahre . . .	13
5—10 „ . . .	17
mehr als 10 Jahre . . .	2
Summe .	35

Es geht also aus der Tabelle hervor, daß eine geringe Anzahl dem ersten Lebensjahre und dem Alter über 10 Jahre angehört, während die große Mehrzahl auf die dazwischenliegenden Jahre kommt. In dieser Beziehung scheint also die primäre Nasendiphtherie eine Übereinstimmung mit der Rachendiphtherie zu zeigen, die ihre Opfer nur selten unter Individuen sucht, die dem ersten Lebensjahre angehören. Auch die Morbidität der letzteren Krankheit sinkt nach dem zehnten Lebensjahre erheblich. Nach einer Angabe von Heubner kommen die meisten Fälle von Diphtherie auf das zweite bis siebente Lebensjahr.

Betreffend die Jahreszeit, in welcher die Erkrankung eingetroffen ist, liefert folgende Tabelle Aufklärung:

Es erkrankten	während	Januar—März	7
„	„	„	April—Juni	9
„	„	„	Juli—September	3
„	„	„	Oktober—Dezember . . .	16
			Summe .	35

Eine große Anzahl, 16 Individuen, ist also während des letzten Quartals erkrankt. Bemerkenswert ist es, daß vom Juli bis September nur drei Fälle vorgekommen sind. Während der wärmeren Monate Mai bis September sind 10 von den Patienten erkrankt und die übrigen 25 während der kälteren Jahreszeit. Diphtherie kommt überhaupt in der Regel mehr während der kälteren Jahreszeit vor, weshalb es auch erklärlich ist, daß Fälle von primärer Nasendiphtherie während derselben öfter beobachtet worden sind, da die Infektionsgefahr selbstverständlich erhöht ist.

Die Frage betreffend die Verbreitung der primären Nasendiphtherie, deren Beantwortung nicht nur von theoretischem und statistischem, sondern gewissermaßen auch von praktischem Interesse wäre, ist nur durch Untersuchungen an einer größeren Anzahl von Individuen zu lösen. Aus den Ziffern, mit welchen die mit primärer Nasendiphtherie Behafteten in den Jahresberichten einer Poliklinik oder eines Epidemiekrankenhauses angeführt sind, läßt sich kein Schluß über die Verbreitung dieser Krankheit ziehen, wohl aber kann man daraus einen Aufschluß bekommen, in welcher Frequenz die Krankheit beobachtet wird. In der Ohren-, Nasen- und Halsabteilung der hiesigen städtischen Poliklinik betrug die Patientenzahl während der Jahre 1906—1914

Digitized by Google
Original from UNIVERSITY OF CALIFORNIA
Generated on 2019-10-24 14:44 GMT / http://hdl.handle.net/2027/uc1.b3252763
Public Domain in the United States, Google-digitized / http://www.hathitrust.org/access_use#pd-us-google

5733. Von diesen hatten 28 oder 0·5% Nasendiphtherie. Laut dem Jahresberichte des städtischen Epidemiekrankenhauses für das Jahr 1910 wurden in demselben 256 Patienten mit Diphtherie aufgenommen; von diesen waren 9 oder 3·5% mit primärer Nasendiphtherie behaftet. Es geht also aus diesen Ziffern hervor, daß erstens die primäre Nasendiphtherie nur selten, und zweitens, daß sie unvergleichbar seltener als Diphtherie in anderen Abschnitten der oberen Luftwege beobachtet wird.

Von den 35 Patienten befanden sich 32 in voller Gesundheit, als sie von der primären Nasendiphtherie ergriffen wurden. In drei Fällen (XIII, XIV und XXII) ist die Krankheit im Anschluß an Masern aufgetreten. Der Gedanke, der sich beim Verfasser einstellte, war der, ob es sich in diesen Fällen um ein nur zufälliges Zusammentreffen handelte, oder ob ein Zusammenhang zwischen den vorangegangenen Masern und der Nasendiphtherie vorliegen könnte, ob nicht die morbillöse Affektion der Nasenschleimhaut einen günstigen Boden für die Ansiedlung und Weiterentwicklung der Löfflerschen Bacillen vorbereite. Der letztere Teil des Gedankenganges des Verfassers scheint richtig zu sein. In der Literatur liegen nämlich Mitteilungen vor, die anzeigen, daß die Masern eine Prädisposition für Diphtherie erzeugen. So erwähnen z. B. Sevestic und Martin, daß Krankheiten wie Masern, die von Entzündungen der Nasenschleimhaut begleitet sind, eine spezielle Prädisposition für Nasendiphtherie bewirken. Heubner spricht sich dahin aus, daß er sich des Eindruckes nicht erwehren kann, als ob der von Masern befallene Organismus von der Fähigkeit einer Gegenwirkung gegen die Diphtherieinfektion und -intoxikation viel eingebüßt hätte. Heubner hebt ferner hervor, daß die Diphtherie, die zu Masern tritt, fast stets eine Tendenz zur Ausbreitung, zur Beteiligung des Kehlkopfes und der Bronchien besitzt. Glücklicherweise zeigte die Krankheit in den drei Fällen, die meinem Materiale angehören, keine Neigung zur Ausbreitung, auch traten keine ernsteren Komplikationen auf.

Die primäre Nasendiphtherie fängt wie ein gewöhnlicher Schnupfen mit Nasenverstopfung, Niesen und Ausfluß aus der Nase an. Störungen des Allgemeinbefindens scheinen in der Regel nicht vorhanden zu sein. Nur bei einem der Patienten ist angegeben worden, daß die Krankheit mit Erbrechen und Fieber einsetzte, und bei einem zweiten soll eine leichte Störung des Allgemeinbefindens vorhanden gewesen sein (Fall VIII und IV). Die hauptsächlichsten Beschwerden der Patienten beziehen sich auf die Nasenverstopfung. Ein 8jähriger und ein 5½jähriger Knabe haben über Schmerzen in der Nase geklagt (XXIII u. XIII). (Die Ursache für diese Schmerzen ist wohl in der starken Schwellung der Nasenschleimhaut zu suchen.) Nicht immer ist es der Schnupfen oder dessen Beschaffenheit, der die Eltern veranlaßt, ärztliche Hilfe für ihre Kinder zu suchen, sondern eine Komplikation, ein Ekzem oder eine Mittelohraffektion.

Digitized by Google
Original from UNIVERSITY OF CALIFORNIA
Generated on 2019-10-24 14:44 GMT / http://hdl.handle.net/2027/uc1.b3252763
Public Domain in the United States, Google-digitized / http://www.hathitrust.org/access_use#pd-us-google

Der Nasenausfluß, in einem sehr frischen Falle (XX) rein schleimig, war in den meisten Fällen mucopurulent, bisweilen eitrig, manchmal blutig tingiert oder blutig. In einem Falle (XII) soll reichliches Nasenbluten vorhanden gewesen sein. Bei der rhinoskopischen Untersuchung zeigte sich die Nasenschleimhaut in allen Fällen stark gerötet und geschwollen. Auf derselben fand sich mitunter frei ausgetretenes Blut, mitunter fanden sich Blutungen in der Schleimhaut. Erosionen und oberflächliche Ulcerationen der Schleimhaut wurden in zwei Fällen (XXVIII und XXIII) beobachtet.

Die Anwesenheit von Membranen wurde nur in 13 Fällen konstatiert. Daß der Verfasser nicht in allen Fällen solche beobachten konnte, beweist natürlich nicht, daß sie nicht vorhanden waren oder vorhanden gewesen sind, denn erstens hat ja die stark geschwollene Schleimhaut verhindern können, daß dieselben entdeckt wurden, und zweitens können die eventuell im Frühstadium der Krankheit vorhanden gewesenen Membranen während des späteren Verlaufes der Krankheit ausgestoßen worden sein. Die bei der rhinoskopischen Untersuchung beobachteten Membranen waren von sehr wechselnder Größe und hatten sich mit Vorliebe auf den unteren Muscheln oder auf dem Septum festgesetzt.

Verfasser hegte während einer Zeit die Auffassung, daß in den Fällen von primärer Nasendiphtherie, die kurze Zeit nach dem Ausbruch der Krankheit zur Beobachtung kamen, Membranen vorhanden sein sollten, und daß in solchen Fällen, die eine oder ein paar Wochen alt waren, die Membranen verschwunden waren. Es zeigte sich aber, daß diese Auffassung falsch war.

Es kamen zur Beobachtung

	mit Membranen	ohne Membranen
während der ersten Krankheitswoche	2	5
„ „ zweiten „	3	4
„ „ dritten „	5	6
„ „ vierten „	1	3
nach „ „ „	2	4
Summe . . .	13	22

Der Schluß, der sich hieraus ziehen läßt, ist also der, daß in einer Anzahl von Fällen von primärer Nasendiphtherie Membranen vorhanden sind und in einer anderen nicht, und weiter, daß die Anwesenheit oder Abwesenheit derselben nicht im Zusammenhang mit der Dauer der Krankheit steht.

Daß Membranenbildung nicht in allen Fällen von primärer Nasendiphtherie zustande kommt, wird auch von anderen Verfassern angegeben. Golescano, der fünf Fälle von dieser Krankheit publiziert hat, fand Membranen in zwei Fällen, in den anderen nicht. Zarniko stellt zwei verschiedene Formen

Digitized by Google
Original from UNIVERSITY OF CALIFORNIA
Generated on 2019-10-24 14:44 GMT / http://hdl.handle.net/2027/uc1.b3252763
Public Domain in the United States, Google-digitized / http://www.hathitrust.org/access_use#pd-us-google

dieser Krankheit auf, nämlich die katarrhalische Form, welche unter dem Bilde einen heftigen akuten Rhinitis mit reichlicher schleimig-eitriger Sekretion auftritt, und eine fibrinöse Form, Rhinitis fibrinosa s. pseudomembranacea, die durch die Anwesenheit von dicken, gelblichweißen Membranen charakterisiert ist. Obgleich diese Einteilung vom klinischen Standpunkt betrachtet vieles für sich hat, finde ich dieselbe kaum berechtigt. Denn ebensowenig wie wir bei der Rachendiphtherie zwischen einer katarrhalischen, lacunären oder membranösen Form unterscheiden, ebensowenig sollen wir bei der Nasendiphtherie zwischen einer katarrhalischen und einer fibrinösen Form unterscheiden. Jeder entzündliche Zustand der Nasenschleimhaut, welcher durch die Löfflerschen Bacillen verursacht wird, sollte als Nasendiphtherie bezeichnet werden. Der Ausdruck Rhinitis fibrinosa sollte für die Krankheit reserviert werden, deren Entstehung anderen ätiologischen Faktoren als den Löfflerschen Bacillen zuzuschreiben ist.

Was die Temperaturverhältnisse anbelangt, liegen betreffend 4 Fälle keine Mitteilungen vor. In 15 Fällen wurden keine Temperatursteigerungen während des Krankenhausaufenthaltes beobachtet, in 16 Fällen aber waren solche vorhanden, 4 von diesen letzteren hatten aber ihr Fieber interkurrenten Krankheiten zu verdanken. Wenn diese ausgeschlossen werden, sind also in 12 Fällen Temperatursteigerungen vorgekommen, für welche die Nasenkrankheit als Ursache betrachtet werden muß. Dieselben waren aber in der Regel nicht hochgradig, in den meisten Fällen wurden Temperaturen von 38° oder etwas höher beobachtet. Nur bei 2 Individuen, die beide im ersten Lebensjahre standen, wurden Temperaturen von 39° und höher gemessen.

Von den Komplikationen, die vorgekommen sind, wären in erster Linie Albuminurie und Lähmungen zu erwähnen, welche als Zeichen einer allgemeinen Diphtherieintoxikation zu betrachten sind. Albuminurie war in zwei Fällen (III u. XXXV) vorhanden. Was die Lähmungen betrifft, kamen Gaumensegellähmungen bei zwei Individuen (Fall I u. VI) vor, von welchem das eine Symptome von gestörter Herzfunktion darbot und das andere (Fall I) an Herzlähmung starb. Dieser Fall von Herztod beweist, daß folgende Äußerung von Strübing zu modifizieren ist: „Daß trotz mehrwöchentlicher Dauer der Affektion schwerere Erkrankungen des Herzens und der Niere bisher noch nicht beobachtet worden sind.“ Andere Komplikationen waren Ekzem des Naseneinganges, Lymphdrüsenschwellungen (in 4 Fällen) und purulente Mittelohraffektionen (in 5 Fällen: II, III, XVI, XXVIII, XXXIV). Die Angaben über die im Verlaufe der primären Nasendiphtherie auftretenden Komplikationen sind, wenigstens in der mir zugänglichen Literatur, sehr lückenhaft, wie ich schon oben hervorgehoben habe. In den fünf Fällen von Golesceano wurden dreimal purulente Mittelohraffektionen und einmal ein „érythème périreceseil“ beobachtet. Zarniko erwähnt das Vorkommen von Lymph-

Digitized by Google
Original from UNIVERSITY OF CALIFORNIA
Generated on 2019-10-24 14:44 GMT / http://hdl.handle.net/2027/uc1.b3252763
Public Domain in the United States, Google-digitized / http://www.hathitrust.org/access_use#pd-us-google

drüsenschwellungen und gestörtem Allgemeinbefinden, ebenso Tannep, Feer. Aus der Schilderung von Onodi und Rosenberg geht nicht mit Bestimmtheit hervor, welche Komplikationen auftreten können. Denker erwähnt nichts über Komplikationen bei dieser Krankheit, ebensowenig wie Schech. Strübing ist der einzige von den mir zugänglichen Verfassern, der darauf aufmerksam macht, daß bei primärer Nasendiphtherie Lähmungen vorkommen können. Die Möglichkeit, daß die primäre Nasendiphtherie in den Rachen und in den Kehlkopf propagieren kann, wird von mehreren Autoren betont.

Da das rhinoskopische Bild bei primärer Nasendiphtherie sehr wechselnd ist, ist es selbstverständlich unmöglich, aus demselben die Diagnose zu stellen. Findet man bei einer rhinoskopischen Untersuchung in einer oder in beiden Nasenhöhlen Membranen, so muß man annehmen, daß ein diphtheritischer Prozeß vorliegt, und eine bakteriologische Untersuchung veranlassen. Denn nur durch dieselbe ist eine sichere Diagnose zu stellen. Es existiert nämlich eine Nasenkrankheit, Rhinitis fibrinosa, bei der auch Membranen vorkommen, die aber durch andere Krankheitserreger als die Löfflerschen Bacillen verursacht wird. Das Vorkommen dieser Krankheit ist durch die Beobachtungen mehrerer Autoren bewiesen und auch Verfasser hat ein paar Fälle derselben gesehen. Findet man aber bei einer rhinoskopischen Untersuchung keine Membranen, sondern nur eine starke Rötung und Schwellung der Nasenschleimhaut mit oder ohne Blutungen nebst reichlicher mucopurulenter oder eitriger Sekretion, so muß auch der Verdacht dem Untersucher sich anfdrängen, daß es sich um Nasendiphtherie handeln kann, und es ist seine Pflicht, eine bakteriologische Untersuchung vorzunehmen oder vornehmen zu lassen, die, wenn sie negativ ausgefallen ist, wiederholt werden muß. Daß mehr als eine Untersuchung notwendig sein kann, um die Anwesenheit der Bacillen zu konstatieren, dafür sind die Fälle XIII, XVII und XXV Beispiele.

Die Prognose der primären Nasendiphtherie wird von den verschiedenen Verfassern verschieden beurteilt. Nach Feer ist die Nasendiphtherie unter allen Umständen als eine schwere Affektion zu betrachten. Von davon ergriffenen Säuglingen sollen nach Trumpp nur zirka 40% geheilt werden. Sevestre und Martin sind der Ansicht, daß die Prognose der primären Nasendiphtherie, sogar der abgeschwächten Form, immer ernst ist, da die Krankheit eine tiefe Intoxikation verursachen kann. Während Onodi und Rosenberg die Krankheit als eine leichtere, aber in ihren Folgeerscheinungen nicht zu berechnende, charakterisieren, bezeichnet Scheck die Prognose als zweifelhaft. Von Zarniko wird die ausgesprochene Gutartigkeit der Affektion (wenigstens der fibrinösen Form) hervorgehoben, und auch Strübing scheint der Ansicht zu huldigen, daß die primäre Nasendiphtherie in der Regel eine gutartige Krankheit ist, betrachtet es aber als irrig, „auf volle Harmlosigkeit des Verlaufes immer mit Sicherheit zu rechnen".

Digitized by Google
Original from UNIVERSITY OF CALIFORNIA
Generated on 2019-10-24 14:44 GMT / http://hdl.handle.net/2027/uc1.b3252763
Public Domain in the United States, Google-digitized / http://www.hathitrust.org/access_use#pd-us-google

Unter den 35 Fällen von dem Materiale des Verfassers traf ein Todesfall ein, was einer Mortalität von 2·86% entspricht. In diesem Falle kam aber keine Serumbehandlung zur Anwendung, welche Behandlung den traurigen Ausgang wahrscheinlich hätte abwenden können. Alle die serumbehandelten Fälle gingen in Genesung über. Die Erfahrungen, die an meinem, allerdings kleinem Materiale gewonnen sind, gehen also dahin, daß die primäre Nasendiphtherie als eine gutartige Krankheit zu bezeichnen ist, die wohl nur ausnahmsweise für den damit Befallenen gefährlich werden kann, und daß die Prognose serumbehandelter Fälle als günstig zu bezeichnen ist.

Die einzige Behandlung, die in dem hiesigen Epidemiekrankenhause bei primärer Nasendiphtherie angewendet wird, ist die Serumtherapie. Nach der Serumeinspritzung schwinden die Beschwerden der Pat. sehr schnell und der Ausfluß aus der Nase hört schon nach einigen Tagen auf. Die Resultate der Serumbehandlung sind derart in die Augen springend, daß sie die Unnötigkeit einer lokalen Therapie anzeigen. Eine solche wird aber von mehreren Autoren befürwortet. Unger, Lange und Brückner, Scheck, Strübing empfehlen bei der Nasendiphtherie Ausspülungen der Nase mit desinfizierenden oder indifferenten Flüssigkeiten, während Onodi, Rosenberg und Zarniko wegen der Gefahr von Mittelohraffektionen von Nasenausspülungen abraten. Verfasser möchte besonders hervorheben, daß die Gefahr, daß das Mittelohr bei der primären Nasendiphtherie auch ohne Nasenspülungen infiziert werden kann, sehr groß ist; bei fünf Individuen in meinem Materiale oder 14·3% traten Mittelohraffektionen auf, deren Entstehung in kausalem Zusammenhang mit der Nasendiphtherie gestellt werden muß. Instillationen von Mentholöl in die Nase werden auch gebraucht (Zarniko, Golesceano), und mehrere Verfasser empfahlen Insufflationen von desinfizierenden Pulvern in die Nasenhöhlen, Behandlungsmethoden, die nach der Einführung der Serumtherapie wohl als überflüssig zu betrachten sind. Eventuell auftretende Komplikationen sind nach gewöhnlichen therapeutischen Regeln zu behandeln.

Welche Bedeutung ist nun der primären Nasendiphtherie beizumessen? In dieser Hinsicht ist ein Unterschied zu machen zwischen ihrer Bedeutung für das Individuum und für die Gesellschaft. Für das Individuum bedeutet diese Krankheit nicht besonders viel; dieselbe verursacht ihm gewisse, nicht besonders große Unannehmlichkeiten, führt nur ausnahmsweise eine Gefahr mit sich und verurteilt dasselbe, falls die Krankheit entdeckt wird, zur Isolierung während einiger Zeit. Für die Gesellschaft aber ist die Krankheit von größerer Bedeutung. Der an primärer Nasendiphtherie Erkrankte fühlt sich in der Regel nicht krank, geht unter seinen Mitmenschen umher, die er selbstverständlich der Gefahr, angesteckt zu werden, aussetzt. Besonders innerhalb Anstalten, Waisenhäusern, Schulen, Kinderbewahranstalten, wo mehrere Individuen enge zusammenleben, steigert sich die Möglichkeit, daß solche

Digitized by Google
Original from UNIVERSITY OF CALIFORNIA
Generated on 2019-10-24 14:44 GMT / http://hdl.handle.net/2027/uc1.b3252763
Public Domain in the United States, Google-digitized / http://www.hathitrust.org/access_use#pd-us-google

Bacillenträger die Krankheit verbreiten können. Und der an Nasendiphtherie Erkrankte ist als eine gefährliche Infektionsquelle zu betrachten; das bacillenhaltige Sekret läuft aus der Nase heraus, wird beim Niesen oder Schnauben in die Luft geschleudert, Hände und Kleider der Pat. nebst anderen Gegenständen, die die Kranken benutzen, werden damit infiziert. Jedes an primärer Nasendiphtherie erkrankte Individuum ist also zu isolieren, bis es nicht länger ansteckend ist. Gegen eine solche Maßnahme wehren sich nicht selten die Eltern, einwendend, daß das Kind ja gar nicht krank ist. Und wie lange muß die Isolierung dauern? Wenn wir untersuchen, wie lange es notwendig war, die Pat. in dem Epidemiekrankenhause zu behalten, finden wir, daß die kürzeste Zeit vierzehn Tage (Fall V) und die längste Zeit 81 Tage (Fall VI) betrug. Der Krankenhausaufenthalt für die 33 Pat., die da behandelt wurden, betrug im Durchschnitt 32·3 Tage. Der durchschnittliche Krankenhausaufenthalt für Diphtheriekranke überhaupt war laut einer Angabe des hiesigen Epidemiekrankenhauses vom Jahre 1909 31 Tage, also im großen und ganzen dieselbe Zeit.

Die Dauer des Krankenhausaufenthaltes resp. der Isolierung der Pat. hängt innig zusammen mit der Remanenz der Löfflerschen Bacillen in den Nasenhöhlen. In der Literatur liegen Mitteilungen vor, daß die Bacillen auch nach geheilter Krankheit wochen- und monatelang auf der Nasenschleimhaut nachzuweisen waren. Diese Fälle sind wohl allerdings als Ausnahmen zu betrachten. Was die Remanenz der Bacillen bei den 33 Pat. betrifft, die in dem Epidemiekrankenhause gepflegt wurden, betrug dieselbe (nach der Diagnose der Krankheit berechnet) im Durchschnitt 28·3 Tage. Bei Diphtheriekranken überhaupt lassen sich die Diphtheriebacillen laut Angaben des hiesigen Epidemiekrankenhauses im Durchschnitt 25—29·5 Tage nachweisen. Man darf also annehmen, daß bei serumbehandelten Pat. die Remanenz der Löfflerschen Bacillen auf der Nasenschleimhaut nicht länger sein wird als bei Pat., deren Krankheit sich auf anderen Schleimhäuten etabliert hat.

Daß auch andere prophylaktische Maßnahmen als Isolierung, Desinfektion der Wohnung, Inhibieren vom Schulbesuche der Geschwister von Erkrankten vorzunehmen sind, muß noch erwähnt werden. In diesem Zusammenhang möchte Verfasser hervorheben, daß bei Diphtherieepidemien innerhalb Anstalten, Schulen, Waisenhäusern etc. Nachforschungen nach Schnupfenkranken angestellt werden und bakteriologische Untersuchungen ihrer Nasensekrete vorgenommen werden sollten.

Daß ein an primärer Nasendiphtherie erkranktes Individuum die Krankheit weiter verbreiten kann, dafür liefern die oben mitgeteilten Krankengeschichten einige Beispiele. Als weiteres Beispiel dafür, wie eine mit dieser Krankheit behaftete scheinbar gesunde Person dieselbe auf ihre Mitmenschen übertragen kann, mag folgendes mitgeteilt werden: Bei einer Untersuchung

Digitized by Google
Original from UNIVERSITY OF CALIFORNIA
Generated on 2019-10-24 14:44 GMT / http://hdl.handle.net/2027/uc1.b3252763
Public Domain in the United States, Google-digitized / http://www.hathitrust.org/access_use#pd-us-google

über den Zustand der oberen Luftwege und der Gehörorgane der Schüler in der hiesigen höheren Knabenschule im Herbst 1905 entdeckte Verfasser in einer Klasse drei Eleven, die klinische Symptome von Nasendiphtherie darboten. Am folgenden Tage konstatierte der Schularzt die Anwesenheit von blutigem Schleim in der Nase von noch einem Schüler. Bei allen vier[1]), die, nebenher gesagt, nebeneinander plaziert waren, konnten Löfflers Bacillen nachgewiesen werden. Der Ersterkrankte war also die Ursache davon, daß seine drei Nachbarn infiziert wurden.

Eine kurze Zusammenfassung des oben Gesagten läßt sich folgendermaßen formulieren:

1. Daß die primäre Nasendiphtherie vorzugsweise bei Individuen beobachtet wurde, die dem Alter von 1—10 Jahren angehörten.

2. Daß dieselbe vorzugsweise während der kälteren Jahreszeit beobachtet worden ist.

3. Daß als wichtigere Komplikationen Albuminurie, Herzlähmung und purulente Mittelohraffektionen aufgetreten sind.

4. Daß die Prognose bei Serumbehandlung als günstig zu bezeichnen ist.

5. Daß nach der Einführung der Serumbehandlung jede lokale Therapie dieser Krankheit als überflüssig oder unnötig zu betrachten ist.

6. Daß bei serumbehandelten Fällen die durchschnittliche Remanenz der Diphtheriebazillen auf der Nasenschleimhaut nicht länger ist als die bei Diphtherie auf anderen Schleimhäuten.

7. Daß die hauptsächlichste Bedeutung der primären Nasendiphtherie darin liegt, daß sie Bazillenträger erzeugt, die die Krankheit weiter verbreiten können.

Zum Schluß ist es mir eine angenehme Pflicht, meinen besten Dank dem Chefarzte des hiesigen Epidemiekrankenhauses, Herrn Dr. E. Pelten, und dem Assistenzarzte desselben, Herrn Dr. F. Frennesen, für ihre Liebenswürdigkeit, mir die Journale des Krankenhauses zur Verfügung zu stellen, sowie für ihre Freundlichkeit, mir gewünschte Aufschlüsse zu liefern, auszusprechen.

Benützte Literatur: Bergh, E., Redogöselve öfver undersökningen öfer hörselförmagån öfvenboek öfver förekomsten af oronnäs-och halvesjukdomat hos lärjungarne vid Malmö höyre allwärna laroveck hösserminnen 1905 (i Redogöselve för höyre allmänna läroverket i Malmö under läsaret 1905—1906). Malmö 1906. — Denker, Alfred und Brünings, Wilhelm, Lehrbuch der Krankheiten des Ohres und der Luftwege etc. Jena 1912. — Eeman, Sur la rhinite diphtéritique. Compte rendu officiel de la société belge d'otologie, de laryngologie et de rhinologie. Revue hebdomadaire de laryngologie etc. T. XXIII, Volume II. Bordeaux 1903. —

[1]) Diese Fälle sind nicht in meine Kasuistik aufgenommen, weil detaillierte Notizen über dieselben mir fehlten.

Digitized by Google
Original from UNIVERSITY OF CALIFORNIA
Generated on 2019-10-24 14:44 GMT / http://hdl.handle.net/2027/uc1.b3252763
Public Domain in the United States, Google-digitized / http://www.hathitrust.org/access_use#pd-us-google

Feer, E., Lehrbuch der Kinderheilkunde. Jena 1911. — Golescoano, C., Contribution aux faits cliniques de la diphtérie primitive du nez. Archives internationales de laryngologie etc. T. XXIV. Paris 1907. — Günther, Karl, Einführung in das Studium der Bakteriologie. Leipzig 1906. — Heubner, O., Lehrbuch der Kinderheilkunde. Zweite durchgesehene Auflage. Leipzig 1906. — Lange, Jerome, und Bruckner, Max, Grundriß der Krankheiten des Kindesalters. Zweite Auflage. Leipzig 1902. — v. Mering, J., Lehrbuch der inneren Medizin. Siebente verbesserte und vermehrte Auflage. Jena 1911. — Möller, Jörgen, Om rhinitis fibrinosa s. crouposa s. pseudomembranacea. Saertryk af Hospitalstidende. Nr. 39. 1902. — Onodi, A. und Rosenberg, A., Die Behandlung der Krankheiten der Nase und des Nasenrachens. Berlin 1906. — Sammandrag ur Helsovårdsnämndens och Stadsläkarens i Malmö årsberättelser för åren 1908—1912. — Scheck, Philipp, Die Krankheiten der Mundhöhle, des Rachens und der Nase. Sechste vollständig neu bearbeitete Auflage. Leipzig und Wien 1902. — Schmidt, Moriz, Die Krankheiten der oberen Luftwege. Dritte sehr vermehrte und verbesserte Auflage. Berlin 1903. — Sevestre et Louis Martin, Diphtérie, in Traité des maladies de l'enfance publiée sous la direction de J. Grancher et J. Comby. Paris 1904. — Strübing, P., Rhinitis diphtherica in Handbuch der Laryngologie und Rhinologie, herausgegeben von Paul Heymann. III. Band. 2. Hälfte. Wien 1900. — Strümpell, Adolf, Lehrbuch der speziellen Pathologie und Therapie der inneren Krankheiten. Zehnte verbesserte Auflage. I. Band. Leipzig 1896. — Trumpp, J., Diphtherie in Handbuch der Kinderheilkunde, herausgegeben von M. Pfaundler und A. Schlossmann. Leipzig 1910. — Unger, Ludwig, Lehrbuch der Kinderkrankheiten. Zweite umgearbeitete Auflage. Leipzig und Wien 1894. — Zarniko, Karl, Die Krankheiten der Nase und des Nasenrachens. Zweite vollkommen neu bearbeitete Auflage. Berlin 1905.

Aus der k. k. Universitätsklinik für Kehlkopf- und Nasenkrankheiten in Wien (Vorstand: Hofrat Prof. Dr. O. Chiari).

Neue Instrumente.

Von Dr. **Karl Kofler**, Assistenten der Klinik.

(Mit 18 Figuren.)

Ich habe in den letzten 3 Jahren nachstehend beschriebene und abgebildete Instrumente nach meinen Angaben anfertigen lassen und die Mehrzahl derselben längere Zeit hindurch ausgiebig erprobt, um ein abschließendes Urteil über die Verwendbarkeit jedes einzelnen Instrumentes und über die Vorteile, die es vor analogen Fabrikaten anderer Autoren bietet, zu gewinnen; darin liegt auch der Grund, daß mehrere der unten angeführten Instrumente so spät zur Publikation gelangen. Einzelne wurden von mir bereits in den Sitzungen der Wiener Laryngologischen Gesellschaft demonstriert, einige sind schon seit geraumer Zeit in den Katalogen verschiedener Firmen chirurgischer Instrumente enthalten.

Digitized by Google
Original from UNIVERSITY OF CALIFORNIA
Generated on 2019-10-24 14:44 GMT / http://hdl.handle.net/2027/uc1.b3252763
Public Domain in the United States, Google-digitized / http://www.hathitrust.org/access_use#pd-us-google

1. Nasenspeculum für Operationen im hintersten Abschnitte der Nase (Fig. 1).

Um gewisse operative Eingriffe in den hintersten Partien der Nase mit Instrumenten der bisher üblichen Länge der Branchen resp. Stangenübersetzung, Zangenschenkel etc. leichter durchführen zu können, ließ ich das Chiarische Nasenspeculum, welches wegen seiner vielen Vorzüge an obiger Klinik ausschließlich in Verwendung steht, für diese Zwecke modifizieren, betone aber ausdrücklich, daß ich dieses modifizierte Speculum außer für die genannten Zwecke nicht verwende. Die Erfahrung nämlich, daß man mit manchen Naseninstrumenten, sagen wir z. B. Nasenscheren von der bisher üblichen

Fig. 1.

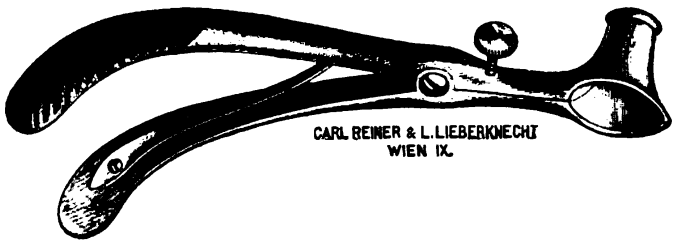

Länge der Branchen, in oder nahe der Choanalebene gelegene Gebilde nicht erreichen kann, ohne vorher mit dem Griff des Instrumentes am Eingang des Speculums anzustoßen, hat mich veranlaßt, die Branchen dieses Speculums für solche in Frage kommende Fälle um ca. $^1/_2$ *cm* kürzer anfertigen zu lassen. Das Chiarische Speculum kann keinesfalls tiefer, d. h. über die knöcherne Apertur der Nase hinaus, eingeführt werden, weil es dann nicht mehr genügend gespreizt werden kann; der hintere Anteil der Branchen würde also zu weit nach rückwärts vorstehen und von der Länge des einzuführenden Instrumentes zu viel wegnehmen; diesem Übelstande ist durch die Verkürzung der Branchen abgeholfen. Für derartige Operationen ist es natürlich einfacher und empfehlenswerter, Instrumente zu verwenden, die länger sind als die sonst üblichen, wie dies vielfach von Seite anderer Autoren bereits geschehen ist.

Die Modifikation besteht in der Anbringung eines Verstärkungshalbringes vorn an jeder Branche, um ein Herausgleiten aus dem Vestibulum und in der flügelartigen Verlängerung der oberen Ecken des hinteren Endes der Branchen, um ein Hineingleiten des Speculums in das Vestibulum zu vermeiden.

2. Scharfe Septumzange (Fig. 2).

Sie eignet sich wegen ihrer großen Handlichkeit, wegen der flachen Beschaffenheit der großen ovalen Löffel und wegen der Kraft, welche man mit ihr ausüben kann, vorzüglich für Septumoperationen. Ich gebrauche sie fast

Digitized by Google
Original from UNIVERSITY OF CALIFORNIA
Generated on 2019-10-24 14:44 GMT / http://hdl.handle.net/2027/uc1.b3252763
Public Domain in the United States, Google-digitized / http://www.hathitrust.org/access_use#pd-us-google

ausschließlich zur Entfernung großer Teile der Cartilago quadrangularis und der dünneren Partien des Vomers. Sind die Löffelränder noch scharf schneidend und nicht etwa durch häufigen Gebrauch stumpf geworden, so eignet sich die Zange auch sehr gut zum Durchkneipen der dem Nasenrücken zunächst gelegenen obersten Partien des Septum cartilagineum, die niemals ausgebrochen, sondern immer scharf durchgekneipt werden sollen.

Fig. 2.

Ich erachte aus obigen Gründen diese Septumzange der Brüningsschen weit überlegen; sie wird von Fachkollegen viel verwendet.

3. Vomerzange.

Diese überaus kräftige Zange, welche in Fig. 3 und 3 *a* abgebildet ist, verwende ich ausschließlich zur Entfernung der unteren vordersten, oft sehr stark entwickelten Partien des Vomers mit sehr gutem Erfolg. Die Zange faßt sehr kräftig, läßt sich leicht einführen und kneipt selbst dicke Knochen glatt

Fig. 3.

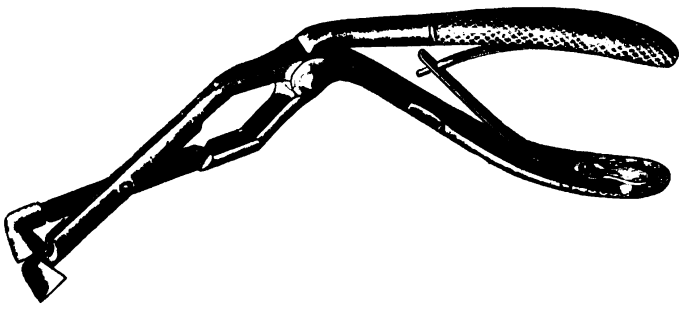

Fig. 3 *a*.

durch. Die Entfernung der besprochenen Vomerteile mit dieser Zange kann ich nicht genug empfehlen, das Wegmeißeln derselben nur perhorreszieren, weil letzteres sehr umständlich und zeitraubend ist und vom Patienten wegen des Hämmerns weit unangenehmer empfunden wird als das einfache Fassen und Herausdrehen oder Abkneipen dieser Vomerteile mit der Zange.

Generated on 2019-10-24 14:44 GMT / http://hdl.handle.net/2027/uc1.b3252763
Public Domain in the United States, Google-digitized / http://www.hathitrust.org/access_use#pd-us-google
Digitized by Google
Original from UNIVERSITY OF CALIFORNIA

4. Muschelbrecher.

Um die untere Muschel mit großer Kraft seitwärts zu drängen und brechen zu können (Seitwärtsluxation der Muschel), ein Eingriff, der verhältnismäßig häufig indiziert ist, weil er meist allein schon den gewünschten Effekt

Fig. 4.

herbeiführt, ließ ich nebenstehend in Fig. 4 abgebildetes Instrument anfertigen, das sich mir bisher in allen Fällen sehr gut bewährt hat. Der auf die Muschel aufzusetzende Teil des Instrumentes besteht aus einer ca. 4 *cm* langen, 1 *cm* breiten, $1^1/_2$ *mm* dicken, konkav-konvexen Platte; die Konkavität der Platte kommt natürlich beim Luxieren auf die Wölbung der unteren Muschel zu liegen.

5. Scharfe Nasenrachenzange (Fig. 5).

Sie ist als Modifikation der Chatelierschen und Juraszschen Zange anzusehen. Die Modifikation besteht in der Vergrößerung und Verbreiterung der Löffel, um größere Stücke auf einmal vom Rachendach entfernen zu können, in der größeren Länge des nach oben gebogenen Endteiles der Zangenschenkel und in dem stumpferen Winkel, welchen dieser distale Endteil mit

Fig. 5.



dem proximalen bildet; wegen dieses stumpferen Winkels ist auch eine Verletzung des hinteren Septumrandes nicht so leicht möglich als bei den scharfen Nasenrachenzangen von Chatelier und Jurasz. Die Krümmung der Löffel ist beiläufig der Krümmung des Rachendaches angepaßt. Ich habe die Zange zur Beseitigung von Geschwülsten am Rachendach und in 3 Fällen zur Entfernung ganz kleiner, jedoch chronisch entzündeter Rachentonsillen mit gutem Erfolg angewendet.

6. Curette für die Rosenmüllerschen Gruben.

Die scharfe, spitzoval geformte Curette ist dem Gruberschen Adenotom nachgebildet, unterscheidet sich aber von diesem durch die Krümmung des

Generated on 2019-10-24 14:44 GMT / http://hdl.handle.net/2027/uc1.b3252763
Public Domain in the United States, Google-digitized / http://www.hathitrust.org/access_use#pd-us-google
Digitized by Google
Original from UNIVERSITY OF CALIFORNIA

curettierenden Teiles, welche analog den neueren Adenotomen, z. B. dem Sinclair Thompsonschen Adenotom, gewählt ist, und durch die Form desselben, die ein schmales Spitzoval darstellt (Fig. 6). Ich verwendete sie in

Fig. 6.

einigen wenigen Fällen zum Curettement von besonders in den Rosenmüllerschen Gruben oder in den seitlichen Teilen des Rachendaches eingelagertem adenoiden Gewebe.

7. Schneidende Larynxzange.

Diese Zange, deren Form aus Fig. 7 ersichtlich ist, ermöglicht das Abtragen und die Entfernung von entzündlichen Wucherungen, von Infiltraten und Neubildungen jeder Art, Konsistenz und Lokalisation im Larynx, weil

Fig. 7.

das Ende nach verschiedenen Richtungen einstellbar ist und außerdem fest an das abzutragende Objekt angepreßt werden kann, ein Vorteil, der bei Probeexzisionen harter oder wenig circumscripter Gebilde sehr in die Wagschale fällt. Die Zange liegt wegen ihres Pistolengriffes außerordentlich bequem in der Hand und hat eine ruhige, sichere Führung.

8. Schneidende Epiglottiszange.

Die bisherigen Epiglottiszangen hatten den Fehler, daß die schneidenden Branchen in der geraden Achse des absteigenden Teiles der Zangenschenkel lagen und nicht nach verschiedenen Richtungen einstellbar waren; die Folge davon war, daß beim Abtragen der Epiglottis dieselbe häufig nach abwärts gegen den Aditus ad laryngem auswich, anstatt in die Branchen der Zange

Digitized by Google
Original from UNIVERSITY OF CALIFORNIA
Generated on 2019-10-24 14:44 GMT / http://hdl.handle.net/2027/uc1.b3252763
Public Domain in the United States, Google-digitized / http://www.hathitrust.org/access_use#pd-us-google

einzutreten, oder daß Teile der Epiglottis überhaupt nicht entfernt werden konnten, weil sie nicht senkrecht zur schneidenden Ebene der Branchen lagen. Diesen Übelständen ist durch meine neue, schneidende, in Fig. 8 abgebildete

Fig. 8.

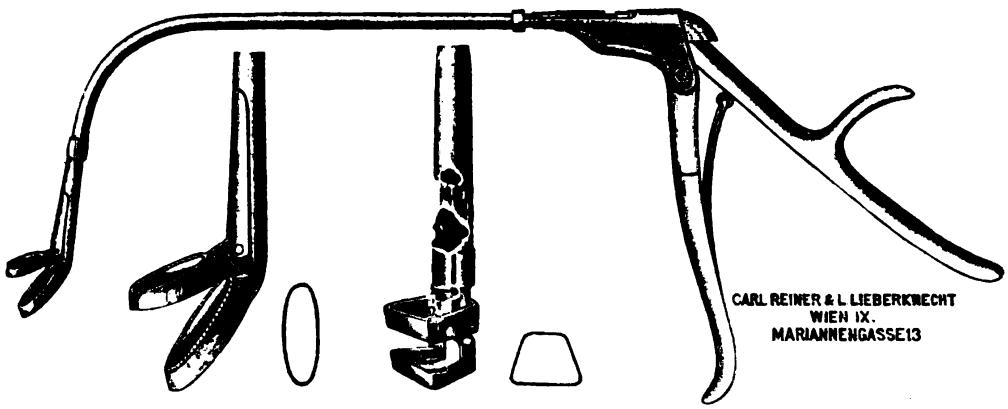

Epiglottiszange, die außerdem sehr bequem in der Hand liegt und eine ruhige Führung hat, abgeholfen. Die schneidenden Branchen sind um 120° gegen die Achse des absteigenden Teiles der Zangenschenkel geneigt und an diesen nach verschiedenen Richtungen drehbar befestigt.

9. Kanülenaufsatz.

Um das Darüberrutschen des Verbandes über den Eingang der Kanüle bei umfangreichen Verbänden, wie solche bei größeren Halsoperationen nötig sind, zu vermeiden, ließ ich den in Fig. 9 abgebildeten Kanülenaufsatz anfertigen, der sehr bequem auf die innere Kanüle aufgesetzt und zugleich mit dieser wieder entfernt werden kann. Der Aufsatz federt und wird einfach auf die Öffnung der inneren Kanüle aufgedrückt. Ich glaube sagen zu können, daß er an Einfachheit die neuere von F. Neumann und die alte von M. Hajek hiefür angegebene Vorrichtung übertrifft. Früher verwendeten wir an der Klinik bei großen Verbänden die sog. Salzersche Kanüle, sind aber wieder davon abgekommen, weil sie andere Nachteile in sich birgt.

Fig. 9.

10. Rückwärtskrümmung aller von unten eingeführten metallenen Larynxdilatatoren.

Wiederholt konnte ich die unangenehme Erfahrung machen, daß solide und hohle, oben offene oder geschlossene, natürlich von unten eingeführte metallene Larynxdilatatoren, z. B. die ursprünglichen Laryngostomiebolzen nach

Digitized by Google
Original from UNIVERSITY OF CALIFORNIA
Generated on 2019-10-24 14:44 GMT / http://hdl.handle.net/2027/uc1.b3252763
Public Domain in the United States, Google-digitized / http://www.hathitrust.org/access_use#pd-us-google

Chiari-Marschik (Fig. 10), der obere Schenkel von T- und Schornsteinkanülen etc. durch Anstoßen an die Unterfläche der Epiglottis daselbst Ulcerationen mit Schwellung der Umgebung oder üppige Granulationsbildung veranlaßten; deshalb wurden die oben angeführten, zur Dauerdilatation des La-

Fig. 10.



Fig. 10 *a*.

rynxinnern bestimmten Instrumente an der Klinik schon seit langer Zeit mit einer von mir angegebenen Krümmung in der Richtung nach dem Pharynx zu versehen (Fig. 10 *a*). Ich bringe diese Tatsache deshalb zur Kenntnis, weil immer noch solche Dilatatoren geliefert werden, die gerade nach oben stehen, und wenn sie die Stimmlippen zu sehr überragen, an der Epiglottis mechanisch-entzündliche Veränderungen hervorrufen.

11. Elliptische Tracheobronchoskopie für Kinder.

Sie sind den neuen von Killian angegebenen Tracheobronchoskopieröhren für Kinder nachgebildet, unterscheiden sich jedoch von diesen durch

Fig. 11.

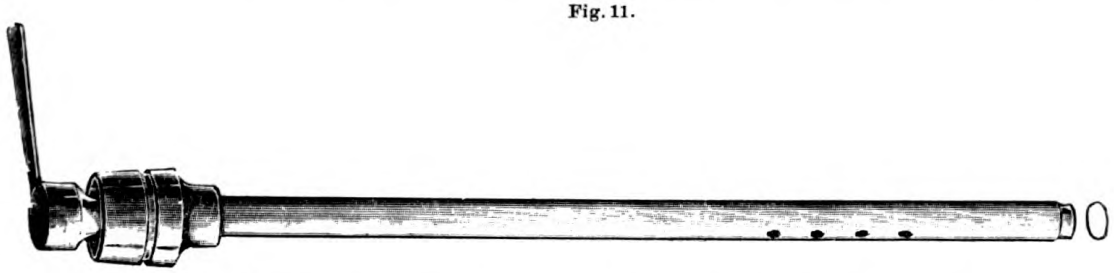

die elliptische Form des Querschnittes und durch die größere Länge (Fig. 11). Bei der Form des Larynx, insbesondere des subglottischen Raumes, ist es einleuchtend, daß ein rundes Rohr die Seitenteile der Glottis und Subglottis sowohl bei der Einführung als auch während des Verweilens mechanisch mehr

Digitized by Google
Original from UNIVERSITY OF CALIFORNIA
Generated on 2019-10-24 14:44 GMT / http://hdl.handle.net/2027/uc1.b3252763
Public Domain in the United States, Google-digitized / http://www.hathitrust.org/access_use#pd-us-google

reizen müsse als ein elliptisches Rohr von gleichem, ja selbst etwas größerem Flächenquerschnitt. Die Folgen eines solchen mechanischen Reizes sind Anschwellungen der betroffenen Schleimhautpartien, die bei den engen Raumverhältnissen des kindlichen Larynx häufig zu Atembeschwerden, ja zur Suffokation führen, welche die Tracheotomie erfordern. Es ergibt sich nun aus der Natur der Sache, daß solche Komplikationen bei Gebrauch meiner elliptischen Röhren nicht oder zumindest viel seltener zu erwarten sind. Ein weiterer großer Vorteil der elliptischen Tracheobronchoskope liegt darin, daß erstens die Anwendung eines Rohres mit etwas größerem Flächenquerschnitt als des für den speziellen Fall passenden runden gestattet ist, und daß zweitens der Führungsteil eingeführter Instrumente den Überblick über das Gesichtsfeld weniger stört als bei runden Röhren, weil er in die scharfe Krümmung der Ellipse zu liegen kommt. Durch die größere Länge der Rohre (im unten angeführten Falle 22 *cm*), d. i. 3 *cm* länger als das entsprechende Kinderbronchoskop nach Killian, ist einem weiteren Übelstande abgeholfen, der uns bereits in 3 Fällen begegnete und darin bestand, daß man mit dem ad maximum vorgeschobenen Rohr einen tiefer im Hauptbronchus befindlichen Fremdkörper kaum sehen, geschweige denn mit dem Ende des Rohres erreichen konnte.

Die Idee, elliptische Tracheobronchoskope für Kinder anfertigen zu lassen, wurde in mir durch die ausgezeichneten Erfahrungen mit den von Chiari angegebenen elliptischen Oesophagoskopen wachgerufen, die wir nun schon seit mehr als einem Jahre fast ausschließlich an der Klinik zur Oesophagoskopie verwenden. Es ist daher jedenfalls sehr verwunderlich, daß Brünings und Albrecht[1]) in ihrem neuesten, vorzüglichen Werke über „direkte Endoskopie der Luft- und Speisewege“ mit keinem Wort der Chiarischen[2]) elliptischen Oesophagoskope Erwähnung taten, obwohl dieselben im Juni 1914 auf dem Kieler Kongreß von meinem Chef demonstriert worden waren.

Die Einführung der elliptischen Tracheobronchoskope hinter der Epiglottis in das Larynxinnere gestaltet sich ebenso leicht wie bei den runden, wenn beim Heben der Epiglottis zuerst der längere Durchmesser der Ellipse frontal steht und dann durch Drehen des Panelektroskops mitsamt dem Rohr um 90° im Aditus noch sagittal gestellt wird.

Ich hatte bisnun leider nur einmal Gelegenheit, das elliptische Tracheobronchoskop anzuwenden. Es handelte sich um ein vierjähriges Kind, das eine Bohne aspiriert hatte. Die Einführung des Rohres (kurzer Durchmesser 6 *mm*,

---

[1]) W. Brünings und W. Albrecht, Direkte Endoskopie der Luft- und Speisewege. Neue Deutsche Chirurgie, herausgegeben von P. v. Bruns, Bd. 16.

[2]) O. Chiari, Rohre von elliptischem Querschnitt zur Oesophagoskopie. Vortrag, gehalten auf der Jahresversammlung deutscher Laryngologen in Kiel, Pfingsten 1914.

Digitized by Google
Original from UNIVERSITY OF CALIFORNIA
Generated on 2019-10-24 14:44 GMT / http://hdl.handle.net/2027/uc1.b3252763
Public Domain in the United States, Google-digitized / http://www.hathitrust.org/access_use#pd-us-google

langer Durchmesser 8 *mm*, Länge 22 *cm*) durch den Larynx in die Trachea ging nach der oben geschilderten Weise auffallend leicht von statten. Die Bohne konnte selbst dann noch gut gesehen werden, als der Führungsteil der Pinzette in der scharfen Krümmung des Rohres lag. Der Eingriff dauerte samt Narkose eine Viertelstunde. Tagsdarauf waren keine nennenswerten subglottischen Schwellungen zu sehen, zu Stenosenerscheinungen war es überhaupt nicht gekommen; 3 Tage später wurde das Kind geheilt entlassen.

12. Elektrischer, leicht ausschaltbarer Stirnreflektor.

Er ist als eine Modifikation des Clarschen Reflektors anzusehen, und zwar besteht dieselbe in dem Mattschleifen des Glases des Glühlämpchens und in der leichten Ausschaltbarkeit des Lichtes durch einfaches Emporheben des

Fig. 12.

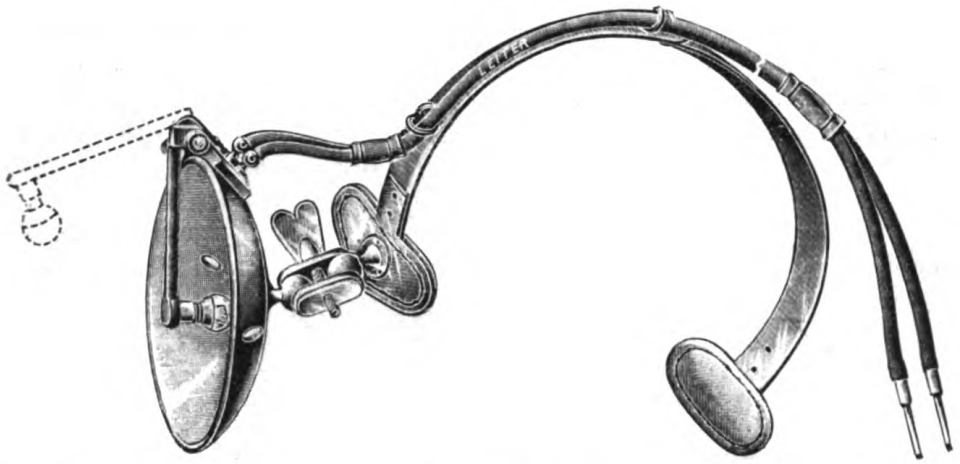

das Glühlämpchen tragenden Hebels (Fig. 12). Das Mattschleifen des Glases hat den Zweck, ein gleichmäßiges Licht zu erzielen. Die Erfahrung zeigt nämlich, daß der auf das Objekt geworfene Lichtkegel eines gewöhnlichen Lämpchens Stellen verschiedener Lichtintensität, also hellere und dunklere Stellen, aufweist. Diese Unregelmäßigkeit in der Lichtintensität wirkt beim Untersuchen sehr störend und ist durch die Kohlen- oder Metallfäden des Lämpchens bedingt. Durch das Mattschleifen des Glases ist diesem Übelstande abgeholfen, man erhält ein tadelloses, gleichmäßiges Licht, dessen Intensität vielleicht um ein Minimales geringer ist als die des gewöhnlichen Lämpchens, jedoch leicht durch stärkeres Einschalten des Stromes ausgeglichen werden kann.

13. T-Kanülen mit auswechselbarem oberen Schenkel.

Bei der Behandlung von Larynxstenosen Jugendlicher würde man, wie es sich immer wieder zeigt, eine große Anzahl und Auswahl von T-

Digitized by Google
Original from UNIVERSITY OF CALIFORNIA
Generated on 2019-10-24 14:44 GMT / http://hdl.handle.net/2027/uc1.b3252763
Public Domain in the United States, Google-digitized / http://www.hathitrust.org/access_use#pd-us-google

Kanülen benötigen, um diejenige herauszufinden, die gerade für den Fall paßt und in keiner Weise die Gewebe reizt. Es kommt dabei weniger auf den in die Trachea abgehenden unteren Schenkel der Kanüle an, als vielmehr auf den nach oben in die Glottis abgehenden. Um nun die Kosten der Anschaffung vieler solcher T-Kanülen zu reduzieren, ließ ich ein Gewinde am oberen Schenkel anbringen, so daß ein ganzer Satz von Larynxdilatatoren verschiedener Länge, Art und Krümmung, solide oder hohle, oben offene oder geschlossene aufgeschraubt werden können; die Stärke aller dieser dilatierenden oberen Schenkel aber bleibt für ein und dieselbe Kanüle immer die gleiche; auch hat der Instrumentenmacher besonders darauf zu sehen, daß das Gewinde so beschaffen ist, daß der obere Schenkel, wenn er ad maximum angeschraubt ist, dennoch in die Sagittalebene zu liegen kommt, d. h. genau nach hinten und nicht nach hinten rechts oder links sieht (Fig. 13).

Fig. 13.

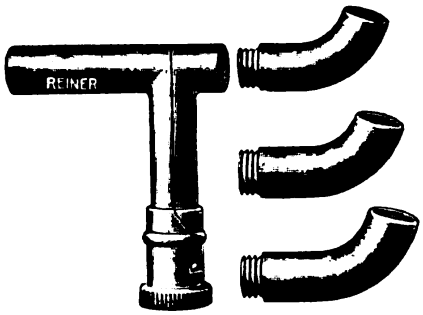

14. Paraffinspritze.

Sie besitzt Ähnlichkeit mit der von Brünings angegebenen, hat aber vor dieser den Vorteil, daß sie zweiteilig ist, d. h. nur ein Gewinde besitzt

Fig. 14.



(Fig. 14), während die Brüningssche dreiteilige zwei Gewinde hat. Bei Paraffininjektionen, besonders bei Injektionen von Hartparaffin zeigt sich häufig der Übelstand, daß das Paraffin gerade an der Stelle, wo sich ein Gewinde befindet, gerne entweicht. Bei meiner Spritze stellt nun der dem Mittelstück der Brüningsschen Spritze entsprechende Teil und die mit diesem zusammengelötete Nadel selbst ein einheitliches Stück dar; trotzdem kann die

Digitized by Google
Original from UNIVERSITY OF CALIFORNIA
Generated on 2019-10-24 14:44 GMT / http://hdl.handle.net/2027/uc1.b3252763
Public Domain in the United States, Google-digitized / http://www.hathitrust.org/access_use#pd-us-google

Nadel, wenn sie unbrauchbar geworden ist, leicht durch Einlöten einer neuen ersetzt werden. Die Spritze ist außerdem bedeutend kürzer als die Brünningssche, wodurch eine sicherere Führung ermöglicht ist.

15. Radiumträger für den Oesophagus.

An einer elastischen Schlundbougie ist ein Metallstück, mit Gewinde versehen, angebracht, auf das verschiedene Metallkappen (Fig. 15 *a*, *b*, *c*) zur Aufnahme des Dominiciröhrchens passen.

a zeigt eine seitlich offene für Seitenbestrahlung,

b eine geschlossene Metallkappe,

c eine vorn offene für kräftige Bestrahlung nach vorn.

Das Dominiciröhrchen, welches aus der Kapsel selbst nicht herausfallen kann, ist außerdem an dem Häkchen eines die ganze Bougie durchlaufenden

Fig. 15.

Fig. 15 *a*.

Fig. 15 *b*.

Fig. 15 *c*.

biegsamen Drahtmandrins, der durch eine Schraube am oberen Ende gestreckt und angezogen werden kann, aufgehängt (siehe Fig. 15).

Einen anderen Radiumträger für den Oesophagus hat Chiari konstruieren lassen; für manche Fälle eignet sich dieser besser als meiner, weil er dünner ist und deshalb enge Stellen des Oesophagus leichter passieren kann; durch Aufschrauben einer Bougie filiforme am vorderen Ende kann man die engsten Partien der Speiseröhre passieren und bestrahlen; nur fehlt diesem Träger die Strahlenfiltrierung durch die oben abgebildeten und beschriebenen Metallkappen.

16. Radiumträger für den Nasenrachenraum.

Er besteht aus einem dünnen Stabe, dessen distales, ca. $2^1/_2$ *cm* langes Ende zur Aufnahme des Dominiciröhrchens bestimmt und gelenkig mit dem

Digitized by Google
Original from UNIVERSITY OF CALIFORNIA
Generated on 2019-10-24 14:44 GMT / http://hdl.handle.net/2027/uc1.b3252763
Public Domain in the United States, Google-digitized / http://www.hathitrust.org/access_use#pd-us-google

proximalen Ende verbunden ist; durch Faden- oder Drahtzug kann das distale Ende mehr weniger gegen das proximale geneigt werden (Fig. 16). Dieser

Fig. 16.

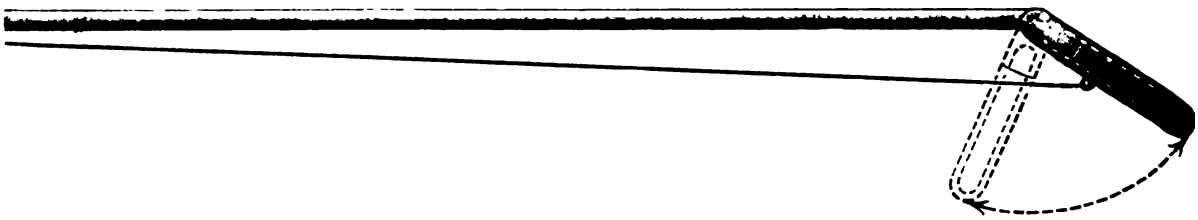

Radiumträger hat eine gewisse Ähnlichkeit mit dem von Prof. Urbantschitsch für das Ohr angegebenen.

17. Radiumträger für die Tonsillargegend.

Er hat in der Anlage Ähnlichkeit mit einem Tonsillenkompressorium, nur ist er aus Draht angefertigt, deshalb sehr leicht, was von Wichtigkeit ist, sehr einfach konstruiert und besitzt nur eine schwache Federung, deren Druck

Fig. 17.

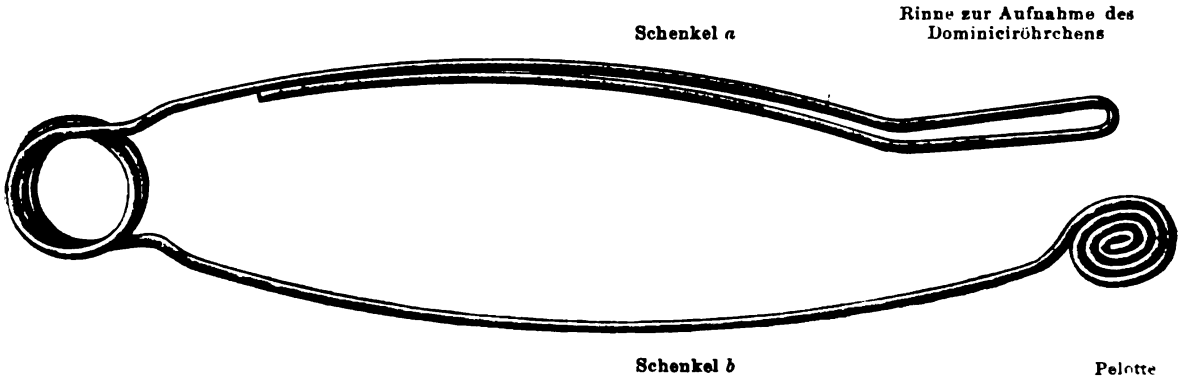

vom Patienten selbst bei langer Bestrahlung leicht ertragen werden kann. Das Dominicirröhrchen kommt in die Rinne des distalen Endes des Schenkels *a* zu liegen und wird in dieser noch fixiert (Fig. 17).

18. Radiumträger für die vordersten Partien der Nasenscheidewand.

Zur Behandlung erkrankter Stellen des häutigen und der vorderen Partien des knorpeligen Septums ließ ich eine leichte, zarte Klammer anfertigen,

Digitized by Google
Original from UNIVERSITY OF CALIFORNIA
Generated on 2019-10-24 14:44 GMT / http://hdl.handle.net/2027/uc1.b3252763
Public Domain in the United States, Google-digitized / http://www.hathitrust.org/access_use#pd-us-google

in deren Gabel ein knopfförmiger, beliebig großer Träger eingesetzt werden kann; vermittelst einer Schraube wird der Träger auf dem Septum fixiert (Fig. 18).

Fig. 18.

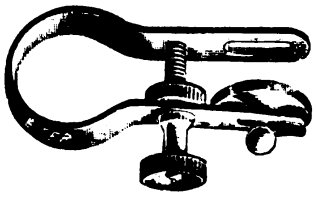

* * *

Die Instrumente Nr. 4, 9, 10 und 13 wurden von der Firma H. Reiner, IX., Van Swietengasse 10, die Instrumente Nr. 1, 5, 6, 7, 8 und 14 von der Firma Karl Reiner & Lieberknecht, IX., Mariannengasse 17, die Instrumente Nr. 11 und 12 sowie die vier Radiumträger Nr. 15, 16, 17 und 18 von der Firma Jos. Leiter, IX., Mariannengasse 11, angefertigt; die Instrumente Nr. 2 und 3 stammten ursprünglich von der Firma Franz X. Erhardt, IX., Lazarettgasse 11, wurden dann von der Firma Karl Reiner & Lieberknecht etwas modifiziert in den Handel gebracht.

Vereinsberichte.

Oto-laryngologischer Verein in Norwegen.

Sitzung vom April 1915.

Vorsitzender: Uchermann.
Schriftführer: Galtung.

Galtung führte aus der Poliklinik des Rikshospitalets eine 36 Jahre alte Dame vor, die, an Tuberculosis pulmonum leidend, 2 Jahre lang in einem Sanatorium mit Erfolg behandelt worden war. Während der letzten 3—4 Monate entwickelte sich Heiserkeit; kein Husten oder Dysphagie. Bei der Untersuchung erweist sich der Larynxeingang als normal. Die Stimmlippen ein wenig injiziert, etwas geschwollen und normal beweglich. Vorne auf der linken Seite, nahe der Commissura ant. sieht man einen reichlich 1 *cm* langen, spitzen, an der Basis $^1/_2$ *cm* breiten, zapfenförmigen Tumor von Schleimhautfarbe. Er zeigt mit seiner Spitze nach innen zu und rückwärts und ist sicherlich die eigentliche Ursache der Heiserkeit. Eine Ulceration ist nicht zu entdecken, ist aber vermutlich vorhanden. Es handelt sich wahrscheinlich um ein **Tuberkulom.** Pat. kehrte zwecks Entfernung des Tumors nach 14 Tagen zurück. (28. V. Die Geschwulst ist entfernt, der Ausgangspunkt geätzt. Eine mikroskopische Untersuchung erfolgte leider nicht, da das Präparat fortkam.)

Uchermann stellte ein 22 Jahre altes Mädchen vor, bei dem vor 5, beziehungsweise 2 Jahren wegen purulenter Schleimhautentzündung und retrobulbärer Opticusneuritis eine partielle Resektion der Ethmoidalzellen vorgenommen wurde sowie eine Erweiterung der Öffnung zur Sphenoidalhöhle, und zwar zunächst auf der linken Seite und 3 Jahre später auf der rechten. Das Ergebnis war beide Male ein befriedigendes, denn die Neuritis ging zurück und die Sehkraft wurde wieder normal. Vor 14 Tagen wurde sie während einer Erkältung schwindlig, was besonders beim Liegen zutage trat. Sie

Digitized by Google
Original from UNIVERSITY OF CALIFORNIA
Generated on 2019-10-24 14:44 GMT / http://hdl.handle.net/2027/uc1.b3252763
Public Domain in the United States, Google-digitized / http://www.hathitrust.org/access_use#pd-us-google

glaubte auch auf dem linken Auge schlechter zu sehen und befürchtete ein Rezidiv des alten Leidens (doch zeigte sich kein Skotom), weshalb sie ins Krankenhaus kam. Ihre Befürchtung war jedoch ohne Grund. Es fanden sich keine Zeichen eines Opticusleidens vor und in der Nase nur etwas Hypertrophie sowie ein linkseitiger Katarrh um die Concha media, der nach Beseitigung der Hypertrophie sofort behoben wurde.

Dagegen ist Nystagmus vorhanden, in den ersten Tagen nur vertikaler, verbunden mit Schwindelgefühl beim Blick nach oben, später Nystagmus beim Blick nach allen Richtungen, nur nicht beim Blick geradeaus. Sie klagt auch über Doppelbilder beim Blick nach links (linkseitige Abducensparese). Inwiefern diese vor ihrer Ankunft vorhanden war, kann sie nicht angeben; jedenfalls wurde dieselbe im Krankenhause (oder der Augenabteilung) nicht vor Verlauf einiger Tage beobachtet. Beim Schließen der Augen läßt der Schwindel nach. Gehör durchaus normal, kein Sausen. Sie leidet an einer Mitralinsuffizienz, ist aber sonst gesund. Kein Zeichen von Hysterie.

Hier liegt also ein Fall von Vertigo mit Nystagmus vor, der seinen Ausgangspunkt nicht im Ohr hat, der aber, in Verbindung mit der Abducensparese betrachtet, mutmaßlich zentralen Ursprunges sein muß. Eine Affektion des Abducenskernes z. B. bei einer Blutung (Embolie) wird die Parese erklären und gleichzeitig auch den Spasmus durch eine sekundäre Reizung der anderen naheliegenden Kerne der Augenmuskelnerven. (2. VI. 1915: Laut Brief befindet sie sich wohl. Kein Schwindel. Immer noch etwas Abducensparese.)

Uchermann machte Mitteilungen über einen Pat., der seit 4 Tagen an einer **akuten suppurativen Sinusitis frontalis** litt mit pyämischem Fieber und starker Schwellung des linken Oberlides; 4 Tage vorher eine gewöhnliche Erkältung mit Schnupfen. Die Nase ist bei der Ankunft normal. Es wurde deshalb auswendig eine ungefähr 10 Öre (etwa ein silbernes Zwanzigpfennigstück) große Öffnung an der üblichen Stelle gemacht (dicht über dem oberen Ende des Os lacrymale). Ein Teelöffel voll weißen, dicken, nicht stinkenden Eiters wurde entleert. Die Höhle ist von mittlerer Größe. Eine Sonde kann nicht in die Nase hinabgeführt werden. 3 Wochen später ist die Höhle trocken und die Öffnung geschlossen.

Uchermann erwähnt ferner einen Fall von **Cancer palati duri dextri** (Rezidiv) und einen Fall von **Zungenkrebs,** wo sein Laryngotom sich als sehr zweckmäßig erwiesen hatte (Laryngotomie, Tamponade von Kehlkopf und Rachen während der Operation). Ferner wurde nach der Tonsillektomie Tamponade der Wunde mit antiseptischer Gaze anempfohlen, wenn erforderlich unterstützt durch eine Sutur von Gaumenband.

Referate.

I. Allgemeines.

Zur Behandlung der Unterkieferfrakturen. Von Josef Kindl (Prag). (Zschr. f. Mund- u. Kieferchir. 1. H. 2.)

Kindl gibt zuerst eine Darstellung der Ätiologie und der Einteilung der Unterkieferbrüche und beschreibt einen neuen Extensionsverband zur Behandlung derartiger Verletzungen. Er gipst eine Aluminiumspange in einen Kopf-

Digitized by Google
Original from UNIVERSITY OF CALIFORNIA
Generated on 2019-10-24 14:44 GMT / http://hdl.handle.net/2027/uc1.b3252763
Public Domain in the United States, Google-digitized / http://www.hathitrust.org/access_use#pd-us-google

verband ein, die, an den Enden geteilt, ober- und unterhalb der Ohren bis zum Hinterhaupt sich erstreckt und handbreit vor dem Gesicht in Unterkieferhöhe, in der Mitte eingekerbt, bogenförmig absteht. An die um die Fraktur gelegte Drahtschlinge wird ein Gummidrain geknüpft und weiter, unter Benutzung der Aluminiumspange, ein beliebig starker Zug bewirkt.

Nach Kindls Ansicht ist die Extensionsbehandlung ein wertvolles therapeutisches Hilfsmittel bei allen Frakturen des Unterkiefers außerhalb der Zahnreihe, bei allen mehrfachen Brüchen, wenn einer derselben außerhalb der Zahnreihe sitzt, bei jenen Frakturen, in denen das Mittelstück herausgebrochen ist und durch Zurücksinken der Zunge Atemstörungen drohen, ferner bei Frakturen am zahnlosen Kiefer. Mit ihrer Hilfe wird die Knochennaht häufig umgangen. Die Methode ähnelt der von Wieting angegebenen, hat aber vor dieser einige Vorteile. Cäsar Hirsch.

Das Osteofibrom des Oberkiefers. Von R. v. Hippel (Berlin). (Zschr. f. Mund- u. Kieferchir. 1. H. 2.)

Kritik der bisher bekannten Fälle. v. Hippel läßt nur vier gelten und berichtet über einen fünften. Das Osteofibrom des Oberkiefers bietet ein scharf umschriebenes klinisches und pathologisch-histologisches Krankheitsbild. Es tritt besonders bei Jugendlichen (häufiger bei Mädchen) ohne bis jetzt bekannte Ätiologie auf. Langsames, schmerzloses Wachstum, Neigung, lange auf den Kiefer und das Jochbein beschränkt zu bleiben, später Übergreifen auf die Orbita, völliges Fehlen anderer Verdrängungserscheinungen oder Drüsenschwellungen, völliges Freibleiben der Nase. Letztere Tatsache sowie die diffuse Art der Schwellung und die Härte ist differentialdiagnostisch den kugelig geschwellten Kiefercysten gegenüber wichtig, die ja Pergamentknistern zeigen und meist die Nase in Mitleidenschaft ziehen.

Histologisch ist das Osteofibrom besonders auch durch das Fehlen lamellärer Anordnung und entzündlicher Produkte scharf getrennt von den übrigen gutartigen (und bösartigen) Tumoren des Oberkiefers. Therapeutisch empfiehlt v. Hippel die partielle Resektion des Oberkiefers von der Fossa canina aus, die kosmetisch ein sehr gutes Resultat gibt. Nur bei ganz vernachlässigten und deshalb sehr ausgedehnten Fällen käme eine totale Oberkieferresektion in Betracht. Cäsar Hirsch.

Die Gicht in den oberen Luftwegen. Von Dr. Artur Thost (Hamburg). (Arch. f. Laryng. 26. H. 2.)

Die Gicht bildet nach Thost eine der Komponenten, welche das Krankheitsbild des Heufiebers bedingen. Sie ist ferner die Ursache gewisser Fälle von scheinbar einfachem chronischen Katarrh der oberen Luftwege und von Erkrankungen der Gelenke des Kehlkopfes. Diese Fälle betreffen Personen von gichtischer Konstitution. Sie sind besonders dadurch gekennzeichnet, daß die übliche und sonst wirksame lokale Therapie bei ihnen versagt und dokumen-

Digitized by Google
Original from UNIVERSITY OF CALIFORNIA
Generated on 2019-10-24 14:44 GMT / http://hdl.handle.net/2027/uc1.b3252763
Public Domain in the United States, Google-digitized / http://www.hathitrust.org/access_use#pd-us-google

tieren sich auch durch akute Steigerungen, an denen auch die anderen Schleimhäute, insbesondere die der weiblichen Genitalien, teilnehmen. — Von den Erkrankungen der Mundhöhle wird die Alveolarpyorrhöe von der Mehrzahl der Zahnärzte als gichtisch aufgefaßt. — In den tieferen Luftwegen macht die Gicht Bronchialkatarrhe und echtes Bronchialasthma. Auch die Pleura befällt sie. Die günstige Wirkung von Mineralwasserkuren (Fachinger, Salzschlirfer, Emser Wasser) erhärtet die Diagnose. Verf. bringt die Beschreibung von elf einschlägigen Krankheitsfällen eigener Beobachtung. R. Hoffmann.

Über die durch eine Art Diplokokken verursachte diphtherieähnliche Pharyngitis und Laryngitis auf der Insel Formosa. Von Dr. Seiji Kashiwabara (Taihoku, Formosa). (Arch. f. Laryng. 26. H. 1.)

In 50 das Krankheitsbild der Diphtherie bietenden Fällen konnte Verf. Diphtheriebacillen nicht nachweisen. Vielmehr gelang es ihm, an den Fällen, welche zwei Epidemien der Jahre 1908 und 1909 lieferten, als Erreger der Krankheit gewisse Diplokokken nachzuweisen, deren Biologie und Morphologie er ausführlich beschreibt. Mit echter Diphtherie hat die Krankheit nichts zu tun. Eine sichere Trennung kann nur durch die bakteriologische Untersuchung geschehen. R. Hoffmann.

Metallspeicheltasche mit auswechselbarer Stoffeinlage. Von Dr. Richard Loewenberg (Berlin). (Arch. f. Laryng. 26. H. 1.)

Ein mit Billrothbatisteinlage versehener Korb aus Nickelmetall.

R. Hoffmann.

Über angeborene Halsfisteln und einige mit diesen verwandte Anomalien. Von Dr. Frithjof Leegaard (Bergen, Norwegen). (Arch. f. Laryng. 26. H. 1.)

Verf. bringt die ausführliche Beschreibung von 16 Fällen von lateralen und 2 Fällen von medialen angeborenen Halsfisteln. Er gibt zu ihrem Verständnis eine eingehende Beschreibung der entsprechenden entwicklungsgeschichtlichen Verhältnisse. In der Ätiologie der lateralen Fisteln spielt die Erblichkeit zweifellos eine Rolle. Die Mißbildung kann bei Geschwistern vorkommen, auch in mehreren Generationen vererbt werden. Consanguine Ehen begünstigen ihr Vorkommen. Die lateralen Fisteln haben eine aus der normalen Entwicklungsgeschichte zu erklärende Vorliebe für die rechte Seite. Ihre äußere Öffnung befindet sich gewöhnlich in der Nähe des sternalen Endes der Clavicula und in der Nähe des medialen Randes des M. sternocleidomastoideus. Die innere Öffnung befand sich in den vom Verf. beobachteten Fällen jedesmal in dem hinteren Gaumenbogen, mehr an dem scharfen Rand desselben. Sie stammen also ihrer Lage nach von der zweiten Schlundtasche ab.

Klinisch machen sie oft sehr unbedeutende Symptome, verhältnismäßig am meisten belästigt die Sekretion die Patienten. Hebung der Fistel und zugleich Einziehung ihrer äußeren Öffnung beim Schluckakt ist ein Zeichen für komplette, d. h. bis in den Pharynx reichende Fistel.

Digitized by Google
Original from UNIVERSITY OF CALIFORNIA
Generated on 2019-10-24 14:44 GMT / http://hdl.handle.net/2027/uc1.b3252763
Public Domain in the United States, Google-digitized / http://www.hathitrust.org/access_use#pd-us-google

Die medianen Fisteln machen sich im Gegensatz zu den lateralen erst einige Monate nach der Geburt bemerkbar, und zwar durch Schwellungen, die spontan nach außen durchbrechen oder inzidiert werden und dann erst eine bleibende Fistel bedingen. Sie stammen meist vom Ductus thyreoglossus ab: in dem einen der beiden Fälle des Verf.s führt er die medianen Fisteln indes auf die dem mesobronchialen Felde des Vorderarmes entsprechende Inframaxillarfläche zurück.

Nebenher behandelt Verf. noch:

eine angeborene Ohrenfistel,

einen Auricularanhang,

einen angeborenen Hautauswuchs an der Seite des Halses.

R. Hoffmann.

Die Fürsorge für die aus den Lungenheilstätten Entlassenen. Von O. Roepke (Melsungen). (Zschr. f. Tbc. 23. H. 1.)

Nach Erledigung der zur Heilstättenbehandlung ungeeigneten Fälle, worin die Nichttuberkulösen und die aussichtslosen Fälle zu rechnen sind, und von denen er wieder an den Patienten mit geringen Abweichungen der Lungenspitzen die diagnostische Bedeutung des Tuberkulins hervorhebt, wendet Verf. sich den geeigneten Fällen zu, die in der Regel 12—13 Wochen in Heilstättenbehandlung bleiben. Er tritt hier vor allem der Auffassung entgegen, daß jeder tuberkulöse Versicherte nur das Opfer seiner ungünstigen hygienischen Arbeits- und Lebensbedingungen darstellt, und empfiehlt, mit dem Rat des Berufswechsels sparsam zu sein. Belehrung, insbesondere Bettruhe bei Erkältungen und passageren Infektionen, leistet für den einzelnen Pat. dasselbe. Für Gebesserte und Geheilte empfiehlt er die regelmäßige Nachuntersuchung, eventuell sog. Erholungskuren. Besonders warm tritt Roepke, der Herold der Tuberkulintherapie, für die ambulante Tuberkulinbehandlung ein bei gebesserten oder zum Stillstand gebrachten Prozessen und empfiehlt dringend die Vermehrung der Stellen für die ambulante Tuberkulinanwendung. Nach Besprechung der Fürsorge beim weiblichen Geschlecht (Heiratskonsens, Verhütung und Unterbrechung der Schwangerschaft) und der Frage der Tauglichkeit zum Militärdienst, beschäftigt er sich noch besonders mit dem Problem der Unterbringung Gebesserter und Geheilter in den tropischen und subtropischen Kolonien (Deutsch-Südwestafrika etc.). Nach den im Ausland und in Deutschland gemachten Erfahrungen glaubt er, davon bestimmt abraten zu können und empfiehlt dagegen die innere Kolonisation, Versetzung jener Fälle als Landwirte oder landwirtschaftliche Arbeiter oder auch als gewerblich Tätige auf das Land. Marschik.

Erfahrungen über künstlichen Pneumothorax bei Lungentuberkulose. Von E. Meissen (Essen) und F. Salzmann (Kissingen). (Zschr. f. Tbc. 23. H. 1.)

Bericht über 25 Fälle mit längerer Beobachtung (bis zu $2^1/_2$ Jahren). Beschreibung der Technik und des Salzmannschen Apparates, dessen Modi-

Digitized by Google
Original from UNIVERSITY OF CALIFORNIA
Generated on 2019-10-24 14:44 GMT / http://hdl.handle.net/2027/uc1.b3252763
Public Domain in the United States, Google-digitized / http://www.hathitrust.org/access_use#pd-us-google

fikation im wesentlichen in drei verschiedenen Röhren für die Einführung von Stickstoff, Sauerstoff und Wasser besteht. Besonders eingehend werden die Gefahren und bedrohlichen Zufälle besprochen, namentlich das Auftreten bedenklicher Erscheinungen, wie Angstgefühle, Krämpfe etc., die früher als Pleurashock bezeichnet wurden, die aber wahrscheinlich sämtlich auf Gasembolie zurückzuführen sind, welche ja nicht immer tödlich zu sein braucht. Die Methode ist die Stichmethode (Forlanini), die gegenüber der Brauerschen den unbestreitbaren Vorzug hat, daß man beim Versagen sich leichter zur Aufsuchung einer anderen Stelle entschließt. Aus den mitgeteilten Krankengeschichten ergibt sich bei strenger Indikationsstellung (einseitige Erkrankung, schwere Erkrankung, Erfolglosigkeit jeder anderen Therapie) im ganzen ein befriedigender Erfolg: ein Drittel Geheilte, ein Drittel Gebesserte, ein Drittel Mißerfolge. Bei minutiöser Einhaltung ihrer Technik und großer Vorsicht glauben die Autoren, welche keine üblen Zufälle erlebten, die Gefährlichkeit des künstlichen Pneumothorax wesentlich herabmindern zu können.

Marschik.

Untersuchungen über die Desinfektionskraft des Sauerstoffwaschmittels „Persil" für die Wäschebehandlung Tuberkulöser. Von Th. Landgraf (Melsungen). (Zschr. f. Tbc. 23. H. 1.)

„Persil" desinfiziert nicht die Wäsche Tuberkulöser, wenn auch nach Scheible Kulturen von Staphylokokken, Colibacillen, Typhusbacillen und Diphtheriebacillen damit abgetötet werden. Das besonders von Roepke empfohlene Rohlysoform bleibt demnach nach wie vor das verläßlichste Desinfektionsmittel für Wäsche. Marschik.

Kreosot-, Kalk- und Phosphortherapie bei Lungentuberkulose. Von E. Brandenburg. (Zschr. f. Tbc. 23. H. 1.)

Gestützt auf die Berichte von Versuchen über die vermehrte Kalk- und Phosphorausscheidung Tuberkulöser empfiehlt Verf. die Kombination dieser beiden Substanzen mit Guajacol in Form folgenden Rezepts:

Kal. sulfoguajacol.	6·0
Calc. glycerinophosphoric.	1·2
Solve in	
Aq.	50·0
Adde	
Syr. spl. u. Syr. cerasorum āā	60·0
Aq. ad	200·0.

Marschik.

Die Tuberkulosebekämpfung in Berlin nach Ausbruch des Krieges 1914. Von Pütter (Kgl. Charité). (Zschr. f. Tbc. 23. H. 2.)

Die unvermeidliche Stockung so vieler Zweige des öffentlichen Lebens bei Kriegsausbruch, die Bereitstellung eines Teiles der öffentlichen und privaten Krankenpflege, sowohl was Anstalten als Personal anbelangt, für Ver-

Digitized by Google
Original from UNIVERSITY OF CALIFORNIA
Generated on 2019-10-24 14:44 GMT / http://hdl.handle.net/2027/uc1.b3252763
Public Domain in the United States, Google-digitized / http://www.hathitrust.org/access_use#pd-us-google

wundete, wobei in der leicht begreiflichen Hochflut der Begeisterung und im Drange zu helfen, alle diese Änderungen allzu brüsk und überhastet, dem momentanen Bedürfnis nicht entsprechend, sich vollzogen, brachte erhebliche Gefahr für die Weiterverbreitung der Tuberkulose in den Wohnungen. Dem Zentralkomitee der Berliner Auskunfts- und Fürsorgestellen gebührt das Verdienst, am ersten und tatkräftigsten seit Kriegsbeginn diesen Übelständen und Gefahren begegnet zu haben, und zwar zunächst durch unerbittliche Zurückhaltung des ganzen Pflegepersonals für eigene Zwecke, wobei es manchen harten Strauß mit taten- und felddienstdurstigen Schwestern auszukämpfen gab, durch Versorgung aller aus den diversen Anstalten entlassenen Ansteckenden, durch Verhütung von Einquartierung der Truppen bei tuberkulösen Familien und durch Einrichtung eines Seuchenkurses für Schwestern, worin diese namentlich auch in der Desinfektion von Wohnungen unterrichtet wurden für den Fall, als die städtische Desinfektionsanstalt zu stark in Anspruch genommen werden sollte. Marschik.

Der klimatische Einfluß Nervis und Riviera di Levante bei Lungen- und Kehlkopftuberkulose. Von E. Kant (Leipzig). (Zschr. f. Tbc. 23. H. 2.)

Bericht über eine einjährige Tätigkeit in der Villa „Clementina“ Nervi. Unter 29 Fällen von Lungen- und Larynxtuberkulose fanden sich alle Stadien. Besonders bemerkenswert sind die Besserungserfolge bei schweren Fällen des dritten Stadiums, die sich wegen der starken Reduktion der Atmungsoberfläche ihrer Lungen im Hochgebirge nicht wohl fühlen. Verfasser redet deshalb sehr einem innigeren Zusammengehen von Süden und Hochgebirge das Wort sowie einer längeren Kurzeit ohne Zwischenstationen, da eine solche bei dem gemäßigten, durchaus nicht „heißen“ Klima Nervis meist nicht nötig sei. Speziell den Larynxtuberkulosen ist die Staubfreiheit und die stark jodhaltige Luft Nervis sehr zuträglich. Eine Lokalbehandlung erübrigt sich meist. Unter den Kontraindikationen zählt er auf: Alle fieberhaften, zu weit vorgeschrittenen Fälle, Darmtuberkulose und, was besonders wichtig ist, ausgesprochene Hysterie und Neurasthenie. Endlich berichtet er, daß der Vorwurf der „Tuberkuloselüge“ für die Anstalten an der Riviera heute nicht mehr gilt. Immer mehr kommt man von der Anzeige „Tuberkulose ausgeschlossen“ ab, in der richtigen Erwägung, daß mit der fortschreitenden Erziehung des Publikums auch dessen Vertrauen in die Anstalten wächst, die Tuberkulöse aufnehmen, schon wegen ihrer besseren und gewissenhafteren prophylaktischen und hygienischen Einrichtungen. Marschik.

Über die Eiweißreaktion des Sputums bei Lungentuberkulose. Von L. Löwenbein (Überruh b. Isny). (Zschr. f. Tbc. 23. H. 2.)

In den letzten Jahren hat man vielfach versucht, die Eiweißreaktion im Sputum Tuberkulöser diagnostisch und prognostisch zu verwerten. Nach Besprechung der bisher über diese Frage erschienenen Literatur schildert Lö-

Digitized by Google
Original from UNIVERSITY OF CALIFORNIA
Generated on 2019-10-24 14:44 GMT / http://hdl.handle.net/2027/uc1.b3252763
Public Domain in the United States, Google-digitized / http://www.hathitrust.org/access_use#pd-us-google

wenbein die Methodik seiner ganzen Untersuchungen, die sich auf 540 Proben bei 144 Fällen beläuft. Die Untersuchungen sind wegen der Schwierigkeit, reines Lungensputum zu bekommen und ungeeignete Fälle (Mischinfektionen etc.) auszuschließen, für die Praxis ungeeignet. Seine Ergebnisse sind:

1. Bei der Differentialdiagnose zwischen unkomplizierter chronischer Bronchitis und Tuberkulose spricht ein Eiweißgehalt von 1‰ und darüber unbedingt für Tuberkulose. Ein Eiweißgehalt unter 1‰ schließt diese nicht aus. Ein Eiweißgehalt von 1‰ und darüber bei chronischem Emphysem und Bronchitis spricht dafür, daß auch eine Tuberkulose besteht.

2. Im Verein mit den anderen Untersuchungsmethoden gibt die quantitative Eiweißbestimmung wertvolle Anhaltspunkte für die Prognose, und zwar ist die Zu- oder Abnahme des Eiweißgehaltes im allgemeinen von größerer Bedeutung als die absolute Höhe desselben. Die Veränderung des Eiweißgehaltes kommt für die Beurteilung oft mehr in Betracht als die Zu- oder Abnahme der Tuberkelbacillen. Nach Anlegung eines künstlichen Pneumothorax gibt die fortlaufende Beobachtung des Eiweißgehaltes einen guten Einblick in den erzielten Erfolg und ist bei der Beantwortung der Frage, wann eine Nachfüllung angezeigt ist, mit zu verwerten.

3. Zur quantitativen Bestimmung des Eiweißgehaltes des Sputums muß man beim Sammeln und Verarbeiten desselben mit großer Genauigkeit vorgehen, um brauchbare Resultate zu bekommen. Zur Ausführung der Probe genügen meistens 5 cm^3 Sputum. Marschik.

Zur Frage der Spezifität des Fettwachses als Partialantigen. Von N. W. Kusnetzoff (St. Petersburg). (Zschr. f. Tbc. 23. H. 2.)

Die Resistenz der Tuberkelbacillen wird durch das Vorhandensein einer Zellmembran und namentlich durch den Gehalt derselben an Fett- und Wachsstoffen erklärt. Im Einklang damit stehen Versuche Metallnikoffs, der fand, daß Tuberkelbacillen im Körper der Bienenmottenraupe, welche im Bienenstock lebt, sich von Wachs nährt und ein wachsverdauendes Ferment produziert, sehr schnell zugrunde gehen. Die Versuche Kusnetzoffs, welche noch weitaus nicht abgeschlossen sind, führten zunächst zu dem Nachweis, daß das aus Tuberkelbacillen gewonnene Fettwachs tatsächlich gegenüber Tuberkulose spezifisch ist. Er erhielt sowohl allgemeine als auch Herdreaktionen. A. I. Sternberg, unter dessen Leitung diese Versuche stattfanden, erklärt den Mechanismus durch lysierende Wirkung der durch die Fettwachsinjektion im Organismus erzeugten Antikörper auf die Tuberkelbacillenmembran: Die Bacillen werden gelöst und ihre Endotoxine werden frei, daher Temperatursteigerung und die anderen Begleiterscheinungen.

Von diesen Ergebnissen aus entsteht nun die Frage, ob es möglich ist, die therapeutische Wirksamkeit der Tuberkuloseimmunität durch Einverleibung von Fettwachs zu steigern. Marschik.

Generated on 2019-10-24 14:44 GMT / http://hdl.handle.net/2027/uc1.b3252763
Public Domain in the United States, Google-digitized / http://www.hathitrust.org/access_use#pd-us-google
Digitized by Google
Original from UNIVERSITY OF CALIFORNIA

Unsere bisherigen Resultate bei der Behandlung der Lungentuberkulose mittelst Plombierung und verwandter Methoden. Von G. Baer (Davos). (Zschr. f. Tbc. 23. H. 3.)

Die chirurgische Therapie der Lungentuberkulose hat durch die von Tuffier eingeführte extrapleurale Kollapsmethode oder Pleuropneumolyse eine wesentliche Bereicherung erfahren. Sie steht in bezug auf Gefährlichkeit und Schwere in der Mitte zwischen Pneumothorax und Rippenresektion (Thorakoplastik) und ist hauptsächlich dazu berufen, im Falle Versagens des Pneumothorax die ungleich gefährlichere Rippenresektion zu ersetzen. Baer gebührt das Verdienst, diese Methode durch Einführung der Vioform-Bismut-Paraffinplombe wesentlich zuverlässiger gestaltet zu haben, nachdem schon Tuffier fast gleichzeitig und unabhängig Fettgewebe zu implantieren begonnen hatte. Die Operation besteht in der Resektion einer oder zweier Rippen vorn oder hinten und stumpfer Ablösung der costalen Pleura von den Rippen in der Ausdehnung der zu komprimierenden Lungenpartie ohne Eröffnung des Pleuraraumes und Ausfüllung des hierdurch geschaffenen, mit dem Rippenfellraum nicht in Verbindung stehenden Hohlraumes mit der Plombe, welche, von dem Schmelzpunkt 48°, bei Körpertemperatur eine weiche, knetbare und elastische Masse darstellt. Gegenüber dem Pneumothorax mit seinen sich oft auf 1 bis 2 Jahre erstreckenden Nachfüllungen hat die Plombe den Vorteil des abkürzenden Verfahrens, da der Fall in einer Sitzung erledigt wird. Weiters auch den Vorteil, daß nur die kranke Lungenpartie komprimiert wird, während der Pneumothorax, wenn er gelingt, auch gesunde Lunge ausschaltet. Gegenüber der Rippenresektion hat sie wieder den Vorteil der bedeutend geringeren Gefährlichkeit. Auch läßt sie sich fast ausnahmslos in Lokalanästhesie durchführen. Die Resektion will Baer nach den Erfolgen seiner Plomben nur mehr als Nachoperation im Falle Versagens der Plombierung gelten lassen. Methodik (man kann sie an der Vorder- oder Rückseite des Thorax ausführen), Nachbehandlung, Schwierigkeiten und Gefahren werden eingehend und gewissenhaft geschildert. Die Indikationen decken sich mit denen der Resektion. Sie ist aber noch ausführbar in Fällen, wo diese wegen des Zustandes des Herzens unmöglich ist. Unter den Kontraindikationen (Larynx- und Darmtuberkulose sind es nicht) verzeichnet Verf. zunächst schlechte Herzen, vor allem chronisch-toxisch überlastete, mit dauernd hohen Pulszahlen, Amyloidose und allgemein geschwächte Widerstandskraft des Organismus, wie sie am besten durch genaue Untersuchungen der Urochromogen- und Diazoreaktion, des Blutes, speziell des Leukocytenbildes erforscht wird. Marschik.

Betrachtungen über die Entstehung der tuberkulösen Lungenspitzenphthise. Von C. Hart. (Zschr. f. Tbc. 23. H. 4.)

Nach einleitenden Bemerkungen über die Bedeutung und Notwendigkeit der intensiven Mitarbeit des anatomischen Pathologen bei dem Kampfe gegen die Tuberkulose, schon um die Erfolge der klinischen und sozialen Bekämp-

Generated on 2019-10-24 14:44 GMT / http://hdl.handle.net/2027/uc1.b3252763
Public Domain in the United States, Google-digitized / http://www.hathitrust.org/access_use#pd-us-google
Digitized by Google
Original from UNIVERSITY OF CALIFORNIA

fungsmethoden nachzuprüfen, kommt Hart auf die Notwendigkeit einer gewissen Modifikation der Naegelischen und Burkhardtschen statistischen Ergebnisse zu sprechen, die geradezu in dem Satze gipfeln: „Jeder Erwachsene ist tuberkulös.“ Abgesehen davon, daß diese auffallende Verbreitung (91—93%) in bezug auf gewisse Gebiete und Bevölkerungsschichten nicht stimmt, z. B. Westend von Groß-Berlin, zeigen auch einige eigene Statistiken gegenüber Naegeli, der seine Untersuchungen an einem gegen die Tuberkulose besonders widerstandslosen Material vorgenommen zu haben scheint, ein bedeutend günstigeres Verhältnis der fortschreitenden zu den geheilten und latenten Fällen. In mehr als der Hälfte aller Fälle kommt der tuberkulöse Prozeß zum Stillstand oder zur Ausheilung. Endlich aber zeigt eine Tabelle von Lubarsch sowie eine solche eigener Provenienz eine sprunghafte Ab- resp. Zunahme der Prozentzahlen für die progredienten und die geheilten oder latenten tuberkulösen Herde, trotz Zunahme des gesamten Prozentsatzes aller Tuberkulosefälle, was für eine vom Organismus selbst ausgehende, zunehmende Giftfestigkeit und Widerstandskraft spricht. Weitere Schlußfolgerungen aus jenen statistischen Untersuchungen führen Hart dazu, die Lehre v. Behrings und Römers abzulehnen, daß die tuberkulöse Lungenphthise auf infantile Infektion zurückzuführen sei. Sie beruhe vielmehr auf dem Eindringen des Tuberkelbacillus in den reifen beziehungsweise der Reife nahen Organismus auf seiner wahrscheinlich vorwiegend primären aerogenen Ansiedlung in den Lungen, an die sich unmittelbar die spezifische Gewebserkrankung und damit der Beginn der Phthise anschließt. Marschik.

Über Tuberkulose und Gicht. Von A. Mayer (Berlin). (Zschr. f. Tbc. 23. H. 3.)

Es ist eine bekannte Tatsache, daß einerseits die Tuberkulose bei Gichtkranken auffallend günstig verläuft und Neigung zu fibrösen Schrumpfungen hat, andrerseits die Gicht nach dem Ausbruch der Tuberkulose sich bessert. Dieser Antagonismus der beiden Krankheiten erklärt auch die relative Seltenheit ihres Zusammentreffens. Untersuchungen des für die Diagnose der Gicht so wichtigen Purinstoffwechsels, die Verf. an mehreren solchen Patienten gemacht hat, ergaben zunächst entschiedene Herabsetzung des Harnsäurespiegels gegenüber dem für echte Gicht typischen Niveau, dann aber auch Herabsetzung der Harnsäureretention, die er mit der Schädigung der vitalen Lebenskraft der Zelle, id est der Nierenepithelien erklärt. Weitere Forschungen ergaben Anhaltspunkte für Beziehungen zwischen exsudativer Diathese des Kindes und gichtischer Diathese der Deszendenz. Endlich zeigten einige Pat. mit Gicht + Tuberkulose im Verlaufe einer Tuberkulinbehandlung nach jeder Injektion Hämoptoe. Die Purinstoffwechseluntersuchung ergab Anhaltspunkte für die Annahme, daß diese Lungenblutungen die Äquivalente von Gichtanfällen darstellen, welche Anfälle bei jenen Pat. seit dem Auftreten der Tuberkulose ausgeblieben waren. Marschik.

Digitized by Google
Original from UNIVERSITY OF CALIFORNIA
Generated on 2019-10-24 14:44 GMT / http://hdl.handle.net/2027/uc1.b3252763
Public Domain in the United States, Google-digitized / http://www.hathitrust.org/access_use#pd-us-google

Über die Behandlung der vorgeschrittenen Lungentuberkulose. Von S. A. Knopf (New-York). (Zschr. f. Tbc. 23. H. 4.)

Eine Reihe von praktischen Vorschlägen aus eigener reicher Erfahrung auf diesem, wegen der Aussichtslosigkeit der Fälle zumeist allzu stiefmütterlich und nachlässig behandelten Gebiete der Therapie. Dabei bemüht sich der Verf., durch praktische Improvisation es auch im Privathause möglich zu machen, daß der Pat. die im Sanatorium oder Spital zur Verfügung stehenden Heilbehelfe genießt (Licht- und Luftbad).

Was die eigentliche Behandlung der vorgeschrittenen Fälle betrifft, so erfahren wir nicht viel Neues. Bei Larynxtuberkulose empfiehlt er besonders bei Hustenreiz als Vorläufer der bekannten Sedativa und Narkotika Inhalationen von Eukalyptusöl 3·0, Chloroform 2·0, Menthol 1·0 auf dem Taschentuch oder Kreosot 6·0, Menthol 2·0, Eukalyptusöl 12·0, Benzoetinktur 80·0 in den Inhalator, ferner das in New-York hergestellte Terpezon nach Doktor Bertram H. Waters, ein gasförmiges Fichtennadelozolid, auch als Tonicum für die sekundäre Anämie und Körperschwäche nützlich. Knopf führt seine Wirkung auf die Bakterizidie der Mischinfektion zurück. Bei Versagen der Inhalationen endolaryngeale Injektionen mit der Lösung nach Shurley: Guajakol $2^1/_8\%$, Menthol 20·0, Kampfer 2·0, Olivenöl 3·0 oder Argyrol 20%. Von der Milchsäure rät er bei vorgeschrittenen Fällen wegen der Schmerzen, die sie verursacht, ab. Interessant ist der Vorschlag Shurleys, die Patienten mit Dysphagie trinken zu lassen wie ein Pferd: Der Kopf hängt über dem Bett heraus und die Flüssigkeit wird durch ein Rohr aus dem auf dem Boden stehenden Glas aufgezogen. Für die Alkoholinjektionen in den Nervus lar. sup. empfiehlt er einen Zusatz von etwas Eucain zum Alkohol.

Befremdend wirkt der Vorschlag, bei vorgeschrittenen Fällen mit kleinen, keine Reaktionen verursachenden Dosen von Tuberkulin es zu versuchen („wenn alle anderen Mittel bereits versagt haben") (?). Zum Schlusse seines Aufsatzes beschäftigt sich Verf. angelegentlich mit der Forderung, vorgeschrittene Phthisiker womöglich ihren Familien und ihrer Umgebung zu entziehen und sie auch aus Miethäusern, Pensionen oder Schlafstellen zu entfernen und in Spezialanstalten unterzubringen, dabei die Fieberfreien, noch nicht zu sehr Herabgekommenen durch zweckmäßige, stets überwachte Arbeit zu beschäftigen und namentlich Unbemittelten damit sogar eine gewisse Verdienstmöglichkeit zu geben. Marschik.

Zur Morphologie der Tuberkelbacillen. Von S. Bergel (Berlin). (Ztschr. f. Tbc. 23. H. 4.)

Das färberische Verhalten des Tuberkelbacillus ist gesetzmäßig durch den Abbau seiner verschiedenen Hüllen und Schichten bedingt. Jeder Abbaustufe entspricht sowohl eine chemische als auch eine morphologische Verschiedenheit des Bacillenleibes, die man nur mit Hilfe der dem allmählichen Abbau

Generated on 2019-10-24 14:44 GMT / http://hdl.handle.net/2027/uc1.b3252763
Public Domain in the United States, Google-digitized / http://www.hathitrust.org/access_use#pd-us-google
Digitized by Google
Original from UNIVERSITY OF CALIFORNIA

parallel gehenden, veränderlichen Affinität zu den verschiedenen Farbstoffen systematisch zu beobachten und zu analysieren imstande ist. Die Bestätigung dieser Forschungsergebnisse wurde dadurch erbracht, daß die den verschiedenen Abbaustufen entsprechenden und durch verschiedene Extraktionsmittel von den Bacillen isolierten Stoffe auch tatsächlich jeweils dieselbe Färbung zeigten wie die Bacillen selbst vor den einzelnen Abbauphasen, andrerseits aber auch dadurch, daß bei dem umgekehrten Vorgang des Wachstums der Bacillen dieselben morphologischen und färberischen Erscheinungen zustande kamen. Das Verdienst Bergels ist es, durch die Verwendung der im tierischen Organismus, besonders in der hierfür sehr geeigneten Bauchhöhle der weißen Maus vorhandenen bakteriolytischen Abwehrfermente in diese Forschungen System gebracht zu haben. Demnach stellt sich also die Chemie und Morphologie des Tuberkelbacillus folgendermaßen dar: Der vollentwickelte Tuberkelbacillus erscheint als ein schlankes Stäbchen, das nach Ziehl-Neelsen gleichmäßig leuchtend rot erscheint und stark säure- und alkoholfest ist. Diese starke Säure- und Alkoholfestigkeit ist bedingt durch einen den ganzen Tuberkelbacillus umkleidenden Wachsmantel. Darunter befindet sich eine nur mattrot färbbare Substanz, säure-, vor allem alkoholschwächer als die äußere Schicht, aus einem Fettsäurelipoidgemisch bestehend, in die wiederum stark säure- und alkoholfeste, aus Wachs bestehende, intensiv rot sich färbende Körnchen in Reihenform eingelagert sind. Diese wächsernen, nicht immer gleich großen Körnchen bilden nur die äußere Umhüllung einer tieferen, nach Much sich schwarzviolett färbenden Körnchenreihe, die an manchen Stellen durch zarte Fäden miteinander verbunden ist. Diese hauptsächlich aus einem Neutralfett bestehende Schicht birgt den eiweißhaltigen Kern des Tuberkelbacillus, der sich weder nach Ziehl, noch nach Much färbt, sondern in der Gegenfarbe blau erscheint und durch ein zartes Stäbchen verkörpert ist, in das blaue Körnchen, die Konturen des Stäbchens oft überragend, eingelagert sind.

Die klinische Bedeutung dieser Befunde ist die, daß diejenigen Tuberkulosefälle, die sehr viel tiefe Abbaustufen des Tuberkelbacillus aufweisen, eine günstigere Prognose gestatten, weil sie eben das Vorhandensein von wirksamen Antistoffen im Körper bekunden, während das Vorkommen von nur nach Ziehl darstellbaren, unveränderten Bacillen auf das Fehlen von bakteriolytischen Abwehrkräften des Organismus hindeutet. Dem Aufsatz ist ein reichhaltiges Literaturverzeichnis beigefügt und zugleich auf die Literatur in der früheren Arbeit des Verf.s über dasselbe Thema im Band 22, H. 4 verwiesen.

Marschik.

Über den prognostischen Wert der spezifischen Mittel und der serologischen Untersuchungen bei der Lungentuberkulose. Von I. v. Szabotky. (Zschr. f. Tbc. 23. H. 5.)

Die an Feinheit von keinem anderen klinischen Hilfsmittel erreichbaren spezifischen und serologischen Proben und Reaktionen haben ihre Bedeutung

Generated on 2019-10-24 14:45 GMT / http://hdl.handle.net/2027/uc1.b3252763
Public Domain in the United States, Google-digitized / http://www.hathitrust.org/access_use#pd-us-google
Digitized by Google
Original from UNIVERSITY OF CALIFORNIA

darin, daß es gelingt, mit ihnen die Verschiedenheiten zweier nach dem Ergebnis der physikalischen Untersuchung vollkommen gleichartiger Fälle noch herauszufinden, was einerseits den verschiedenen Verlauf erklärt, andrerseits zu prognostischen Schlüssen berechtigt. Von diesen Reaktionen wäre zu nennen: die Tuberkulinprobe mit großen und kleinen Dosen (Pirquet-Calmette). Verf. zieht die Pirquetsche Reaktion vor; seine Untersuchungen ergaben: Negative und schwache Reaktionen lassen auf einen schlechten Verlauf schließen, starke auf einen besseren. Unter den serologischen Methoden sind zu erwähnen: die Agglutination, die Präzipitation des Blutserums, die Untersuchung des Opsoninindex und die Calmettesche Aktivierung des Kobragiftes. Ihre Ergebnisse sind allerdings mit größerer Vorsicht zu gebrauchen als die Tuberkulinreaktionen. Marschik.

Betrachtungen über die Entstehung der tuberkulösen Lungenspitzenphthise. Von C. Hart. (II. Artikel.) (Zschr. f. Tbc. 23. H. 6.)

Die ätiologische Bedeutung des Kochschen Bacillus als feststehend vorausgesetzt, ist man heute doch wohl schon längst über die Anschauungen hinaus, als käme es allein auf die bacilläre Einwanderung an. Bei der Ubiquität des Tuberkelbacillus ist es auffallend, daß einerseits so oft die Infektion in den Tuberkelbacillen auch anatomisch nachweisbar ist, daß es aber doch relativ seltener zu wirklicher Lungenphthise kommt, mit größerer oder geringerer Progredienz und auch mehr minder ungünstiger Prognose, andrerseits die ganz besondere Disposition der Lungenspitzen zur Phthise bei den Adoleszenten und Erwachsenen im Gegensatz zur Kinderlunge bekannt. Wenn auch in der Frage der Konstitution und Disposition noch vieles dunkel, das ganze Thema überhaupt ein enorm schwieriges und keineswegs leichtfertig zu behandelndes ist, meint Hart bereits jetzt, auch auf Grund seiner eigenen Studien zur Berechtigung der Annahme einer durch die Vererbung erworbenen allgemeinen minderwertigen, zu mannigfachen Erkrankungen disponierenden Körperbeschaffenheit gekommen zu sein, zu welcher dann noch die spezielle Disposition der Lungenspitzen für Tuberkulose hinzukommt.

Bezüglich letzterer steht Hart auf dem Boden der physikalisch-mechanischen Theorie, in deren Rahmen sich noch am ehesten alle hierher gehörigen Erscheinungen und Erfahrungen ohne zu großen Zwang einfügen. Die Forschungen Hanaus, Orths, Birch-Hirschfelds, Kasters und Tendeloos geben sehr plausible Erklärungen für die lokale Prädilektion der Lungenspitzen zur tuberkulösen Phthise. Marschik.

Die soziale Indikation des künstlichen Pneumothorax bei Lungentuberkulose. Von Blümel (Halle). (Zschr. f. Tbc. 23. H. 5.)

Der soziale Wert der Pneumothoraxmethode ist noch viel zu wenig in den Kreisen der praktischen Ärzte bekannt. Unter der weniger bemittelten,

Digitized by Google
Original from UNIVERSITY OF CALIFORNIA
Generated on 2019-10-24 14:45 GMT / http://hdl.handle.net/2027/uc1.b3252763
Public Domain in the United States, Google-digitized / http://www.hathitrust.org/access_use#pd-us-google

arbeitenden Bevölkerung gibt es viele Fälle, die nicht die Zeit und Mittel, manchmal aber auch nicht die Willenskraft oder die häuslichen Verhältnisse haben, die für eine konsequente Heilstätten- und hygienisch-diätetische Kur erforderlich sind. Hier gelingt es durch die frühzeitige Pneumothoraxbehandlung die Ausgaben zu vermindern und die Erwerbsfähigkeit schnell wieder herzustellen. In der jetzigen Zeit kann man auch von einer „Kriegsindikation" sprechen, wenn bei Personen, die infolge Einrückung des Ernährers der Familie die Hauswirtschaft wieder ganz übernehmen müssen, die Gefahr entsteht, daß eine Tuberkulose, die im Frieden bei verminderter Arbeit und entsprechender Haltung stationär bleibt, wieder aufflackert. Auch Unverstand der Kranken macht oft zu Hause die Durchführung einer sachgemäßen Tuberkulosetherapie unmöglich. Ebenso kann nicht genug auf die soziale Indikation des Pneumothorax in den Volksheilstätten hingewiesen werden, da deren Insassen meist sofort nach der Entlassung gezwungen sind zu arbeiten, sich also nicht halten können. Endlich ist die Infektionsgefahr bei beschränkten Wohnungen nicht zu unterschätzen. Sie kann bei den geeigneten Fällen vermindert werden, wenn durch die rechtzeitige Anlegung eines Pneumothorax in kurzer Zeit das Sputum auf ein Minimum oder Null herabgedrückt wird.

Nach diesem Aufsatz zu schließen, ist Blümel also derzeit ein bedeutend eifrigerer Anhänger des Pneumothorax geworden, als er noch in seinem gleichfalls in dieser Monatsschrift referierten, im Jahre 1913 erschienenen Buche war. Marschik.

Fortschritte in der Behandlung tuberkulöser Komplikationen. Übersichtsbericht von Blümel (Halle). (Zschr. f. Tbc. 23. H. 6.)

Die sachlich klare und leidenschaftslose Kritik neuerer Erscheinungen und Fortschritte auf Grund eigener reicher Erfahrungen und wissenschaftlicher Überlegung, die schon in dem 1913 erschienenen Buche Blümels so sympathisch berührt, läßt auch hier wieder den angenehmsten Eindruck zurück. Daß es Fortschritte in der Behandlung tuberkulöser Komplikationen gibt, sehen wir gleich im ersten Abschnitt über Hämoptoe; nur werden sie zu wenig gewürdigt, was Blümel zu dem trefflichen Ausspruch veranlaßt: Wir müssen nur wünschen, daß diese neuen Kenntnisse und Behandlungsmethoden mehr und mehr im Kreise der Allgemeinpraktiker Eingang finden und an die Stelle mancher zwar durch einen langjährigen Brauch geheiligter, aber für die neuzeitlichen Forschungen nicht mehr begründeter Behandlungsarten treten. Aus diesem Abschnitt wäre hervorzuheben, daß Morphin bei Lungenblutungen abzulehnen ist, der Eisbeutel, um einen wirklichen Reiz auszuüben, immer nur auf 1 bis $1^1/_2$ Stunden appliziert werden darf und als bestes und bequemstes Mittel für die ersten Augenblicke Kochsalz per os oder intravenös anzusehen ist, während für später Gelatine oder Kalzine, bei Wiederholungen der Blutung der künstliche Pneumothorax in Betracht kommen.

Digitized by Google
Original from UNIVERSITY OF CALIFORNIA
Generated on 2019-10-24 14:45 GMT / http://hdl.handle.net/2027/uc1.b3252763
Public Domain in the United States, Google-digitized / http://www.hathitrust.org/access_use#pd-us-google

Bezüglich der übrigen Abschnitte: Pleuritis, Perikarditis, Schilddrüse, Bauchorgane, Schwangerschaft und Meningitis sei auf das Original verwiesen und wollen wir uns hier nur eingehender mit dem Abschnitt über den Kehlkopf befassen. Hier ist vor allem bemerkenswert, daß Blümel dem Mesbé und der Sorgoschen Sonnentherapie wenig Wert beimißt, desgleichen Menthol und Coryfinbehandlung nur für leichte Grade gelten läßt. Das Gleiche gilt von Jodkali, Ozon, Heißluftinhalationen und Stauungen. Das wirksamste Mittel ist und bleibt die chirurgische Behandlung mit Curette und Kauter, wobei Blümel sich noch immer nicht mit den direkten Methoden (direkte Laryngoskopie und Schwebelaryngoskopie) befreunden konnte, die er gegenüber der indirekten Methode als unnütze Quälerei bezeichnet. Selbst Lungenblutungen sollen durch sie schon ausgelöst worden sein. Ferner betont Blümel die Wichtigkeit, über der Allgemeinbehandlung und der der Lunge, wozu auch der Pneumothorax gehört, nicht die lokale Behandlung zu vergessen, die bei der Kehlkopftuberkulose durchaus aussichtsreich ist und auch durch ihre lokalen Erfolge einen nicht zu unterschätzenden seelischen Einfluß auf den Kranken ausübt. Nicht unerwähnt soll auch das Schlußwort bleiben, das Blümel seinem Übersichtsreferat anzuhängen für gut fand und worin er hervorhebt, daß die Grundlage unseres Handelns doch immer der Zustand der Lunge bleibt und deshalb Chirurgen, Gynäkologen und Laryngologen möglichst nur im Einvernehmen mit dem Lungenarzt oder einem geübten allgemeinen Praktiker Eingriffe bei den Komplikationen vornehmen sollen. Marschik.

II. Nase und Nebenhöhlen.

Beitrag zum Studium der Ätiologie der Ozaena. Von Prof. G. Garbini und Dr. G. La Rota. (Archivio italiano di otologia etc. 25. H. 6.)

Von neun untersuchten Fällen von Ozaena wurde bei acht ein Mikroorganismus gefunden, welcher dieselben charakteristischen Merkmale des Perezschen Bacillus darbot. Durch endovenöse Injektion mit dem erwähnten Mikroorganismus bei Kaninchen entstand nicht wie bei den Versuchen von Perez die nasale Reaktion; diese entstand nur durch direkte Berührung der Nasenschleimhaut mit einer Kultur des vom Verf. entdeckten Mikroorganismus.

Rimini (Triest).

Über einen Fall vollkommenen Abschlusses der Stirnhöhle von der Nasenhöhle und das Fehlen des Ausführungsganges. Von Dr. Willy Hudler (Frankfurt a. M.). (Arch. f. Laryng. 26. H. 3.)

Ein 40jähriger Mann suchte wegen intensiver Kopfschmerzen über dem rechten Auge das Krankenhaus auf. Wegen der anhaltenden Beschwerden wurde die rechte Stirnhöhle eröffnet. Es fand sich normale Schleimhaut ohne jegliches Sekret. Der Versuch, nach der Nase hin den Ausführungsgang zu sondieren, mißlang trotz sorgfältigsten Absuchens. Es zeigte sich nun nach partieller Abtragung des Proc. frontalis und eines Teiles des Tränen- und

Digitized by Google
Original from UNIVERSITY OF CALIFORNIA
Generated on 2019-10-24 14:45 GMT / http://hdl.handle.net/2027/uc1.b3252763
Public Domain in the United States, Google-digitized / http://www.hathitrust.org/access_use#pd-us-google

Nasenbeines, daß die Schleimhaut des Naseninnern kuppelartig gegen den Boden der Stirnhöhle vorgewölbt war, ohne irgendwo eine Kommunikation mit der letzteren erkennen zu lassen. Die Kommunikation wurde operativ geschaffen. Seitdem sind die Kopfschmerzen geschwunden. Die Kopfschmerzen sind möglicherweise auf negativen Druck in der Höhle zu beziehen, vermittelt durch ein 3 Jahre zuvor erlittenes Trauma. (Stirnkopfschmerz durch Abschluß des Ausführungsganges der Stirnhöhle hat auch Ref. mehrfach beobachtet.)

R. Hoffmann (Dresden).

Über die cerebrale Wand der Stirnhöhle und ihre praktische Bedeutung. Von Dr. Ladislaus Onodi. Preisgekrönte Arbeit der Universität in Budapest. (Arch. f. Ohrhlk. 98. H. 1.)

Verf. hat an 100 Knochenschädeln, an welchen er mittelst Frontal- respektive Horizontalschnitten die beiderseitigen Stirnhöhlen beziehungsweise mittelst Sagittalschnitten einzelne Stirnhöhlen eröffnet hatte, die Formverhältnisse an der cerebralen Wand eingehend untersucht und schildert dieselben an der Hand von 25 vorzüglich gelungenen Illustrationen von natürlicher Größe.

Er präzisiert anatomisch die Begriffe der Crista olfactoria, des Torus olfactorius, des Recessus cristae galli und Recessus paracribrosus und gibt die Resultate seiner Messungen an diesen Bildungen sowie die Häufigkeit ihres Auftretens an.

Die Ergebnisse dieser Untersuchungen — die nicht nur die bisherigen Kenntnisse bezüglich der Anatomie der Stirnhöhle in wünschenswerter Weise ergänzen und morphologisch sehr interessant sind — haben auch in praktischer Beziehung eine hohe Bedeutung. Die genannten Bildungen sind nämlich wegen der außerordentlich dünnen Wandbeschaffenheit einerseits sowohl für die Fortleitung eines krankhaften Prozesses von der Stirnhöhle zu den Gehirnhäuten sehr geeignet, andrerseits können sie bei Auskratzung und Ausräumung der Stirnhöhle sehr leicht verletzt und eröffnet werden; überdies dürften Rupturen und Frakturen dieser dünnen Stellen auch unmittelbar bei der Abtragung der vorderen Stirnhöhlenwand und der Leisten in der Stirnhöhle durch Meißel und Knochenzange zustande kommen. Bei Vorhandensein einer Crista olf., eines Torus olf., ferner eines Recessus crist. gall. und paracribrosus wird daher eine forcierte Meißelung und eine Curettage zu vermeiden sein, da sonst postoperative Meningitis zu befürchten ist. Lawner.

Über Ethmoiditis purulenta exulcerans cum rhinitide atrophica und über Ethmoiditis purulenta cum rhinitide atrophica. Von Dr. Alfred Rundström (Stockholm). (Arch. f. Laryng. 26. H. 1.)

Die Krankengeschichten des Verf. zeigen, daß in allen typischen, d. h. der Fränkelschen Form entsprechenden Fällen von Ozaena Nebenhöhlenprozesse vorlagen. Fötor tritt nach Verf. auf, wenn ein ulceröser Prozeß in den Nebenhöhlen mit Verfärbung des Knochens vorhanden ist. Die Diagnose der Nebenhöhlenprozesse kann nicht gestellt werden, ohne daß durch einen ope-

Digitized by Google
Original from UNIVERSITY OF CALIFORNIA
Generated on 2019-10-24 14:45 GMT / http://hdl.handle.net/2027/uc1.b3252763
Public Domain in the United States, Google-digitized / http://www.hathitrust.org/access_use#pd-us-google

rativen Eingriff die Nebenhöhle freigelegt und eröffnet wird. Mit Heilung oder Besserung der Nebenhöhlenerkrankung tritt ein Aufhören oder Nachlassen derjenigen Symptome ein, die das klinische Bild der Ozaena ausmachen.

Das Wesentliche für das Zustandekommen des Bildes der Ozaena ist nach Verf. die Ektasierung der Siebbeinzellen. Sie bewirkt die für Ozaena typische Form der breitbasigen Nase, von der sich die syphilitische Nase durch Einsinken der Ethmoidalgegend unterscheidet. Bei jüngeren Individuen tritt nach Eröffnung der Siebbeinzellen ein Zurücksinken der lateralen Nasenwand und hierdurch wiederum Annäherung an die normale Form ein. Die abnorme Weite der Nasengänge beruht nicht auf Atrophie der Schleimhaut und des Skeletts der Nase, sondern gleichfalls auf Ektasie des Siebbeinlabyrinths, durch welche die laterale Nasenwand nach außen und die mittlere Muschel gegen das Septum gedrängt wird. Auch dieser Vorgang ist durch Ausräumung des Siebbeines so zu beeinflussen, daß ein Zurücksinken der lateralen Nasenwand an ihren ursprünglichen Platz und eine Abnahme der Nasenweite eintritt. R. Hoffmann.

Über die supraturbinale Eröffnung bei der Sinusitis maxillaris chronica. Von Prof. Dr. Ino Kubo (Fukuoka, Japan). (Arch. f. Laryng. 26. H. 2.)

Verf. schildert seine Methode der breiten Eröffnung der Kieferhöhle vom mittleren Nasengang aus. Er gebraucht die Methode, wenn die mehrmalige Ausspülung durch die akzessorische Öffnung erfolglos bleibt und die Radikaloperation aus besonderen Gründen gelegentlich nicht ausführbar ist. Das Instrumentarium hat er durch eine von ihm angegebene Curette bereichert, daneben benutzt er das Hartmannsche Conchotom und Killians Doppelcurette. R. Hoffmann.

Über die Beziehungen der Keilbeinhöhle zu den Nervenstämmen des Oculomotorius, Trochlearis, Trigeminus und Abducens. Von Ladislaus Onodi (Budapest). (Arch. f. Laryng. 26. H. 2.)

Verf. reproduziert an Abbildungen Fälle anormaler Ausbreitung der Keilbeinhöhle und die hierdurch geschaffenen nachbarlichen Beziehungen zu den im Thema genannten Nervenstämmen. R. Hoffmann.

Außergewöhnliche rhinochirurgische Fälle. Von Dr. Kornél v. Láng (Budapest). (Arch. f. Laryng. 26. H. 2.)

1. Ein aus dem Sinus sphenoidalis auf endonasalem Wege entferntes Projektil. Die durch die rechte Highmorshöhle, die Ala vomeris und die untere Wand des linken Sinus sphenoidalis in diesen eingedrungene Revolverkugel wurde durch Eröffnung der vorderen Keilbeinhöhlenwand entfernt, nachdem die Röntgenaufnahme dem Eingriff den Weg gewiesen.

2. Operativer Fall eines durch einen invertierten Zahn verursachten Highmorsempyems. Auf dem Boden der mit stinkendem Eiter erfüllten linken Kieferhöhle eines 26jährigen Pat. fand sich nach Eröffnung von der Fossa ca-

Digitized by Google
Original from UNIVERSITY OF CALIFORNIA
Generated on 2019-10-24 14:45 GMT / http://hdl.handle.net/2027/uc1.b3252763
Public Domain in the United States, Google-digitized / http://www.hathitrust.org/access_use#pd-us-google

nina aus, in Granulationen eingebettet, der obere dritte Molaris. Nach seiner Entfernung Heilung der Eiterung.

3. Ein Rhinolith von außergewöhnlicher Größe. Die Entfernung geschah durch Eröffnung der rechten Nasenhälfte mittelst eines Schnittes im Sulcus nasalis. Der Rhinolith hatte eine Länge von 3·8 *cm*, eine Breite von 2·7 *cm* und eine Höhe von 1·5 *cm*. Sein Gewicht betrug 5·8 *g*.

4. Entfernung von zwei Geldstücken aus dem Oesophagus eines Kindes. Die Extraktion der in der Höhe des zweiten Rückenwirbels liegenden, aneinandergeklebten Geldstücke erfolgte bei dem 3jährigen Knaben in Narkose.

R. Hoffmann.

Ein Beitrag zur Serodiagnose der Stinknase. Von Dr. C. Caldera und Dr. M. Gaggia (Turin). (Arch. f. Laryng. 26. H. 1.)

Die von den Verf. vorgenommene Probe unterscheidet sich von der klassischen Wassermannschen insofern, als bei ihr als Antigen nicht das Extrakt syphilitischer Leber oder eines Meerschweinherzens diente, sondern das Extrakt ozaenöser Krusten, das, zum mindesten in der Theorie, die Eigenschaft besitzen mußte, das Komplement nur in Gegenwart eines von Ozaenakranken stammenden Serums zu fixieren, und zwar infolge seines Gehaltes an spezifischen Antikörpern gegen diese Infektion.

In keinem der studierten 10 Fälle kam es zur Fixierung des Komplements.

Die Verf. folgern, daß die Ozaena keine Krankheit ist, die eine allgemeine organische Reaktion und die daraus folgende Einführung von komplementfixierenden Antikörpern in die Blutbahn hervorzurufen imstande ist. Die Ozaena hat höchstwahrscheinlich keinen spezifischen Erreger.

R. Hoffmann.

Über Beziehungen zwischen Kieferhöhle und Tränennasengang. Von Dr. Johann Fein (Wien). (Arch. f. Laryng. 26. H. 1.)

Verf. bringt zunächst die Ergebnisse anatomischer Untersuchungen. Die laterale Wand des Tränennasenkanals gehört dem Oberkieferknochen an. Sie ragt als Wulst, Lacrimalwulst, im oberen vorderen Winkel der Kieferhöhle vor. In den meisten untersuchten Fällen lag der Wulst in der Projektion des ersten beziehungsweise zweiten Bicuspis, d. h. eine Linie, welche in der Richtung der Alveolen der genannten Zähne nach aufwärts gezogen wird, trifft in der Regel den Wulst des Ductus lacrimalis. Wenn die faciale Wand des Antrums tief eingedrückt ist, sieht die laterale Wand des Ductus lacrimalis überhaupt nicht in die Kieferhöhle, sondern kommt in die kompakte Knochenmasse zu liegen, die von facialer und palatinaler Antrumswand gebildet wird.

Für das Übergreifen einer Sinusitis maxillaris auf die Tränenwege bestehen bedeutende Schwierigkeiten, da die Wanddicke desjenigen Teiles der medialen Kieferhöhlenwand, welche den Ductus lacrimalis begrenzt, eine verhältnismäßig beträchtliche ist, etwa 1 *mm*, und Gefäßlücken und Dehiszenzen

Digitized by Google
Original from UNIVERSITY OF CALIFORNIA
Generated on 2019-10-24 14:45 GMT / http://hdl.handle.net/2027/uc1.b3252763
Public Domain in the United States, Google-digitized / http://www.hathitrust.org/access_use#pd-us-google

an keinem Präparat gefunden wurden. Wenn in manchen Fällen ein Zusammenhang zwischen Kieferhöhleneiterung und Tränengangerkrankung besteht, so kann er nur durch Infektion auf dem Umwege durch die Nase ausreichend erklärt werden.

In Fällen von Neoplasmen oder ulcerierender oder sequestrierender Knochenprozesse ist die Fortleitungsmöglichkeit einleuchtend. Verf. erweist sie an dem Bericht über 2 Fälle von tuberkulöser Knochencaries.

Bei Anbohrung der Kieferhöhle von der Alveole des ersten und zweiten Bicuspis aus und Auskratzung von dort aus ist der Wulst des Tränennasenkanals durch das zu hoch eingeführte Instrument gefährdet. Verf. berichtet über 2 Fälle, in denen das Spülwasser der Kieferhöhle nach solchen operativen Eingriffen in der Lidspalte erschien. — Auch bei den Operationen von Küster-Desault, Luc-Caldwell, Denker u. a. ist der Torus lacrimalis in Gefahr. R. Hoffmann.

Papillom der Nase. Von Dr. W. Brock (Erlangen). (Arch. f. Laryng. 26. H. 1.)

Mitteilung eines Falles von echtem Papillom der Nase, deren etwa 40 überhaupt beschrieben sind. Er konnte, wie auch die übrigen beschriebenen Fälle, trotz wiederholter Eingriffe nicht geheilt werden. Die Prognose quoad vitam ist trotzdem nicht ungünstig. R. Hoffmann.

Die durch nasale Operation geheilten und gebesserten Sehstörungen. Von Dr. Egmont Baumgarten (Budapest). (Arch. f. Laryng. 26. H. 1.)

Verf. fügt den in der Mschr. f. Ohrhlk. veröffentlichten 11 Fällen sechs weitere hinzu:

Fall 12. Orbiculärer Spasmus und Amblyopie, bei einem 40jähr. Pat. durch Beseitigung einer Ethmoiditis necroticans schwindend.

Fall 13. Neuritis retrobulbaris, durch Entfernung einer Bulla ethmoidalis beseitigt.

Fall 14. Neuritis incipiens bei einer bejahrten Pat., geheilt durch Entfernung dreier knochenharter Höcker der mittleren Muschel, die als Folge eines in der Jugend erlittenen Traumas aufgefaßt werden.

Fall 15. Neuritis retrobulbaris. In diesem Falle wurde die beiderseitige Sehstörung durch einseitige Operation (Entfernung einer Bulla ethmoidalis) beseitigt.

Fall 16. Papillitis acuta sin. Außer Engigkeit des linken oberen Nasenabschnittes keine Veränderungen. Auf direktes Anraten des Augenarztes Entfernung der linken mittleren Muschel. Nach 8 Tagen Visus links $^5/_5$, zuvor $^5/_{50}$.

Fall 17. Atrophia N. optici beiderseits bei einem Pat. mit beginnender Tabes. Besserung des Visus auf einem Auge (links) von $^5/_{20}$ auf $^5/_{15}$ nach Entfernung einer Bulla ethmoidalis rechts.

Digitized by Google
Original from UNIVERSITY OF CALIFORNIA
Generated on 2019-10-24 14:45 GMT / http://hdl.handle.net/2027/uc1.b3252763
Public Domain in the United States, Google-digitized / http://www.hathitrust.org/access_use#pd-us-google

Verf. hebt zusammenfassend hervor, daß bei jeder Sehstörung, auch wenn in der Nase der Befund ein fast normaler ist, die bestimmte Aussage des Augenarztes genügen muß, um einen energischen Eingriff (Resektion der mittleren Muschel, Eröffnung des Sin. sphenoidalis) auszuführen. (Es fragt sich, ob Fälle mit negativem Befund in der Nase bei längerer Beobachtung auch geheilt bleiben! Ref.) R. Hoffmann.

Die Lymphbahnen des oberen Nasenabschnittes und deren Beziehungen zu den perimeningealen Lymphräumen. Von Dr. Hugo Zwillinger (Budapest). (Arch. f. Laryng. 26. H. 1.)

Verf. verweist auf Killian, der davor warnte, von denjenigen Teilen der Nasenschleimhaut etwas wegzunehmen, an denen sich die Olfactoriusäste verbreiten; diese seien von Lymphbahnen umgeben, die mit dem Subarachnoidealraum zusammenhängen.

Key und Retzius wiesen nach, daß es beim Tier Lymphgefäßnetze der Nasenschleimhaut gibt, die selbständig mit dem Subarachnoidealraum kommunizieren, ohne die perineuralen Scheiden der Riechnervenfasern zu benutzen. Derselbe Nachweis gelang André auch beim Menschen; diese Lymphwege gehören ausschließlich oder fast ausschließlich dem Riechfelde an, sind also vom Lymphgefäßnetz der Respirationsschleimhaut unabhängig. Auch die vom Verf. nach der Gerotaschen Methode vorgenommenen neuen Injektionsversuche erbrachten den Nachweis des anatomischen Zusammenhanges der Lymphwege des oberen Abschnittes der Nasenhöhlen mit den Lymphräumen des zentralen Nervensystems beim Menschen sowie die Feststellung des Vorhandenseins der beiden erwähnten, getrennt voneinander bestehenden Lymphgefäßnetze.

R. Hoffmann.

III. Nasenrachenraum, Pharynx und Mundhöhle.

Über zahnlose Follikularcysten und die Differentialdiagnose zwischen diesen und zahnlosen Wurzelcysten. Von Mayrhofer. (Zschr. f. Mund- u. Kieferchir. 1. H. 1.)

Für Follikularcysten spricht jugendliches Alter bald nach dem Zahnwechsel oder, wenn wenigstens das Entstehen der Cyste in diese Zeit verlegt werden kann, heterotoper Sitz, ausnehmend langsames Wachstum, das Fehlen eines Zahnes in einem lückenlos erscheinenden Gebiß, Milchzahnpersistenz bei fehlendem Ersatzzahn. Wurzelcysten kommen mehr im mittleren Lebensalter zur Beobachtung und sitzen in der Gegend des Alveolarfortsatzes, weshalb größer gewachsene Wurzelcysten auch stets den Alveolarfortsatz labialwärts vorbuchten, ja sogar durch Vordrängung der Wange von außen sichtbar sein können. Wenig Anhaltspunkt für den Einzelfall gibt der Umstand, daß Wurzelcysten öfter im Oberkiefer, Follikularcysten im Unterkiefer angetroffen werden oder daß erstere häufiger, letztere seltener sind.

In zwei ausführlich mitgeteilten Fällen hatte Mayrhofer Gelegenheit, diese differentialdiagnostischen Erwägungen anzustellen. Cäsar Hirsch.

Digitized by Google
Original from UNIVERSITY OF CALIFORNIA
Generated on 2019-10-24 14:45 GMT / http://hdl.handle.net/2027/uc1.b3252763
Public Domain in the United States, Google-digitized / http://www.hathitrust.org/access_use#pd-us-google

Zur Klinik und pathologischen Anatomie der Speichelsteine. Von Zilz (Zschr. f. Mund- u. Kieferchir. 1. H. 1.)

Nach ausführlicher Besprechung mit Berücksichtigung der zahlreichen Literatur der Klinik und Pathologie der Speichelsteine berichtet Zilz über einen eigenen Fall bei einem Manne, der seit 4 Jahren ein intermittierendes Auftreten eines sogenannten Tumor salivalis bemerkt hatte. Der Tumor war verhärtet, löste lokale und neuralgische Schmerzen im N. mandibularis aus sowie Ohrenschmerzen und Trockenheit im Munde. Der Tumor, der sich klinisch gut nachweisen ließ, war besonders schön im Röntgenbild (Abbildung) zu sehen. Die Operation wurde in Lokalanästhesie gemacht; es wurde die ganze Glandula submaxillaris entfernt, da während der Operation einige eitrige Nester in ihr aufgedeckt wurden. Bei der histologischen und bakteriologischen Untersuchung fanden sich Leptothrix buccalis, Streptokokken, Diplokokken und noch andere Formen der Mundflora. Die Hauptmasse des Steines setzte sich aus schichtweisen lamellösen Ablagerungen von Konkrementen und Detritus zusammen, die auch Zahnpartikelchen in sich aufgenommen hatten. Ferner fanden sich Haufen von zerfallenen Leukocyten beziehungsweise Speichelkörperchen. Wieder andere erinnern zum Teil an Odontoblasten und andere an Fruktifikationszellen der Mycelien. Cäsar Hirsch.

Einige technisch besondere Fälle aus der Zahnchirurgie. Von B. Mayrhofer (Innsbruck). (Zschr. f. Mund- u. Kieferchir. 1. H. 1.)

Rezidivoperation nach Wurzelresektion. Neuralgie und falscher Weg. Wurzelcyste und falscher Weg. Cystenoperation mit dreifacher Wurzelresektion. Operation der perimaxillären Phlegmone in Lokalanästhesie. Konservatives Operieren bei dentaler Osteomyelitis in Lokalanästhesie.

Sehr interessant und instruktiv, muß aber im Original nachgelesen werden. Cäsar Hirsch.

Kasuistischer Beitrag zu den Erfolgen operativer Therapie beim Zungen- und beim branchiogenen Carcinom. Von H. v. Haberer. (Zschr. f. Mund- u. Kieferchirurgie. 1. H. 1.)

Aus der Innsbrucker Klinik teilt Verf. zwei sehr interessante Carcinomfälle mit absoluter Heilung nach Radikaloperation mit und warnt an der Hand dieser Fälle vor allzu optimistischer Beurteilung der modernsten, das heißt unblutigen Krebstherapie.

Der erste Fall betrifft eine 29jährige Frau, bei der ein hartnäckiges Geschwür am hinteren Drittel der Zunge von laryngologischer Seite durch Probeexcision als Carcinom diagnostiziert wurde. Der Tumor wurde zunächst im Gesunden exstirpiert, ohne Entfernung der Drüsen, und eine Arsenkur eingeleitet. Nach 11 Monaten mußten jedoch supraclaviculäre, carcinomatöse Drüsen entfernt werden. Die Frau ist jetzt — 5 Jahre nach der Operation des Tumors, 4 Jahre nach der Drüsenexstirpation — vollständig gesund.

Digitized by Google
Original from UNIVERSITY OF CALIFORNIA
Generated on 2019-10-24 14:45 GMT / http://hdl.handle.net/2027/uc1.b3252763
Public Domain in the United States, Google-digitized / http://www.hathitrust.org/access_use#pd-us-google

Der zweite Fall betraf einen 65jährigen Herrn mit einem Tumor der linken Halsseite. Die genaue Untersuchung von Nase, Pharynx und Larynx erwies diese Organe vollständig frei von Neoplasmen. Die Diagnose lautete: Branchiogenes Carcinom, die auch nachher von pathologisch-anatomischer Seite bestätigt wurde. Ein halbes Jahr nach der Operation fand sich hart am Larynx eine kleine Drüse, die entfernt wurde. Seither ist der Patient (über zwei Jahre) völlig rezidivfrei.

In Anbetracht der außerordentlichen Malignität der branchiogenen Carcinome und der Zungenkrebse, besonders der Jugendlichen, betont v. Haberer, wie wichtig eine objektive Beurteilung therapeutischer Erfolge ist. Wären die beiden Fälle bestrahlt worden, so wären sie sicher als Glanzfälle der Strahlentherapie, die das Messer nach Ansicht ihrer enthusiastischesten Verehrer ganz aus der Carcinomtherapie verdrängen werde, beschrieben worden.

Cäsar Hirsch.

Zur Behandlung inoperabler Carcinome im Bereiche des Mundes mit Fulguration. Von Lotheissen. Aus der chirurgischen Abteilung am k. k. Kaiser Franz Josef-Spital in Wien. (Zschr. f. Mund- u. Kieferchir. 1. H. 1.)

Bei inoperablen Zungen-, Mundboden- und Oberkiefercarcinomen hat Lotheissen die de Keating-Hartsche Fulguration angewandt und in sehr desolaten Fällen eine bedeutende Besserung erzielt. Wenn auch de Keating, Seaman-Bainbridge u. a. über Heilung bei operablen Carcinomen berichtet haben, so will Lotheissen doch die Methode nur für solche Fälle angewandt wissen, die nicht mehr mit dem Messer zu behandeln sind. In diesen allerdings, meint er, sei die Fulguration ein willkommenes Mittel, den Kranken ihr schweres Los zu erleichtern, und will es daher auch in solchen Fällen zu Hilfe ziehen, wo es nur noch imstande ist, den Leidenden Euthanasie zu bringen.

Cäsar Hirsch.

Bericht über 136 Pharynxcarcinomfälle. Von Schumacher. Aus der chirurgischen Klinik in Zürich. (Beitr. z. klin. Chir. 77. S. 67.)

Fortsetzung des Berichtes von Krönlein (Über Pharynxcarcinom und Pharynxexstirpation. Kongr. d. Deutschen Ges. f. Chir. 1897) und Publikation neuer Fälle. Auf Grund unbefriedigender Resultate bei einem Operationsverfahren, bei dem eine gewisse konservative Tendenz nicht verhehlt werden darf, bekennt sich Verf. als Anhänger des radikalen Gluckschen Standpunktes.

Schmid (Prag).

Über eine seltene, retropharyngeal gelegene Bindegewebsgeschwulst mit Einschlüssen von Ganglienzellen. Von Max Merz. Aus der oto-laryngologischen Klinik (Prof. Siebenmann) in Basel. (Zschr. f. Ohrhlk. 72. H. 4.)

Bericht über eine in klinischer und histologischer Beziehung eigenartige Geschwulst, die — im Halse eines 17jährigen Burschen schon lange bestehend — durch allmähliches Wachsen zur Atembehinderung führte. Der Tumor war kleinapfelgroß, kugelig, von glatter Oberfläche, derbelastisch, drängte den

Digitized by Google
Original from UNIVERSITY OF CALIFORNIA
Generated on 2019-10-24 14:45 GMT / http://hdl.handle.net/2027/uc1.b3252763
Public Domain in the United States, Google-digitized / http://www.hathitrust.org/access_use#pd-us-google

rechten Gaumenbogen stark nach vorn, reichte nach links bis über die Uvula hinaus und war von normaler Pharynxschleimhaut bedeckt.

Der junge, leicht schwachsinnige Pat. zeigte außer den Merkmalen überstandener Rachitis zahlreiche Pigmentflecken am Rumpfe und auffallend große Naevi pigmentosi der rechten Körperhälfte.

Der Tumor wurde in Äthernarkose am hängenden Kopf herausgeschält; die histologische Untersuchung ergab in der Hauptsache lockeres Bindegewebe, Gefäße und Ganglienzellen, welche — im ganzen spärlich — in der oberflächlichen Schichte zahlreicher vorhanden waren als im Innern der Geschwulst; keine Nervenfasern.

Die klinischen Symptome nach der Operation wiesen mit Sicherheit auf eine Mitbeteiligung des Sympathicus hin, so die Verengerung der rechten Pupille, Enophthalmus und Hyperhidrosis der rechten Gesichtshälfte; überdies lassen auch die zahllosen Pigmentflecke in der Haut auf eine kongenitale Entstehung des Tumors mit konsekutiver Veränderung des sympathischen Nervensystems schließen.

Mit Rücksicht auf die Struktur der Geschwulst glaubt Merx ein Neurofibrom und Ganglioneurom ausschließen zu können und den Tumor am besten als Fibrom mit Ganglienzelleneinschlüssen bezeichnen zu dürfen.

Bezüglich seiner Entstehung nimmt Merx an, daß der Tumor seinen Ursprung von dem das Ganglion cervicale supremum durchziehenden und umschließenden Bindegewebe genommen hat, das bei seiner exzessiven Zunahme die Ganglienzellen auseinandergetrieben und das Ganglion sozusagen aufgesplittert hat.

Verf. fand in der Literatur nur einen einzigen Fall von Geschwulst am Halse, in welchem die histologische Untersuchung mit der des beschriebenen Tumors übereinstimmt, dagegen war die Lokalisation und der klinische Verlauf von ganz anderer Art. Lawner.

Über einen Fall von Konkrement in der Tonsille. Von Dr. G. Finzi. (Archivio italiano di otologia etc. 25. H. 6.)

Es wurde aus der linken Mandel ein maulbeerförmiges, 34 *mg* wiegendes Konkrement exstirpiert, welches, wie die chemische Untersuchung erwies, aus kohlensaurem Kalk bestand. Die verschiedenen Ansichten über die Pathogenese der Mandelkonkremente werden auseinandergesetzt; als häufige Ursache derselben wird von den meisten die Eiteransammlung in den Mandelkrypten bei chronischer Tonsillitis angenommen. Rimini (Triest).

Zur Pathologie und Therapie der Zungenstruma. Von H. E. Walther. Aus der chirurgischen Klinik in Zürich. (Beitr. z. klin. Chir. 77. S. 116.)

Zwei operativ behandelte Fälle, bei denen die Diagnose vorher gestellt und nachher durch die histologische Untersuchung bestätigt werden konnte.

Schmid (Prag).

Generated on 2019-10-24 14:45 GMT / http://hdl.handle.net/2027/uc1.b3252763
Public Domain in the United States, Google-digitized / http://www.hathitrust.org/access_use#pd-us-google
Digitized by Google
Original from UNIVERSITY OF CALIFORNIA

Über einen Fall von beiderseitigem ulceriertem Lymphosarkom der Tonsille. Von Dr. V. Grazioni (Siena). (Archivio italiano di laringologia. 34. Jg. H. 3.)

Der einschlägige Fall wird ausführlich mitgeteilt. Nach Auseinandersetzung der Pathogenese, Diagnose und Prognose bespricht Verf. ausführlich das operative Verfahren, welches ein radikales sein muß.

Rimini (Triest).

IV. Larynx.

Heißluftbehandlung in der Laryngologie. Von Privatdozent Dr. W. Albrecht (Berlin). (Arch. f. Laryng. 26. H. 3.)

Verf. wurde von der Absicht geleitet, auch für die Kehlkopfkrankheiten die aktive Hyperämie zur Anwendung zu bringen. Er hat zu diesem Zwecke einen auf Schultern und Hals des liegenden Patienten zu applizierenden Heißluftkasten konstruiert, den er $^1/_2$—$^3/_4$ Stunden lang bei einer Hitzintensität von 100—110° C, meist jeden zweiten Tag, einwirken läßt.

In 10 Fällen akuter Laryngitis wurde der Prozeß wesentlich abgekürzt, besonders in drei schweren Fällen. Von den Formen des chronischen Kehlkopfkatarrhs zeigte sich die Laryngitis sicca im günstigen Sinne beeinflußbar. Unter 10 Beobachtungen waren 2 deutliche Besserungen, 5 Heilungen festzustellen, in 3 mehrere Jahre alten Fällen war eine Besserung nach 2—3 Wochen nicht zu erzielen, so daß das Verfahren aufgegeben wurde. Es war in den günstig beeinflußten Fällen die prompte Reinigung von den angetrockneten Borken und die Durchfeuchtung der Schleimhaut bemerkenswert. In 8 Fällen tuberkulösen Ödems ließ sich stets eine Abschwellung beobachten. Schließlich konnte eine subglottische Stenose infolge früherer Tracheotomie durch das Verfahren gelockert und der Bougierung mehr zugänglich gemacht werden.

R. Hoffmann (Dresden).

Genese und Therapie nichtchondritischer Kehlkopffisteln. Von L. Grünwald. (Zschr. f. Ohrhlk. 72. H. 2.)

Verf. bespricht 2 Fälle mit fast symptomlosen fistulösen Durchbrüchen aus tuberkulösen Kehlköpfen an der Vorderkante des Schildknorpels; einen ähnlichen Fall beobachtete v. Madelung.

Die Fistelbildung dieser Fälle ist darauf zurückzuführen, daß Bindegewebsbrücken in kongenitalen Lücken des Schildknorpels einem tuberkulösen Prozeß des Kehlkopfinnern den Weg zu latentem Übergreifen auf die Außenseite geboten haben.

Ernst Urbantschitsch.

Ein weiterer Fall von Amyloidtumor des Larynx. Von Dr. H. Willimann (Basel). (Arch. f. Laryng. 26. H. 2.)

Der 55jährige Pat. klagte seit 6 Wochen über zunehmende Heiserkeit. Es fand sich das linke Taschenband gleichmäßig geschwellt und lebhaft gerötet. Die ganze linke Larynxhälfte war beinahe unbeweglich, in Abduktion fixiert. Die durch Probeexcision aus dem Taschen- und dem Stimmbande entnommenen Gewebsstücke bestanden aus dicht gelagerten Balken, die deutlich

Digitized by Google
Original from UNIVERSITY OF CALIFORNIA
Generated on 2019-10-24 14:45 GMT / http://hdl.handle.net/2027/uc1.b3252763
Public Domain in the United States, Google-digitized / http://www.hathitrust.org/access_use#pd-us-google

Amyloidreaktion zeigten. Therapeutisch ist bemerkenswert, daß zweimalige Röntgenbestrahlung Rückbildung bis auf geringe Asymmetrie der Taschenbänder bewirkte, so daß Verf. Restitutio ad integrum annimmt.

R. Hoffmann.

Weitere Erfahrungen über Kriegsverletzungen des Kehlkopfes und des Nervus vagus. Von O. Körner. Aus der Ohren- und Kehlkopfklinik in Rostock. (Zschr. f. Ohrhlk. 72. H. 3. S. 125—132.)

Verf. reiht den vor kurzem publizierten 3 Fällen von Schußverletzungen des Kehlkopfes vier neue Fälle an, welche einerseits bestätigen, daß ein an einem Nervenstamm vorbeigehender Schuß den Nerven lähmen kann, ohne ihn zu treffen und zu zerreißen (Perthes), andrerseits daß bei Kehlkopfschüssen die Neigung zur inneren Blutung anscheinend sehr gering ist.

Lawner.

Ein Fall von Infraktion des Schildknorpels. Von Dr. Otto Sippel (Würzburg). (Arch. f. Laryng. 26. H. 1.)

Schilderung einer durch Unfall zustande gekommenen Strangulationsverletzung am Kehlkopfgerüst. An der Schildknorpelplatte war die Einbruchslinie palpierbar. Bei Druck auf den Larynx Entleerung kleiner Eitermengen aus dem Munde. Laryngoskopisch fand sich eine Fistelöffnung in der vorgewölbten laryngealen Fläche der Epiglottis oberhalb der vorderen Commissur. Die beim Unfall plötzlich eintretende Bewußtseinsstörung war hauptsächlich durch Kompression der Halsgefäße beziehungsweise des Vagus verursacht. Die Diagnose lautete auf: Quere Infraktion der Schildknorpelplatte mit sekundärer Perichondritis und Sequesterbildung. Es erfolgte Heilung bis auf eine bleibende Verdickung der Taschenbänder, die Rauhigkeit der Stimme bedingte.

R. Hoffmann.

Ein Hypernephrom im Larynx, ein Unikum. Von Dr. K. M. Menzel (Wien). (Arch. f. Laryng. 26. H. 1.)

Die mikroskopische Untersuchung des exstirpierten gestielten Larynxtumors brachte auch die Erklärung für andere Erscheinungen bei der 49jährigen Kranken, wie Ischias, Abmagerung, den Lungenbefund, Hämoptoë, die sich dann radiologisch, als durch Metastasen hervorgerufen, nachweisen ließen. Ein primärer Tumor war klinisch nicht festzustellen. Pat. starb an Inanition. Eine Sektion konnte nicht stattfinden. R. Hoffmann.

Zur Kenntnis der primären Kehlkopftuberkulose. Von Rudolf Steiner (Prag). (Arch. f. Laryng. 26. H. 2.)

Verf. berichtet über einen Fall von ausgedehnter tuberkulöser Veränderung im Kehlkopf, der klinisch einen negativen Befund bot. Der Pat. ging an Erstickung zugrunde und gelangte zur Sektion. Auch die hierbei in besonders systematischer Weise ausgeführte Untersuchung beider Lungen ließ nichts nachweisen, was für tuberkulöse Veränderungen gesprochen hätte. Mikroskopisch fanden sich in einem Lymphknoten am rechten Hilus zwei kleine Ge-

Generated on 2019-10-24 14:45 GMT / http://hdl.handle.net/2027/uc1.b3252763
Public Domain in the United States, Google-digitized / http://www.hathitrust.org/access_use#pd-us-google
Digitized by Google
Original from UNIVERSITY OF CALIFORNIA

bilde, die als Konglomerattuberkel angesprochen werden konnten. Außerdem wies die rechte Tonsille spezifisches Granulationsgewebe auf.

R. Hoffmann.

Zur Technik der Entfernung von Kehlkopfpolypen. Von Dr. Aurelius Rethi (Königsberg i. Pr.). (Arch. f. Laryng. 26. H. 2.)

Verf. schildert eine Kehlkopfpolypenzange, welche das Abfallen der durchtrennten Geschwulst verhindern soll. An der einen Zangenkopfseite, welche dem Stimmbande entspricht, passen beide Hälften in einer geraden Linie zusammen. Diese ist die eigentlich schneidende Partie. Die Hälften der anderen Seite sind mäusezahnartig gespitzt und lassen etwas Raum zwischen sich. Der Zangenkopf ist etwa zweimal so lang wie der Kopf der Fränkelschen Zange. Das Instrument wird von der Firma Rudolf Détert, Berlin, fabriziert.

R. Hoffmann.

Beobachtungen über Schußverletzungen des Kehlkopfes. Dritte Reihe. Von O. Körner. Aus der Ohren- und Kehlkopfklinik der Universität Rostock. (Zschr. f. Ohrhlk. 73. H. 1.)

Weiterer Beitrag von vier prognostisch günstigeren Fällen, wie sie in den vom Kriegsschauplatze weit entfernten Kliniken zur Beobachtung kommen, während die schwereren Fälle wohl selten über die Feldlazarette hinauskommen dürften, und zwar: 1. Kontusion des Kehlkopfes mit funktioneller Stimmbandstörung, herbeigeführt durch eine Infanteriekugel oder einen Splitter des zerschossenen Gewehrkolbens, ferner 3 Quer- beziehungsweise Schrägschüsse durch den Kehlkopf, wovon einer nur Blutauswurf nach der doppelten Durchdringung der Kehlkopfwand aufwies; auch bei den schon früher publizierten Fällen des Verf.s fehlte dieses Symptom. Ebenso beobachtete Körner nur in einem Falle je eine tastbare Prominenz an der Ein- und Ausschußstelle des Schildknorpels, offenbar weil die Verletzung durch ein mit geringer Durchschlagskraft begabtes Geschoßsprengstück veranlaßt worden war; in allen anderen Fällen von direkten Schüssen aus weiter Entfernung war die Knorpelheilung glatt abgelaufen.

Als Komplikation war nur einmal die Lähmung des mittleren Astes des Nerv. access. Willisii zu konstatieren, welcher in der Austrittsgegend des Geschosses am Halse, 5 *cm* oberhalb der Clavicula und 10 *cm* unterhalb der Spitze des Warzenfortsatzes geschädigt worden ist. Lawner.

Drei Kriegsverletzungen des Kehlkopfes. Von O. Körner. Aus der Ohren- und Kehlkopfklinik der Universität Rostock. (Zschr. f. Ohrhlk. 72. H. 2.)

Im ersten Falle handelt es sich um einen Schuß durch den Kehlkopf und den Hypopharynx. Die Folgen der Verletzung waren einzig und allein eine vorübergehende Fixation des linken Gießbeckenknorpels und eine kleine faltenartige Narbe unter der Kommissur; keine starke Blutung, keine ausgedehnte Knorpelzertrümmerung, kein lebensgefährliches Ödem. Tracheotomie erwies sich überflüssig.

Generated on 2019-10-24 14:45 GMT / http://hdl.handle.net/2027/uc1.b3252763
Public Domain in the United States, Google-digitized / http://www.hathitrust.org/access_use#pd-us-google
Digitized by Google
Original from UNIVERSITY OF CALIFORNIA

Fall II betrifft einen subcutanen Streifschuß an der rechten Seite des Kehlkopfes. Er verletzte den hinteren Teil der rechten Schildknorpelplatte und den lateralen Teil der Gegend unterhalb des rechten Ring-Gießbeckenknorpelgelenkes. Folge davon eine wohl dauernde Fixation des genannten Gelenkes, infolge deren nun das Stimmband in der Medianlinie steht; der Hypopharynx wurde nicht eröffnet.

Im dritten Falle wurde der Nervus vagus getroffen. Die Kugel drang ganz seitlich am rechten Jochbogen ein, durchschlug den vertikalen Teil des rechten Unterkieferknochens und blieb in der rechten Halsseite unter der Haut stecken, da, wo der Nervus accessorius Willisii unter der Mitte des hinteren Sternocleidomastoideusrandes hervorkommt.

Keine traumatische Entzündung der Kieferhöhle. Abducenslähmung sofort nach der Verwundung; beiderseitige Neuritis nervi optici, die am ehesten durch eine Blutung innerhalb der Schädelhöhle zu erklären ist, auf die man dann auch die Abducenslähmung zurückführen könnte.

Durch Fraktur des Processus coronoideus des Unterkiefers Mundsperre. Völlige Lähmung des rechten Stimmbandes und der rechten Gaumenhälfte, Pulsbeschleunigung.

Die halbseitige Zungenlähmung machte die Sprache des Pat. anfangs schwer verständlich, dieser Fehler wurde aber durch Übung ausgeglichen.

Weder in den Feldlazaretten noch später in den weit vom Kriegsschauplatz abgelegenen Krankenhäusern wurden die Verwundeten laryngoskopisch untersucht. Ernst Urbantschitsch.

Zur Kasuistik der Schußverletzungen des Kehlkopfes. Von Dr. Bleyl (Nordhausen). (Zschr. f. Ohrhlk. 73. H. 1.)

Zwei bemerkenswerte Fälle von Kehlkopfverletzungen, von welchen der erste insofern als Unikum zu betrachten ist, als ein Fremdkörper von der Größe eines französischen Infanteriegeschosses fast 2 Monate im Kehlkopfe verweilen konnte, ohne andere Beschwerden als Heiserkeit zu verursachen. Das Geschoß hat, nachdem es von oben her die rechte Orbita und die Kieferhöhle passiert hatte, den harten Gaumen am Ansatz des Gaumensegels durchschlagen, erfuhr hierbei eine Drehung, drang — mit dem stumpfen Ende nach vorn — durch die Glottis, schlug auf die rechte Schildknorpelplatte auf und prallte nach Erschöpfung seiner Kraft in den vorderen Teil des Ventrikels zurück, wo es mit der Spitze festgehalten wurde. Mittelst Thyreotomie wurde das Geschoß extrahiert. Das rechte Stimmband stark, das linke weniger atrophisch.

Im zweiten Fall hatte eine Schrapnellkugel den Schildknorpel unterhalb der Stimmbänder durchbohrt und eine traumatische Perichondritis veranlaßt, die nach wegen bedrohlicher Dyspnoe vorgenommener Tracheotomie sich wieder langsam zurückgebildet hat.

Digitized by Google
Original from UNIVERSITY OF CALIFORNIA
Generated on 2019-10-24 14:45 GMT / http://hdl.handle.net/2027/uc1.b3252763
Public Domain in the United States, Google-digitized / http://www.hathitrust.org/access_use#pd-us-google

Verf. gibt der Hoffnung Ausdruck, daß die mittlere Sterblichkeit der jetzt zur Behandlung gelangenden Kehlkopfschußwunden noch unter das Ergebnis der früheren Kriegsstatistiken (12%) sinken werde, erstens weil infolge der großen Durchschlagskraft und der spitzen Form der Infanteriegeschosse ausgedehntere Knorpelzertrümmerungen vermieden werden und weniger Infektionskeime in die Wunde gelangen, zweitens aber weil die Behandlung dieser Verletzungen und der traumatischen Perichondritis in den letzten Jahren wesentliche Fortschritte erfahren hat. Lawner.

V. Trachea, Bronchien, Oesophagus.

Zur Kenntnis der Neubildungen der Trachea. Von Dr. Wilhelm Döderlein (Straßburg). (Arch. f. Laryng. 26. H. 2.)

Verf. teilt zwei zur Sektion gelangte Fälle mit:

1. Primäre Papillombildung der Trachea; sie war durch den Reiz einer 29 Jahre lang getragenen Trachealkanüle verursacht.

2. Metastatisches Carcinom der Trachea und des rechten Stammbronchus nach primärem Uteruscarcinom. Dieser Fall steht bisher insofern einzig da, als es sich um Metastasen in der Trachea von einer weit entfernten Neubildung, nämlich des Uterus, handelte. R. Hoffmann.

Zur Bestimmung der Größe der Trachealkanülen. Von Prof. Dr. Alexander Baurowicz (Krakau). (Arch. f. Laryng. 26. H. 1.)

Vorschlag, die Wiener Skala zu gebrauchen, welche die Weiten von 7—12 *mm* Durchmesser mit Nr. 1—6, ferner von $6^1/_2$ und 6 *mm* mit 0 und 00 bezeichnet. R. Hoffmann.

Ein Fall von Aspiration einer Roggenähre mit Spontanheilung bei einem acht Monate alten Säugling. Von Dr. Heino Harms. Aus der königl. Poliklinik für Hals-, Nasen- und Ohrenkranke in Göttingen (Direktor: Prof. Dr. Lange). (Zschr. f. Ohrhlk. 72. H. 3. S. 160—164.)

Ein achtmonatliches Kind bekam beim Spielen mit Stroh plötzlich Hustenanfälle, nach 14 Tagen bemerkte die Mutter blutigen Auswurf und Schwarzfärbung der Stühle. Die Untersuchung ergab starke Dyspnoe, Eingesunkensein und Dämpfung der rechten Brustseite, weshalb — nach vorausgeschickter Tracheotomia inf. — die Bronchoskopie vorgenommen wurde, die zur Extraktion einer Getreidegranne aus der Tiefe des rechten Bronchus führte. Der Zustand besserte sich langsam, aber erst — als nach einigen Tagen ein hinten im achten Intercostalraum sich entwickelnder Absceß nach außen perforiert und eine große Roggenähre hervorgegangen war — ging die Heilung rasch vor sich. Verf. vermutet, daß die Extraktion der Granne, welche die Ähre im Bronchus festgehalten haben mag, zum Hinabgleiten der letzteren im Bronchus und damit zur Ausstoßung wesentlich beigetragen haben dürfte: jedenfalls hat hier die Bronchoskopie allein die exakte Diagnose gesichert. Lawner.

Digitized by Google
Original from UNIVERSITY OF CALIFORNIA
Generated on 2019-10-24 14:45 GMT / http://hdl.handle.net/2027/uc1.b3252763
Public Domain in the United States, Google-digitized / http://www.hathitrust.org/access_use#pd-us-google

Paraffinwachsausgüsse von Larynx und Trachea bei strumöser Bevölkerung. Von Privatdozenten Dr. E. Oppikofer (Basel). (Arch. f. Laryng. 26. H. 2.)

Oppikofer zeigt an 125 Paraffinwachsausgüssen die zahlreichen Variationen in den Größenverhältnissen des Larynx und der Trachea in den verschiedenen Lebensjahren und Depressionen durch Strumadruck und aus einigen anderen Ursachen (Aneurysma der Aorta und Anonyma, Alter, anthrakotisches Drüsenpaket, Mediastinalsarkom). R. Hoffmann.

Ein traumatisches Hämatom im Mediastinum mit starker Verdrängung der Speise- und der Luftröhre, aber ohne Recurrenslähmung. Von O. Körner. Aus der Ohren- und Kehlkopfklinik der Universität Rostock. (Zschr. f. Ohrhlk. 73. H. 1.)

Das Hämatom wurde durch eine infolge der Explosion einer Granate erfolgte Verschüttung im Schützengraben bei einem Wehrmann herbeigeführt, bei dem nach etwa 3 Monaten — anläßlich seiner wegen Schluckbeschwerden erfolgten Aufnahme auf die Klinik — die Diagnose auf Grund des Röntgen- und Oesophagoskopiebefundes und der Untersuchung mit dem Röhrenspatel gestellt werden konnte.

Perkussion und Auskultation ergaben normale Verhältnisse; ein Aortenaneurysma konnte ausgeschlossen werden. Das Hämatom saß im hinteren Mediastinalraum, etwa in der Höhe der Grenze zwischen dem dritten und vierten Brustwirbel, doch genügte die offenbar gleichzeitige Verdrängung der Rami recurrentes zusammen mit der Speise- und Luftröhre nicht, um auch eine Kehlkopflähmung hervorzurufen.

Nach siebenwöchentlicher konservativer Behandlung konnte der Mann mit erhöhtem Körpergewicht und frei von Schluckbeschwerden — bei gut gekauter gewöhnlicher Kost — entlassen werden. Lawner.

VI. Hals, Schilddrüse, Hypophyse.

Die operative Behandlung von Hypophysistumoren nach endonasalen Methoden. Von Dr. Oskar Hirsch (Wien). (Arch. f. Laryng. 26. H. 3.)

Verf. kann nunmehr über 26 nach seiner Methode (Arch. f. Laryng. 24) ausgeführte Operationen von Hypophysistumoren berichten. Zur Diagnose derselben führen drei Krankheitsbilder: 1. die Akromegalie, 2. die Degeneratio adiposogenitalis (Verfettung des Organismus, verbunden mit Ausfall der Funktion der Geschlechtsdrüsen), 3. Sehstörungen ohne auffallende Änderung des Habitus. Sie zeigen sich in Herabsetzung der Sehschärfe und Einschränkung des Gesichtsfeldes. Letztere tritt sehr häufig in Form der bitemporalen Hemianopsie auf und ist als solche für Hypophysistumoren in einem gewissen Stadium der Kompression nahezu pathognomonisch.

Oft bringt das Röntgenbild die Entscheidung durch den Nachweis einer Erweiterung der Sattelgrube.

Von den 26 Operationen verliefen 3 tödlich. Die Hirschsche Methode hat hiermit unter allen Operationsmethoden der Hypophysistumoren die ge-

Generated on 2019-10-24 14:45 GMT / http://hdl.handle.net/2027/uc1.b3252763
Public Domain in the United States, Google-digitized / http://www.hathitrust.org/access_use#pd-us-google
Digitized by Google
Original from UNIVERSITY OF CALIFORNIA

ringste Mortalität (11·5%). Der Tod erfolgte je einmal an Meningitis, an Pneumonie, an Blutaustritt in die dritte Hirnkammer. 3 Fälle blieben quoad sanationem unbeeinflußt, sei es, daß die Menge des entfernbaren Gewebes im Verhältnis zum zurückgebliebenen intrakraniellen Tumorabschnitt nicht in Betracht kam, sei es, daß die Sehnervenfasern durch die langjährige Krankheitsdauer nicht mehr erholungsfähig waren. In 5 Fällen wurden vorübergehende, 2—6 Monate anhaltende Erfolge erzielt. In den übrigen 14 Fällen besteht die durch die Operation erzielte, oft sehr bedeutende Besserung seit dem Eingriff fort. Die Besserung bezieht sich teils auf das Sehvermögen, teils auf Störungen der Intelligenz, des Gedächtnisses und sonstiger psychischer Anomalien. Eine Pat. erlangte die regelmäßige Menstruation wieder.

Auch den vorwiegend intrakraniell entwickelten soliden Tumoren genügte die Druckentlastung, welche durch die Fortnahme des Sellabodens und durch die partielle Entfernung des Tumors geschaffen wird, in der überwiegenden Zahl der Fälle, um eine oft bedeutende Besserung der lokalen Drucksymptome (Sehstörungen), nicht selten auch einzelner Allgemeinsymptome herbeizuführen. Die intrasellaren Tumoren bieten für einen dauernden Erfolg sehr günstige Chancen, da sie in ganzer Ausdehnung instrumentell erreichbar sind. Aussichtsreich ist auch der Eingriff bei cystischen Tumoren, da bei ihnen die Eröffnung und partielle Abtragung der Cystenwand zur vollkommenen Druckentlastung ausreicht. Was die Indikation zur Operation betrifft, so sollte sie nach Hirsch bei progredienten Sehstörungen unter allen Umständen versucht werden. Bei der akromegalischen Entstellung wird man sich nur durch begleitende Symptome, wie Kopfschmerz, zur Operation bestimmen lassen. es sei denn, daß es gelingt, die Mortalität der Operation in Zukunft noch weiter herabzudrücken. R. Hoffmann (Dresden).

Notizen.

Redaktionelle Mitteilung. Bis auf weiteres übernimmt Herr Dr. Karl Kofler, Wien, IX. Lazarettgasse 14, Klinik Chiari, für Herrn Dozent Dr. Hermann Marschik die Redaktion des laryngologischen Teiles und ersucht freundlichst Manuskripte an obige Adresse einzusenden.

Für den wissenschaftlichen Teil verantwortlicher Redakteur: Dr. E. Urbantschitsch, Dr. H. Marschik.
Herausgeber, Eigentümer und Verleger: Urban & Schwarzenberg.

Druck von Gottlieb Gistel & Cie., Wien, III., Münzgasse 6.

Digitized by Google
Original from UNIVERSITY OF CALIFORNIA
Generated on 2019-10-24 14:45 GMT / http://hdl.handle.net/2027/uc1.b3252763
Public Domain in the United States, Google-digitized / http://www.hathitrust.org/access_use#pd-us-google

MONATSSCHRIFT FÜR OHRENHEILKUNDE
UND
LARYNGO-RHINOLOGIE.

XLIX. Jahrg. 1915. 11. u. 12. Heft.

Nachdruck verboten.

Laryngo-Rhinologischer Teil.

Original-Artikel.

Aus dem Kapitel Tracheotomie

der bei Ferdinand Enke in Druck befindlichen „Chirurgie des Kehlkopfes und der Luftröhre".

Von Hofrat Prof. Dr. **Ottokar Chiari**.

Besondere Schwierigkeiten und seltenere Ereignisse bei der Tracheotomie.

I. Tracheotomie bei drohender Erstickung.

Bei sehr bedeutender Dyspnoe und drohender Erstickung muß die Tracheotomie sehr schnell ausgeführt werden, wenn sie wirklich eine lebensrettende Operation sein soll. Die Erscheinungen drohender Erstickung sind bekannt. Stärkerer Stridor, verlangsamte Atmung, starke Cyanose des Gesichtes und Halses und oft auch des ganzen Körpers, Einziehung der Fossae supraclaviculares und der Fossa jugularis und auch des Bauches. Der Puls ist dabei verlangsamt und sehr gespannt.

Wird jetzt der Luft noch kein Zutritt zu den Lungen verschafft, so tritt Bewußtlosigkeit auf, der Puls wird frequent und schwach und die Atmung schnell und oberflächlich. In solchen Fällen muß der Zutritt der Luft zu den Lungen sehr schnell hergestellt werden. In nicht wenigen Fällen gelingt dies durch Eingriffe vom Munde her; eventuell Entfernung eines eingedrungenen Fremdkörpers oder Intubation nach O'Dwyer oder Einführung eines langen Rohres vom Munde aus (Tubage). Geübte Laryngologen und Kinderärzte führen diese Eingriffe gewöhnlich in solchen Fällen aus, und zwar häufig ohne bedeutende Schwierigkeiten, weil die Patienten selbst mitarbeiten und die Einführung dieser Instrumente erleichtern, wenn sie erwachsen sind. Bei kleinen Kindern natürlich muß man den Widerstand dadurch beseitigen, daß man sie durch ein Tuch fixiert, welches die Arme an der Brust festhält, daß man ihnen gewaltsam den Mund öffnet und nun unter Leitung des Fingers die In-

Digitized by Google
Original from UNIVERSITY OF CALIFORNIA
Generated on 2019-10-24 14:45 GMT / http://hdl.handle.net/2027/uc1.b3252763
Public Domain in the United States, Google-digitized / http://www.hathitrust.org/access_use#pd-us-google

tubation ausführt. Die Kinderärzte nehmen ja bekanntlich bei Croup sehr häufig diese Manipulation vor.

Durch diese Eingriffe gelingt es nicht so selten, drohende Erstickungsgefahr zu beseitigen, manchmal nur vorübergehend, nicht gar so selten aber auch dauernd, wie die Erfahrung der Kinderärzte bei Croupstenosen lehrt. Aber selbst wenn die Beseitigung der Stenose durch diese transbuccalen Eingriffe nur vorübergehend gelingt und man doch schließlich zur Tracheotomie genötigt wird, läßt sich dann die letztere Operation unter günstigeren Umständen ausführen. Man hat nämlich nicht mehr mit der unmittelbar drohenden Erstickung zu rechnen, man kann langsam und vorsichtig präparierend die Trachea eröffnen, und man kann schließlich, was von großer Bedeutung ist, die Operation unter aseptischen Kautelen durchführen. Endlich hören auch nach Beseitigung der Stenose durch Intubation oder Tubage die heftigen starken Auf- und Abwärtsbewegungen des Larynx auf.

Ich habe schon im Jahre 1881 hervorgehoben, wie bedeutend die Tracheotomie bei hochgradiger Larynxstenose erleichtert wird, wenn man vorher ein Schröttersches Hartkautschukrohr in den Laryx einlegt, durch welches der Patient frei atmen kann.

In dieser Arbeit führte ich auch speziell einen Fall an, der einen Mann mit eminenter Erstickungsgefahr infolge von Larynxstenose betraf. Da der Mann trotz Zuredens nicht zur Tracheotomie seine Zustimmung gab, so führte ich ein Schröttersches Rohr in den verengerten Larynx ein. Die beiden Stimmlippen waren durch Ankylose beider Aryknorpel nahe nebeneinander fixiert, so daß die Glottisspalte 1—2 mm breit war. Heftiger Stridor und starke Cyanose zeigten den hohen Grad der Erstickungsgefahr an. Nach der Einführung des Rohres war die Atmung frei und der Patient fühlte sich vollständig wohl. Als ich nach ½ Stunde das Rohr wieder entfernte, dauerte die Erleichterung des Atmens höchstens 1 Stunde an, worauf wieder Erstickung drohte. Da auch jetzt der Patient noch die Tracheotomie verweigerte, ließ ich das Rohr mehrere Stunden im Larynx, mußte es aber dann wegen Schmerzen in der Schildknorpelgegend entfernen. Die Atemnot begann bald wieder. So erhielt ich durch öfteres Einführen des Rohres die Atmung im Gang, bis endlich 12 Stunden nach der ersten Einführung des Rohres der Atem einen üblen Geruch annahm. Jetzt endlich gab der Patient seine Zustimmung zur Tracheotomie, welche bei liegendem Rohre ganz glatt von statten ging.

Nach Berichten aus der Literatur konnte ich schon damals feststellen, daß hie und da die Tracheotomie durch die Tubage ersetzt werden kann. Wenn es sich nämlich um vorübergehende Veränderungen (z. B. Ödeme) handelt, können diese nach längerem Liegenbleiben des Rohres vollständig zurückgehen. Jedenfalls sollte man öfters die Versuche machen, die Tracheotomie durch die Tubage oder Intubation zu ersetzen oder doch wenigstens durch diese Eingriffe Zeit zur besseren Vorbereitung der Tracheotomie zu gewinnen, welche ja bei noch liegendem Rohre auch leichter auszuführen ist.

Digitized by Google
Original from UNIVERSITY OF CALIFORNIA
Generated on 2019-10-24 14:45 GMT / http://hdl.handle.net/2027/uc1.b3252763
Public Domain in the United States, Google-digitized / http://www.hathitrust.org/access_use#pd-us-google

Auch Catti hat später bei Larynxstenosen dieses vorherige Einführen von Röhren oder eines elastischen Katheters empfohlen. Auch Fronz äußert sich ähnlich über die tiefere Tracheotomie bei Croup, welche oft sehr schwierig ist. „Vor längerer Zeit schlug ich hierbei die O'Dwyersche Intubation vor, d. h. es wird zuerst intubiert und dann nach der Tracheotomie gleich extubiert. Mehr als 600 Tracheotomien, die ich ausführte, ließen mir den Vorteil dieser Methode erkennen. Vor allem braucht die Tracheotomie nicht mehr so schnell gemacht zu werden wie früher, was speziell bei Neulingen in der Operation von Vorteil ist. Verletzungen anderer Organe, wie das Anschneiden von anschwellenden Venen, Anschneiden des Oesophagus usw., wie es berichtet wird, sind ganz ausgeschlossen."

Auch Bokay in Budapest empfiehlt die vorhergehende Intubation, weil man dadurch imstande ist, ruhiger zu operieren.

Wenn aber der Arzt nicht mit der Intubation oder Tubage vertraut ist und die Erstickung drohend ist, so muß er sich eben zu schnellem Vorgehen entschließen.

Man schneidet von der Mitte des Schildknorpels bis tief unter den Ringknorpel die Haut ein, durchtrennt alle Weichteile bis auf den Ringknorpel und tastet dann mit dem Finger nach dem unteren Rande des Ringknorpels und setzt dort einen spitzen Haken ein, zieht den Ringknorpel nach oben und macht einen kurzen Querschnitt unter den Ringknorpel und zieht mit einem stumpfen Haken die tiefe Faszie mit Schilddrüse nach unten und legt so die Trachea frei. Hier mag es auch gestattet sein, bei besonderer Gefahr in das schnell freizulegende Ligam. conicum einzuschneiden und durch diese Öffnung einen dünnen Katheter oder ein kleines Röhrchen in die Trachea einzuführen und zunächst durch künstliche Atmung die ärgste Gefahr zu beheben. Wenn dann die Atmung etwas freier ist, kann man präparierend wie gewöhnlich die obere Tracheotomie vornehmen. Die Blutstillung wird natürlich in allen solchen Fällen erst nach Einlegen der Kanüle vorgenommen. In keinem Falle darf man aber den Schildknorpel durchschneiden, da man dadurch die Ansätze der Stimmbänder verletzt und zu bleibendem Schaden Veranlassung geben kann.

II. Sehr starke Infiltration der Weichteile des Halses in der Gegend von Larynx und Trachea.

Bei derber Beschaffenheit dieser Infiltration kann es vorkommen, daß man mit dem Finger weder den Larynx, noch den unteren Rand des Ringknorpels, noch die Ringe der Trachea fühlt. Natürlich ist dadurch die Orientierung sehr erschwert. Man muß hier den Hautschnitt sehr lang machen, weil die Weichteile oft auf das Vielfache verdickt sind und daher die Trachea sehr tief liegt. Ferner muß man sehr vorsichtig präparierend in die Tiefe eindringen, bis es endlich doch gelingt, den unteren Rand des Ringknorpels zu

Digitized by Google
Original from UNIVERSITY OF CALIFORNIA
Generated on 2019-10-24 14:45 GMT / http://hdl.handle.net/2027/uc1.b3252763
Public Domain in the United States, Google-digitized / http://www.hathitrust.org/access_use#pd-us-google

tasten. Ferner muß man sich hier mehr als sonst vor dem Anschneiden venöser Gefäße hüten, weil diese durch das starre Infiltrat ihrer Umgebung nicht so selten ausgespannt erhalten werden, so daß ihr Lumen beim Einschneiden weit klaffend erhalten wird und Luft in die Venen eingesaugt werden kann. Doch kann man trotz aller Vorsicht in solchen Fällen manchmal eine Luftembolie erleben. Ich erlebte einmal dieses traurige Ereignis bei der Eröffnung einer brettharten Halsphlegmone.

III. Schwierigkeiten von seiten der Schilddrüse.

Nicht so selten findet sich, meist vom linken Schilddrüsenlappen ausgehend, ein sogenannter Lobus pyramidalis, welcher bis zum oberen Rande des Schildknorpels reichen kann. Manchmal ist es nur ein dünner Strang aus Schilddrüsengewebe, welcher durch einen fibrösen Strang mit der Schilddrüse verbunden ist. Manchmal ist es ein dickes, zylindrisches Gebilde. Gewöhnlich gelingt es, den Lobus pyramidalis zu umgehen und nach links abzuziehen. Wenn das nicht möglich ist, so muß man ihn freipräparieren, seinen Stiel abbinden und ihn abtragen.

Manchmal sind die Schilddrüsenlappen so vergrößert, daß sie nicht bloß den Ringknorpel, sondern auch einen Teil des Schildknorpels zudecken. Man kann das meist vor der Operation konstatieren und muß dann von oben eingehen und die Schilddrüse allmählich nach unten zu abpräparieren oder zwischen zwei Lappen derselben in die Tiefe gehen. Nicht selten muß man aber hier Teile der Schilddrüse nach vorheriger Umstechung und Unterbindung resezieren.

Endlich wird auch die Zugänglichkeit der Trachea sehr bedeutend erschwert durch die Verwachsung der Schilddrüse mit der Trachealwand.

Nach den Untersuchungen von Paltauf kommt es nämlich gelegentlich vor, daß die Schilddrüse schon im fötalen Leben direkt mit der Trachealwand verwachsen ist. Daß diese Anomalie wesentlich das sehr seltene Hineinwachsen von Schilddrüsengewebe zwischen den Ringen der Trachea und dem Ringknorpel unter die Schleimhaut begünstigt, hat Paltauf in einer eigenen Arbeit nachgewiesen. In solchen Fällen ist natürlich ein Ablösen der Schilddrüse von der vorderen Wand der Trachea unmöglich oder doch sehr erschwert. Daß Strumen mit der Luftröhre öfters verwachsen, hebt Wölfler hervor.

Es ist also begreiflich, daß namentlich bei Erwachsenen mit großen Strumen die tiefe Tracheotomie sehr schwer werden kann. Wenn sie aber trotzdem durchgeführt werden muß, sagen wir in Fällen, wenn es sich um Neubildungen handelt, etwa um Krebs, welcher nicht bloß den Larynx, sondern auch die oberen Trachealringe ergriffen hat, so bleibt dann nichts anderes übrig, als diejenigen Teile der Struma, welche die Trachealwand bedecken, nach vorheriger Umstechung und Ligierung des anliegenden Strumagewebes

Generated on 2019-10-24 14:45 GMT / http://hdl.handle.net/2027/uc1.b3252763
Public Domain in the United States, Google-digitized / http://www.hathitrust.org/access_use#pd-us-google
Digitized by Google
Original from UNIVERSITY OF CALIFORNIA

en masse zu resezieren. Handelt es sich um ziemlich gut abgegrenzte Knoten, so werden dieselben wie bei der Strumektomie ausgeschält und intrakapsulär entfernt. Jedenfalls ist dann die tiefe Tracheotomie eine schwierige und oft langdauernde Operation. Es dürfte sich in solchen Fällen nach meiner Ansicht empfehlen, wenn nicht Atemnot besteht, zuerst ohne Eröffnung der Trachea bloß die störenden Teile der Schilddrüse zu entfernen und erst nach Abheilung der Wunde die Tracheotomie vorzunehmen. Erfahrungsgemäß heilen ja Strumektomien ohne Eröffnung der Trachea gewöhnlich per primam in wenigen Tagen, und oft gelingt es, eine bedeutende Verengerung der Trachea eben durch die Strumektomie zu beheben und die Atmung wieder vollständig frei zu machen.

Eine Verschiebung der Trachea durch Strumaknoten läßt sich gewöhnlich schon durch die Betastung des Halses oder durch die laryngotracheoskopische Untersuchung nachweisen. Gibt hier die alte indirekte Tracheoskopie keinen genügenden Aufschluß, so muß man früher die direkte obere Tracheoskopie nach Killian vornehmen, welche uns über die Lagerungsveränderungen und Stenosen der Trachea vollständig aufklärt.

IV. Gefäße und ihre Anomalien.

Der für den Isthmus der Schilddrüse bestimmte Ast der Art. thyr. sup. oder die Art. thyr. sup. selbst können sehr nahe der Mittellinie liegen. Die Arteria crico-thyreoidea kommt seitlich von der Art. thyr. sup. her, wird aber bei der Tracheotomie nicht getroffen.

Bei der tiefen Tracheotomie begegnet man in 10% einer akzessorischen Schilddrüsenarterie, der Arteria thyreoidea ima, zuerst von Neubauer beschrieben, welche aus dem Aortenbogen entspringt und in der Mittellinie zum unteren Rande des Isthmus verläuft.

C. Hueter erwähnt auch noch des fast senkrechten Verlaufes der Arteria anonyma, welche manchmal in dieser Richtung bis zum unteren Rande des Isthmus reicht. Ja, in einzelnen Fällen, 1—2%, fand Hueter, daß die Arteria carotis dextra ein längeres Stück der Trachea zudeckt. Endlich kann die Carotis sinistra nach Scarpa und Allan Burns aus der Anonyma entspringen und überkreuzt dann die Trachea. Noch seltener kreuzen die Art. subclavia dextra oder sinistra die Trachea. Diese seltenen Anomalien sowie die immer im Raume unter der Schilddrüse reichlich entwickelten Venae thyreoideae und Vena jugularis media, welche mit ihren Kommunikationen den Plexus venosus thyreoideus inferior bilden und in die Venae anonymae und jugulares einmünden, veranlaßten C. Hueter, von der Tracheotomia inferior namentlich in dringenden Fällen abzuraten und für die Tracheotomia superior einzutreten.

Weil aber, wie C. Hueter ganz richtig bemerkt, bei kleinen Kindern der Isthmus der Schilddrüse sehr hoch bis an den Ringknorpel reicht und

Digitized by Google
Original from UNIVERSITY OF CALIFORNIA
Generated on 2019-10-24 14:45 GMT / http://hdl.handle.net/2027/uc1.b3252763
Public Domain in the United States, Google-digitized / http://www.hathitrust.org/access_use#pd-us-google

an ihm durch eine straffe Fascia laryngo-thyreoidea befestigt ist, so ist der Raum für die obere Tracheotomie sehr beschränkt. Daher rät C. Hueter bei kleinen Kindern die Cricotomie, das heißt die Durchschneidung des Ringknorpels und eventuell noch des 1. und 2. Trachealringes, die ohne oder mit nur geringer Verletzung des Randes des Isthmus geschehen kann. Die wichtigen Bedenken aber gegen die Cricotomie bei kleinen Kindern, die ich früher anführte, und die zahlreichen glücklich ausgeführten tiefen Tracheotomien der Kinderärzte der neueren Zeit sprechen für die tiefe Tracheotomie.

V. Verkalkung der Trachealringe

kommt bei alten Leuten oft vor, ist aber selten so hochgradig, daß die Ringe mit dem Bistouri nicht durchtrennt werden können. Sollte das aber der Fall sein, so muß man, wie es schon Nicaise 1889 anrät, ein Lig. annulare mit dem Spitzbistouri durchstechen, in diese Öffnung eine starke Schere einführen und damit die Ringe durchtrennen.

Kunstfehler bei der Tracheotomie.

I. Verletzung der hinteren Wand der Trachea.

St. Germain berichtet über einen Fall, wo mit dem Spitzbistouri die hintere Wand der Trachea verletzt wurde. Sörönsen sammelte von 1884 bis 1887 Berichte über 502 Tracheotomien; 5mal wurde dabei die hintere Wand gespalten und durch diese die Kanüle eingeführt. 3 Patienten starben daran.

II. Verletzung des Oesophagus.

Dieser liegt etwas links von der Trachea und dürfte wohl nur selten getroffen werden, wenn man immer die Lage der Trachea durch den Tastsinn bestimmt, selbst in dem Falle, wenn sie stark seitlich verlagert ist. Die Folgen der Verletzung der Speiseröhre sind schlimm, indem leicht durch die austretende Nahrung oder auch nur durch den Schleim der Speiseröhre allein in den Bindegewebsraum um Speiseröhre oder die Trachea herum oder in der Luftröhre, ihren Ästen oder den Lungen Phlegmonen, Bronchitis oder Lungenentzündungen entstehen. Sollte man die Verletzung der Speiseröhre gleich konstatieren können, so ist die Wunde sorgfältig zu schließen, indem man zunächst die Schleimhaut vernäht und dann erst die Muskularis darüber schließt. Vernäht man nicht auf diese Weise, so bleibt mindestens, wenn die obigen schlimmen Folgen nicht auftreten, eine Fistel zurück, welche den Pat. sehr belästigt. Wie gesagt, ist aber diese Eröffnung der Speiseröhre außerordentlich selten, da man entweder die vordere und hintere Wand der Trachea durchschneiden oder ganz seitlich von der Trachea eingehen muß, um die Speiseröhre zu treffen. Kühn l. c. erwähnt eines Falles von Barthez, bei welchem es infolge von Emphysem und Eitersenkung in das Mediastinum anticum zum tödlichen Ausgang kam. Dort wird auch Bachers Fall zitiert:

Digitized by Google
Original from UNIVERSITY OF CALIFORNIA
Generated on 2019-10-24 14:45 GMT / http://hdl.handle.net/2027/uc1.b3252763
Public Domain in the United States, Google-digitized / http://www.hathitrust.org/access_use#pd-us-google

hier fand sich bei der Sektion eine Kommunikation zwischen Trachea und Speiseröhre.

III. Seitliches Einschneiden der Trachea

kann besonders bei seitlicher Verlagerung der Trachea vorkommen, daher soll man immer vor dem Einschneiden sehr genau die Mitte des Lig. conoides, des Ringknorpels und der Trachea abtasten. Wenn die Kanüle seitwärts in die Trachea eingeführt ist, wird dabei die Trachea gedreht. Die Atmung ist deswegen nicht ganz frei; der Rand der Kanüle drückt stark auf die Wand der Trachea und veranlaßt leicht Dekubitus. Wenn dieser Fehler bemerkt wirkt, hat man sorgfältig die Mitte der Trachea aufzusuchen und dort den Einschnitt vorzunehmen.

IV. Einführen der Kanüle zwischen Schleimhaut und Knorpel.

Wenn die Trachea zwar in der Mitte durchschnitten ist, aber der Schnitt nicht ganz durch die inneren Weichteile geht, so ist es denkbar, daß die eingeführte Kanüle den Weichteilüberzug von den Knorpeln ablöst und derart die Kanülenöffnung nicht in das Lumen der Trachea gelangt.

Dieser Unglücksfall dürfte wohl nur sehr selten vorkommen, weil die Schleimhaut fest mit dem submukösen Gewebe verbunden ist und dieses innig an dem Perichondrium und dem Ligamentum annulare haftet. Nur bei phlegmonösen Prozessen kommt eine bedeutende Lockerung in der Verbindung zwischen Knorpel und Perichondrium vor, oder geradezu ein Absceß zwischen Knorpel und Perichondrium. Die mangelhafte Durchschneidung der Trachealwand erkennt man an dem Fehlen des Geräusches der eindringenden Luft und an dem weiteren Fortdauern des Dyspnoe. Es muß dann sofort die Kanüle entfernt und die auseinandergezogene Trachealwand sorgfältig besichtigt werden, wozu am meisten die Beleuchtung mit Hilfe eines elektrischen Stirnreflektors geeignet ist. Man läßt die Knorpelränder durch zwei spitze Haken auseinanderziehen, faßt die abgelöste Schleimhaut mit einer Hakenpinzette und schneidet sie durch. Dann erweitert man den Schnitt mit einer Schere, soweit eben die Knorpel durchtrennt sind.

Pitha nennt dieses Ereignis Dekollement der Trachealschleimhaut und scheint es selbst beobachtet zu haben. Auch von Boyer und Dupuytren sollen ähnliche Beobachtungen vorliegen. Schüller fand keine anderen Mitteilungen darüber. König und Schüller machten mit Recht darauf aufmerksam, daß röhrenförmige Membranen, welche die Innenwand bedecken, durch die Kanüle vor sich hergeschoben werden können und derart die Trachea unterhalb der Kanüle, welche richtig im Lumen der Trachea liegt, verstopfen. Dieses Ereignis wird wohl am leichtesten dadurch vermieden, daß man bei Operationen wegen Croup auf die etwa vorliegenden Membranen achtet und sie mit der Pinzette entfernt, bevor man die Kanüle einführt.

Generated on 2019-10-24 14:45 GMT / http://hdl.handle.net/2027/uc1.b3252763
Public Domain in the United States, Google-digitized / http://www.hathitrust.org/access_use#pd-us-google
Digitized by Google
Original from UNIVERSITY OF CALIFORNIA

Tracheotomie mit dem Galvanokauter oder Thermokauter.

Schüller bringt darüber eine genaue geschichtliche Darstellung und erwähnt, daß v. Bruns 1867 zuerst in dieser Weise operierte. Ihm folgten wohl Voltolini in Breslau, Amusat und Verneuil in Frankreich. Sie gelangte aber eigentlich nur in Frankreich durch Bourdon, de Rause, Muzon, Tillaux, Héral und Poinsot zur öfteren Anwendung. Natürlich erfolgte nur die Trennung der Weichteile mit dem Galvanokauter oder Thermokauter, augenscheinlich in der Absicht, um Blutungen zu vermeiden. Doch kamen sowohl während der Operation als auch bei der Wundheilung öfters Nachblutungen vor, welche nötigten, die Gefäße dann in der gewöhnlichen Weise zu unterbinden. Natürlich brauchte auch die Wunde lange Zeit zur Heilung und hinterließ garstige Narben, und einmal kam es nachher auch zu einer Stenose der Trachea infolge von Narbenbildung. Man hat deshalb diese Methode wieder verlassen. Die Trachealknorpel selbst mußte man immer mit dem Messer durchschneiden, weil dazu das glühende Instrument nicht ausreichte. v. Bruns hat auch in späterer Zeit diese Methode nicht mehr empfohlen.

Frank Marsh berichtete 1884 über eine solche Thermotracheotomie, nach welcher der Pat. am 5. Tage nach der Operation durch Nachblutung aus der unteren Schilddrüsenarterie starb. Marsh zählt noch verschiedene Übelstände der Thermotracheotomie auf und rät daher von dieser Operation ab.

Bocchini berichtet über 11 solcher Tracheotomien, und zwar bei 9 Kindern wegen Croup und bei 2 Erwachsenen. 1 Erwachsener und 5 Kinder starben. Bocchini sah sich zu der Operation mit dem Thermokauter (Paquelin) veranlaßt, da die von ihm auf blutigem Wege operierten 5 früheren Fälle alle innerhalb 24 Stunden nach der Tracheotomie starben und alle in verschiedener Weise bluteten.

Boeckel berichtet 1885 über 85 Tracheotomien mit Hilfe des Thermokauters. Er macht aber den Haut- und den Trachealschnitt mit dem Bistouri. Die Erfolge waren sehr günstig. Den Schluß der Arbeit bildet eine Tabelle von 61 neuen Beobachtungen solcher Tracheotomien.

Lennander hat 11 Kinder wegen Diphtherie operiert. Die Operationen waren leicht und unblutig, aber 6 von den Kindern starben.

Noch 1887 empfiehlt Ramon de la Sota y Lastra von Sevilla bei Diphtherie die Operation mit dem Kauterion.

In späterer Zeit findet man in dem Zentralblatt für Laryngologie keine Berichte mehr über diese Art der Tracheotomie. Es scheinen daher die üblen Erfahrungen mit den Nachblutungen die Operateure zu dem richtigen Urteil über diese ganz unnötige Erschwerung der Operation gebracht zu haben. P. v. Bruns empfiehlt den Thermokauter nur bei bösartigen Strumen, welche die Trachea ummauern.

Punktion der Membrana cricothyreoidea.

Botey hat angeraten, bei Tracheotomie in ultimis, wenn die Patienten in hochgradiger Erstickungsnot sind, einen Troikart in das Spatium intercrico-

Generated on 2019-10-24 14:45 GMT / http://hdl.handle.net/2027/uc1.b3252763
Public Domain in the United States, Google-digitized / http://www.hathitrust.org/access_use#pd-us-google
Digitized by Google
Original from UNIVERSITY OF CALIFORNIA

thyreoideum einzustoßen, um dadurch etwas Luft eindringen zu lassen, so daß der Pat. wenigstens für so lange von der Erstickung bewahrt ist, bis man Zeit hat, alles für eine regelrechte Tracheotomie vorzubereiten.

Die Punktion wird am sitzenden Pat. mit rückwärtsgebeugtem Kopfe ausgeführt, und zwar mit einem Trokart, der zu einer abgeplatteten Kanüle paßt, welche kürzer als die gewöhnliche Trachealkanüle ist. Denker hat 1913 diese Operation etwas modifiziert und für dringliche Fälle empfohlen.

Nach meiner Ansicht eignet sich für solche Fälle die Intubation oder Tubage besser. Aber wenn man diese Instrumente nicht zur Hand hat, könnte man immerhin schnell, wie ich schon früher erwähnte, durch einen Schnitt das Ligamentum conicum freilegen und dann in dieses einen Einstich machen und in diesen Schnitt irgend ein dünnes Rohr einlegen, um erst nach Beseitigung der allergrößten Atemnot die Tracheotomie regelrecht auszuführen. C. Hueter spricht sich zwar gegen den Einschnitt in das Lig. conoides aus, weil man dabei die Art. cricothyreoidea verletzt und außerdem der Raum für eine Kanüle zu klein ist. Aber hier handelt es sich nur um eine kleine Öffnung; außerdem wird ja die etwa verletzte Art. cricothyreoidea durch das Rohr sofort komprimiert und kann nach der regelrechten Tracheotomie unterbunden werden, wenn es noch nötig wäre. Sie hört aber meist spontan zu bluten auf, wie man das bei der Laryngofissur oft beobachtet.

Resektion eines Teiles der Trachealknorpel.

Die erste Veranlassung dazu war die Absicht, die Kanüle ganz entbehrlich zu machen. Marshall Hall schnitt mit einem Locheisen ein rundes und Dieffenbach mit dem Skalpell ein viereckiges Stück aus der Trachealwand. Bardeleben, der diese Autoren zitiert, betonte mit Recht, daß durch die Granulationen der Zugang zu diesem Loche bald verlegt würde. Ich möchte noch hervorheben, daß ein solcher Defekt in der Trachealwand nach endlicher Verschließung an dieser Stelle eine Verengerung setzen muß, was natürlich für die spätere Atmung von großem Nachteile ist. Es kommt ja ohnedies gelegentlich, namentlich bei schwerer septischer Diphtherie der Kinder oder auch bei marantischen Erwachsenen öfters zu Nekrotisierung der durchschnittenen Enden der Trachealknorpel in mehr minder großer Ausdehnung, so daß dann an dieser Stelle bei schließlicher Verwachsung der Trachealöffnung eine oft bedeutende Stenose des Lumens entsteht.

Hier sei auch erwähnt, daß Nélaton und Panas bei der Cricotomie das Lig. conicum in Verbindung mit dem Perichondrium von dem Ringknorpel ablösten und einen Teil des Ringknorpels resezierten.

Ich muß mich natürlich mit Hueter und Schüller dagegen aussprechen, da es leicht zu einer weitergreifenden Nekrose des Ringknorpels kommen kann, wenn man das Perichondrium ablöste. Ich habe aber öfter gesehen, daß

Digitized by Google
Original from UNIVERSITY OF CALIFORNIA
Generated on 2019-10-24 14:45 GMT / http://hdl.handle.net/2027/uc1.b3252763
Public Domain in the United States, Google-digitized / http://www.hathitrust.org/access_use#pd-us-google

bei längerem Liegenbleiben der Kanüle auch bei sonst kräftigen Individuen kleine Randteilchen der durchschnittenen Knorpelringe durch Granulationen zugrunde gehen, daß aber doch schließlich die Trachea nach Entfernung der Kanüle sich schloß, ohne eine Stenose zu erleiden. Doch dauert die Reinigung der Wunde etwas länger.

Thost rät deshalb, immer ein halbmondförmiges Stückchen der durchschnittenen Trachealknorpel zu beiden Seiten des Längsschnittes mit einem Konchotom zu exzidieren, wodurch die Spalte elliptisch wird. Mit dieser Methode haben wir auf meiner Klinik recht günstige Erfahrungen gemacht; es wurde dadurch eine schnellere Reinigung der Wunde erzielt. Ich kann sie daher wirklich empfehlen.

Tracheotomie ohne Kanüle.

Wie schon oben erwähnt, haben Marshall Hall und Dieffenbach größere Stücke aus der vorderen Trachealwand exzidiert, um das Einlegen der Kanüle zu umgehen. Schon Bardeleben verurteilte dieses Vorgehen wegen der schnellen Schließung der Öffnung durch Granulationen als sehr bedenklich. Trotzdem finden wir auch in neuerer Zeit das gleiche Bestreben.

J. Roberts teilte 1884 in der Philadelphia Academy of Med. mit, daß er früher immer bei Tracheotomie eine Kanüle anwendete. Weil er aber oft große Schwierigkeiten hatte, die Kanüle freizuhalten, so hat er in der letzten Zeit die Ränder der Trachealöffnung an die Hauträndер genäht, nachdem er früher ein ganz kleines Stück aus der vorderen Trachealwand herausgeschnitten hatte. Packard und Mears sprachen sich bei der darauffolgenden Diskussion gegen die Ausschneidung eines Stückes aus der Trachealwand aus, weil dadurch Verengerung der Trachea erzeugt werden muß. Auch Levis, der ähnlich wie Roberts operierte, fürchtete eine spätere Stenose der Trachea. Roberts hält aber die Furcht vor Stenose für unbegründet, weil man nur ein ganz kleines Stück der Trachealwand entferne.

Packard hielt 1885 in der Sitzung der Med. Soc. of the State of Pennsylvania einen Vortrag über Tracheotomie ohne Kanüle. Seine Versuche mit den verschiedenen Retraktoren, als Haarnadeln oder den Augenliderdilatatoren ähnlichen Instrumenten, haben ihn aber keinen geeigneten Ersatz für die Kanüle finden lassen. Pancoart und Smith betonen, daß sie seit 30 Jahren keine Kanülen, sondern nur gerade Röhren einführen. Hines verwendete einen Hartgummikatheter.

Martin vernähte mit Silberdraht die Ränder der Trachealwunde mit der Haut und hielt durch mit dem Silberdraht verbundene Kautschukstreifen, die beiderseits um den Hals geführt wurden, die Wundränder auseinander. Diese Nähte sind aber, wie Sargnon bemerkt, sehr schwer anzulegen, wenn die Trachea tief liegt. Byrd und Trolard haben dazu eigene gekrümmte

Digitized by Google
Original from UNIVERSITY OF CALIFORNIA
Generated on 2019-10-24 14:45 GMT / http://hdl.handle.net/2027/uc1.b3252763
Public Domain in the United States, Google-digitized / http://www.hathitrust.org/access_use#pd-us-google

Nadeln angegeben. Auch andere amerikanische Chirurgen wandten diese Methode an. See (1886) und v. Donkoff (1892) loben besonders die einfache Nachbehandlung nach der Tracheotomie mit Vernähung der Haut an die Trachealwand.

Wir haben auch die Vernähung der Trachealränder mit der Haut an meiner Klinik öfters vorgenommen und uns überzeugt, daß sie bei tiefer Lage der Trachea schwer, sonst aber leicht auszuführen war. Doch konnten wir nie der Kanülen oder geeigneter Retraktoren entbehren, weil sonst die Öffnung für die Atmung ungenügend war. Es ist also die Vernähung nur angezeigt in Fällen, wo man die Trachea lange Zeit offen erhalten will. Denn der Schluß der Wunde erfolgt nie spontan, sondern muß erst durch Anfrischung der Ränder und innerlicher Naht wie bei allen Fisteln bewirkt werden.

Quere Tracheotomie.

Aus der Geschichte ist bekannt, daß Antyllus im 2. Jahrhundert der christlichen Zeitrechnung zuerst geraten hat, die Haut und die Trachea quer zwischen dem 3. und 4. Ring einzuschneiden, und es scheint auch, daß die erste durch Antyllus vorgenommene Tracheotomie wirklich in dieser Weise vorgenommen wurde. Doch rät Antyllus unsicheren Ärzten, lieber durch Haut und die tieferen Gewebe einen Längsschnitt zu machen, um Verletzungen der Gefäße zu vermeiden.

Paulus von Ägina im 7. Jahrhundert und auch Fabricius ab Aquapendente im 16. Jahrhundert haben zwar einen Längsschnitt durch die Haut und die Muskeln gemacht, aber dann die Luftröhre quer eröffnet. Man blieb bei dieser queren Tracheotomie, weil man fürchtete, daß die durchschnittenen Knorpeln nicht mehr zusammenheilen können, obwohl das Gegenteil von Ebn Zoar, einem arabischen Arzte, an einer Ziege bewiesen worden war. Erst im 18. Jahrhundert führten Junker und Heister die Längseröffnung der Trachealwand ein, woran man bis jetzt fast ausschließlich festhält.

Erst in neuester Zeit hat O. Franck die Tracheotomia transversa besonders empfohlen.

Der Hautschnitt wird quer 4—5 *cm* lang auf dem Ringknorpel unter Aufheben einer Längsfalte geführt. Dann wird der Kopf zurückgebeugt. Dabei zieht sich die untere Wundlippe stärker zurück als die obere. Jetzt zeigt sich sehr deutlich die Linea albicans zwischen den Muskelbäuchen. Nun wird die Linea albicans eingeritzt und das Bindegewebe und die Mm. sternohyoidei senkrecht von oben nach unten stumpf auseinandergeschoben, bis das Lig. conicum, der Ringknorpel und der Isthmus der Schilddrüse freiliegen. Dann wird der Isthmus der Schilddrüse mit dem linken Zeigefinger leicht nach unten gezogen und die Membrana cricotrachealis hart am unteren Rande des Ringknorpels in der Mittellinie quer eingeschnitten und dieser Schnitt rechts und links bis zum queren Durchmesser der Trachea erweitert. Außer dem

Generated on 2019-10-24 14:46 GMT / http://hdl.handle.net/2027/uc1.b3252763
Public Domain in the United States, Google-digitized / http://www.hathitrust.org/access_use#pd-us-google
Digitized by Google
Original from UNIVERSITY OF CALIFORNIA

Skalpell bedarf es angeblich keines weiteren Instrumentes bis zur Einführung der Kanüle. Die Hautwunde wird hierauf an beiden Seiten vernäht.

Franck rühmt diese Methode als besonders schonend und leicht, weil die Orientierung nie versagt, weil die Trachealwunde spontan klafft, weil die Trachealknorpel nicht beschädigt würden und endlich, weil nach Entfernung der Kanüle keine Entstellung zurückbleibt. Die Hautwunde ist danach als quere Hautfalte sehr wenig auffallend. Er rühmt der Methode auch nach, daß wahrscheinlich später keine üblen Folgen auftreten können.

Franck führte 12 solche quere Tracheotomien, wahrscheinlich nur bei Kindern, aus und wählte immer die obere Tracheotomie, welche ihm leichter und gefahrloser erscheint als die untere.

W. Leede führte im Allgemeinen Krankenhaus in Hamburg-Eppendorf bei Kindern fast nur die untere Tracheotomie aus (in 2 Jahren wegen Diphtherie 350-mal). Er hat 150 Tracheotomien mit dem Hautquerschnitt ausgeführt und öfter auch den queren Einschnitt in die Trachea gemacht. Dieser quere Einschnitt klafft wirklich sofort, aber die Kanüle läßt sich nicht spielend einführen, „man muß doch zum spitzen Haken greifen". Doch legen sich die Trachealränder nicht so leicht übereinander wie beim Längsschnitt. Trotzdem zieht er den Längsschnitt durch die Trachealwand vor, weil bei querer Incision leicht die Knorpel schief angeschnitten und eventuell seitliche Gefäße verletzt werden können. Das wichtigste Bedenken ist aber die Gefahr, bei Reinigung der Kanüle (Ausfedern) die Trachea stark zu zerren und dadurch die Pars membranacea einzureißen oder eventuell abzureißen.

Daher behält Leede wohl den queren Hautschnitt 1—2 *cm* ober dem Jugulum bei, den er aber nur $1^1/_2$ *cm* lang macht, und verfährt dann wie gewöhnlich bei der Längstracheotomie. Der quere Hautschnitt bietet die schon von Franck hervorgehobenen Vorteile. Von 102 tracheotomierten Kindern bis 5 Jahren heilten 44, starben 58; von 41 Kindern von 5—15 Jahren heilten 28 und von 7 Erwachsenen 2.

H. Hans operierte 3 Kinder mit Tracheotomia transversalis inferior, hatte aber beim Dekanülement Schwierigkeiten. Nach Experimenten an Gummiröhren überzeugte er sich, daß eine Querincision nach Einführung der Kanüle eine starke winklige Knickung des Rohres zur Folge hat, während der Längsschnitt nur sehr geringe Formveränderung bedingt. Deswegen behält er nur den Hautquerschnitt in der Länge von 5 *cm* bei und schneidet die Trachea der Länge nach ein.

P. Bohmer hat schon 1910 mehrere Kinder nach Franck tracheotomiert, fand aber schon wie Haas starke Knickung der Trachea, indem der obere Rand nach hinten gedrängt wird; außerdem fürchtet er den starken Druck auf die Knorpel, der zur Nekrose führen kann, und das starke Anpressen des unteren Kanülenrandes gegen die Schleimhaut der vorderen Trachealwand. In mehreren Fällen mußte deswegen nachträglich nach dem Querschnitt ein Längsschnitt in die Trachea gemacht werden. Daher ist er von dem queren Einschnitt der Luftröhre wieder abgekommen, behält aber den queren Einschnitt bei, den er allgemein empfiehlt.

Keiner berichtet aus der Universitäts-Kinderklinik zu Straßburg über überraschend günstige Resultate der Tracheotomia transversa. Er macht einen 2—3 *cm* langen Hautquerschnitt in der Höhe des unteren Randes des Ringknorpels und näht

Generated on 2019-10-24 14:46 GMT / http://hdl.handle.net/2027/uc1.b3252763
Public Domain in the United States, Google-digitized / http://www.hathitrust.org/access_use#pd-us-google
Digitized by Google
Original from UNIVERSITY OF CALIFORNIA

die beiden Hautränder nach oben und unten in der Mitte an; dadurch wird die Wunde weit offen erhalten. Nach stumpfer Freilegung des Ringknorpels wird die Fascia media quer eingeschnitten und mit dem Isthmus nach unten abgelöst und der Querschnitt zwischen 2. und 3. Trachealring angelegt.

Keiner gibt der Tracheotomia superior den Vorzug. Nach der queren Tracheotomie ist nach Keiner der Kanülenwechsel sehr erleichtert. Von 7 derart tracheotomierten Kindern heilten alle anstandslos. Die Hautnarbe wird schnell einer Hautfalte ähnlich, gewöhnlich schon nach 14 Tagen.

Man entnimmt diesen Literaturangaben, daß die meisten Autoren nur den queren Hautschnitt loben; der quere Schnitt der Luftröhre wird aber nur von Keiner als vorteilhaft konform mit Franck geschildert. Auch Hofmeister übernimmt von Francks Verfahren nur den queren Hautschnitt.

An meiner Klinik wurde dreimal die quere Tracheotomie ausgeführt.

Ein 41jähriger Mann mußte Erstickungsgefahr infolge von Krebs des Larynx tracheotomiert werden. Quere Incision zwischen 1. und 2. Trachealring. Die Einführung der Kanüle war nur mit Impression des 1. Ringes möglich. Bei der 7 Tage später vorgenommenen Totalexstirpation des Larynx zeigte sich eine Nekrose am vorderen Anteile des 1. Trachealringes. Er wurde mit dem Larynx entfernt. Nach 3 Monaten wurde der Patient geheilt entlassen.

Ein 12jähriges Mädchen wurde wegen Papillomen des Larynx quer tracheotomiert. Einschnitt zwischen Ringknorpel und 1. Trachealring. Beim Kanülenwechsel ergaben sich keine Schwierigkeiten. Nach Exstirpation der Papillome wurde mehrere Wochen später die Kanüle entfernt.

Ein 54jähriger Mann wurde wegen Stenose bei Krebs des Larynx quer zwischen 1. und 2. Trachealring tracheotomiert. Eine Woche später bei der Totalexstirpation zeigte sich der 1. Ring vorne nekrotisch; Tod an Mediastinitis.

Außerdem nahm ich noch 1911 einmal in der Privatpraxis eine quere Tracheotomie wegen Larynxkrebs und hochgradiger Stenose zwischen Ringknorpel und 1. Trachealring bei einem 51jährigen Mann vor. 7 Tage später exstirpierte ich den Larynx total und nähte den Trachealstumpf in die Haut ein. Der 1. Trachealring wurde nekrotisch und konnte 8 Tage nach der Operation entfernt werden. 30 Tage nach der Operation erlag der schon ganz erholte Patient einer heftigen arteriellen Blutung aus einem Decubitus an der vorderen Trachealwand. Da eine Sektion nicht gestattet wurde, kann ich nur die Vermutung aufstellen, daß sie aus der Art. anonyma stammte. Was die Nekrose des Trachealringes anlangt, ist zu bemerken, daß sie auch sonst bei Vernähung der Trachea ohne Tracheotomie nach Gluck beobachtet wurde.

Aus diesen Daten erhellt, daß die Trachea durch den Querschnitt mehr geschädigt wird als durch den Längsschnitt, und daß es leichter durch den Druck der Kanüle, namentlich bei Erwachsenen, zu Nekrose der Knorpel kommt. Auch muß die Trachea stärker beim Einführen der Kanüle abgeknickt werden, wie das auch schon Haas hervorhob. Wenn nun die Kanüle lange Zeit liegen muß, wird die Abknickung immer stärker werden und viel mehr

Digitized by Google
Original from UNIVERSITY OF CALIFORNIA
Generated on 2019-10-24 14:46 GMT / http://hdl.handle.net/2027/uc1.b3252763
Public Domain in the United States, Google-digitized / http://www.hathitrust.org/access_use#pd-us-google

sich entwickeln als bei der Längstracheotomie. Wir wissen ja, daß auch bei der Längstracheotomie durch längeres Liegen der Kanüle sich an der Hinterwand der Trachea ein Sporn bildet, der in vielen Fällen auch nach Dilatation des Larynx ein großes Hindernis für das Dekanülement bildet. Diesen Nachteilen der queren Eröffnung der Trachea stehen aber die allgemein anerkannten Vorteile des queren Hautschnittes, nämlich schnellere Heilung der Hautwunde und weniger auffallende Narbe nebst der leichteren Orientierung bei der Operation gegenüber. Daher möchte auch ich für queren Einschnitt in die Haut und senkrechten in die Trachea stimmen.

Statistik der Tracheotomien.

Kühn hat in Günthers Lehre von den blutigen Operationen eine Zusammenstellung von 707 Tracheotomien mit 410 Heilungen und 275 Todesfällen gegeben. (Von 22 Fällen war der Ausgang unbekannt.)

Wegen Croup wurden 277 Fälle tracheotomiert mit 125 Heilungen und 152 Todesfällen.

Von den nicht wegen Croup tracheotomierten 397 Patienten erlagen 116, also 29·5%.

Da die Statistiken über Tracheotomie bei Diphtherie erst in dem speziellen Teile gebracht werden, gehe ich hier nicht auf diese ein. Ebenso wird in dem speziellen Teile die Tracheotomie bei den einzelnen Erkrankungen erörtert werden. Sowohl in dem Handbuche der praktischen Chirurgie von P. v. Bruns als auch in dem Handbuche von Katz, Preysing und Blumenfeld finden sich keine Statistiken über die Tracheotomie, außer wieder bei der Diphtherie.

v. Navratil hat 1909 über 1088 (von 1858 bis 1908) größtenteils von ihm selbst ausgeführte Laryngotracheotomien berichtet. Diese wurden teils privat, teils in der Klinik vorgenommen. Darunter fanden sich 449 Laryngotracheotomien und 554 tiefe Tracheotomien und 85 Laryngofissuren, also eigentliche Tracheotomien 1003. Zuerst führte v. Navratil immer die Laryngotracheotomie oder, wie sie sonst heißt, die Cricotracheotomie, in den späteren Jahren aber ausschließlich die tiefe Tracheotomie aus.

Er führt in seiner Statistik gesondert die Resultate der Operation an, je nach dem Grundleiden. Wegen Diphtherie wurden 58 männliche und 57 weibliche Patienten operiert, zusammen 115 mit 65 Todesfällen, also 56·5%. Wegen der verschiedensten anderen Leiden 908 Patienten mit 187 Todesfällen, also 20·5% Mortalität; die Tracheotomie, worunter aber hier noch 85 Laryngofissuren mitgerechnet sind, ergab also bei nichtdiphtherischer Erkrankung eine um nahezu zwei Drittel günstigere Mortalitätsziffer, trotzdem daß von 204 wegen Tuberculosis laryngis Tracheotomierten 89, also 43%, starben. Die anderen Grundleiden hatten meist viel günstigere Resultate; nur starben von 13 an Struma maligna erkrankten 12, sowie auch die meisten jener Patienten, welche andere bösartige Neubildungen trugen, in sehr hohem Prozentsatze nach der Tracheotomie starben.

Generated on 2019-10-24 14:46 GMT / http://hdl.handle.net/2027/uc1.b3252763
Public Domain in the United States, Google-digitized / http://www.hathitrust.org/access_use#pd-us-google
Digitized by Google
Original from UNIVERSITY OF CALIFORNIA

Ich habe ebenfalls die von mir von 1887 bis 1914 in der Privatpraxis vorgenommenen 50 und die von 1900 bis 1914 an meiner Klinik ausgeführten 361 Tracheotomien zusammengestellt, also im ganzen 411. Davon wurden nur 8 wegen Diphtherie tracheotomiert, von denen 5 starben; die anderen alle wegen der verschiedensten Leiden: Carcinoma laryngis in 174, Tuberculosis laryngis in 65, Lues laryngis in 24, Laryngosklerom in 21, Phlegmone laryngis in 25 und wegen der verschiedensten anderen Stenosen in geringerer Anzahl von Fällen.

Von allen 411 Tracheotomierten starben 65, also 15·8%. Die Todesursache war bei 39 Verstorbenen die schwere Grundkrankheit, als inoperable Karzinome, schwere Tuberkulose des Larynx und der Lungen oder schwere septische Phlegmonen des Larynx oder Pharynx usw. Der Tod an Verblutung wurde 13mal beobachtet, an Pneumonie 9mal und an Sepsis 4mal.

Es geht also aus dieser kleinen Statistik hervor, daß die Mortalität nach der Tracheotomie bei nichtdiphtherischen Patienten seit 1880 von 29·5 auf 20·5 und 15·8% zurückging. Es ist das nicht viel, wenn man bedenkt, daß viele der Tracheotomien wegen sehr schwerer, hochgradig entwickelter chronischer Krankheiten, wie Carcinom oder Tuberkulose, oder wegen septischer Phlegmonen, ausgeführt werden. Die Tracheotomie an sich ist also eine wenig gefährliche Operation.

Vereinsberichte.

Wiener Laryngo-rhinologische Gesellschaft.

Sitzung vom 3. November 1915.

(Offizielles Protokoll.)

Vorsitzender: Hofrat Prof. O. Chiari.
Schriftführer: Dr. Karl Kofler.

A. Administrative Sitzung.

Der Vorsitzende begrüßt Dr. S. Gatscher als Gast, macht dann Mitteilung über den gegenwärtigen Aufenthalt der ins Feld eingerückten Mitglieder der Wiener Laryngologischen Gesellschaft, hält den verstorbenen Mitgliedern Prof. O. Frankenberger, Dr. Landesberg und Dr. Scheff einen Nachruf und berichtet schließlich über die Ausschließung Sir Felix Semons von der Ehrenmitgliedschaft der Wiener Laryngo-rhinologischen Gesellschaft wegen seiner zu Beginn des Krieges gemachten unqualifizierbaren Äußerungen über die beiden Zentralmächte.

B. Wissenschaftliche Sitzung.

I. S. Gatscher: **Ein Steckschuß im hinteren Mediastinum mit Beziehung zum Oesophagus.**

Ich stelle den Herren einen Soldaten vor, der eine interessante Verletzung aufweist. Die Genehmigung für diese Demonstration wurde mir vom Spitalskommando erteilt.

Digitized by Google
Original from UNIVERSITY OF CALIFORNIA
Generated on 2019-10-24 14:46 GMT / http://hdl.handle.net/2027/uc1.b3252763
Public Domain in the United States, Google-digitized / http://www.hathitrust.org/access_use#pd-us-google

Der Mann wurde am 8. V. 1915 auf dem nördlichen Kriegsschauplatze in sitzender Stellung durch eine Schrapnellfüllkugel, die oberhalb der linken Spina scapulae eindrang, verwundet. Spitalsdokumente über die Erscheinungen nach der Verletzung habe ich nicht zur Verfügung, so daß ich bezüglich der Anamnese nur auf die Angaben des Mannes angewiesen bin.

In den ersten 5 Tagen nach der Verwundung bestanden Schluckbeschwerden, und zwar von der Form, daß der Mann wohl alles schlucken konnte, aber beim Schluckakt starke Schmerzen hatte. Dieses Symptom klang in den ersten 5 Wochen allmählich vollständig ab. Zu diesem Zeitpunkte war auch die Eiterung aus dem Einschuß erloschen und die Wunde vernarbt. Fieber soll während der ganzen Zeit nicht bestanden haben. Der Mann klagte damals sowie auch heute noch über Stechen in der rechten Brustseite bei stärkerer Anstrengung. Er wurde zur Rekonvaleszentenabteilung und später zum Kader seines Truppenkörpers entlassen, von wo er Ende September 1915 zur Konstatierung an meine Abteilung kam. Die für die gegenwärtige Beurteilung der Verletzung notwendigen Gesichtspunkte wurden durch Untersuchungen bei der Aufnahme gewonnen und wurden in den letzten Tagen neuerlich kontrolliert.

Der von Prof. v. Stejskal erhobene interne Befund lautet: Rechts hinten unten geringe Dämpfung, rechts vorn oben geringe Retraktion bei der Atmung, Dämpfung und verstärkter Stimmfremitus zirka bis zum fünften Brustwirbel. Im Röntgenbilde sehen wir eine Schrapnellfüllkugel, die, wie es den Gebilden im hinteren Mediastinum eigentümlich ist, pulsatorische Bewegungen zeigt, die von der Aorta mitgeteilt sind. Die Kugel ist im Raume dort so orientiert, daß sie nach hinten und rechts vom Oesophagus gelegen ist und ihn nach links abdrängt, ohne mit seiner Wand eine Verbindung zu zeigen. (Demonstration zweier Röntgenplatten, eine in der Sagittalebene, eine in der Frontalebene aufgenommen.)

Fassen wir die Anamnese, den internen Befund sowie das Ergebnis der Röntgenuntersuchung zusammen, so gelangen wir zu folgender Auffassung der Erscheinungen in den ersten Wochen nach der Verletzung und des gegenwärtigen Zustandes.

Die Kugel drang anscheinend steril (kein Fieber!) in das Mediastinum ein, verletzte keines der Gebilde in demselben, sondern blieb im periösophagealen Gewebe stecken. Durch die auf diesem Wege entstandene Blutung kam es zur Bildung eines Hämatoms und weiterhin zu einer kapsulären Entzündung, einer sterilen Mediastinitis. (Residuen derselben im gegenwärtigen internen Befund.) Dieser Entzündungsprozeß verursachte die eingangs erwähnten allmählich zurückgehenden Schluckbeschwerden, deren Charakter schon im vorhinein eine direkte Verletzung des Oesophagus ausschließen läßt und die daher als Verdrängungserscheinungen aufgefaßt werden müssen, wie es auch durch das Röntgenbild erwiesen wird. Das Stechen in der rechten Brustseite kann durch die anatomischen Veränderungen der überstandenen Mediastinitis erklärt werden.

Ich bin der Ansicht, daß gegenwärtig keine Indikation zu irgend einer therapeutischen Maßnahme besteht und der Mann nur unter Kontrolle gestellt werden soll bezüglich des Verhaltens des Projektils. In der Lage des Projektils ist während der siebenwöchentlichen Beobachtungszeit an meiner Abteilung keine Veränderung aufgetreten. Es scheint, daß ein derbes Narbengewebe eine Mobilisierung der Kugel verhindert. (Der Mann soll in der nächsten Sitzung der Gesellschaft wieder vorgestellt und daselbst auch durchleuchtet werden.)

Digitized by Google
Original from UNIVERSITY OF CALIFORNIA
Generated on 2019-10-24 14:46 GMT / http://hdl.handle.net/2027/uc1.b3252763
Public Domain in the United States, Google-digitized / http://www.hathitrust.org/access_use#pd-us-google

Diskussion.

Dozent Dr. Emil Glas berichtet über einen Fall von Oesophagusverletzung, den er in der Rekonvaleszenz in der Krankenhaltstation Gawluszowice gesehen hat. Das Projektil war rechts horizontal in das Trigonum caroticum eingedrungen, links ebendort hinaus und hatte den Oesophagus gelocht. Gastrostomie. Zuheilung der ösophagealen Wunde. Das normale Schlucken hat sich wieder allmählich eingestellt. Jedenfalls war die relative Ruhigstellung des Oesophagus infolge zeitweiser Ausschaltung des ösophagealen Schluckaktes für die Ausheilung des Prozesses von Bedeutung.

Frühwald: Wir hatten bis jetzt Gelegenheit, drei Schußverletzungen des Oesophagus an der Klinik zu beobachten, die alle glatt, ohne jedwede Komplikation geheilt sind. Oesophagoskopisch konnten wir in dem einen Fall bereits Narbenbildung, in dem zweiten Fall Granulationen an der Stelle des Ein- und Ausschusses konstatieren, und bei dem dritten Pat. handelte es sich um ein müdes Geschoß, das bloß in den Oesophagus eingedrungen war und dann ausgespuckt wurde.

H. Hanszel stellt *a)* eine Pat. vor, welche vor 15 Jahren an der Klinik wegen **Trachealstenose durch Membranen** im Anschluß an eine abgelaufene Diphtherie (Velumparese) in Behandlung stand. Seither leidet die Pat. an rezidivierender **Tracheitis sicca** mit starker Borkenbildung ausschließlich in der Trachea, so gerade jetzt wieder.

Diskussion.

Prof. Dr. Roth: Ich halte dafür, daß der Schluß, den der Vortragende gezogen hat, daß nämlich die vor langer Zeit stattgehabte Erkrankung, die er als Trachealdiphtherie bezeichnet, jetzt öfter rezidiviert, indem sich Krusten und Borken in der Trachea bilden, nicht gerechtfertigt ist. Wir begegnen ja sehr häufig akuten, trockenen Tracheitiden mit und ohne Mitbeteiligung des Kehlkopfes, die unter zweckmäßiger Behandlung vollkommen verschwinden, dann aber bei denselben Personen fast in jedem Jahr im Frühjahr und Herbst, zur Zeit der katarrhalischen Erkrankungen der Respirationsorgane, immer wieder als akute trockene Tracheitiden auftreten, daß daher die einmalige Erkrankung offenbar eine solche Schädigung der Epithelien hervorgerufen hat, daß bei abermaliger Erkrankung der Schleimhaut immer wieder dieselbe Erkrankungsform beobachtet wird. Diese Kranken werden zu akuten trockenen Tracheitiden disponiert.

Dr. Weil fragt, ob der Schluß von Gaumensegellähmung auf Diphtherie wirklich ein absoluter sei; er hat wiederholt klinisch-typische Streptokokkenanginen mit nachträglicher Gaumenlähmung gesehen und diese daher nur als Wirkung von Toxinen im allgemeinen aufgefaßt. Andrerseits sieht man bei Rhinitis membranacea schöne weiße Membranen, die zuweilen als förmliche Ausgüsse der Nasenhöhle abgestoßen werden, aber keine Löfflerschen Bacillen enthalten.

Prof. Réthi: Es ist fraglich, ob ein inniger Zusammenhang zwischen der seinerzeit bestandenen Diphtherie und der oft wiederkehrenden Tracheitis sicca besteht. Die trockene Entzündung der Luftröhre ist vielleicht doch als selbständige Erkrankung aufzufassen, die eben sehr gerne rezidiviert.

Priv.-Doz. Dr. Glas stellt die Frage, ob bei der Pat. eine atrophische Rhinitis besteht.

Digitized by Google
Original from UNIVERSITY OF CALIFORNIA
Generated on 2019-10-24 14:46 GMT / http://hdl.handle.net/2027/uc1.b3252763
Public Domain in the United States, Google-digitized / http://www.hathitrust.org/access_use#pd-us-google

Dr. Adalb. Heindl betrachtet das Auftreten einer Gaumensegellähmung 3 Wochen nach der Erkrankung als direkt beweisend für den diphtherischen Charakter dieser Erkrankung. Wir wissen, daß die Löfflerschen Bacillen oft nur schwer, aber durch Kultur doch nachweisbar sind, auch in Fällen von leichten Anginen gleichsehenden Entzündungen.

O. Chiari betont, daß es sich in Herrn Hanszels Fall wirklich um Diphtherie der Trachea handelte, weil die Membranen ganz wie Diphtheriemembranen aussahen und eine postdiphtherische Lähmung des Velums eintrat. Wahrscheinlich erlitt dabei das Flimmerepithel der Trachea eine Metaplasie zu Plattenepithel, welches die Ursache der stärkeren Adhärenz des Sekretes bei späteren Katarrhen abgab, so daß sich dicke Krusten bildeten. Jedenfalls ist diese Ätiologie einer öfters wiederholten Tracheitis sicca sehr interessant.

Hanszel (Schlußwort): Herrn Prof. Roth möchte ich eben zu bedenken geben, daß ich ausdrücklich von einer Tracheitis sicca sprach ohne die sonst gewöhnlich mitbestehende Laryngitis sicca. Herrn Dr. Weil gegenüber betone ich, daß wir damals an der Klinik keinen Grund hatten, an der abgelaufenen Diphtherie zu zweifeln, vor allem wegen der Velumparese. Herrn Priv.-Doz. Glas muß ich antworten, daß bei der Patientin keine atrophische Rhinitis besteht.

b) Einen Soldaten des Kaiserjäger-Regiments mit **brückenförmigen Synechien der Stimmbänder** ohne sonstige Larynxveränderungen nach Durchschuß des Kehlkopfes gerade in der Glottisebene. Therapeutisch glaubt Hanszel relativ leicht und erfolgreich die der Larynxhinterwand näher gelegene Brücke beseitigen zu können, während die kleinere Verwachsung nahe dem vorderen Winkel der Stimmbänder therapeutisch große Schwierigkeiten machen dürfte.

Diskussion.

Dr. Kofler bemerkt, daß er vor einigen Wochen einen ähnlichen Fall zur Behandlung übernommen hat. Es handelte sich um einen Soldaten, der einen Gewehrschuß, quer durch die Subglottis von rechts nach links verlaufend, erhielt; es kam zur Tracheotomie, später zum Dekanülement, doch behinderte eine breite Synechie, welche das Lumen des Larynx in eine größere, hinten gelegene und eine kleinere, vorn gelegene Lichtung teilte, sehr die Expektoration und gab zur Krustenbildung Veranlassung. Durch langes Zuwarten konnte ich beobachten, wie der Narbenstrang immer dünner, die Lumina größer wurden. Ich kneipte endlich die Synechie durch, in kurzer Zeit waren alle Beschwerden verschwunden. Pat. spricht und atmet tadellos, von einer bestehenden Synechie ist nicht einmal mehr eine Spur zu sehen.

Dr. Adalb. Heindl: Auf die Bemerkung Prof. Hajeks hin erinnert Sprecher an einen Fall (junges Mädchen) einer subglottischen Membran nach Tracheotomie wegen Diphtherie in der Kindheit mit exzentrischem Lumen, welchen er vor einigen Jahren hier vorstellte. Er hat damals auch mit radiären Incisionen und Abtragung der Lappen mit „Landgraf-Curette" Pat. operiert und abermals Stenose bekommen. Auf eine bereits damalige Bemerkung Prof. Hajeks hin hat Sprecher dann die Reste der Membran mittelst der Elektrolyse nach Operation behandelt und derartigen Erfolg gehabt, daß Pat. seither anstandslos atmet und sich keine Stenose mehr gebildet hat.

Doz. Dr. Glas: Anläßlich der Demonstration von kongenitalen Larynxdiaphragmen, jenen schwimmhautähnlichen Bildungen im Gebiete der vorderen

Generated on 2019-10-24 14:46 GMT / http://hdl.handle.net/2027/uc1.b3252763
Public Domain in the United States, Google-digitized / http://www.hathitrust.org/access_use#pd-us-google
Digitized by Google
Original from UNIVERSITY OF CALIFORNIA

Kommissur, war dieselbe Frage der endolaryngealen Therapie dieser Fälle zur Diskussion gestellt. Incision oder Excision mit nachfolgender Tubagierung mittelst Schrötterschen Rohren erscheint angezeigt. Pat., der derzeit ganz ruhig atmet, wird bei jeder Behandlung an Glottisweite gewinnen, doch ist die Prognose quoad vocem bei solchen Fällen stets nicht ganz günstig, da die synechialen Reste im Gebiete der vorderen Kommissur immer die Stimme ein wenig heiser erscheinen lassen.

Hanszel (Schlußwort): Therapeutisch habe ich die Zerstörung der Brücke mit dem Locheisen vor mit nachfolgender Bougierung.

III. Dozent Dr. Emil Glas demonstriert aus dem Reservespital Nr. 1 **sechs Fälle von Kiefereiterungen nach Schußverletzungen.**

In Friedenszeiten sahen wir selten Fälle von traumatischem Empyem. Ich erinnere mich eines Falles von Stirnhöhleneiterung, den ich nach Killian radikal operieren mußte (der Fall wurde hier vorgestellt), dessen Anamnese ein Trauma (Fußtritt mit Reaktionserscheinungen) ergeben hatte. Im Kriege sind die Fälle von Kieferhöhleneiterungen nach Traumen häufig. Zum Teil sind sie mit Frakturierungen oder Fissuren bzw. Sequesterbildungen im Kiefer kombiniert, zum Teil handelt es sich um Streifschußverletzungen ohne nachweisbare Knochenläsion. Einige dieser Fälle, wo Schrapnellsplitter, abgebrochene Zahnwurzeln oder Sequester im Antrum zu finden sind, haben übelriechenden Eiter, die meisten der Fälle sind chronischen Charakters und bedürfen radikaler Maßnahmen zur Ausheilung.

Fall I. Russische Spitzkugelverletzung. Einschuß im Septum membranaceum, das Crus mediale der Cartilago alaris durchschlagend, Synechie im Gebiete des rechten Introitus narium, Durchschuß durch die rechte Kieferhöhle. Abschuß von vier Zähnen im Oberkiefer, Fistelbildung der Fossa canina.

Fall II. Russische Spitzkugelverletzung. Einschuß im Gebiete der linken Fossa canina, Frakturierung des Os zygomaticum, des Processus coronoideus des Unterkiefers, Durchsetzung des Ohres (Laesio auris internae), Ausschuß hinter dem linken Processus mastoideus.

Fall III. Schrapnellverletzung der rechten Fossa canina. Antritis maxillaris dextra, tunnelartige Synechialbildung zwischen unterem Muschelrest und Septum. Alveolare Fistelbildung.

Fall IV. Schrapnellverletzung, von rechts nach links die Nase perforierend. Große Perforatio septi ossei et Deviatio traumatica partis anterioris. Die linke Kieferhöhle wurde durch das Geschoß nach Art Mikulicz + Cowper durchbrochen. Große antronasale und antroorale Kommunikation. Bei Pat. wird eine plastische Operation die Kieferhöhle oralwärts abschließen.

Fall V. Schrapnellverletzung der rechten Kieferhöhle. Sinusitis maxillaris dextra. Pat. hatte bei der Verletzung das Gefühl, als ob ihm ein Zahn „zerbrochen" würde. Extraktion des II. Molaris. Eine mediale Zahnwurzel fehlte. Bei der vor 10 Tagen ausgeführten Radikaloperation nach Luc-Caldwell wurde im Eiter (fötid) die abgesprengte Zahnwurzel gefunden.

Fall VI. Schrapnellverletzung der rechten Kieferhöhle. Durchschuß von oben nach unten durch das Antrum, Einschuß nahe dem Margo infraorbitalis, Ausschuß im Gebiete des Trigonum caroticum. Wiederholte Punktionen ohne Effekt. Radikaloperation nach Luc-Caldwell ergab Splitterung im Antrum und ließ neben Polyposis mucosae Schrapnellsplitter finden. Ausheilung.

Als Beispiel für den Umstand, daß oft schwer erscheinende Verletzungen in diesem Gebiete relativ geringen Schaden ausüben, führt Glas einen Fall

Digitized by Google
Original from UNIVERSITY OF CALIFORNIA
Generated on 2019-10-24 14:46 GMT / http://hdl.handle.net/2027/uc1.b3252763
Public Domain in the United States, Google-digitized / http://www.hathitrust.org/access_use#pd-us-google

aus seiner Arbeit „Etwas über Gesichts- und Halsschüsse" aus dem Felde an: „Einschuß am Os zygomaticum rechts, das rechte Antrum Highmori perforierend, einen Fleischwulst im Gebiete der Pars horizontalis ossis palatini aufwerfend, knapp an der Carotisteilung links der Ausschuß. Patient aß noch am Abend seiner Verwundung bei gutem Appetit seine Fleischkonserve."

Diskussion.

Dr. Kofler bemerkt zu den Ausführungen des Vortragenden, daß die Entfernung des Geschosses aus dem Antrum allein eine eitrige Entzündung desselben jedenfalls nicht immer zum Abheilen bringe: es sei meist die regelrechte Radikaloperation, oftmals Zuwarten mit der Operation notwendig, wenn man Knochensequestrierung erwartet und wenn das Zuwarten aus anderen Gründen nicht unstatthaft ist. Dies beweise ein von ihm behandelter Fall eines Soldaten, dem an einer chirurgischen Station eine am Boden des Antrum Highmori liegende russische Gewehrkugel durch eine Öffnung in der Fossa canina, die dann am Schlusse der Operation wieder zugenäht worden war, entfernt wurde; die Eiterung bestand weiter, als Pat. an unsere Klinik aufgenommen wurde. Es kam nachträglich zu Sequestrierung eines größeren und eines kleineren Knochens, dann wurde die Radikaloperation der Kieferhöhle nach Caldwell-Luc ausgeführt, wobei sich diese mit übelriechendem Eiter und Polypen erfüllt zeigte. Die Kieferhöhle heilte daraufhin ganz aus, nur resistierte eine leichte Eiterung aus einigen vorderen Siebbeinzellen: es handelte sich eben um eine kombinierte traumatische Nebenhöhleneiterung.

Otto Mayer: Bezüglich der Entstehung der traumatischen Empyeme möchte ich bemerken, daß ein platter Durchschuß der Höhle, wobei ja sicherlich eine Blutung in dieselbe eintritt, nicht genügt; ich habe wiederholt derartige Fälle, die glatt geheilt waren, gesehen. Zum Zustandekommen der Entzündung der Höhle ist stets eine größere Zerreißung der Höhlenwand notwendig.

O. Chiari glaubt, daß es an der Zeit wäre, statt „Sinusitis" das etymologisch richtigere Wort „Antritis" zu gebrauchen, wie er es schon 1902 vorgeschlagen hat. Ferner sollte man nicht „Empyem" für Eiterungen der Nebenhöhlen mit freiem Ausfluß in die Nase gebrauchen, weil dies dem pathologischen Sprachgebrauche widerspricht, sondern Antritis suppurativa oder ichorosa, je nach der Beschaffenheit des Sekretes. Auf den Einwand des Herrn Hajek, daß eine Höhle sich nicht entzünden könne, sondern nur ihre innere Auskleidung, hebt O. Chiari hervor, daß man auch von einer Cystitis schlechtweg spricht. Cyste bedeutet aber auch eine Höhle. Ebenso ist der Ausdruck „Tracheitis" unbestritten, obwohl Trachea zu deutsch „Luftröhre" heißt.

Sitzung vom 1. Dezember 1915.

(Offizielles Protokoll.)

Vorsitzender: Prof. W. Roth.
Schriftführer: Dr. Karl Kofler.

Der Vorsitzende begrüßt Dr. S. Gatscher als Gast.

I. Dr. Kofler: *a)* Erlaube mir, eine 50jährige Patientin vorzustellen, bei der ich vor ca. 3½ Monaten den linken chronisch-entzündeten, bis zur

Digitized by Google
Original from UNIVERSITY OF CALIFORNIA
Generated on 2019-10-24 14:46 GMT / http://hdl.handle.net/2027/uc1.b3252763
Public Domain in the United States, Google-digitized / http://www.hathitrust.org/access_use#pd-us-google

Größe einer Haselnuß erweiterten **Tränensack** endonasal eröffnet habe. Der Fall wurde mir auf Wunsch von der Augenklinik zur weiteren Behandlung überlassen. Die endonasale Eröffnung gelang leicht, es floß viel rahmiger Eiter ab, die Kommunikation mit der Nasenhöhle wurde möglichst groß gemacht, zum Schluß aber nicht tamponiert und die Patientin angewiesen, öfters im Tage den dilatierten Tränensack auszudrücken, in der Erwartung, dadurch eine gut funktionierende, permanente Fistel zu erhalten. Der Erfolg ist, wie Sie sich überzeugen können, ein voller; keine Spur einer Dilatation und keinerlei Sekretion mehr zu sehen, in der Nase sieht man an der Stelle der Eröffnung nur eine erbsengroße seichte Delle. Ich stelle diesen Fall hauptsächlich deshalb vor, weil ich von Seite einiger Ophthalmologen die Ansicht äußern hörte, daß die endonasale Tränensackeröffnung in den Fällen von stärkerer Dilatation des Sackes meist keinen vollen Erfolg zeitige oder manchesmal ganz im Stiche lasse.

Einen Monat später eröffnete ich wegen einfacher Epiphora rechts ebenfalls sowie links infolge Stenose des Ductus nasolacrymalis den rechten Tränensack auf endonasalem Wege. Hier ist die Operation insoferne weniger gut gelungen, als immer noch leichtes Tränenträufeln, allerdings in vermindertem Maße, besteht, wahrscheinlich weil die Kommunikationsöffnung zu klein angelegt und weil nachträglich tamponiert worden war.

Ich lege Gewicht auf die Anlegung einer großen Kommunikation des Tränensackes mit der Nasenhöhle und halte eine nachherige Tamponade der Wunde für schlecht, weil nur durch Vermeidung derselben ein permanenter Abfluß des Tränensackinhaltes in die Nasenhöhle ermöglicht wird und weil der Tampon selbst zweifellos zu stärkerer Bildung von Granulationen Veranlassung gibt, die dann ihrerseits den Abfluß beeinträchtigen oder durch narbige Schrumpfung die Fistel verengern oder gar verschließen können; das permanente reichliche Abfließen des Tränensackinhaltes in die Nase gleich nach der Operation und während der folgenden Tage bei genügend großer Kommunikation gewährleistet am meisten eine genügend funktionierende Dauerfistel und damit eine Heilung des Tränensackleidens.

b) Der Pat., welchen ich Ihnen hier vorstelle, litt vor 20 Jahren an einer Apicitis, die nach einiger Zeit abgeheilt sein soll; im Jahre 1908 wurde er wegen einer Deviatio septi nasi operiert: 2 Jahre später wurde an der II. Augenklinik Prof. Fuchs eine unter der Haut des rechten unteren Augenlides befindliche Geschwulst von $1^1/_2$ *cm* Länge, $^1/_2$ *cm* Breite und rötlich-gelbem Aussehen, die das untere Lid hinaufgedrückt haben soll, auf operativem Wege entfernt; die histologische Untersuchung soll damals kein eindeutiges Resultat ergeben haben, so daß man über die Natur dieser Geschwulst im Zweifel blieb. Die Heilung nach diesem Eingriffe war eine vollständige und blieb es bis heute. Drei Jahre später erkrankte Pat. angeblich an einer Stirnhöhleneiterung links mit heftigen Kopfschmerzen, an einer linksseitigen Apicitis und etwas später an einer rechtsseitigen Nephritis mit 7‰ Eiweiß, welch letztere nach 4 Monaten wieder abgeheilt war. Anfangs Oktober d. J. verspürte Pat. wieder eine kleine, aber nicht schmerzhafte Geschwulst unter der Haut des rechten inneren Augenwinkels mit Kopfschmerzen über dem rechten Augenbrauenkopf, Druckgefühl über der Nasenwurzel, Rötung und Schwellung der Haut des rechten inneren Augenwinkels. Pat. wurde an die Klinik aufgenommen, woselbst ich folgenden Befund erheben konnte: Rötung und ödematöse Schwellung der Haut des rechten inneren Augenwinkels, unter derselben ein über

Digitized by Google
Original from UNIVERSITY OF CALIFORNIA
Generated on 2019-10-24 14:46 GMT / http://hdl.handle.net/2027/uc1.b3252763
Public Domain in the United States, Google-digitized / http://www.hathitrust.org/access_use#pd-us-google

haselnußgroßer glatter, nicht fluktuierender Tumor deutlich zu tasten, große Perforatio septi nasi: Wassermann negativ, interner Befund: Infiltratio apic. sin. florida. Die von mir in Allgemeinnarkose vorgenommene Operation, wobei der Killiansche Schnitt wie zur Radikaloperation der Stirnhöhle gewählt wurde, förderte einen haselnußgroßen weichen, schwammigen Tumor mit zwei Schenkeln versehen zutage, von denen sich der kleinere, dünnere in den Weichteilen vor dem Proc. front. des Oberkiefers verlor, der stärkere, größere aber in die Kuppe des Tränensackes überging und von dieser nicht zu trennen war. Der rechte Tränensack wurde daher in toto entfernt, seine knöcherne Unterlage gegen die Nase zu durchgestoßen und so eine große Kommunikation mit derselben hergestellt, hierauf die Operationswunde im unteren Wundwinkel drainiert und sodann vernäht. Die histologische Untersuchung des exstirpierten Tumors ergab Tuberkulose — also ein Fall von **Tuberkulom des rechten Tränensackes.**

c) Der 8jährige Knabe, welchen ich hier vorstelle, erkrankte bald nach der Extraktion des 1. oberen, rechten Molaris an einer heftigen Entzündung des rechten Oberkiefers mit Fieber, Schwellung der Wange, Rötung und Schwellung der Lider und Schmerzen im Kiefer. Wegen der bedeutenden Schwellung der Lider begab sich die Mutter mit dem Knaben auf die Augenklinik; dortselbst wurde unterhalb des unteren Lides eine Incision vorgenommen, die aber keinen Eiter zutage förderte und auch sonst keinerlei Erleichterung oder Besserung brachte, im Gegenteil die obigen Beschwerden nahmen innerhalb zweier Tage noch zu — leichter Exophthalmus und Chemosis hatten sich hinzugesellt —, weshalb Pat. nach Übereinkommen an unsere Klinik transferiert wurde. Ich fand außer den bereits angeführten Krankheitssymptomen noch die Zahnextraktionswunde mißfärbig, schmierig belegt, das Zahnfleisch in der Umgebung stark gerötet, ganz locker, zum Teil in Fetzen herabhängend, in reichlichem, dickem Eiter schwimmend, fast den ganzen rechten oberen Proc. alveolaris des Oberkiefers mitsamt allen in demselben enthaltenen Zähnen, sowie die angrenzende Partie des harten Gaumens bis fast zur Mittellinie stark wackelig, die Schleimhaut der rechten Nase in toto gerötet und geschwollen und viel Eiter in der rechten Nase und im Nasenrachenraume angesammelt; die Temperatur betrug meist über 38·5°. Sofort war es mir klar, daß es sich um einen jener **osteomyelitischen Prozesse** handle, die ab und zu besonders von den kariösen ersten oberen Molares, ja eigentlich nur von diesen ausgehen, speziell wieder nach deren Extraktion gerne auftreten, dann rasch unter großen Destruktionen fortschreiten und schwere Schädigungen für den Pat. zur Folge haben, ja oft genug sogar sein Leben in Gefahr bringen. Ich eröffnete daher rasch sämtliche Nebenhöhlen der rechten Seite, wobei ich jauchiges Sekret in der Kieferhöhle, Knochennekrosen der oberen und medialen Wand derselben, das vordere und hintere Siebbein, sowie die Keilbeinhöhle mit Eiter überschwemmt, dann noch eine größere Knochennekrose und Durchbruchstelle in der Lamina papyracea vorfand; die Stirnhöhlenschleimhaut war gerötet und geschwollen, aber frei von Eiter; ich spaltete schließlich die Tenonsche Kapsel in größerer Ausdehnung von vorne nach hinten, wobei allerdings Orbitalfett vorfiel, aber auch ziemlich viel Eiter abfloß. Zum Schlusse exakte genügende Drainage aller Höhlen nach außen und nach der Nase zu, auch die Kieferhöhle wurde nach dem Spatium praeorale zu offen gelassen, dann feuchter Verband. Der wackelige Proc. alveol. mit den Zähnen, sowie der bewegliche angrenzende Teil des harten Gaumens

Digitized by Google
Original from UNIVERSITY OF CALIFORNIA
Generated on 2019-10-24 14:46 GMT / http://hdl.handle.net/2027/uc1.b3252763
Public Domain in the United States, Google-digitized / http://www.hathitrust.org/access_use#pd-us-google

wurden nicht entfernt, sondern nur die an demselben sichtbare fluktuierende Schwellung von hinten nach vorne ausgiebig gespalten, um dem Eiter auch hier Abfluß zu verschaffen; ich erhoffte durch diese mehr konservative Behandlung zu erreichen, daß ein Teil dieser beweglichen Partien sich wieder festigen und nur ein kleiner Teil sich sequestrieren werde, eine Erwartung, die glücklicherweise auch eingetroffen ist. Die Nachbehandlung war allerdings eine langwierige, der Schwere des Prozesses und des Eingriffes entsprechende. Heute können wir folgenden Befund erheben: Rechtes Auge normal, sowohl was die Sehschärfe als auch die Beweglichkeit des Bulbus anlangt, keine Doppelbilder, eine Narbe am unteren Lid, sowie eine solche entsprechend dem Killianschen Schnitt, beide wenig entstellend; ein ganz kleiner Teil des Proc. alveol. des Oberkiefers mit einer kleinen angrenzenden Partie des harten Gaumens, sowie die zwei Prämolares und der laterale Schneidezahn beweglich, aber weniger als früher, die laterale Wurzel des zweiten Prämolaris ganz freiliegend, der Zugang in die Kieferhöhle vom Munde aus weit offen, am Eingange desselben der Rand eines sich sequestrierenden Teiles des Proc. alveol. sichtbar; die Nasenschleimhaut abgeschwollen, wenig Sekret in derselben: hin und wieder ganz leichte Kopfschmerzen über der rechten Stirne, Temperatur normal. Der Pat. wurde als außer Gefahr befindlich und bedeutend gebessert in ambulatorische Behandlung entlassen; die Sequestration eines Teiles des Proc. alveolaris und der benachbarten Partie des harten Gaumens bleibt noch abzuwarten, bedarf daher einer längeren Observation und Behandlung, später wird dann auch der präorale Zugang zur Kieferhöhle geschlossen werden müssen.

Ich erinnere bei dieser Gelegenheit an einen ähnlichen Fall, den ich seinerzeit in der k. k. Gesellschaft der Ärzte vorgestellt habe, der jedoch wegen zu langen Wartens einen viel gefährlicheren Verlauf nahm, aber dann doch schließlich ausheilte. Es handelte sich ebenfalls um einen osteomyelitischen Prozeß nach Extraktion des ersten oberen rechten Molaris mit jauchiger Eiterung sämtlicher Nebenhöhlen und bedeutenden Knochennekrosen; es kam zu Panophthalmitis — das rechte Auge mußte eventriert werden —, weiterhin zu zweimaligem Durchbruche in die Meningen: die erste Durchbruchstelle lag noch in der Operationswunde, wurde ausgiebig freigelegt und tamponiert, worauf hier der Prozeß zum Stillstand kam, die zweite Durchbruchstelle lag weitab von der ersten im rechten oberen Quadranten der Orbitalhöhle, es kam zu einer typischen Meningitis mit 2 Tage dauernder vollständiger Bewußtlosigkeit, worauf am 3. Tage diese schwand und nach einem langen Krankheitslager die Pat. völlig geheilt die Anstalt verließ.

Prof. Hajek macht einige kritische Bemerkungen zu diesen osteomyelitischen Prozessen des Oberkiefers und den im Anschlusse an dieselben auftretenden eitrigen Entzündungen der Nebenhöhlen.

d) Ich stelle Ihnen ferner einen Soldaten vor, der **einen Gewehrschuß durch den Hals** erhielt. Die Kugel drang beim rechten Unterkieferwinkel ein, ging etwas schief nach abwärts durch den rechten Recessus piriformis, dann quer durch den Larynx etwas oberhalb der Stimmlippe, weiter durch den linken Recessus piriformis und trat schließlich durch die Haut über den linken Schildknorpel aus. Die Tracheotomie wurde bald nachher als dringlich im Felde ausgeführt. In den ersten Tagen nach der Verwundung war das Schlucken sehr behindert, flüssige Ingesta lösten Husten aus und kamen zum Teil auch durch Ein- und Ausschußwunde wieder zum Vorschein. Als Pat. an

Digitized by Google
Original from UNIVERSITY OF CALIFORNIA
Generated on 2019-10-24 14:46 GMT / http://hdl.handle.net/2027/uc1.b3252763
Public Domain in the United States, Google-digitized / http://www.hathitrust.org/access_use#pd-us-google

die Klinik aufgenommen wurde, war folgender Befund zu erheben: Pat. sehr unterernährt; Ein- und Ausschußwunde stark granulierend und eitrig sezernierend; die Haut in der Umgebung des Tracheostomas zeigt leichte reaktive Rötung; Aphonia totalis; beim Trinken kommt keine Flüssigkeit zur Ein- oder Ausschußwunde heraus, überhaupt das Schlingen nicht behindert, auch kein Husten beim Schlucken flüssiger Ingesta: der Aditus ad laryngem stark entzündlich geschwollen, kein Lumen sichtbar; beim Versuche, bei zugehaltener Kanüle zu sprechen, sieht man Eiter aus der Tiefe des Larynx emporkommen; das Ende einer durch den Einschuß tief eingeführten Sonde ist zwar von innen nicht zu sehen, stößt aber direkt am Larynx an und bewegt denselben, eine durch den Ausschuß eingeführte Sonde jedoch ist im aditus ad laryngem deutlich sichtbar. Aus dem Umstande, daß in den ersten Tagen nach der Verwundung flüssige Ingesta Hustenreiz hervorriefen und teilweise zur Ein- und Ausschußwunde wieder herausflossen, ein Zustand, der bei der Aufnahme an die Klinik nicht mehr zu konstatieren war, muß gefolgert werden, daß die früher vorhanden gewesenen Kommunikationen des Kehlkopfraumes mit beiden Recessus piriformes und dieser mit dem Ein- resp. Ausschußkanal durch Verklebung oder Vernarbung sich geschlossen hatten; es blieb also nur mehr die oben erwähnte deutlich sichtbare Kommunikation des Larynxlumens mit der Ausschußwunde übrig. Im Laufe der Behandlung an der Klinik, die eigentlich nur eine konservativ-zuwartende war, konnte ich gelegentlich die Anwesenheit eines 4 *cm* langen, 4 *mm* dicken Gummidrains im Larynx feststellen, das im Feldspitale durch den Ausschuß eingeführt bis in das Kehlkopfinnere gerutscht war; ich habe dasselbe von oben entfernt.

Die weitere Behandlung wird wohl wieder nur eine konservativ-exspektative sein, bis durch Abschwellen verschiedener erkrankter Gewebsteile, insbesonders jener des Larynx, vielleicht auch durch Knorpelsequestration, durch Ausgranulieren der tiefen Schußkanäle ein mehr konsolidierter Zustand eintritt, der dann wieder eine Entscheidung über die weiterhin einzuleitenden Schritte ermöglicht.

II. Otto Mayer: *a)* **Durchschuß des Halses.**

Lt. H. wurde am 24. IX. 1915 durch Durchschuß des Halses verletzt. Nach der Verletzung traten heftige Schmerzen beim Drehen des Kopfes auf, weshalb der Kopf steif gehalten wurde. Es bestanden Schluckschmerzen, die im weiteren Verlaufe sogar zunahmen, während sich die freie Beweglichkeit der Halswirbelsäule wieder einstellte.

Das Röntgenbild (Prim. Schönfeld) zeigte keine traumatischen Veränderungen der Wirbelsäule, doch zeigte sich, daß der Wismutbissen in der Höhe der Schildknorpelmitte stecken blieb; nur nach oftmaligen Schluckbewegungen geht er stückweise über das an dieser Stelle befindliche stenosierende Hindernis, um dann rasch weiter zu gleiten.

Bei der ersten Untersuchung am 23. XI. 1915 sah ich mit dem Larynxspiegel an der hinteren Rachenwand in der Höhe des Schildknorpels eine sich mehr nach links hin erstreckende Schwellung und in der Mitte derselben eine haselnußgroße Granulation. Ich faßte die Geschwulst mit der Schlinge, um sie abzukappen, aber die Schlinge schnitt nicht durch, so daß ich mit der Curette nach Heryng die Granulationen stückweise abtrug.

Seit der Operation ist ein bedeutend besseres Schluckvermögen vorhanden und hat der Pat. bereits an Gewicht zugenommen.

Generated on 2019-10-24 14:46 GMT / http://hdl.handle.net/2027/uc1.b3252763
Public Domain in the United States, Google-digitized / http://www.hathitrust.org/access_use#pd-us-google
Digitized by Google
Original from UNIVERSITY OF CALIFORNIA

Man sieht noch immer die Schwellung und in der Mitte eine granulierende Wunde von Kreuzergröße. Es handelt sich hier offenbar um einen Streifschuß der Wirbelsäule. Obwohl das Röntgenbild nichts zeigt, wäre es doch möglich, daß unter der Granulation Knochensplitter vorhanden sind. Ich werde zuwarten, ob sich die Wunde unter Lapisieren schließt.

b) **Nasale Entfernung von Tränensackresten.**

Dem 15jährigen Mädchen wurde von einem Augenarzt der Tränensack rechts exstirpiert. Die Wunde heilte, aber es bildete sich bald eine Fistel, die sich auf Behandlung mehrmals schloß und ebenso oft wieder aufbrach. Da der Augenarzt meinte, daß eine Siebbeinerkrankung vorliege, schickte er die Pat. einem Rhinologen, welcher das Siebbein eröffnete. Trotzdem wiederholte sich die Fistelbildung. Hierauf sandte der Augenarzt die Pat. zu mir.

Ich fand keine Erkrankung im Siebbein und entschloß mich daher, den Tränensack von der Nase her freizulegen. Ich bildete in der typischen Weise den Schleimhautlappen, meißelte den Knochen weg, so daß ich die ganze Tränensackgegend frei überblicken konnte, und entfernte nun mit dem scharfen Löffel Granulationen, die sich dort befanden, und in denen wohl Reste des Tränensackes gewesen sein dürften. Ich versicherte mich durch den außen aufgelegten Finger, daß ich die Haut nicht perforierte. Nachher klappte ich den Schleimhautlappen zum Teil zurück, zum Teil excidierte ich ihn, um die Gegend des Sackes selbst ausgranulieren zu lassen. Die Wunde in der Nase ist schon seit zwei Monaten verheilt, es ist seither keine Fistelbildung mehr aufgetreten.

Man sieht also, daß die nasale Tränensackfreilegung auch in derartigen Fällen, wo nach der Exstirpation des Sackes von außen her keine Heilung eingetreten ist, zur Heilung führt. Es wäre sicher nicht schwierig, die nasale Totalexstirpation des Sackes auszuführen, wenn es sich darum handelt, eine Narbe zu vermeiden.

Noch während der Behandlung des rechten Auges trat links, wo eine Blennorrhoea sacci lacr. infolge einer Stenose des Ductus bestand, eine Phlegmone auf, die nach Umschlägen mit essigsaurer Tonerde zurückging. Ich nahm nun hier die Westsche Operation vor. Die Blennorrhoe ist geheilt, es besteht kein Tränenträufeln, die Spülflüssigkeit fließt anstandslos in die Nase. Beim Vergleich des rechten und des linken Auges sieht man so deutlich die Vorteile dieser Methode; rechts das Auge voll Sekret, links das Auge trocken; rechts eine deutlich sichtbare Narbe, links nichts Pathologisches zu sehen.

Bei dieser Gelegenheit möchte ich kurz mitteilen, daß ich die Operation jetzt nicht mehr so mache, wie West dies angab. Ich excidiere nicht die mediale Sackwand, sondern ich schlitze dieselbe mit einem Knopfmesserchen und entfalte den Sack, wodurch ich eine größere Schleimhautfläche gewinne. Damit die Sackschleimhaut sich nach innen umlegt, führe ich einen dicken Catgutfaden durch das untere Tränenröhrchen in die Nase und von dort nach außen: geht der Catgutfaden nicht durch, so kann man einen dünnen Seidenfaden mittelst einer dickeren langen Nähnadel (Öhr voran) in die Nase einführen und mit einem Häkchen (Hajeks Siebbeinhäkchen) aus dem Öhr nach außen ziehen; hier knüpfe ich einen kleinen Jodoformgazetampon an und ziehe denselben dann durch Zurückziehen des Fadens in den geschlitzten Tränensack hinein, wodurch derselbe auseinandergefaltet wird. Darüber wird dann die Nase austamponiert. Das Loch nach Haile finde ich nicht

Digitized by Google
Original from UNIVERSITY OF CALIFORNIA
Generated on 2019-10-24 14:46 GMT / http://hdl.handle.net/2027/uc1.b3252763
Public Domain in the United States, Google-digitized / http://www.hathitrust.org/access_use#pd-us-google

sehr zweckmäßig. Ich lege den Lappen an die hintere Umrandung des Tränensackes an. Ist er zu lang, so scheidet man ein Stück davon ab.

Ich übe die Methode jetzt zwei Jahre und habe sehr schöne Heilungen neben einigen Mißerfolgen; in späterer Zeit wird darüber genau berichtet werden. Nur eines möchte ich erwähnen, weil Kofler heute mitteilte, daß Okulisten behauptet haben, daß Fälle mit Ektasie des Sackes ungeeignet wären für die Operation nach West. Ich muß gerade das Gegenteil sagen, denn je größer der Sack, um so größer die gewonnene Schleimhautfläche in der Nase, um so leichter die Fistelbildung. Warnen kann ich, die Operation bei kleinen. lange sondierten und behandelten geschrumpften Tränensäcken zu machen, denn meiner Erfahrung nach schließen sich in solchen Fällen die Fisteln fast regelmäßig wieder. Ich erinnere daran, daß West auf der Versammlung der deutschen Laryngologen in Kiel 1914 eine Reihe von Photographien von Patienten mit großen Ektasien des Tränensackes gezeigt hat, die er geheilt hatte. Das sind eben die leichtest heilbaren Fälle.

Schlußwort: Die Tampons werden am zweiten Tage aus der Nase entfernt.

c) **Totalexstirpation des Larynx nach Gluck vor $2^1/_2$ Jahren wegen Carcinom — rezidivfrei.**

Magdalena S., 61 Jahre alt, wurde im Mai 1913 wegen Carcinom des Kehlkopfs von mir operiert. Sie kam gestern zufällig in mein Ambulatorium. weshalb ich die Gelegenheit benütze, um sie Ihnen heute vorzustellen. Sie hat seit der Operation an Gewicht bedeutend zugenommen und fühlt sich vollkommen wohl. Es ist kein Rezidiv vorhanden.

Referate.

I. Allgemeines.

Dauererfolge der Volksheilstätten. Von Sophus Bang (Kopenhagen). (Zschr. f. Tbc. 23. H. 6.)

Sorgfältige statistische Untersuchungen, die der Verf. als Direktor des Sanatoriums Silkeborg, der größten Volksheilstätte des dänischen Nationalvereines zur Bekämpfung der Tuberkulose, während der Jahre 1903—1913 durchgeführt und mit möglichster Vermeidung aller Fehlerquellen, die zu falschen Schlußfolgerungen führen könnten, zusammengestellt hat, zeigen, daß man mit dem bisherigen Prinzip der Volksheilstätten, möglichst nur die leichteren, heilbaren Fälle aufzunehmen, wird brechen müssen. Tatsächlich zeigt sich, daß ein Beweis, daß gerade die Heilstätten die Heilung oder auch nur Arbeitsfähigkeit aller dieser leichteren Fälle zustandegebracht haben, sich nicht erbringen läßt. Mindestens ein großer Prozentsatz scheint auch ohne sie auszuheilen oder von vornherein bei der Aufnahme in einem der Heilung nahen Zustande zu sein. Diese Tatsache, der auf den Kopf gerechneten Kostensumme der Volksheilstätten gegenübergestellt, ergibt das bedenkliche Resultat, daß die Heilstätten hinsichtlich des tatsächlichen, für die Volksgesundheit erreichten Erfolges viel zu teuer sind, denn sie werden hauptsächlich zur Heilung leich-

Digitized by Google
Original from UNIVERSITY OF CALIFORNIA
Generated on 2019-10-24 14:47 GMT / http://hdl.handle.net/2027/uc1.b3252763
Public Domain in the United States, Google-digitized / http://www.hathitrust.org/access_use#pd-us-google

terer oder stationärer Fälle benutzt, die auch ohne sie Heilungstendenz zeigen, während die schwereren und schweren Fälle, also hauptsächlich die offenen und Bacillenhuster, abgewiesen werden und allenthalben in ihrer Umgebung zur Weiterverbreitung der Tuberkulose helfen. Bangs eigene Worte sind: Ich habe noch nicht den Beweis dafür gesehen, daß man durch die Auslese der „ganz leichten" Tuberkulosefälle für die Volksheilstätten den schnellsten Weg zur allgemeinen Tuberkuloseausrottung gegangen ist. Durch diese Auslese hat man die Prophylaxe zugunsten der Therapie versäumt. Um die Zukunft vor Bacillenträgern zu schonen, hat man sich um die Bacillenträger (und zwar um die recht schlimmen des zweiten und dritten Stadiums) der Jetztzeit zu wenig gekümmert!

Demnach müßte eigentlich die Hauptaufgabe der Volksheilstätten nicht in der Auslese der leichtesten Fälle, sondern in der Behandlung der „gefährlichsten" Fälle, gleichgültig welchen Stadiums, bestehen. Damit kommt Bang zu der auch von Tideström, Nietner, Leube, Brecke u. a. vertretenen Forderung nach dem Spezialkrankenhaus für Lungenkranke aller Stadien, welchem Ideal man in Deutschland in manchem Sanatorium in der Rheinprovinz, Hannover, Brandenburg, dann von den Stadtverwaltungen von Berlin, Charlottenburg, Schöneberg, Köln u. a. bereits nähergetreten ist.

Marschik.

Über den prognostischen Wert des Temperaturverlaufes der Lungentuberkulose. Von I. v. Szaboky (Meran-Gleichenberg). (Zschr. f. Tbc. 23. H. 6.)

Den Aufsätzen über die prognostische Bedeutung der Sputumuntersuchungen und der spezifischen und serologischen Untersuchungsmethoden hat Szaboky nun den dritten Artikel über die Temperaturen folgen lassen. Ähnlich wie bei den anderen Arbeiten kommt er auch hier zu dem Ergebnis, daß verläßliche Resultate nur länger dauernde und konsequent durchgeführte Messungen liefern können. Je gleichmäßiger die Temperatur, also je niedriger die Amplitude ist, ein umso besserer Verlauf ist zu erwarten, und zwar sowohl bei febrilen wie auch bei afebrilen Fällen. Die konstante, geringe Amplitude, das Vorhandensein von Amplitudegleichheiten ist meist günstig, nur wo die geringe Durchschnittsamplitude durch die größere Steigerung der Temperaturminima bedingt ist, ungünstig. Die hohe Durchschnittsamplitude bedeutet schlechte Prognose. Es gibt Fälle mit hoher Amplitude, aber laut Annahme der heutigen Fiebergrenzen ohne Fieber. Das subjektive Befinden ist gewöhnlich schlecht und läßt sich durch Antipyretica sehr beeinflussen. Diese Fälle wären besser zu den fiebernden zu rechnen, trotzdem sie unterhalb der Fiebergrenze bleiben, und zeigen auch gewöhnlich einen schlechteren Verlauf als solche fiebernde Fälle, bei welchen die Durchschnittsamplitude eine verhältnismäßig geringere war. Je größer die Tagesschwankungen und je ungleichmäßiger die Temperatur, umso ungünstiger; starkes, intermittierendes Fieber

Digitized by Google
Original from UNIVERSITY OF CALIFORNIA
Generated on 2019-10-24 14:46 GMT / http://hdl.handle.net/2027/uc1.b3252763
Public Domain in the United States, Google-digitized / http://www.hathitrust.org/access_use#pd-us-google

gibt verhältnismäßig die schlechteste Prognose. Der Typus inversus kam gewöhnlich nur bei schweren und rapid verlaufenden Fällen vor. Die Temperaturerhöhungen, welche bei afebrilen oder durch die Behandlung afebril gewordenen Lungenkranken nach einer stärkeren Arbeitsleistung zustande gebracht wurden, deuteten nur dann auf schlimmeren Verlauf, wenn diese Temperaturerhöhung trotz eingestellter Ruhe längere Zeit hindurch andauerte.

Marschik.

II. Nase und Nebenhöhlen.

Metastatische Osteomyelitis des Stirnbeines, zur Zeit des Durchbruches in die Stirnhöhle operiert. Von Dr. Feldmann (Hannover), früherem I. Assistenten der Klinik. Aus der Ohren- und Kehlkopfklinik in Rostock (Direktor: Geheimer Medizinalrat Prof. Dr. Otto Körner). (Zschr. f. Ohrhlk. 72. H. 1.)

Der Autor fand im Bereiche des Orbitaldaches nach der Gegend der Stirnhöhle hin, vorwiegend jedoch temporalwärts, ausgedehnte, bis in die laterale Orbitalwand reichende Knochennekrose, im Orbitaldach einen losen Sequester, überall, besonders im Gebiete der Stirnbeinspongiosa, Granulationen und kleinste Eiterherde, wie sie für die osteomyelitische Erkrankung typisch sind. Typischerweise lag auch die Dura der vorderen Schädelgrube bis hinter den lateralen Stirnhöhlenrecessus in Fingerkuppenbreite und fast der Länge einer Fingerendphalanx, von Granulationen bedeckt, frei. Schließlich lief noch stirnhöhlenwärts, zwischen Resten der Tabula externa und interna des Stirnbeines, ein enger, kurzer, mit Granulationen gefüllter Gang. Er endete in unmittelbarer Nähe der noch völlig intakten Stirnhöhle. Deren letzter lateraler knöcherner Abschluß war bereits eingeschmolzen, so daß die Granulationen unmittelbar der Schleimhaut anlagen.

Die Pat. hatte zirka 4 Wochen vor Beginn ihrer jetzigen Erkrankung einen großen Furunkel in der Umgebung des linken Knies gehabt, den sie aus Angst vor einem operativen Eingriff selbst mit Pflastern und Kataplasmen behandelte und von welchen noch frische Spuren erkennbar waren.

Ernst Urbantschitsch.

Die verschiedenen Entzündungsformen der Nasennebenhöhlenschleimhaut und ihre Behandlung. Von Prof. W. Uffenorde (Göttingen). Aus der königl. Poliklinik für Ohren-, Nasen- und Halskranke in Göttingen (Prof. Lange). (Zschr. f. Ohrhlh. 72. H. 3. S. 133—159; 73. H. 4. S. 192—218.)

Auf Grund seiner histologischen Untersuchungen erweitert Verf. die schon 1907 für das Siebbein gegebene Einteilung der verschiedenen Schleimhautentzündungen auf alle Nasennebenhöhlen und zeigt an der Hand von typischen Bildern der verschiedenen Affektionen, daß man sowohl klinisch wie pathologisch-anatomisch in ganz einheitlicher Weise zwischen einer katarrhalisch-ödematösen und einer eitrigen Entzündung unterscheiden kann und muß, wozu noch eine Mischform beider Arten als dritte Form zuzurechnen ist, bei der sich zu der primär katarrhalischen Erkrankung eine eitrige Infektion hinzugesellt.

Generated on 2019-10-24 14:46 GMT / http://hdl.handle.net/2027/uc1.b3252763
Public Domain in the United States, Google-digitized / http://www.hathitrust.org/access_use#pd-us-google
Digitized by Google
Original from UNIVERSITY OF CALIFORNIA

Im klinischen Teil, in welchem zur leichteren Verständigung und Anschaulichkeit speziell die Verhältnisse der Kieferhöhle berücksichtigt erscheinen, bespricht Verf. die differentialdiagnostischen Symptome bei der ödematös-katarrhalischen und bei der eitrigen Entzündung sowohl in akuten wie in chronischen Fällen, wobei auch die Unterschiede intra und post operationem bei den chronischen Erkrankungen Berücksichtigung finden.

Nebenher weist Uffenorde auch darauf hin, daß die sogenannten retronasalen Polypen nicht immer aus der Kieferhöhle — wie manche Autoren annehmen — entspringen, sondern in nicht seltenen Fällen auch aus dem Siebbein oder auch aus der Keilbeinhöhle entstammen.

Im therapeutischen Abschnitt ist der Behandlung der chronisch-ödematösen Entzündung der Hauptanteil gewidmet. Uffenorde plädiert auf Grund seiner reichen Erfahrung dafür, in den veralteten Fällen, wenn die Untersuchungsresultate und der lokale Befund einen ausgedehnten Prozeß wahrscheinlich machen, auf die meist unzulänglichen endonasalen Eingriffe zu verzichten und permaxillär vorzugehen, d. h. die Kieferhöhle anzugehen und durch diese hindurch das Siebbein-Keilbein und möglichst auch die Zellen nach der Stirnhöhle hin auszuräumen. Die genaue Beschreibung der Operation ist in seinen früheren Arbeiten (Arch. f. Laryng. 24 und Zschr. f. Laryng. 3) nachzulesen.

In der Aufdeckung und Ausräumung aller von der serös-katarrhalischen Entzündung befallenen Nebenhöhlen sieht er auch den Schlüssel zu der klinischen Lösung der Polypenrezidivfrage und zur dauernden Heilung oder nachhaltigen Besserung der so häufigen bronchitischen, emphysematischen oder auch asthmatischen Beschwerden, welche als Komplikationen bei Leuten mit alten Nebenhöhlenaffektionen das Krankheitsbild wesentlich beherrschen und durch die Hypersekretion, die konsekutive Mundatmung und die durch letztere unterhaltene Neigung zu akuten Katarrhen heraufbeschworen werden.

Zahlreiche Krankengeschichten zeigen die durch das vorgeschlagene Verfahren erzielten guten Resultate. Lawner.

III. Nasenrachenraum, Pharynx und Mundhöhle.

Die infektiösen Komplikationen der Adenotomie. Von Dr. W. E. Grove (Königsberg i. Pr.). (Arch. f. Laryng. 26. H. 2.)

Die beiden Fälle des Verf.s betrafen die Nebenhöhlen der Nase. Im ersten Falle trat bei einem 13jährigen Mädchen 14 Tage nach der Operation eine schwere Stirnhöhleneiterung auf. Sie war mit Periostitis, Ödem des Augenlides und der benachbarten Weichteile und schwere Allgemeinerscheinungen kompliziert. Sie kam durch operative Fortnahme der Vorderwand und des Bodens der Stirnhöhle zur Heilung.

Im zweiten Falle handelte es sich um ein Empyem der linken vorderen Siebbeinzelle bei einem 20jährigen Mädchen. Die Erkrankung trat gleichfalls

Digitized by Google
Original from UNIVERSITY OF CALIFORNIA
Generated on 2019-10-24 14:46 GMT / http://hdl.handle.net/2027/uc1.b3252763
Public Domain in the United States, Google-digitized / http://www.hathitrust.org/access_use#pd-us-google

etwa 14 Tage nach der Operation in die Erscheinung. Sie heilte nach Resektion des vorderen Endes der mittleren Muschel. R. Hoffmann.

Ein Fall von Zungensarkom nebst einer kurzen Zusammenfassung der bisher erschienenen Fälle. Von Dr. Skat Baastrup (Kopenhagen). (Arch. f. Laryng. 26. H. 2.)

Der Tumor fand sich auf der rechten Seite der Basis linguae eines 48-jährigen Mannes. Er hatte eine glatte Oberfläche von rosiger Farbe mit Venenzeichnung. Der Pat. wurde 7 Monate nach der Operation rezidivfrei befunden. Es handelte sich um ein polymorphzelliges Sarkom. Verf. stellt aus der Literatur außerdem 38 als Zungensarkom einigermaßen sicher anzunehmende Fälle zusammen. R. Hoffmann.

Ein Fall von Angioma cavernosum der hinteren Pharynxwand. Von Dr. Alb. Blau (Görlitz). (Arch. f. Laryng. 26. H. 1.)

Verkleinerung des Tumors durch Elektrolyse. Außer Druck beim Schlingen keine Beschwerden. R. Hoffmann.

Ein Fall von positiver Wassermannscher Reaktion bei Sarkom. Von Doktor E. Lautenschläger (Frankfurt a. M.). (Arch. f. Laryng. 26. H. 2.)

Bei einer 25jährigen Pat. fand sich eine taubeneigroße, stark zerklüftete, oberflächlich ulzerierte Tonsille. Auf Grund dieses Befundes und des positiven Ausfalles der Wassermannschen Reaktion wurde eine Salvarsanbehandlung eingeleitet. Nach anfänglicher Rückbildung des Tumors bis auf Kirschkerngröße kam es zur Bildung eines neuen länglichen, wulstartigen Tumors am hinteren Gaumenbogen. Er erwies sich mikroskopisch als polymorphzelliges Sarkom. Nach Resektion des Tumors ist Pat. bis jetzt rezidivfrei.

R. Hoffmann.

Zur Behandlung des Tonsillarabscesses (Drainage). Von Dr. K. M. Menzel (Wien). (Arch. f. Laryng. 26. H. 2.)

Die übliche laryngologische Behandlung des Tonsillarabscesses lehnt sich nach Menzel zu wenig an die Grundsätze der Chirurgie an. Verf. führt in den eröffneten Absceß Drains aus Hartgummi oder Metall ein. Sie haben die Form eines in der Längsachse durchbohrten Kragenknopfes und werden in 5 Größen hergestellt. Zur Incision gebraucht Menzel ein bauchiges Skalpell, dessen Klingenbreite sich auf 10 *mm* beläuft. Der Zeitpunkt der Incision soll entsprechend den Behandlungsgrundsätzen der Chirurgie früh gewählt, das Auftreten von Fluktuation also nicht abgewartet werden. Der Ort der Incision ist die durch Palpation mit dem Finger festgestellte Stelle der derbsten Infiltration. R. Hoffmann.

Vergleichende Notizen über adenoide Vegetationen in den Tropen und in Holland. Von Dr. C. B. Benjamins (früher in Java, zurzeit in Utrecht). (Zschr. f. Ohrhlk. 73. H. 2.)

Benjamins Erfahrungen sprechen dafür, daß die adenoiden Vegetationen im warmen Klima gerade so häufig sind wie im europäischen und stimmen

Generated on 2019-10-24 14:46 GMT / http://hdl.handle.net/2027/uc1.b3252763
Public Domain in the United States, Google-digitized / http://www.hathitrust.org/access_use#pd-us-google
Digitized by Google
Original from UNIVERSITY OF CALIFORNIA

darin auch mit den Angaben von Minkema überein, der auf der Insel Timor (Indien) eingeborene Schulkinder untersucht hat. Die größere Anzahl der reflektorischen Komplikationen in den Tropen — Enuresis und Zähneknirschen — führt er auf eine größere Reflexerregbarkeit dortselbst zurück; die Ursache der häufiger auftretenden Aprosexien dürfte nach seiner Ansicht in der größeren Hitze, möglicherweise in den Rasseneigentümlichkeiten gelegen sein.

Lawner.

Zähneknirschen und adenoide Vegetationen. Von Dr. C. E. Benjamins (früher in Java, zurzeit in Utrecht). (Zschr. f. Ohrhlk. 73. H. 2.)

Verf. ist auf Grund von 500 Fällen, die er zur Hälfte in Java, zur Hälfte in Utrecht beobachtet hat, zu dem Ergebnis gekommen, daß Zähneknirschen im allgemeinen ein Symptom der adenoiden Vegetationen ist und deshalb stets — wenn es auch aus anderer Ursache bei neuropathisch veranlagten Personen vorkommen kann — den Verdacht auf das Vorhandensein einer vergrößerten Rachenmandel erwecken muß. Der Zusammenhang zwischen Adenoiden und Zähneknirschen konnte in vielen Fällen, da nach der Entfernung der Rachenmandel die Erscheinung aufgehört hat, als sichergestellt angenommen werden; die wenigen Fälle, wo das Zähneknirschen unvermindert anhielt, sind jenen analog zu stellen, bei welchen trotz der Operation die Mundatmung, Rhinolalie oder Enuresis unbeeinflußt bleiben; übrigens ist das Zähneknirschen am Tage immer nach der Adenotomie verschwunden. Dem Wesen nach ist das Zähneknirschen als eine Reflexbewegung — der Enuresis nocturna vergleichbar — aufzufassen, die bei erhöhter Reflexerregbarkeit und bei Wegfall des hemmenden Einflusses seitens des Großhirns — zum Beispiel im Schlafe — in Erscheinung tritt.

In der Hälfte der Fälle kamen Zähneknirschen und Enuresis zusammen vor. Die meisten Fälle wurden in dem ersten Schulalter beobachtet; das jüngste Kind, bei dem das Zähneknirschen mit adenoiden Vegetationen in Zusammenhang gebracht werden konnte, war 10 Monate, der älteste Patient 21 Jahre.

Lawner.

Über die benigne Fränkelsche Mykose. Von Dr. R. de Rummo (Neapel). (Archivii italiani di laringologia. 35. Jg. H. 1.)

Nach Auseinandersetzung der Ätiologie, Symptomatologie, Diagnose, Differentialdiagnose und Therapie der Mykose der Mandeln wird der den Verf. selbst betreffende Fall beschrieben. Die histopathologischen und bakteriologischen Schlußfolgerungen, die Verf. mitteilt, sind folgende:

1. Die Mykose der Mandeln besteht aus einem ausschließlich entzündlichen Prozeß (Ulceration des Epithels, Degeneration einiger geschlossener Follikel etc.).

2. Es gibt eine ausgesprochene Tendenz zur Keratisation, welche sich durch Verhornung des Ektoplasmas der Zellen des Malpighischen Reticulums und durch Keratisation einzelner eingeschlossener Follikel kundgibt.

Digitized by Google
Original from UNIVERSITY OF CALIFORNIA
Generated on 2019-10-24 14:46 GMT / http://hdl.handle.net/2027/uc1.b3252763
Public Domain in the United States, Google-digitized / http://www.hathitrust.org/access_use#pd-us-google

3. Die Leptothrix buccalis ist imstande, eine chronische und jeder Therapie trotzende Tonsillarmykose mit der Beihilfe anderer Mikroorganismen, welche die Tätigkeit der Leptothrix selbst befördern, hervorzurufen.

Rimini (Triest).

IV. Larynx.

Ein Fall von alkoholischer doppelseitiger Posticuslähmung und ein Fall von doppelseitiger Recurrenslähmung nach Diphtherie. Von Prof. W. Uffenorde (Göttingen). Aus der königl. Poliklinik für Ohren-, Nasen- und Halskranke in Göttingen (Direktor: Prof. W. Lange). (Zschr. f. Ohrhlk. 72. H. 2.)

Der Pat. leidet seit einiger Zeit an Atemnot mit mäßig starkem Husten. Auch das Schlucken macht ihm Beschwerden. Er hat in den letzten Wochen öfters nachts schwere Atemnotanfälle gehabt, mußte plötzlich aus dem Schlaf wegen Erstickungsanfällen aufspringen. Pat. hat immer viel getrunken. Der Status praesens ergibt keine motorische Lähmung außer der der Stimmbänder, keine Sensibilitätsstörung. Die Stimmbänder stehen in Adduktions-Juxtastellung fest und werden bei der Inspiration noch angesogen. Bei der Exspiration etwas mehr elliptischer Glottisspalt. Es besteht deutlicher Stridor. Larynxschleimhaut trocken, Borken darauf. Beiderseits bestehen mäßig starke pachydermische Wülste an den Processus vocales. Der Alkohol wird Pat. ganz entzogen. Nach 7 Tagen ist die Glottis wesentlich weiter, hat aber noch immer nur gut mittlere Respirationsstellung erreicht. Nach weiteren 9 Tagen kann Pat. entlassen werden.

Der zweite Fall betraf ein 8 Jahre altes Mädchen, das den Eindruck einer Moribunden machte. Es bestand starker Stridor und hochgradige Dyspnoe. Beiderseitige Stimmbandlähmung war deutlich wahrzunehmen und die Stimmbänder standen in Abduktionsstellung fixiert. Im Larynx keine diffuse oder umschriebene Schwellung. Die Schleimhaut war sehr blaß. Durch die weite Glottis sah man in der Trachea bei der Respiration brodelnde Sekretmassen, denen Milch beigemengt war. Das Krankheitsbild war das postdiphtheritischer Störungen. Etwa 5—6 Wochen nach der Rachendiphtherie trat doppelseitige Recurrenslähmung auf, und zwar ganz plötzlich. Das Kind ging durch die Aspiration des Mundsekretes und der genossenen Speisen zugrunde. Man muß also neben der doppelseitigen Lähmung der Glottisverengerer auch eine Lähmung des Nervus laryngeus sup. annehmen, wodurch Anästhesie des Larynxeinganges und Aufhebung des Reflexes entstanden ist.

Ernst Urbantschitsch.

Notizen.

Redaktionolle Mitteilung. Bis auf weiteres übernimmt Herr Dr. Viktor Frühwald, Wien, IX., Alserstraße 20, für Herrn Dozent Dr. Hermann Marschik die Redaktion des laryngologischen Teiles und ersucht freundlichst Manuskripte an obige Adresse einzusenden.

Digitized by Google
Original from UNIVERSITY OF CALIFORNIA
Generated on 2019-10-24 14:46 GMT / http://hdl.handle.net/2027/uc1.b3252763
Public Domain in the United States, Google-digitized / http://www.hathitrust.org/access_use#pd-us-google

Otologischer Teil.

Original-Artikel.

Aus dem k. u. k. Garnisonsspital Nr. 6 in Olmütz (Kommandant: Oberstabsarzt Dr. Munk).

Kurzer Bericht über eine einjährige kriegsohrenärztliche Tätigkeit.[1])

Von Regimentsarzt Dr. **Oskar Mauthner**, zurzeit Abteilungschefarzt.

Der Gesamtkrankenstand der unserer chirurgischen Abteilung angegliederten Ohren-, Nasen- und Halsabteilung im k. u. k. Garnisonsspital Nr. 6 betrug im abgelaufenen ersten Kriegsjahre 5097 Mann, eine Zahl, welche die Ambulanzzahl mancher deutschen Poliklinik erreicht respektive überschreitet. Die Art des Betriebes ist aber eine wesentlich andere. Die Tätigkeit unserer Ohrenstation bewegte sich hauptsächlich in zwei Richtungen: Konstatierung und Behandlung. Scheide ich überdies die durch feindliche Waffen und durch die eigentümlichen Zufälle des Krieges erzeugten Schädigungen respektive Verletzungen als selbständige Gruppe aus, so ergeben sich von selbst die Überschriften dreier für sich zu besprechender Kapitel:

A. Die Konstatierungsarbeit.

B. Die Krankheiten des Ohres (der Nase und des Halses) während des Krieges.

C. Die Kriegsverletzungen des Ohres, der Nase und des Halses.

Der Rahmen dieses Berichtes zwingt mich zu einer mehr skizzierenden als erschöpfenden Darstellung.

A. Die Konstatierungsarbeit.

Zur Konstatierung, d. h. zur Beurteilung der Art des Leidens durch den Spezialarzt resp. zur Bestimmung des Grades der Diensttauglichkeit wird

[1]) Nach einem am feldärztlichen Abend in Mährisch-Ostrau am 15. September 1915 gehaltenen Vortrage.

Digitized by Google
Original from UNIVERSITY OF CALIFORNIA
Generated on 2019-10-24 14:46 GMT / http://hdl.handle.net/2027/uc1.b3252763
Public Domain in the United States, Google-digitized / http://www.hathitrust.org/access_use#pd-us-google

Mannschaft ins Spital abgegeben, welche ein Leiden oder Gebrechen schon vor ihrer Einreihung besessen oder erst während der Dienstzeit erlangt hat. Ein Hauptkontingent dieser Gruppe stellen während des Krieges jedoch die Kriegsverletzten, mit welchen ich mich, wie vorausgeschickt, in einem besonderen Kapitel beschäftigen will. Es bleibt also die große Anzahl jener Mannschaft, welche vor ihrer gegenwärtigen Heranziehung zur Dienstleistung mit einem Leiden oder Gebrechen des Ohres (der Nase und des Halses) behaftet war.

Aber auch diese Gruppe hat durch die Einberufung so vieler Jahrgänge zur aktiven Dienstleistung eine besondere Ausdehnung erfahren; sie betrug an unserer Abteilung weit über 2000 Mann.

Die größte Anzahl der bei dieser Konstatierungsarbeit nicht diensttauglich befundenen Mannschaft schafft die chronische Mittelohreiterung. Mit diesem Leiden wurden ca. 50% der nicht diensttauglich befundenen Ohren-, Nasen- und Halskranken zum Superarbitrium beantragt. Multipliziert man diese Anzahl beispielsweise mit der Zahl der Militär-Ohrenstationen unserer Monarchie, welche während des Krieges ebenfalls Konstatierungsarbeit verrichten, so ergibt sich eine unerwartet hohe Zahl der schon durch diese einzige Krankheit der Wehrkraft des Staates entzogenen Mannschaft. Die chronische Mittelohreiterung ist nach der Erfahrung der Ohrenärzte in einem hohen Prozentsatz der Fälle nicht nur eine Folgekrankheit akuter Infekte, sondern auch ein Morbus pauperum. Folglich kann ihrer Häufung durch Fürsorge für rechtzeitige fachkundige Hilfe entgegengearbeitet werden. In unserer Monarchie fehlen aber zum Teil im Gegensatz zum beispielgebenden Deutschen Reiche — von unseren Reichshauptstädten und einigen Landeszentralen abgesehen — Institutionen, welche gerade der armen Bevölkerung fachkundige ohrenärztliche Hilfe sicherstellen: der Armenohrenarzt, das Armenohrenambulatorium, die Ohrenabteilung. Auch die Belehrung der Bevölkerung, insofern sie vom Ohrenlaufen als einer keineswegs zu kurierenden und nicht allzu gefährlichen Krankheit spricht, wäre eine nicht zu unterschätzende soziale Maßnahme.

Die etwa erst beim Militär eingeleitete Therapie kommt schon zu spät. Der Versuch einer konservativen Behandlung zu diesem Zeitpunkt wird nur in einer ganz geringen Anzahl der Fälle von Erfolg gekrönt sein, die Mehrzahl erscheint nur mehr durch Operation heilbar. Zugegeben nun, daß sich die Leute zu der Operation entschließen, so werden sie durch dieselbe in der Regel nicht kriegsdiensttauglich. Die chronische Eiterung hat schon lange vorher zur Degeneration des Cortischen Organes geführt. Die Hörschärfe auf dem kranken Ohr beträgt also schon vor der Operation zumeist keinen Meter mehr für Flüstersprache. Das radikal operierte Ohr wird nach der Operation nahezu taub oder gänzlich taub. Daraus folgt, daß die Grundbedingung — die vorgeschriebene Funktion — fehlt, um den Operierten kriegsdiensttauglich zu

Digitized by Google
Original from UNIVERSITY OF CALIFORNIA
Generated on 2019-10-24 14:46 GMT / http://hdl.handle.net/2027/uc1.b3252763
Public Domain in the United States, Google-digitized / http://www.hathitrust.org/access_use#pd-us-google

machen. Somit erfolgt seine Klassifikation höchstens zu Hilfsdiensten (entsprechend der Post 9, Verzeichnis B, Dienstbuch N-1). Dessenungeachtet haben wir in der Erwartung dieser bloßen Hilfsdiensttauglichkeit eine Reihe von Fällen radikal operiert (25). Bei einigen zwang schon die drohende oder die schon bestehende Komplikation zur Operation. Von den Radikaloperierten wurden 24 zu Hilfsdiensten tauglich entlassen. Ein Operierter schien auch zu Hilfsdiensten nicht geeignet, da das vorhandene Cholesteatom bereits weitgehende Zerstörungen des begrenzenden Knochens gesetzt hatte, so daß die Dura auf eine weite Strecke frei lag.

Die zahlreiche, bereits vor der aktiven Dienstzeit oder während des nichtaktiven Verhältnisses radikal operierte Mannschaft konnte ebenfalls wegen des Schwundes der Funktion auf dem operierten Ohr nur zu Hilfsdiensten klassifiziert werden.

Dort, wo die chronische Mittelohreiterung durch Spontanheilung zum beiderseitigen chronischen Adhäsivprozeß geführt hat, ist die Waffendiensttauglichkeit ebenfalls in hohem Grade gefährdet. Da diese Prozesse mitunter noch Hörschärfen über einen Meter für akzentuierte Flüstersprache aufweisen, kann die Einreihung nach den geltenden Bestimmungen von Fall zu Fall noch zu Hilfsdiensten erfolgen.

An Zahl und Prozentsatz der chronischen Mittelohreiterung am nächsten stehen die konstatierten Erkrankungen des inneren Ohres und des Hörnerven, welche im Gefolge der akuten und chronischen Infektionskrankheiten aufgetreten sind. Da zur Zeit der Konstatierung die Ergründung der Ätiologie zumeist nur auf die Anamnese des Untersuchten gegründet werden kann, kommt einer Gliederung in ätiologischer Hinsicht keine besondere Bedeutung zu. Herausheben möchte ich nur eine einzige Infektionskrankheit, welche besondere Bedeutung verdient. Es ist dies die Lues. Die Dienstuntauglichkeit war in nahezu 1% aller zum Waffen- und Hilfsdienst untauglich befundenen Fällen durch eine luetische Hörstörung bedingt. Die auf Erbsyphilis beruhende Hörstörung verhielt sich dabei zur erworbenen luetischen Hörstörung etwa wie 2 zu 1. Zur Feststellung dieser Ätiologie wurde von der Wassermannschen Reaktion der ausgiebigste Gebrauch gemacht. Interessant ist, daß der Untersuchte häufig ein Trauma angibt, wo es sich um eine sicher bewiesene luetische Hörstörung handelt.

In nennenswerter Anzahl bedingen ferner noch Dienstuntauglichkeit die posttraumatischen Erkrankungen des inneren Ohres. Sporadisch nur kamen wegen anderer Erkrankungen des Ohres Personen zur Ausscheidung. Die grundlegende innere oder Nervenkrankheit hatte die Konstatierung an anderer Stelle veranlaßt. Ebenso vereinzelt figurieren die kongenitalen (nicht luetischen), die Dienstuntauglichkeit bedingenden Labyrintherkrankungen. Die an unserer Station zur Beobachtung gekommenen Mißbildungen des Ohres entsprachen alle

Digitized by Google
Original from UNIVERSITY OF CALIFORNIA
Generated on 2019-10-24 14:46 GMT / http://hdl.handle.net/2027/uc1.b3252763
Public Domain in the United States, Google-digitized / http://www.hathitrust.org/access_use#pd-us-google

dem Typus der Mittelohrschwerhörigkeit. Der totale Verschluß des äußeren Gehörganges qualifiziert sie jedoch nach der Vorschrift nur zu Hilfsdiensten ohne Rücksicht auf die Hörschärfe des mißbildeten Ohres.

Über die Gebilde der Nase, des Rachens, des Mundes und des Kehlkopfes in wehrschädigender Beziehung kann ich mich ganz kurz fassen.[1]) Von der größten Bedeutung sind alle Verengerungen der Luftwege; so kommen namentlich in Betracht die Verengerung durch die verbogene Nasenscheidewand, die dadurch und durch die persistierende Rachenmandel unterhaltenen Schwellkatarrhe der Nase und die Hypertrophien derselben. Wir haben in allen Fällen dieselben entfernt, submukös reseziert respektive die Verengerungen beseitigt usw., wo uns die Einwilligung gegeben wurde, und die Wegsamkeit der Nase wiederhergestellt. Die übrigen, die Luftwege verengenden Gebilde, wie Neubildungen und Residuen nach chronisch-entzündlichen Geschwüren, kamen weniger häufig zur Beobachtung. Erwähnenswert scheinen mir zwei Fälle nach überstandenem Sklerom.

Den chronischen Nebenhöhleneiterungen und ihren Folgezuständen scheint nicht jene wehrschädigende Bedeutung zuzukommen wie den chronischen Mittelohreiterungen; weil der Zustand die Befallenen mehr belästigt, wurde frühzeitig eine Behandlung eingeleitet. Auch darum sieht der Militärarzt eine weit geringere Zahl.

Auch verschiedene Sprachstörungen hatten wir im abgelaufenen Kriegsjahre zu beurteilen. Aus der reichlichen Kasuistik möchte ich nur einen Fall einer beginnenden progressiven Paralyse herausheben. Die Sprachstörung war in dem Falle das einzige Symptom und man entschloß sich trotz der Abwesenheit anderer Symptome (Störungen der Pupillenreaktion, der Reflexerregbarkeit etc.) auf Grund der charakteristischen Sprachstörung und der positiven Wassermannschen Reaktion zur Diagnose. Mit der Mitteilung dieses Falles wollte ich nur auf die Tatsache lenken, daß unsere fachliche Untersuchung wiederholt zur Aufdeckung von Grundkrankheiten geführt hat, bei welchen das Ohr oder die Sprache der Wegweiser waren.

Der positive Erfolg der Konstatierungsarbeit aber läßt sich dahin zusammenfassen, daß von den zur Konstatierung abgegebenen Personen (die Kriegsverletzten nicht mit eingerechnet) zirka 60% volldiensttauglich erklärt werden konnten. Selbstverständlich unterschied sich mancher Befund von einem vor Jahren an anderer Stelle und von einem Nicht-Facharzt erhobenen Befunde.

[1]) Vgl. auch Hasslauer, Das Gehörorgan und die oberen Luftwege bei der Beurteilung der Militärdienstfähigkeit. Berlin 1913, Coblentz.

Digitized by Google
Original from UNIVERSITY OF CALIFORNIA
Generated on 2019-10-24 14:46 GMT / http://hdl.handle.net/2027/uc1.b3252763
Public Domain in the United States, Google-digitized / http://www.hathitrust.org/access_use#pd-us-google

B. Einige Bemerkungen zu den Krankheiten des Ohres, der Nase und des Halses während des Krieges.

Bringt man die durch feindliche Waffengewalt erzeugten Beschädigungen des Ohres, der Nase und des Halses in Abzug, so kann im Prinzip ein qualitativer Unterschied zwischen den Krankheiten im Kriege und im Frieden nicht bestehen. Hingegen muß die Eigentümlichkeit des Krieges zu einer Häufung gewisser Krankheiten des Ohres, der Nase und des Halses führen. Darüber könnten wohl am besten die der Front näher gelegenen Spitäler respektive Ohrenstationen Auskunft geben. Allerdings ist mir nicht bekannt, daß bei uns, ähnlich wie bei den Deutschen in Tournai, eine mit allen modernen Behelfen ausgerüstete, der Front relativ nahe gelegene Station bestünde. Von dieser Station in Tournai sagt Denker: „Ich darf noch darauf hinweisen, daß die meiner Leitung unterstellte Ohren-, Nasen- und Kehlkopfstation in Tournai durch das große Entgegenkommen unserer obersten Behörden mit dem ganzen modernen diagnostischen und therapeutischen Apparat (Röntgenapparat, Pantostat, Instrumentarium für Bronchoskopie und Oesophagoskopie usw.) ausgestattet worden ist, so daß wir in der Lage sind, die geschilderten Operationen hier mit der gleichen Aussicht auf Erfolg wie in einer glänzend ausgerüsteten Klinik in der Heimat auszuführen."

Die in unserem Etappenspital erworbene Erfahrung erlaubt nicht, zur Kriegsstatistik einzelner Ohrenkrankheiten, wie z. B. der akuten Eiterungen und ihrer Komplikationen, der im Felde exazerbierenden und sich komplizierenden chronischen Eiterungen zu sprechen — denn auch mit diesen Krankheiten standen Leute im Felde und gelangten auf Umwegen schließlich in unsere Behandlung —, wir sind nur imstande, einige Bemerkungen zu den Ohrenkrankheiten im Gefolge der Infektionskrankheiten zu machen.

Obenan steht der Typhus. Es ist bekannt, daß im Verlaufe desselben nicht nur das Mittelohr, sondern auch das innere Ohr erkranken kann. Über die Häufigkeit dieser Komplikationen bei den in unserer Garnison behandelten Fällen habe ich keine zahlenmäßigen Aufzeichnungen. Jedoch steht unter den von mir beobachteten Fällen postinfektiöser Ohrenkrankheiten der Typhus ätiologisch an erster Stelle. Ich habe mich überzeugt, daß die Mittelohreiterung nicht nur sehr häufig bei Typhus auftritt, sondern daß sie sehr oft geradezu das Initialsymptom bildet. Die hiesigen Epidemieärzte bestätigten diese meine Beobachtung, während die Lehrbücher die Zeit des Einsetzens der Mittelohreiterung zumeist in die vierte oder fünfte Woche verlegen. Zu diesem Termin war die Mittelohreiterung manchmal schon zur Warzenfortsatzentzündung gediehen. Wegen Mastoiditis nach Typhus haben wir in 9 Fällen, nach anderen Ursachen in 25 Fällen antrotomiert. Aber auch die Erkrankung des inneren Ohres und des Hörnerven scheint mir häufiger aufzutreten als bei anderen Infektionskrankheiten.

Generated on 2019-10-24 14:46 GMT / http://hdl.handle.net/2027/uc1.b3252763
Public Domain in the United States, Google-digitized / http://www.hathitrust.org/access_use#pd-us-google
Digitized by Google
Original from UNIVERSITY OF CALIFORNIA

Noch eine zweite Beobachtung möchte ich hier hervorheben. Ich sah nach Cholera Mittelohrentzündungen ganz von dem Charakter der tuberkulösen Eiterungen und tuberkulöse Kehlkopferkrankungen in einigen Fällen. Speziell die Kehlkopferkrankung schien sehr rasch verlaufen zu wollen. In 2 Fällen nach Cholera aufgetretener tuberkulöser Kehlkopfentzündung nahmen die Stenosenerscheinungen so rasch zu, daß tracheotomiert werden mußte. Was von der Cholera gesagt wurde, scheint in eingeschränktem Maße auch von der Ruhr zu gelten. Die Erklärung für diese Erscheinungen muß, wie ich glaube, nicht weit hergeholt werden.

Über andere während des Krieges sich häufende Infektionskrankheiten, wie Variola, Genickstarre, Scharlach, Masern, Mumps und Flecktyphus, welche das Ohr und die oberen Luftwege ebenfalls in den Bereich ihrer Komplikationen ziehen können, kann ich keine bestimmten Angaben machen.

Viele andere wertvolle Erfahrungen werden bei dem gegenwärtigen Usus der keineswegs einheitlichen Dezentralisation der Ohren-, Nasen- und Halskranken sowohl der Kriegsstatistik als auch der Pathologie und Therapie entgehen müssen. Ohrenstationen von fachkundigen und mit den Bedürfnissen der Armee vertrauten Ohrenärzten selbständig geleitet und bloß räumlich an andere Stationen angegliedert, mit allen modernen Behelfen ausgerüstet und mit der Bestimmung, die Ohren-, Nasen- und Halskranken des zugewiesenen Bereiches zur Wiederherstellung respektive Ausscheidung zu übernehmen, gehörten zu den sanitären Einrichtungen des Aufmarschraumes respektive des Etappenraumes. Für die nicht abgegebenen Ohren-, Nasen- und Halskranken (Epidemiespitäler etc.) des Bereiches hätten die Leiter dieser Ohrenstationen als Konsiliarotologen zu fungieren.

C. Die Kriegsverletzungen des Ohres (der Nase und des Halses).

Die während des gegenwärtigen Krieges veröffentlichte Kasuistik zeichnet sich durch eine große Mannigfaltigkeit fettgedruckter Überschriften aus. „Labyrinthprellung", „Detonationsschwerhörigkeit", „Taubheit nach Granatkontusion" und „Wiedererlangung des Gehörs", „Schädelschuß mit Cochlearerscheinungen und Augenmuskellähmung" usw. Es herrscht nach meinem Empfinden wenig Einheitlichkeit im Studium der Pathogenese der Kriegsverletzungen des Ohres.

Unterzieht man sich jedoch der Mühe, nicht nur die eigenen Fälle klinisch zu untersuchen und häufig nachzuuntersuchen, sondern auch einen Vergleich mit den fremden Fällen anzustellen, so gewinnt man ein wesentlich anderes Bild von den Kriegsverletzungen des Ohres, als es durch die Betrachtung der nicht vergleichenden Kasuistik gewonnen werden kann.

Wir haben von den zahlreichen, unsere Abteilung passierenden Verletzungen des Ohres, der Nase und des Kehlkopfes zirka 200 genauer beob-

Digitized by Google
Original from UNIVERSITY OF CALIFORNIA
Generated on 2019-10-24 14:46 GMT / http://hdl.handle.net/2027/uc1.b3252763
Public Domain in the United States, Google-digitized / http://www.hathitrust.org/access_use#pd-us-google

achten und studieren können. Wir mußten dabei oft die Nacht zu Hilfe nehmen, nicht weil Bezold der Stimmgabelprüfung bei Nacht den Vorzug gibt, sondern weil uns häufig keine andere Zeit übrig blieb.

Was zunächst die Verletzungen des Gehörorganes anbelangt, so teilen wir dieselben seit langem ein in: direkte und indirekte Verletzungen. Direkt heißt eine Verletzung dann, wenn die einwirkende Gewalt direkt das Gehörorgan trifft; indirekt dann, wenn die einwirkende Gewalt außerhalb des Gehörorganes angreift und trotzdem Veränderungen in demselben nachzuweisen sind. Nun wissen wir aber, daß das Gehörorgan einige Raumerstreckung besitzt, beziehungsweise daß Abschnitte desselben direkt getroffen werden können und andere Abschnitte durch dieselbe Gewalt indirekt. In Wirklichkeit wird also diese Trennung in direkte und indirekte Verletzungen nicht immer leicht gelingen. Die Übersichtlichkeit aber und die Erkenntnis des Entstehens der Verletzungen sind durch diese Einteilung entschieden gefördert. So ergibt schon die darauf gestützte Überlegung, daß bei der geschützten Lage des Gehörorganes am häufigsten das äußere Ohr, seltener das mittlere Ohr und sehr selten das innere Ohr direkt verletzt werden können.

Wir wenden uns zunächst nun den direkten Verletzungen des Ohres zu. Im Kriege wird die Ohrmuschel und der äußere Gehörgang durch Hieb, Stich, durch stumpfe Gewalt (Hufschlag etc.), durch Schuß respektive durch schädigende Komponenten der Explosionsvorgänge (Luftdruck, vom Luftdruck erfaßte sekundäre, verschieden temperierte Geschosse, Explosionsgase respektive Explosionsflamme etc.) und durch Erfrierung direkt geschädigt. Für das Mittelohr und seine Nebenräume, den Warzenfortsatz und die Tube kommen nicht alle hier aufgezeichneten ursächlichen Momente in Betracht.

In den von uns untersuchten Fällen haben wir keine direkten Verletzungen der Ohrmuschel und des äußeren Gehörganges durch Hieb und Stich beobachtet; hingegen viele, die durch Einwirkung stumpfer Gewalt respektive durch Schuß und Explosionswirkung zustande kamen. Die Beschädigungen, die von aus der Ferne treffenden Infanteriegeschossen erzeugt wurden, zeigen in der Regel keine großen Zerstörungen. Ich habe viele Narben an verschiedenen Stellen der Ohrmuschel und wie mit einem kleinen Locheisen ausgestemmte kleine Randdefekte nach Fernschüssen gesehen, ohne daß das Relief der Ohrmuschel stärkere Veränderungen erfahren hätte. Kosmetisch unschöne Folgezustände sind Narben, Anlötung, Verziehung, Verkrümmung respektive Abriß des Ohrläppchens.

Höhergradige Veränderungen sah ich in zwei Fällen von Verletzungen durch Granatexplosion respektive durch Sprengstücke. Es handelte sich in beiden Fällen um einen Abriß des oberen Teiles der Ohrmuschel und darauffolgender diffuser Perichondritis derselben. Das traurige Bild der postperichondritischen Schrumpfung ist wohl bekannt. Während dieses Kriegsjahres sah

Generated on 2019-10-24 14:47 GMT / http://hdl.handle.net/2027/uc1.b3252763
Public Domain in the United States, Google-digitized / http://www.hathitrust.org/access_use#pd-us-google
Digitized by Google
Original from UNIVERSITY OF CALIFORNIA

ich fünf an anderer Stelle radikal inzidierte Fälle (durch mehrere Schnitte an der vorderen und hinteren Ohrmuschel), welche in der Folge zur Verunstaltung und Schrumpfung geführt haben. Um so mehr muß ich auch hier die konservative Behandlung anraten respektive vor frühzeitigen breiten Inzisionen warnen. In der Tat gelang es uns auch in mehreren Fällen, die stehengebliebenen Teile der Ohrmuschel durch konservative Behandlung vor Schrumpfung zu bewahren. Nicht zahlreich waren die von uns beobachteten Fälle von partieller Perichondritis nach Erfrierung.

Weit häufiger als die bloße Verletzung der Ohrmuschel ist die direkte Verletzung des Gehörganges und des Warzenfortsatzes durch Schuß. Die Kombination Einschuß am Gesichtsschädel—Ausschuß in der Warzenfortsatzgegend ist beispielsweise ein immer wiederkehrender Typus. Die Paukenhöhle ist dabei direkt oder indirekt, das innere Ohr in unseren Fällen anscheinend nur indirekt mitverletzt. Das Projektil dringt bei diesem Typus der Fälle durch den Gehörgang oder mit Umgehung desselben in den Warzenfortsatz. Der Weg kann auch der umgekehrte sein. Auch solche Fälle haben wir beobachtet. Kommt es nun zur Schußfraktur des Gehörganges, so ist häufig eine membranöse oder knöcherne Verengerung oder vollkommener Verschluß die bleibende Folge. Wir haben 10 Fälle von knöchernem Verschluß des Gehörganges nach Schußfraktur desselben zu Gesicht bekommen. Obwohl die große Mehrzahl dieser Patienten von vornherein nicht in der Absicht, sich operieren zu lassen, ins Spital gekommen war, haben wir uns doch die Frage der Entfernung dieser knöchernen Verengerung vorgelegt. Bei der Beantwortung dieser Frage müssen uns zwei Momente leiten: der Grad der noch bestehenden Funktion des Ohres und die eventuell vorhandene Komplikation. Ist das Hörvermögen auf dem verletzten Ohr beispielsweise Null oder nahezu Null und ist hinter dem Verschluß eine Eiterung nicht anzunehmen, dann besteht unseres Erachtens kein Grund für die Entfernung des knöchernen Verschlusses. Besteht jedoch Retention und die Gefahr einer extra- oder endokraniellen Komplikation, so muß operiert werden. Besteht keine Eiterung und die Hörverminderung hat den Charakter des Schalleitungshindernisses, so kann operiert werden. Aus diesem Grunde wurde an zwei sich entschließenden Patienten die Entfernung der knöchernen Striktur vorgenommen.

Als Operationsmethode zur Beseitigung des knöchernen Verschlusses des Gehörganges kommen hauptsächlich drei Methoden in Betracht:

1. Die Entfernung vom Gehörgang aus,

2. die Entfernung nach Vorklappung der Ohrmuschel und Mitnahme der hinteren Wand des Gehörganges und

3. die Radikaloperation.

Da es sich um eine hörverbessernde Operation handeln sollte, konnte natürlich die gehörschädigende Radikaloperation nicht zur Anwendung gebracht

Digitized by Google
Original from UNIVERSITY OF CALIFORNIA
Generated on 2019-10-24 14:47 GMT / http://hdl.handle.net/2027/uc1.b3252763
Public Domain in the United States, Google-digitized / http://www.hathitrust.org/access_use#pd-us-google

werden. Wir begnügten uns mit der Fortnahme der Verengerung nach Vorklappung der Ohrmuschel von der hinteren Gehörgangswand aus. Trotzdem das Hörvermögen in beiden Fällen vor der Operation relativ gut war oder ganz den Charakter des Schalleiterhindernisses aufwies, konnten wir weder das Trommelfell, noch die Gehörknöchelchen zur Ansicht bringen. Es ist kein Wunder, daß die Schußfraktur des nie 2 *cm* Länge überschreitenden knöchernen Anteiles des Gehörganges den Trommelfellrand miteinbegreift. Was wir somit erzielten, war eine Scheinbesserung des Gehörs. Tatsächlich hören die Operierten jetzt Flüstersprache auf 1—2 respektive 2—3 *m* auf dem operierten Ohr. Die durch die Schußfraktur bedingte Dislokation der Gehörknöchelchenkette aber gibt sie dem Schicksal der Radikaloperierten preis, der sukzessiven Funktionsabnahme des Gehörs. Diese Funktionsabnahme tritt, wenn man nicht nur der Schalleitungskette, sondern auch dem knöchernen Verschluß manche Eigenschaften eines Schutzapparates für das innere Ohr zuerkennen will, vielleicht rascher ohne denselben ein als mit demselben. Die hier operierten Fälle von knöchernem Gehörgangsverschluß waren Fälle, bei welchen die Verletzung monatelang zurücklag. In vier anderen Fällen, wo die Verletzung des Gehörganges mit einer Zersplitterung oder Zerschmetterung des Warzenfortsatzes kombiniert war und welche früher in unsere Hände gelangten, wurde die Sequestrotomie respektive die Antrotomie vorgenommen. Die Splittervertragung geschieht manchmal ziemlich weit, und es gelang uns in einem Falle von der hinter dem Ohr angelegten Schnittwunde den röntgenologisch am Unterkieferwinkel konstatierten Knochensplitter ohne Beschädigung des Facialis zu entfernen. In demselben Falle lag überdies der Sinus eine kleine Strecke frei und zeigte infolge der Eiterung perisinuöse Veränderungen.

Daß speziell die Schußfrakturen des Jochbeines, aber noch mehr des Unterkiefers auf das Schläfenbein übergreifen, erscheint mir noch besonders erwähnenswert. In vier von fünf ziemlich frisch von der Verletzung uns zugewiesenen Fällen gelang es uns, durch Splitterentfernung und Drainage die Atresie zu verhüten, im fünften Falle mußte wegen Zertrümmerung des Gehörganges, sekundärer Infektion des Mittelohres, Retentionserscheinungen etc. die Radikaloperation ausgeführt werden.

Wegen Steckschuß im Antrum (Geschoßsplitter, aus einer Granate stammend) haben wir einmal antrotomiert. Außerdem hatten wir drei an anderer Stelle operierte Mittelohrsteckschüsse verschiedene Zeit nach der ausgeführten Projektilentfernung zu beobachten Gelegenheit. Ein Fall von diesen zeichnete sich durch ein komplette Facialislähmung, vollkommene Taubheit, aber erhaltene statische Erregbarkeit des Labyrinths aus. Allerdings befand sich das Labyrinth noch in einem gewissen Reizzustande (Spontannystagmus, Fallneigung nach der verletzten Seite etc.). Der knöcherne Verschluß des Gehörganges wurde von dem Chirurgen nicht entfernt. Könnte man in diesem Falle eine

Digitized by Google
Original from UNIVERSITY OF CALIFORNIA
Generated on 2019-10-24 14:47 GMT / http://hdl.handle.net/2027/uc1.b3252763
Public Domain in the United States, Google-digitized / http://www.hathitrust.org/access_use#pd-us-google

operative Schädigung des Gesichtsnerven sicher ausschließen, so wäre der Symptomenkomplex, Facialislähmung, Taubheit bei erhaltener statischer Erregbarkeit nach Schußverletzung des Mittelohres sicher erwähnenswert, obgleich solche Fälle in der Literatur schon beschrieben erscheinen. Über die Notwendigkeit der Projektilentfernung herrscht in derselben eine Meinung. Doch wäre die Projektilentfernung grundsätzlich durch den Otologen durchzuführen, wie überhaupt die Verletzungen des Ohres dem Otologen direkt zuzuweisen wären.

Passow[1]) schreibt: „Die Ohrchirurgie ist eine Provinz, die zu halten den Chirurgen, so sehr sie dies wünschen, ebenso unmöglich ist wie die Ophthalmologie. Es wird zwar immer Chirurgen geben, die mit Geschick und Glück Operationen am Felsenbein vornehmen und vornehmen können, aber es handelt sich nicht — wie so oft angenommen wird — um die technische Ausführung des chirurgischen Eingriffes; ebenso sehr, ja noch viel mehr, kommt die richtige Indikationsstellung in Betracht."

Im Schläfenbein, möchte ich fortsetzen, sind außerdem zwei verschieden funktionierende, auch indirekt leicht zu schädigende Sinnesapparate untergebracht, deren Pathologie ein jahrelanges Spezialstudium erheischt, so wie die extra- und endokraniellen Komplikationen der Mittelohreiterung.

Ich bin mir bewußt, gegen bisherige Anschauungen zu verstoßen, wenn ich auch die durch Explosion erzeugten Verletzungen des Ohres unter die direkten zähle. Tatsächlich aber greifen die bei jeder Explosion frei werdenden Kräfte direkt Teile des Ohres an und schädigen es direkt durch die Eigentümlichkeit ihrer Gewalt. Die bei jeder Explosion frei werdenden, schädigenden Kräfte sind die Explosionsgase, der Explosionsdruck respektive der Explosionsstoß und die Explosionsflamme; dazu kommt noch das Explosionsgeräusch respektive der Explosionsknall. Beträgt die Geschwindigkeit des Fortschreitens der Explosion (Explosionswelle) nur Meter in der Sekunde, so spricht man von einer Deflagration. Beträgt die Geschwindigkeit jedoch Kilometer pro Sekunde (Dynamit, Ekrasit), so spricht man von einer Detonation. Die Deflagration, in höherem Maße jedoch die Detonation, ist mit einem akustischen Eindruck verbunden. Diesen akustischen Eindruck zum „akustischen Trauma" zu erheben, die nach Explosion auftretende Gehörschädigung als „Schallschädigung" zu bezeichnen und sie in diesem Sinne Detonationsschwerhörigkeit zu nennen, ist nach der Kenntnis der Explosionsvorgänge jedoch sicher unzulässig. Die wichtigste schädigende Komponente bei der Explosion ist und bleibt die ärodynamische. Druck wird erzeugt im Gewehrlauf, im Feldgeschütz und im Mörser verschiedenen Kalibers. Druck entwickelt das platzende Schrapnell, die krepierende Granate und die aufgehäuften Explosivstoffmassen, wenn sie explo-

[1]) Passow, Die Ohrenheilkunde im Kriege. Leuthold-Gedenkschrift.

Digitized by Google
Original from UNIVERSITY OF CALIFORNIA
Generated on 2019-10-24 14:47 GMT / http://hdl.handle.net/2027/uc1.b3252763
Public Domain in the United States, Google-digitized / http://www.hathitrust.org/access_use#pd-us-google

dieren. Der Gasdruck oder der Luftdruck, bei katastrophalen Explosionen der Explosionsstoß, ist die ohrschädigende Komponente katexochen. Diese Erkenntnis schmälert natürlich nicht die Bedeutung der übrigen bereits aufgezählten schädigenden Komponenten.

Die einheitliche Betrachtung aller Explosionsvorgänge zwingt naturgemäß auch zu einer einheitlichen Auffassung aller durch Explosion respektive deren Komponenten erzeugten Ohrschädigungen.

An Stelle einer ausführlichen Charakteristik der Explosionsverletzungen des Ohres reproduziere ich zunächst drei kurzgefaßte Krankengeschichten und Funktionsbilder eigener Beobachtung, gewissermaßen als repräsentierende Glieder einer großen Kette — ich zähle überhaupt 240 — auf Explosion zurückzuführender, genau untersuchter Fälle von Explosionsverletzungen des Ohres.

Fall 1.

Kanonier Josef Sch., schw. H.-D.-L., 24 Jahre alt.

Immer ohrgesund. Lag am 11. I. 1915 an der Nida in Deckung eines Artilleriestandes. Seine Kameraden wollten die nassen, 15 *cm* im Durchmesser haltenden Patronen am Schwarmofen trocknen und betteten 10 Stück in dessen Nähe. Ein Mann stieß zufällig mit dem Fuße an und die Patronen explodierten. Von dem Luftdruck der Explosion wurden einige Leute umgeworfen und von der Explosionsflamme an der Haut versengt. Er war angeblich längere Zeit bewußtlos. Nach dem Erwachen kein Erbrechen, kein Schwindel, jedoch heftige Kopfschmerzen. In Krakau wurden ihm beide Ohrmuscheln aufgeschnitten.

Objektive Untersuchung am 16. V. 1915: An beiden Handrücken ausgebreitete Brandnarben, beide Ohrmuscheln in ihrem oberen Anteil nach überstandener Perichondritis geschrumpft. Mehrere Incisionsnarben vorn und hinten über dem veränderten Ohrmuschelrelief zu konstatieren. R. O.: Trommelfell getrübt, stellenweise verdickt. L. O.: normales Trommelfell.

Funktionell[1]): V. beiderseits + 12 *m*, v. = 9—10 *m* rechts, + 12 *m*, links W. nach rechts, S. verkürzt, h. beiderseits positiv, Ga. = 3·40 rechts + 4·10 links, c^4 beiderseits um zirka 20% verkürzt, kein Sp. N., Ae. nicht gestört, T. N. und K. N. beiderseits normal.

Fall 2.

Patrouilleführer Paul B., F.-J.-Bat. Nr. 25, 23 Jahre alt.

War immer ohrgesund. Am 25. IV. 1915 platzte über ihm und rechts ein Schrapnell. Durch den Luftdruck zu Boden geschleudert, war er nicht bewußtlos;

---

[1]) Zeichenerklärung (nach dem an der Abteilung Prof. Alexander in Wien gebräuchlichen Schema): V. = Umgangssprache; v. = Flüstersprache; W. = Weberscher Versuch; S. = Schwabachscher Versuch; h = Uhr am Warzenfortsatz; Ga. = Galtonpfeife (obere Tongrenze); Sp. N. = Spontannystagmus; Ae. = Gleichgewicht (Aequilibrium); T. N. = Nystagmus nach Drehung; K. N. = Kalorischer Nystagmus.

Digitized by Google
Original from UNIVERSITY OF CALIFORNIA
Generated on 2019-10-24 14:47 GMT / http://hdl.handle.net/2027/uc1.b3252763
Public Domain in the United States, Google-digitized / http://www.hathitrust.org/access_use#pd-us-google

leichte Kopfschmerzen, heftiges Ohrensausen am rechten Ohr und Hörabnahme darauf. War nicht schwindlig, ging zum Hilfsplatz und wurde von dort in das Spital nach Oswiecim gebracht. Keine Ohrbehandlung.

Objektive Untersuchung am 5. V. 1915: Pupillenreaktion prompt, keine Störungen im Bereiche der motorischen Hirnnerven, keine Veränderung der Reflexerregbarkeit, keine vasomotorischen Störungen im Bereiche des Gesichtes. R. O.: Scharfrandige, längsovale, hirsekorngroße Perforation vor dem Umbo. Blaurot erscheinende Massen hinter derselben (Hämatotympanon). L. O.: Annähernd normales Trommelfell.

Funktionell: Rechts: V. = 7—8 *m*, v. = a. c.; links: V., v. = + 12 *m*, W. nach rechts, S. verkürzt, h. rechts negativ, links positiv, Ga. rechts = 13·90, links = 2·30, c^4 rechts um 75% verkürzt, links um 15% verkürzt, kein Sp. N., Ae. nicht gestört, T. N. rechts = 17″, links = 19″.

Fall 3.

Zugsführer Johann V. des F.-H.-R. Nr. 1, 28 Jahre alt.

Immer ohrgesund. Am 22. VI. 1915 wurde rechts neben ihm in einer Distanz von 2 Schritten ein 10 *cm*-Feldgeschütz abgefeuert. Angeblich zu weit vorn stehend (auf Mündungshöhe), wurde er von dem Luftdruck zu Boden geschleudert. Aus dem rechten Ohr floß etwas Blut. Er war jedoch nicht bewußtlos. In den nächsten acht Tagen hatte er ein eigenartiges Gefühl auf der rechten Seite im Kopfe, beim Niesen und Schneuzen Schmerzen im Ohr, jedoch keinen Schwindel, kein Ohrensausen.

Objektive Untersuchung am 10. VIII. 1915: R. O.: Eine vor dem Hammergriff liegende längsovale, scharfrandige, nur stellenweise blutig geränderte Perforation, in deren Tiefe man den Tubeneingang sieht. Die Membrana Shrapnelli und der hintere obere Quadrant sind stark geschwollen und gerötet. L. O.: Geringgradig katarrhalisch verändert.

Funktionell: Rechts: V. = 5—6 *m*, v. = 1—2 *m*; links: V. = + 10 *m*, v. = 5—6 *m*, W. nach rechts, S. verkürzt, h rechts negativ, links positiv, Ga. = rechts 15·40, links 3·50, c^4 rechts um 90%, links um 60% verkürzt, Sp. N. nach rechts, vom Charakter des labyrinthären, Ae. nicht gestört, T. N. r. = 15″, l. = 17″, K. N. normale Reaktion links (rechts nicht geprüft).

Die eben mitgeteilten Fälle dienen vor allem der Kennzeichnung der Komponentenwirkung. Im Falle 1, wo die Explosion in einem gedeckten Unterstand stattfand, sehen wir die verheerende Wirkung der „Explosionsflamme": die Verbrennung beider Ohren und die ihr folgende Perichondritis. Es muß dahingestellt bleiben, ob die in diesem Falle eintretende Bewußtlosigkeit nicht auch durch die Wirkung der Explosionsgase herbeigeführt werden konnte. Wir wissen, daß namentlich dort, wo der Abzug der Gase behindert ist, im Schiffskörper, in Bergwerken, es zu Vergiftungen kommen kann. Diese Vergiftung kann indirekt zu Neuritiden respektive Hörnervenlabyrintherkrankung führen. Ich erwähne immer wieder die Grubenkatastrophe in Courrières[1]), wo Stier-

[1]) Siehe Hofer und Mauthner, Die Verletzungen des Ohres bei katastrophalen Explosionen. Wien 1913, Šafař; weiters Mauthner, Gehörorgan und Beruf. Würzburger Abhandlungen, 1914.

Digitized by Google
Original from UNIVERSITY OF CALIFORNIA
Generated on 2019-10-24 14:47 GMT / http://hdl.handle.net/2027/uc1.b3252763
Public Domain in the United States, Google-digitized / http://www.hathitrust.org/access_use#pd-us-google

lin[1]) psychoneurotische Folgezustände beobachtet hat und vielleicht unbeabsichtigt eine Reihe unbedingt als Hörnervenlabyrintherkrankung anzusprechender Fälle nach Kohlenoxydgasvergiftung beschrieb. Ein anderer Autor (Lewin[2]) meint, daß es auch zu Kohlenoxydgasvergiftungen im Freien kommen könne (Handbomben).

Die Fälle 2 und 3 illustrieren die Komponente „Druckwirkung". In beiden Fällen war es jedoch durch das Hinschleudern der Patienten zu einer Bewußtlosigkeit nicht gekommen und auch die objektive Untersuchung deutet auf eine reine, d. h. bloß im Gehörorgan angreifende Explosionsverletzung hin. In beiden Fällen sieht man, daß das näher zur Stoßquelle befindliche Ohr das stärker befallene ist. In beiden Fällen ist das innere Ohr mitbeteiligt, im Falle 3 auch der vestibuläre Anteil. Diese Reizerscheinungen pflegen in anderen Fällen viel stärker betont zu sein (Schwindel, Fallneigung etc.).

Auffallend und vielleicht für die Mehrzahl der Explosionsverletzungen charakteristisch ist das starke Herabrücken der oberen Tongrenze, welche ich tatsächlich auch in einer Reihe von Fällen bei der Explosion auf dem Steinfeld 1909 gefunden und beschrieben habe. Eine vollkommene und bleibende Ausschaltung des Gleichgewichtsapparates konnte ich in keinem Falle von Explosionsverletzungen des Ohres beobachten. Darin sind auch inbegriffen jene komplizierten Fälle von Explosionsverletzungen, welche als Granatkontusionen bezeichnet werden.

„Die Granatkontusion ist eine Allgemeinschädigung", schreibt Gaupp.[3]) „Bei derselben können wirksam sein: 1. der Luftdruck, 2. giftige Gase, 3. die mechanische Erschütterung, 4. die seelische Erschütterung. Die Taubheit respektive die Schwerhörigkeit in diesen Fällen ist in der Regel nur eine Teilerscheinung respektive ein markantes Symptom im Krankheitsbilde der plötzlich manifest gewordenen Psychoneurose. Die Schwerhörigkeit respektive die Taubheit resultiert aber wesentlich aus zwei Quellen: aus einer zentralen Störung respektive der cerebralen Disintegration und einer peripheren, direkt durch den Luftdruck erfolgten Schädigung des Gehörorganes. Beide Komponenten können verschieden groß sein. Ich hatte außer vielen Schwerhörigkeiten und Sprachstörungen nach Granatkontusionen 2 Fälle von vollkommener Taubheit und 2 Fälle von Taubheit und Stummheit im abgelaufenen Kriegsjahre zu beobachten Gelegenheit. Bei einer dieser letzteren kehrte das Gehör und die Sprache nach zweimonatlicher elektrischer Behandlung und energischer Suggestionstherapie wieder.

[1]) Stierlin, Über psychoneurotische Folgezustände. Mschr. f. Psych. 1909.

[2]) Lewin, Über Vergiftungen durch kohlenoxydgashaltige Explosivgase aus Geschossen. M. m. W. 1915. H. 14.

[3]) Gaupp, Die Granatkontusion; ref. M. m. W. 1915. Nr. 11. S. 375.

Digitized by Google
Original from UNIVERSITY OF CALIFORNIA
Generated on 2019-10-24 14:47 GMT / http://hdl.handle.net/2027/uc1.b3252763
Public Domain in the United States, Google-digitized / http://www.hathitrust.org/access_use#pd-us-google

Es erübrigt mir noch, über die indirekten Verletzungen des Gehörorganes einige Worte hinzuzufügen. Es ist seit langem bekannt, daß Gewalteinwirkung auf den Kopf auf entfernt vom Gehörorgan liegende Schädelteile Verletzungen im Gehörorgan zur Folge haben kann. So beschrieb bereits Morvan im Jahre 1856 die indirekte Verletzung des knorpeligen und knöchernen Anteiles des äußeren Gehörganges durch Gewalteinwirkung auf die Mandibula in 5 Fällen. Ebenso wissen wir seit langem, daß sich indirekte Schußwirkung des Mittelohres hauptsächlich in Blutergüssen in die Paukenhöhle (Hämatympanon) manifestiert. Die häufigste Schädigung des Gehörorganes jedoch ist die indirekte Verletzung des inneren Ohres durch Einwirkung stumpfer Gewalt auf den Schädel oder durch Schuß, ohne daß eine sich auf die Pyramide fortsetzende Fissur oder ein Bruch vorhanden zu sein braucht. Wir haben unter vorhin erwähnten 200 genau untersuchten Fällen 85 Fälle von indirekten Verletzungen des inneren Ohres.

Wir untersuchten Durchschüsse des Gesichtsschädels, Streifschüsse der Gesichts- und Ohrgegend, Streif- und Rinnenschüsse des Schädeldaches, Steckschüsse des Gesichtsschädels etc. auf das Bestehen einer etwaigen Innenohrverletzung. Anamnestisch erhoben wir genau, wo Bewußtlosigkeit bestand respektive eine Schädelerschütterung überstanden wurde, und schenkten bei der Untersuchung dem Verhalten aller Nerven unsere Aufmerksamkeit. Überblicken wir unser untersuchtes gesamtes Material, so bekommen wir etwa, soweit wir uns jetzt schon definitiv äußern können, ungefähr Folgendes:

Das innere Ohr ist in fast allen Fällen von Durch- und Steckschüssen des Gesichtsschädels beiderseits mitbeteiligt. Bei Streif- und Rinnenschüssen des Hirnschädels ergibt die Untersuchung, wenn sie bereits einige Zeit nach der Verletzung vorgenommen wird, häufig schon nahezu eine normale Funktion beider Teile des inneren Ohres. Das spricht nur für das raschere Verschwinden, aber nicht für das Fehlen der Schädigung. Streif- und Rinnenschüsse des Warzenfortsatzes zeigen fast immer eine stärkere Beteiligung des betreffenden Ohres, die geringere des gegenüberliegenden Ohres.

Das große Material von Gesichtsdurchschüssen, das unsere Abteilung passierte, gab uns Gelegenheit, speziell diese auf die Beteiligung des inneren Ohres zu untersuchen. Wir untersuchten zu verschiedenen Zeitpunkten von einigen Tagen bis zu 11 Monaten nach der Verletzung und können sagen, daß bei diesen Schüssen sich immer eine beiderseitige Funktionsstörung im Gehörorgan konstatieren ließ, sei es nun, daß sie das Sprach- und Tongehör oder das Tongehör allein betraf. Diese Beiderseitigkeit möchte ich geradezu als charakteristisch für die indirekte Innenohrverletzung nach Kopfschüssen bezeichnen, in einem gewissen Gegensatz zu den Explosionsverletzungen des Ohres, bei welchen namentlich in weiterer Entfernung vom Explosionsherde die Ohrschädigung eine einseitige ist.

Digitized by Google
Original from UNIVERSITY OF CALIFORNIA
Generated on 2019-10-24 14:47 GMT / http://hdl.handle.net/2027/uc1.b3252763
Public Domain in the United States, Google-digitized / http://www.hathitrust.org/access_use#pd-us-google

Diese Schädigungen bei Gesichtsschüssen unterschieden sich weiters fast gar nicht von den Schädigungen des Ohres bei anderen Kopftraumen und Erschütterungen des Schädels nach Sturz oder Schlag auf den Kopf, in denen es ebenfalls zu vorübergehender Bewußtlosigkeit unmittelbar nach der Verletzung gekommen ist. Ich muß Zange[1]) beistimmen, der von diesen Fällen berichtet, daß „neben nicht immer hochgradiger Hörstörung Schwindelerscheinungen und Nystagmus auftreten, bald mehr, bald weniger stark, Erscheinungen, die in abgeschwächter Form und anfallsweise bestehen bleiben oder wiederkehren können. Diese Fälle sind viel häufiger als die mit Schädelbasisfraktur. Neben der meist typischen Schwerhörigkeit des schallempfindenden Apparates finden sich meist eine deutliche kalorische und galvanische Untererregbarkeit des Vestibularapparates, in einigen Fällen auch eine Übererregbarkeit", der sich manchesmal besonders deutlich bei der Funktionsprüfung des statischen Labyrinths kundgibt. Nicht übersehen darf dabei werden ein sich durch die neurologische Untersuchung ergebender posttraumatischer nervöser Symptomenkomplex.

Gerade dieser und die Beiderseitigkeit der Funktionsstörung muß uns darauf führen, daß wir keineswegs isolierte Schädigungen des Ohrapparates vor uns haben. Der Schädelschuß ist ein Kopftrauma, der auch, wenn er das Gehirn umgeht, eine Fernwirkung auf dasselbe entfalten muß.

Wir wissen aus Obduktionsergebnissen, daß auch nach geringgradigen Kopftraumen mehr als molekulare Veränderungen im Gehirn und in unserem Endorgan bestehen können. Die aus neuerer Zeit herrührenden Untersuchungen Jakobs[2]) ergaben nach Kopferschütterungen gestorbener Tiere stark piale Blutungen an der Basis von Brücke, verlängertem Mark und Halsmark. Bei den überlebenden Tieren wurde durch Blutung angeregte Proliferation an den Hirnhäuten, dadurch bedingte Obliteration des subduralen und subpialen Lymphraumes gefunden. In der Nervensubstanz selbst bestanden kleine, punktförmige Blutungen, oft in älteren, herdförmigen Blutungen oder in größeren Erweichungsherden eingestreut, sodann Achsenzylinderschwellungen und Markzerfall.

Was das Endorgan anbelangt, möchte ich die experimentellen Versuche Stengers[3]) anführen, dem es gelang, nach experimentell durchgeführten Schädelerschütterungen Blutungen in den Schneckenkanälen, anfangend vom runden Fenster bis hinauf zur Spitze, Blutungen in den Ampullen und zwischen den Nervenfasern des Acusticus, insbesondere des Cochlearis nachzuweisen, ohne daß tatsächlich die knöcherne Labyrinthkapsel verletzt war. Aus allen diesen Erwägungen erfolgt zweifellos, daß das klinische Funktionsbild der indirekten Verletzungen des inneren

[1]) Zange, Organische Schädigungen des nervösen Ohrapparates im Kriege. M. m. W. 1915. Nr. 32.

[2]) Jakob, D. m. W. 1912. S. 1668.

[3]) Stenger, Beitrag zur Kenntnis der nach Kopfverletzungen auftretenden Veränderungen im inneren Ohr. Arch. f. Ohrhlk. 79.

Generated on 2019-10-24 14:47 GMT / http://hdl.handle.net/2027/uc1.b3252763
Public Domain in the United States, Google-digitized / http://www.hathitrust.org/access_use#pd-us-google
Digitized by Google
Original from UNIVERSITY OF CALIFORNIA

Ohres bei Schädelschüssen nicht nur auf labyrinthäre, sondern auch auf extralabyrinthäre respektive zentrale Veränderungen zurückgeführt werden muß.[1])

Es würde den Rahmen dieses skizzierenden Berichtes überschreiten, wollte ich ergründen, wo wir nach dem Untersuchungsbefunde den Hauptsitz der Läsion[2]) — es handelt sich nach dem Vorgesagten um eine Laesio cerebri et labyrinthi — zu suchen hätten respektive welcher Teil der stärker befallene sei. Meistens ist uns das überhaupt noch unmöglich. Zweierlei jedoch, und das erscheint mir besonders wichtig, läßt sich einwandfrei behaupten: Es gibt Fälle, wo nach Kopftrauma die Veränderungen sich dauernd etablieren und zur bleibenden Disintegration des Zentral- respektive des Endorganes führen, aber auch solche Fälle, wo die nach Jahr und Tag vorgenommene Untersuchung ein negatives Ergebnis zeitigt, also rückbildungsfähig sind. Die Tatsachen tangieren die Stellung der Prognose, die Frage der Diensttauglichkeit und Erwerbsfähigkeit.

Endlich obliegt uns noch, ganz kurz die Verletzungen der Nase und des Kehlkopfes zu beleuchten. Die Verletzungen der Nase sind häufiger, als nach der einschlägigen Literatur anzunehmen ist. Der größte Teil der Schußverletzungen der Nase und ihrer Nebenhöhlen kam an unserer Abteilung nicht unmittelbar nach der Verletzung zur Beobachtung. Viele waren bereits aus einem Spital geheilt entlassen und kamen neuerdings wegen Behinderung der Atmung respektive wegen anderer Beschwerden zur Aufnahme. Alle die vorerwähnten Schüsse des Gesichtsschädels und auch noch andere nicht in dieselben einbezogene haben wir dann in der Nase untersucht, wenn nach der Lage des Ein- und Ausschusses ein Durchqueren der Nase durch den Schußkanal angenommen werden mußte. In vielen Fällen findet man, trotzdem das Projektil die Nase passiert haben mußte, durch die Rhinoskopie keine Veränderung.

Eine zweite Gruppe von Gesichtsdurchschüssen zeigt in der einen oder in der anderen Hälfte der Nase Verwachsungen. Diese Verwachsungen, die wir schon in Friedenszeiten nach Nasenoperationen zu sehen gewohnt sind, haben im Kriege häufig einen anderen Charakter. Die tastende Sonde stößt nicht zu selten auf knochenartigen Widerstand. In die sich vereinigenden, gegenüberliegenden Wundflächen wurden also abgesprengte Teile der knöchernen Umrahmung mit einbezogen. Die membranösen und auch die knöchernen Stenosen nach Durchschüssen durch die Nase, die die Nasenatmung in hohem Grade beeinträchtigen und auch das Riechvermögen beeinträchtigen können, sind therapeutisch nicht immer in kurzer Zeit zu beseitigen. Die scharfe Durch-

[1]) Mauthner, Die traumatische Erkrankung des inneren Ohres. Arch. f. Ohrhlk. 87.

[2]) Rhese, Über die traumatische Läsion der Vestibularisbahn, insbesondere über den Sitz der Läsion. Zschr.f. Ohrhlk. 70.

Digitized by Google
Original from UNIVERSITY OF CALIFORNIA
Generated on 2019-10-24 14:47 GMT / http://hdl.handle.net/2027/uc1.b3252763
Public Domain in the United States, Google-digitized / http://www.hathitrust.org/access_use#pd-us-google

trennung respektive Entfernung der knöchernen Partikelchen hat bei anatomisch engen Nasen respektive Verbiegungen etc. häufig Wiedervereinigung der getrennten Wundflächen zur Folge und es bedarf besonderer Maßnahmen, dieser Wiedervereinigung vorzubeugen, was eine neuerliche längere Entziehung vom Dienste bedeutet. Gelegentlich des Versuches der Entfernung einer solchen knöchernen Stenose im Bereiche der unteren Muschel kamen nach der Durchtrennung der über den harten Widerstand ziehenden, von der anderen Nasenschleimhaut sich makroskopisch nicht unterscheidenden Schleimhaut statt auf Knochen auf eine Schrapnellfüllkugel, welche wir entwickelten. Diese Kugel war direkt durch den äußeren Nasengang eingedrungen, ohne daß der Patient davon wußte; er erinnerte sich nur an den Schlag, an die Blutung und die nachher verstopfte Nase.

Die Steck- respektive die Durchschüsse der Nase können in die Nebenhöhlen gelangen respektive dieselben passieren, ohne daß eine Infektion derselben einzutreten braucht.

Eine dritte Gruppe aber von Gesichtsschüssen mit Beteiligung der Nase wird gebildet von denjenigen Nasenschüssen, bei welchen es zur Infektion der Nebenhöhlen kommt. Nebenhöhleneiterungen im Gefolge von Schußverletzungen des Gesichtes respektive der Nase haben wir im ganzen 21 beobachtet; darunter war keine Keilbeinhöhleneiterung, hingegen 2 Stirnhöhlen- respektive Siebbeinzelleneiterungen, die übrigen waren prävalierende Kieferhöhleneiterungen. Verletzungen der Keilbeinhöhlen werden nach Krebs[1]) deshalb so selten beobachtet, weil die Verwundeten durch Mitverletzung des Hirnes oder des Markes im Feuer fallen. Aus dem gleichen Grunde werden auch Verletzungen der Stirnhöhle nicht häufig beobachtet. Die Nebenhöhleneiterungen entstehen kurze Zeit nach den Schußverletzungen hauptsächlich dadurch, daß in ihnen liegende Knochenstücke respektive Geschoßsplitter, die als infizierte Fremdkörper wirken, die Eiterung anfachen respektive dieselbe unterhalten. Der in den Nebenhöhlen durch die Röntgenuntersuchung festgestellte Fremdkörper muß, wie schon erwähnt, nicht immer eine Eiterung im Gefolge haben. An unserer Station wurden beispielsweise 2 Schüsse beobachtet, wo nach dem Röntgenbild der Fremdkörper in der Gegend der Siebbeinzellen angenommen werden mußte. In einem Falle, wo bereits die Eiterung mir den Weg kennzeichnete, habe ich endonasal die Entfernung eines sekundären Geschosses — dies ist ein von einem anderen Knochen stammender Splitter — aus dem vorderen Siebbein entfernt, worauf die Eiterung sistierte. Im zweiten Falle, wo vorläufig keinerlei Beschwerden bestehen und auch die Augenuntersuchung ein negatives Resultat ergibt, besteht keine Indikation der Entfernung des Fremdkörpers.

[1]) Bemerkungen zu den Gesichtsschüssen mit Beteiligung der Nasenhöhlen. M. m. W. 1915. 35. S. 1203.

Digitized by Google
Original from UNIVERSITY OF CALIFORNIA
Generated on 2019-10-24 14:47 GMT / http://hdl.handle.net/2027/uc1.b3252763
Public Domain in the United States, Google-digitized / http://www.hathitrust.org/access_use#pd-us-google

Bei von uns beobachteten Kieferhöhleneiterungen haben wir, wenn die Kieferhöhle vom Gesicht aus durchschlagen war, diese die Eiterung unterhaltenden Knochenstücke von außen entfernt (2 Fälle), worauf die Eiterung nachzulassen begann. Durch sekundäre Naht kann vielleicht auch ein kosmetisches Resultat bei diesen beiden noch in unserer Behandlung stehenden, das Gesicht sehr verunstaltenden Fällen erzielt werden.

In einem Falle von ausgebreiteter Splitterung haben wir die Radikaloperation nach Denker vorgenommen, während in allen übrigen Fällen wir uns mit der Fortnahme der Sequester respektive der eingedrungenen Knochenteilchen von dem durch Operation erweiterten Sinusdefekt in der medialen Wand der Kieferhöhle begnügten. Die Radikaloperation kann nach meiner Meinung so wie bei den im Frieden beobachteten Kieferhöhleneiterungen in vielen Fällen umgangen werden. Ein definitives Urteil kann ich noch nicht abgeben, weil bei einem Teil der Fälle die Behandlung noch nicht abgeschlossen ist. Die Radikaloperation aber macht die Leute auch nicht früher felddiensttauglich, weil die Folgen des durch die Schußverletzungen erlittenen Kopftraumas an und für sich die Felddiensttauglichkeit für lange Zeit in der Regel ausschließen.

„Was wir über die Behandlung des Kehlkopfes in den Lehrbüchern der Laryngologie finden", schreibt Körner, „geht zumeist auf die Erfahrungen der amerikanischen Sezessionskriege und im Kriege 1870/71 zurück." Im Kriege 1870/71 sollen nur 43 Kehlkopfschüsse beobachtet worden sein. Neuere, nicht zu reichliche Aufzeichnungen stammen aus dem Balkankriege. Frische Verletzungen des Halses respektive des Kehlkopfes hatten wir keine Gelegenheit zu beobachten, obwohl 29 Halsschüsse im abgelaufenen Kriegsjahre teils wegen Folgezuständen nach denselben, teils zur Konstatierung anderer Leiden die Abteilung passierten. Von diesen waren zwei als Durchschüsse des Kehlkopfes anzusprechen. Bei einem dieser beiden, bei welchem nach der Lage des Ein- und Ausschusses ein Durchschuß angenommen werden mußte, war außer einer geringgradigen, außen zu tastenden Verdickung an der Schildknorpelplatte eine abnorme Veränderung im Kehlkopf nicht wahrzunehmen: die Krankengeschichte des zweiten Kehlkopfdurchschusses ist kurz folgende:

Infanterist Anton M., Inf.-Reg. Nr. 100, wurde am 2. V. 1915 in Galizien durch einen Gewehrschuß am Halse verwundet. Keine Bewußtlosigkeit, Blut floß ihm aus dem Munde und er konnte nicht sprechen. Atemnot bestand angeblich nicht. Nach äußerer Versorgung der Wunden kam er durch Abtransport schließlich in ein Spital nach Prachatitz in Böhmen, bis die Wunden zuheilten. Als er dann zu seinem Ersatzkörper einrückend gemacht wurde und stärkere Bewegungen auszuführen bemüßigt war, klagte er über Atemnot und heisere Sprache.

Die objektive Untersuchung (3. VIII.) ergab: Einschußnarbe am Halse links genau neben dem Ringknorpel, Ausschußnarbe rechts etwas tiefer und über dem Sternocleido gelegen. Die laryngoskopische Untersuchung ergab: Beide Taschen-

Digitized by Google
Original from UNIVERSITY OF CALIFORNIA
Generated on 2019-10-24 14:47 GMT / http://hdl.handle.net/2027/uc1.b3252763
Public Domain in the United States, Google-digitized / http://www.hathitrust.org/access_use#pd-us-google

bänder sind geschwollen, legen sich bei der Phonation kompensatorisch aneinander und verdecken den Ausblick auf die Stimmbänder. Vom linken Stimmband ist ein Stück des normalen Randes zu sehen, während das rechte Stimmband an seinem vorderen Ende einen großen Defekt aufzuweisen scheint. Etwas tiefer, also subglottisch, ist an der Vorderwand ein die Farbe der übrigen Schleimhaut tragendes, nur weißgraues, diaphragmatisches Gebilde zu sehen, welches ein ovales Lumen freiläßt. Der querstehende Längsdurchmesser dieses Lumens ist schätzungsweise nicht größer als 11—12 *mm*. Pat. verweigerte eine Operation.

Von den übrigen, den Kehlkopf nicht durchquerenden Verletzungen möchte ich nur eine herausheben:

Infanterist Franz V., Inf.-Reg. Nr. 54, wurde am 19. VI. 1915 verwundet. Er ist seit dieser Zeit heiser und auch die auf der rechten Seite des Halses bestehende Schwellung soll sogleich aufgetreten sein. Durch die am Hals liegende Einschußöffnung soll vor einigen Tagen Blut und Eiter ausgetreten sein. Eine Ausschußöffnung ist nicht vorhanden.

Die Untersuchung (6. VIII.) ergibt: Einen in der Tiefe der Halsgebilde und der Höhe der Einschußöffnung entsprechenden (Mitte des Sternocleidomastoideus) röntgenologisch nachweisbaren Geschoßsplitter. Das auf die Schwellung der rechten Halsseite aufgelegte Ohr hört deutliches Schwirren. Das rechte Stimmband steht in Kadaverstellung und funktioniert bei der Phonation nicht. Die rechte Pupille erscheint weiter als die linke. Es handelt sich also um ein durch die Schußverletzung erzeugtes Aneurysma mit Druck auf das karotische Sympathicusgeflecht und rechtseitige Recurrensparese.

Es würde zu weit führen, jeden einzelnen der übrigen Halsschüsse zu detaillieren. Ich möchte nur noch einige Worte zu der am häufigsten nach Halsdurch- und Halsstreifschüssen, aber auch nach anderen Schüssen auftretenden funktionellen, sich in Stimmlosigkeit dokumentierenden Kehlkopferkrankung bemerken. Die objektiven Veränderungen im Kehlkopfe sind entweder keine oder nur sekundäre. Mehrmals waren auch Lungendurchschüsse, Rückenschüsse und Granatkontusionen auslösende Veranlassung. Es kann keinem Zweifel unterliegen, daß die funktionelle Stimmbandlähmung nur eine Teilerscheinung eines psychoneurotischen Symptomenkomplexes ist; sie ist meistens nur das hervorstechendste Symptom. Die allgemeine Untersuchung beweist sofort den nervösen Symptomenkomplex respektive die durch das Trauma manifest gewordene Hysterie. Um so überzeugter haben wir zu der souveränen Therapie, der Suggestionstherapie, unsere Zuflucht genommen und uns überzeugt, daß Bittorf[1]) Recht hat: Der Patient muß vor allem den Glauben an seine Wiederherstellung bekommen. Zweitens ist es nicht einerlei, wer die Suggestionstherapie ausübt. In der Mehrzahl der Fälle hatten wir mit ihr den besten Erfolg.

[1]) Bittorf, Zur Behandlung der nach Granatexplosionen auftretenden Neurosen. M. m. W. 1915. Nr. 30.

Digitized by Google
Original from UNIVERSITY OF CALIFORNIA
Generated on 2019-10-24 14:47 GMT / http://hdl.handle.net/2027/uc1.b3252763
Public Domain in the United States, Google-digitized / http://www.hathitrust.org/access_use#pd-us-google

Vereinsberichte.

Österreichische Otologische Gesellschaft.

Sitzung vom 25. Oktober 1915.

Vorsitzender: V. Urbantschitsch.
Schriftführer: E. Urbantschitsch.

Der Vorsitzende begrüßt die erschienenen Mitglieder und beglückwünscht den Ehrenpräsidenten der Gesellschaft Hofrat Politzer zu seinem 80. Geburtstage.

Politzer dankt für die erwiesene Ehrung.

Der Vorsitzende lädt die Mitglieder zum Besuche des am 28. Oktober stattfindenden „Militärärztlichen Demonstrationsabendes" im k. u. k. Garnisonsspitale Nr. 2 ein.

Oberstabsarzt Professor Dr. G. Alexander (Chefarzt der VI. Abteilung) demonstriert aus seiner Abteilung des k. u. k. Garnisonsspitales Nr. 2 (Spitalskommandant k. u. k. Oberstabsarzt Dr. Johann Frisch) folgende Fälle:

1. Beiderseitige traumatische Erkrankung des inneren Ohres nach Gewehrkugeldurchschuß des Schädels mit Durchschuß des Schläfenbeines.

P. Johann, IR. 49, 1. Komp., 23 Jahre als aus Böheimkirchen-St. Pölten, zugegangen am 20. IX. 1915.

Anamnese vom 20. IX. 1915: Gewehrkugeldurchschuß des Kopfes am 17. V. 1915 mit Einschuß im linken Jochbein und Ausschuß vor dem rechten äußeren Gehörgang. Seither Ohrensausen und Ohrenstechen. Das Hörvermögen des rechten Ohres ist seit der Verletzung bedeutend herabgesetzt. Bedeutende Spontan- und Druckempfindlichkeit des Kopfes im Gebiete des rechten Ohres und der rechten Schläfe. Schwindel nicht näher bestimmter Art beim Bücken. Mittelgradige Mundsperre. Linkes Ohr normal. Durch einige Wochen bestand Eiterfluß aus dem rechten Ohre.

Status vom 20. IX. 1915: Rundliche Einschußnarbe am linken Jochbein, unregelmäßige, etwa 2 *cm* lange und $^1/_2$ *cm* breite Ausschußnarbe in der Vorderwand des rechten äußeren Gehörganges mit vollständigem Verlust des rechten Tragus. Trommelfellbefund beiderseits normal. Hörschärfe v rechts $^1/_2$ *m*, links 6 *m*. Reizerscheinungen von Seite des rechten statischen Labyrinths in Form von spontanem Nystagmus, Schwindelanfällen und Gleichgewichtsstörungen. Mundsperre mit 2 *cm* maximaler Schneidezahndistanz.

Röntgenbefund (Stabsarzt Professor Dr. Freund): Perforation des rechten Schläfebeins (siehe Fig. 1, Taf. XXII).

Verlauf: Die Mundsperre wurde unter Anwendung des Schraubkeils in zwei Sitzungen vollständig behoben. Eine Besserung der Hörschärfe durch Galvanisation wurde nicht erzielt. Die Reizerscheinungen von Seite des statischen Labyrinths sind unter Körperruhe und Galvanisation vollständig geschwunden.

Epikrise: Im Röntgenbilde ist der Durchschuß des Schläfebeins deutlich zu erkennen. Es handelt sich um einen ziemlich großen Defekt im Gebiete des Paukenbeins, möglicherweise auch um eine direkte Verletzung der rechten Felsenbeinspitze. Die Schußwunden sind unter konservativer Behandlung zur Heilung gelangt. Als indirekte Folge der Schußverletzung ist eine

Digitized by Google
Original from UNIVERSITY OF CALIFORNIA
Generated on 2019-10-24 14:47 GMT / http://hdl.handle.net/2027/uc1.b3252763
Public Domain in the United States, Google-digitized / http://www.hathitrust.org/access_use#pd-us-google

beiderseitige Erkrankung des inneren Ohres aufgetreten. Die Hörschärfe des rechten Ohres ist in hohem, die des linken in geringem Grade herabgesetzt. Zur Zeit der Untersuchung bestanden noch Reizerscheinungen von Seite des rechten statischen Labyrinthes, das linke Labyrinth erwies sich normal. Durch die Behandlung sind die Krankheitserscheinungen von Seite des statischen Labyrinthes geschwunden, eine Besserung der Hörschärfe hat sich dagegen nicht erzielen lassen.

2. Chronisches Empyem der rechten Oberkieferhöhle und der rechten Stirnhöhle.

Der Fall ist besonders durch das charakteristische Röntgenbild (Fig. 2, Taf. XXII) interessant. Pat. litt seit Kindheit an Kopfschmerzen und häufigem Eiterausfluß aus der rechten Nase, aus derselben sind wiederholt Polypen entfernt worden. Die Eiterung wurde am 24. IX. operiert (Oberstabsarzt Professor Dr. G. Alexander) und gelangte zur Heilung.

3. Schrapnellfüllkugelsteckschuß in den tiefen Schichten des rechten Oberhalses knapp vor und unter dem Paukenbein mit Absceßbildung rings um das Geschoß (wie in Fall 10). Einschuß an der rechten Wange. Rechtseitige leichtgradige Facialisparese. Anästhesie im Gebiete des rechten 2. Trigeminusastes. — Operative Entfernung des Projektils. — Heilung.

D. Janos, IR. 10, 9. Komp., geb. 1891 zu Sepesz, Totfalu, zugegangen am 13. IX. 1915 (k. u. k. Garnisonsspital Nr. 2).

Anamnese vom 13. IX. 1915: Verwundung am 2. VIII. 1915 durch einen Schrapnellfüllkugelsteckschuß der rechten Wangengegend mit Einschuß an der rechten Wange. Seit der Verletzung bestehen Heiserkeit, Mundsperre, Schmerzen am Hals besonders in der Gegend des Kehlkopfes. Drei Wochen hindurch Schmerzen im rechten Ohre, sodann durch etwa eine Woche Eiterung aus demselben, die spontan sistierte, Seh- und Hörvermögen rechterseits seit der Verletzung hochgradig geschädigt. Die Haut der rechten Gesichtshälfte ist empfindungslos. Durch einen Monat nach der Verletzung Schwindelanfälle mit Drehempfindung des Körpers oder Scheindrehung der Umgebung, später haben die Schwindelanfälle an Heftigkeit verloren und sind seltener geworden. Pat. ist lungenkrank, hat mehrere Male im Zivil und zuletzt im Felde im Juli d. J. angeblich Lungenentzündungen durchgemacht. Derzeit klagt er neuerlich über Husten und starken Auswurf.

Status vom 23. IX. 1915: Ovale, der Projektilgröße entsprechende, braun pigmentierte Einschußnarbe knapp unterhalb des rechten Jochbeines.

Röntgenbefund: Schrapnellfüllkugel in der Höhe der rechten oberen Zahnreihe in der Projektion des Hinterrandes des aufsteigenden Unterkieferastes (Figg. 3—6, Taf. XXIII—XXIV). Die Schrapnellfüllkugel reicht mit ihrem vorderen Rande an den hinteren Unterkieferrand. Der untere Pol der Kugel steht bei gewöhnlicher Kopfstellung 3 *mm* höher als die Warzenfortsatzspitze. Die Seitenprojektion der Kugel fällt auf den Körper des 2. Halswirbels. In Frontalaufnahme reicht der laterale Kugelrand an den medialen Rand des rechten aufsteigenden Unterkieferastes. Frontal von der Schrapnellfüllkugel vereinzelte Splitter (Figg. 4 u. 6*a*, Taf. XXIII—XXIV). Die Kugel liegt in den tiefen Schichten des Oberhalses, knapp vor und unter dem Paukenbein.

Otoskopischer Befund: Rechtes Trommelfell gering injiziert, linkes annähernd normal. Hörschärfe beiderseits normal, c^4 nicht verkürzt. Reflexerregbarkeit beider statischen Labyrinthe normal.

Digitized by Google
Original from UNIVERSITY OF CALIFORNIA
Generated on 2019-10-24 14:47 GMT / http://hdl.handle.net/2027/uc1.b3252763
Public Domain in the United States, Google-digitized / http://www.hathitrust.org/access_use#pd-us-google

Kehlkopfbefund: Rechtsseitige Stimmbandparese, mangelnde Schlußfähigkeit beider Stimmbänder, bedeutende Heiserkeit und Dyspnoe. Unterempfindlichkeit im Gebiete des rechten II. Trigeminusastes. Keine Motilitätsstörung der Zunge.

Augenbefund: Augenspiegelbefund normal. Geringe Hypermetropie.

Geruch und Geschmack normal. Keine Behinderung der aktiven und passiven Beweglichkeit des Kopfes und der Halswirbelsäule. Mäßige Mundsperre. Mundsperre mit 2 *cm* maximaler Schneidezahndistanz. Schlingbeschwerden beim Essen von Brot. Leichte rechtseitige Facialisparese besonders im Bereiche des Mundastes.

28. IX. Operation (Oberstabsarzt Professor Dr. G. Alexander): 6 *cm* langer Hautschnitt im oberen Halsdrittel. Stumpfes Vordringen in den Raum zwischen vorderem Rand des Sternocleidomastoideus und hinterem Rand des aufsteigenden Unterkiefers. Stumpfe Freilegung der Weichteile in der Tiefe und des Processus styloideus. In dieser Region unter hohem Druck vorquellender, etwa 6 cm^3, dicker, gelber, fötider Eiter. Die Kugel berührt mit ihrer lateralen Konvexität den Processus styloideus, liegt somit medial von demselben. In der Projektion deckt sich der vordere Kugelrand mit dem Hinterrand des aufsteigenden Unterkieferastes, der Hinterrand der Kugel mit dem Vorderrand des Warzenfortsatzes. Entfernung der Kugel mit der Alexanderschen Extraktionszange. Wundversorgung. Verband.

Reaktionsloser Wundverlauf.

4. X. Rechts akute Otitis media mit Durchbruch des Trommelfells. Heilung im Verlaufe von 8 Tagen unter Lokalbehandlung. Seit 10. X. Operationswunde geheilt. Mundsperre behoben, rechter Facialis intakt, Kehlkopfbefund unverändert.

Epikrise: Die röntgenologische Lokalisation des Projektils konnte mit voller Genauigkeit erfolgen. Neuerlich sei hier der bedeutende Vorteil erwähnt. der aus den Sagittalaufnahmen bei horizontal gestellter Zahnreihe gewonnen wird (Fig. 5, Taf. XXIV). Allem Anscheine war das Projektil reaktionslos eingeheilt. Die Indikation zur Entfernung war im wesentlichen gegeben durch die Mundsperre, die Facialislähmung und die rechtseitige Stimmbandlähmung, da sich hoffen ließ, daß nach der Entfernung des Projektils eine Rückbildung dieser Störungen eintreten würde. Bei der Operation zeigte sich, daß sich das Projektil im Mittelpunkte eines jauchigen Abscesses befand. In der Beziehung zeigt der vorliegende Fall eine bedeutende Ähnlichkeit mit dem heute zu demonstrierenden Fall 10. Der Absceß wurde entleert. Nach der Operation kehrte die Facialisfunktion vollständig wieder zurück, die Mundsperre wurde behoben, dagegen ist die Stimmbandlähmung bestehen geblieben. Die Anästhesie im Gebiete des 2. Trigeminusastes hat als Ursache die Verletzung an der Einschußstelle, sie ist natürlich durch die Operation in keiner Weise tangiert worden. Auffallend ist im vorliegenden Falle, daß das innere Ohr durch die Schutzverletzung nicht geschädigt worden ist. Allerdings erfolgte der Einschuß durch die weichen Knochenplatten des Oberkiefers und das Geschoß ist vor dem Gehörorgan, ohne dasselbe zu verletzen, stecken geblieben.

Der vorliegende Fall, wie der heute zu demonstrierende Fall 10 zeigen, daß anscheinend reaktionslos eingeheilte Projektile in Abscessen eingebettet sein können. Man ist nicht imstande, das Vorhandensein solcher Abscesse mit Sicherheit zu konstatieren oder auszuschließen. Der Bestand solcher Abscesse ist nicht gleichgültig, es ist nicht anzunehmen, daß der ziemlich bedeu-

Digitized by Google
Original from UNIVERSITY OF CALIFORNIA
Generated on 2019-10-24 14:47 GMT / http://hdl.handle.net/2027/uc1.b3252763
Public Domain in the United States, Google-digitized / http://www.hathitrust.org/access_use#pd-us-google

tende Eiterinhalt vollständig resorbiert oder organisiert werden könnte. Aus dem langen Bestande des Abscesses ergibt sich jedoch die Möglichkeit einer späteren Eitersenkung entlang den Fascien der tiefen Halsschichten mit Endausgang in eitriger Mediastinitis. Bei der Indikation zur Entfernung von Projektilen des Oberhalses und des Gesichtes spielt die Möglichkeit, daß symptomlos Abscesse sich um das Geschoß entwickelt haben, eine bedeutende Rolle. So fand sich auch im Falle 5 das im Oberkiefer steckende Projektil in Eiter eingebettet. Allerdings bestand hier die Möglichkeit des Sekretabflusses durch die Nase. Die Anamnese besagt in diesem Falle auch, daß vorher Eiter aus der rechten Nasenöffnung (entsprechend dem Steckschusse des rechten Oberkiefers) abgegangen ist.

4. Schrapnellfüllkugelsteckschuß an der Halsmuskulatur rechts neben der Wirbelsäule. Traumatische Erkrankung des rechten inneren Ohres infolge von Schrapnellfüllkugelsteckschuß mit rechtseitiger Taubheit und Unerregbarkeit des rechten statischen Labyrinths. Durch drei Monate nach der Verletzung heftige Anfälle von Labyrinthschwindel. Linkes Ohr normal. — Operative Entfernung des Projektils. — Reaktionslose Heilung. Keine Änderung des funktionellen Befundes des rechten Innenohres.

St. Wasili, russ. Kriegsgefangener, russ. IR. 122/1, 23 Jahre alt, zugegangen am 20. IX. 1915.

Anamnese vom 20. IX. 1915: Pat. wurde am 4. V. 1915 durch einen Schrapnellfüllkugelsteckschuß mit Einschuß am rechten Nasenflügel verwundet. Seit der Verletzung rechterseits Taubheit, Ohrensausen und Kopfschmerzen. Durch drei Monate heftige Schwindelanfälle, seit 6 Wochen kein Schwindelanfall mehr. Hörvermögen des linken Ohres angeblich gut. In dem Spitale, in welchem sich Pat. zuerst befand, wurden behufs Beseitigung des Schwindels Gehübungen veranstaltet. Pat. hat angeblich bis zur Zeit seiner Verletzung beiderseits gut gehört.

Status vom 20. IX. 1915: Rundliche Einschußnarbe an der Basis des rechten Nasenflügels. Rechts chronische adhäsive Mittelohrentzündung nach Mittelohreiterung, traumatische Erkrankung des rechten inneren Ohres. Hörschärfe rechts Taubheit. Spotaner Nystagmus (kleinschlägig, rotatorisch, wenig frequent mit häufigen Intermittenzen) nach links. Das rechte statische Labyrinth ist auf dem Drehstuhl und kalorisch erregbar. Keine mechanische Reflexerregbarkeit. Galvanische Reaktion bei 9 MA (Kathode am rechten Tragus).

Das linke Gehörorgan ist normal.

Röntgenbefund (Stabsarzt Professor Dr. Freund): Schrapnellkugel in der Halsmuskulatur rechts neben der Wirbelsäule 4 *cm* tief unter der x-Marke in der Richtung zur o-Marke.

Es liegen drei Röntgenbilder (Fig. 7—9, Taf. XXV—XXVI) vor: eine sagittale (Fig. 8, Taf. XXV), eine gewöhnliche frontale Aufnahme (Fig. 9, Taf. XXVI) und eine Frontalaufnahme bei horizontal gestellter Zahnreihe (Fig. 7, Taf. XXV). Die Untersuchung der Röntgenbilder ergibt mir Folgendes: Die Schrapnellfüllkugel steht in der Projektion des rechten aufsteigenden Unterkieferastes ungefähr 4 *cm* über dem rechten Unterkieferwinkel. Das Projektil liegt um ungefähr 1 *cm* tiefer als der aufsteigende Unterkieferast. Kleinste Metallsplitter in der Einschußgegend (siehe Fig. 8*a*, 8*b*, 7*c*, Taf. XXV und 9*d*, Taf. XXVI) und nach hinten und oben von der Füllkugel.

Digitized by Google
Original from UNIVERSITY OF CALIFORNIA
Generated on 2019-10-24 14:47 GMT / http://hdl.handle.net/2027/uc1.b3252763
Public Domain in the United States, Google-digitized / http://www.hathitrust.org/access_use#pd-us-google

29. IX. 1915. Operation (Oberstabsarzt Professor Dr. G. Alexander): Hautschnitt 6 *cm* lang, parallel dem vorderen Rande des Sternocleidomastoideus, 1 *cm* vor demselben. Stumpfe Präparation in die Tiefe und nach oben entlang dem Hinterrand des aufsteigenden Unterkieferastes. Vordringen in die Tiefe bis zum Vorderende des Stielfortsatzes. Vor demselben findet sich in der Projektion außen durch den aufsteigenden Kieferast gedeckt, das Projektil. Entfernung des Projektils mit der Alexanderschen Zange, Wundversorgung, keine Nähte, Jodoformdocht, Verband.

Epikrise: Der Schrapnellfüllkugelsteckschuß hat in diesem Falle zu keinerlei direkter Verletzung des Gehörorgans geführt, dagegen erfolgte auf dem Wege eines indirekten Trauma eine schwere Funktionsstörung des inneren Ohres. Es ist fraglich, ob die Taubheit sofort entstanden ist oder sich erst später auf der Grundlage einer unmittelbar nach dem Trauma eingetretenen hochgradigen Schwerhörigkeit entwickelt hat. Nahezu als sicher kann angenommen werden, daß das rechte statische Labyrinth durch das erfolgte Trauma nicht sofort außer Funktion gesetzt wurde, jedoch eine so schwere Schädigung eintrat, daß die anatomische Heilung der Verletzung zur vollen Funktionslosigkeit des rechten statischen Labyrinthes führte. Über den Zustand des Gehörorgans vor der Schußverletzung ist nichts Genaues bekannt, der Trommelfellbefund läßt auf eine zur Heilung gelangte Mittelohreiterung schließen, doch gibt Pat. ausdrücklich an, bis zur Zeit der erfolgten Schußverletzung stets normal gehört zu haben. Die Tatsache, daß die Außerfunktionsetzung des rechten statischen Labyrinths erst allmählich eingetreten ist, läßt sich aus den Daten der Anamnese nachweisen. Es bestanden durch drei Monate heftige Anfälle von Labyrinthschwindel, zu dieser Zeit war das Labyrinth sicher noch erregbar. Eine apoplektiform einsetzende Außerfunktionsetzung des statischen Labyrinthes, wie sie bei schweren Traumen in seltenen Fällen beobachtet wird, ist stets nur von einem einzigen heftigen Schwindelanfall gefolgt, durch 1—2 Wochen kann noch leichtes Schwindelgefühl bestehen, dann hört jedoch das Schwindelgefühl gänzlich auf. Die Tatsache des Auftretens von heftigen Schwindelanfällen während eines Zeitraumes von drei Monaten nach der Verletzung ist mit der Möglichkeit eines sofort vollen Funktionsverlustes des statischen Labyrinthes nicht vereinbar.

Bei der radiologischen Lokalisation des Projektils leistete mir, wie schon in vielen hierhergehörigen Fällen, die Frontalaufnahme bei horizontal gestellter Zahnreihe vorzügliche Dienste. Aus dem Vergleiche der Fig. 7 und 9, Taf. XXV—XXVI, kann man deutlich ersehen, daß eine gewöhnliche Frontalaufnahme ein vollkommen uncharakteristisches Bild liefert. Der aufsteigende Unterkieferast erscheint künstlich so stark in die Länge gezogen, daß das Bild für die topographische Messung nicht verwertbar erscheint. Die Aufnahme bei horizontal gestellter Zahnreihe (Fig. 7, Taf. XXV) ergibt, daß der untere Geschoßrand vom Unterkieferwinkel 5 *cm* entfernt ist, in der Verziehung zeigt dagegen die gewöhnliche Frontalaufnahme eine scheinbare Entfernung von 6·2 *cm*. Nur auf dem Wege der Kombination von reinen Sagittalaufnahmen mit Frontalaufnahmen bei horizontal gestellter Zahnreihe lassen sich die Projektile des Schädels genau und unter der Angabe von topographischen Distanzen in Millimetern bestimmen. Die Maßangaben sind aber selbstverständlich für den Operateur sehr wertvoll, da er während der Operation behufs neuerlicher Orientierung stets die Röntgenplatten besehen kann. Der Operateur fühlt sich in einem solchen Falle ungleich sicherer, als wenn ihm

Digitized by Google
Original from UNIVERSITY OF CALIFORNIA
Generated on 2019-10-24 14:47 GMT / http://hdl.handle.net/2027/uc1.b3252763
Public Domain in the United States, Google-digitized / http://www.hathitrust.org/access_use#pd-us-google

für die Auffindung des Geschosses nur durch den Röntgenologen angefertigte Hautmarken zur Verfügung stehen. Zu erwähnen ist außerdem, daß die topographische Wertigkeit der Hautmarken sich selbstverständlich bei Lageänderung des Kopfes ändert; es ist daher notwendig, daß der Röntgenologe, wenn er schon der topographischen Beschreibung mit Zuhilfenahme von Marken an der Haut des Untersuchten nicht entraten zu können glaubt, vorher dem Kopf und Hals die Stellung gibt, welche diese Teile bei der später vorzunehmenden Operation einnehmen müssen.

5. Gewehrspitzkugelsteckschuß des rechten Oberkiefers nach Einschuß knapp unter dem linken Orbitalrande. Beiderseits normale Hörschärfe bei beiderseitiger Verkürzung der Kopfknochenleitung (sogenannte symptomlose Verkürzung der Kopfknochenleitung nach traumatischer Verletzung des Schädels). Rechtseitige Oberkieferhöhleneiterung. Operative Entfernung des Projektils. — Heilung.

G. Samuel, russ. Kriegsgefangener, russ. IR. 204/3, geb. 1878 zu Schlüsselburg, zugegangen am 30. IX. 1915.

Anamnese vom 30. IX. 1915: Pat. wurde am 14. VI. 1915 durch einen Gewehrkugelsteckschuß an der rechten Wangengegend verwundet. Der Einschuß erfolgte knapp unterhalb des linken Auges. Durch ungefähr einen Monat entleerte sich Blut aus der rechten Nasenöffnung. Seit der Verletzung sieht Pat. auf dem linken Auge sehr wenig. Derzeit bestehen stechende Schmerzen in der rechten Wangengegend, Eiterausfluß aus der rechten Nasenöffnung. Hörvermögen angeblich gut, kein Schwindel, keine Kopfschmerzen.

Status vom 2. X. 1915: Rundliche Einschußnarbe im linken Oberkiefer 5 *mm* unter dem Rande der Mitte der linken Orbita. Otoskopischer Befund beiderseits normal. Hörschärfe normal. Geringe Verkürzung der Kopfknochenleitung beiderseits für Töne und Geräusche. Mundsperre mit maximaler Schneidezahndistanz von 20 *mm*.

Röntgenbefund (Stabsarzt Professor Dr. Freund): Steckschuß (Gewehrspitzkugel) des rechten Oberkiefers. Die Längsachse des Geschosses (Fig. 10 u. 11, Taf. XXVII u. XXVIII) steht frontal und horizontal. Der spitze Pol erreicht den rechten äußeren Rand der Basis der Incisura pyriformis, das platte Ende des Geschosses steckt in der äußeren Wand des rechten Oberkiefers (welche vom Projektil durchschlagen worden ist) und über dem ersten Prämolar. Der Befund der Röntgenabteilung lautet: Projektil im rechten Oberkiefer an der Gaumenplatte annähernd vor der Wurzel des I. Tricuspidalis. Fraktur des rechten Jochbeins (Fig. 11, Taf. XXVIII).

Augenbefund: Rechts vollständig normaler Spiegelbefund, links: Zertrümmerung der Ader- und Netzhaut durch Schußverletzung, Pupille normal.

2. X. Operation (Oberstabsarzt Professor Dr. G. Alexander) in Infiltrationslokalanästhesie: 4 *cm* langer Schnitt durch die Schleimhaut des rechten Oberkiefers, 5 *mm* oberhalb des Schleimhautrandes. Abhebelung des Periosts. Knapp über der Höhe der Wurzel des I. Prämolars ein kreisrundes Loch an der lateralen Oberkieferwand, welches durch das Projektil verschlossen ist. Die platte Hälfte des Projektils steht nach außen vom Oberkiefer. Mobilisierung. Extraktion mit der Alexanderschen Zange. Vier Seidenknopfnähte der Oberkieferschleimhaut. Wundversorgung. Verband.

Verlauf: Am 5. Tage nach der Operation werden die Nähte entfernt. Reaktionslose Heilung. Keine Eitersekretion aus der Nase. Eine Woche p. op. Anwendung des schraubbaren Mundkeils, es wird unschwer sofort Mundöffnung

Generated on 2019-10-24 14:47 GMT / http://hdl.handle.net/2027/uc1.b3252763
Public Domain in the United States, Google-digitized / http://www.hathitrust.org/access_use#pd-us-google
Digitized by Google
Original from UNIVERSITY OF CALIFORNIA

bis zur Norm erreicht. Keinerlei entzündliche Reaktion. Seither Mundöffnung bis zur Norm mühelos möglich.

Epikrise: Der Steckschuß des Oberkiefers hat zu einer Zertrümmerung der Ader- und Netzhaut, zur eitrigen Entzündung der linken Oberkieferhöhle und zu mittelgradiger Mundsperre geführt. Die operative Entfernung des Geschosses bot auf Grund des Röntgenbefundes keine Schwierigkeiten. Nach der Operation erfolgte reaktionslose Heilung der Oberkiefereiterung. Die Mundsperre wurde vollständig beseitigt. Bemerkenswert ist die beiderseitige Verkürzung der Kopfknochenleitung für Töne und Geräusche bei normaler Hörschärfe. Die Verkürzung blieb während der mehrwöchigen Beobachtungsdauer unverändert bestehen. Man war ursprünglich geneigt, derartige Verkürzungen der Kopfknochenleitung nur den traumatischen Verletzungen der knöchernen Schädelkapsel bzw. meningealen Traumen zuzuschreiben. Der vorliegende Fall zeigt, daß auch schwere traumatische Verletzungen des Gesichtsschädels zu derartigen „symptomlosen Verkürzungen der Kopfknochenleitung" führen können.

6. Schrapnellfüllkugelsteckschuß der linken Nackenseite nach Durchschuß des linken Mittelohres. Konsekutive, derzeit subakute linkseitige Mittelohreiterung. Indirekte traumatische Verletzung beider innerer Gehörorgane mit linkseitiger Taubheit und mittelgradiger Herabsetzung der Hörschärfe des rechten Ohres. Rechts akute eitrige Mittelohrentzündung seit drei Tagen. Keine Reizerscheinungen von Seite des statischen Labyrinths. – Operative Entfernung des Projektils. Heilung der beiderseitigen Otitis unter konservativer Behandlung. Keine Besserung der Hörschärfe.

H. Friedrich, IR. 81, geb. 1892 zu Schwarzbach, zugegangen am 22. VII. 1915.

Anamnese vom 22. VII. 1915: Am 20. V. 1915 erlitt Pat. bei Sambor eine Schrapnellverletzung des Kopfes mit Einschuß vor dem linken Ohre. Seither bestehen linkseitiger Ohrenfluß, Schwerhörigkeit und Kopfschmerzen. Beim Ausspritzen des Gehörganges kommt die Spülflüssigkeit bei der Nase heraus. In den ersten Wochen nach der Verletzung bedeutende Spontan- und Druckempfindlichkeit des Warzenfortsatzes Seit drei Tagen Schmerzen im rechten Ohre und Eiterfluß aus demselben.

Status vom 22. VII. 1915: Einschußnarbe $2^1/_2$ *cm* vor der linken Ohrmuschel in der Höhe des Jochbogens. $3^1/_2$ *cm* links von der Mittellinie ist in der Nackenmuskulatur das Projektil (Schrapnellfüllkugel) tastbar.

Die otoskopische Untersuchung ergibt eine beiderseitige eitrige Mittelohrentzündung mit Durchlöcherung des vorderen unteren Teiles des Trommelfells. Horschärfe für akzentuierte Flüsterstimme rechts 5 *m*. Das linke Ohr ist taub. Beide statische Labyrinthe normal. Keine Reizerscheinungen von Seite derselben. Reflexerregbarkeit normal.

Röntgenbefund (Stabsarzt Professor Dr. Freund): Schrapnellfüllkugelsteckschuß der linken Nackenseite (siehe Fig. 12 u. 13, Taf. XXVII u. XXVIII) in der Höhe des 3. Halswirbels.

22. VII. 1915. Operation (Oberstabsarzt Professor Dr. G. Alexander) in Infiltrations-Lokalanästhesie: 3 *cm* langer Hautschnitt. Freilegung und Entfernung des Projektils. Nahtschluß. Verband.

Reaktionslose Heilung p. p.

Galvanisation der Oktavi. Lokalbehandlung der eitrigen Otitis. Beiderseits Hörschärfe bzw. Taubheit unverändert. Die beiderseitige Mittelohreiterung

Generated on 2019-10-24 14:47 GMT / http://hdl.handle.net/2027/uc1.b3252763
Public Domain in the United States, Google-digitized / http://www.hathitrust.org/access_use#pd-us-google
Digitized by Google
Original from UNIVERSITY OF CALIFORNIA

gelangte im Verlaufe von zwei Wochen unter konservativer Behandlung zur Heilung mit Schluß der Trommelfellücke.

Epikrise: Der Weg, den die Kugel genommen, streifte das Mittelohr im Bereiche des unteren Teiles der Trommelhöhle und des Warzenfortsatzes. Der Durchschuß des Mittelohres führte zu einer eitrigen Otitis, die unter konservativer Behandlung zur Heilung gelangt ist. Der Durchschuß des linken Mittelohres führte zu linkseitiger Ertaubung und zu einer mittelgradigen Cochlearisaffektion des rechten Ohres. Der Vestibularapparat ist intakt geblieben. Die chirurgische Entfernung des Projektils, das sowohl durch Tasten als röntgenologisch genau lokalisiert werden konnte, bot keine Schwierigkeiten. Heilung erfolgte per primam.

7. Schrapnellfüllkugelsteckschuß des rechten Ohres mit rechtseitiger Taubheit. Operative Entfernung des Projektils. Heilung.

Z. Rudolf, IR. 81, Infanterist, geb. 1889 zu Wien, zugegangen am 29. VII. 1915.

Anamnese vom 29. VII. 1915: Verwundung am südlichen Kriegsschauplatz am 23. VI. 1915. Pat. erlitt gleichzeitig mehrere Verletzungen: Einen Schrapnellfüllkugelsteckschuß der rechten Kopfseite, sodann Einschüsse zahlreicher Granatsplitter und Steine in der Gegend des rechten Gesichtes, der rechten Schläfe und der Scheitelgegend, endlich wurde er infolge der gleichzeitig eingetretenen Granatexplosion aus der Deckung, in der er sich befand, unter heftiger Erschütterung emporgeschleudert. Er blieb durch mehrere Stunden nach der Verletzung bewußtlos. Am 24. VI. wurden in einem Feldspital des südlichen Kriegsschauplatzes einzelne eingeschossene Steine und Granatsplitter, auch einer aus dem rechten äußeren Gehörgange entfernt. Seit der Verletzung bestehen rechtsseitige Taubheit, Schmerzen im rechten Ohre, Kopfschmerzen und Schwindel besonders beim Gehen. Pat. gibt an, linkerseits gut zu hören.

Status vom 29. VII. 1915: Einschußnarbe nach Schrapnellfüllkugelverletzung knapp vor der Incisura intertragica des rechten Ohres, vier kleine Einschußnarben nach Granatsplittern oder Steinen (Steckschüsse): rechte Oberlippe, Nasenrücken, rechte Nasenwurzel nahe dem inneren Lidwinkel, rechter Unterkiefer nahe dem Unterkieferwinkel, weitere zahlreiche kleine Einschußnarben an der behaarten Kopfhaut mehr weniger entsprechend der rechten Schläfe- und Scheitelgegend, dem rechten Gehörgange, dem rechten Warzenfortsatze und dem Oberhalse knapp unterhalb der Warzenfortsatzspitze.

Otoskopischer Befund: Beiderseits beide Trommelfelle trüb, eingezogen. Die Funktionsprüfung ergibt rechterseits vollständige Taubheit, linkerseits normale Hörschärfe. Beide statische Labyrinthe erweisen sich bei der Untersuchung normal. Zeitweise Anfälle von Labyrinthschwindel. Kein spontaner Nystagmus. Gesichtsnerven intakt. Kieferbeweglichkeit nicht behindert. Zeitweise vom rechten Ohr ausstrahlende Schmerzen.

Die Röntgenuntersuchung (Stabsarzt Professor Dr. Freund) ergibt eine Schrapnellfüllkugel (Fig. 14 u. 15, Taf. XXVIII u. XXIX). Das Projektil ist knapp vor der Incisura intertragica und unter und hinter dem unteren Insertionsende der rechten Ohrmuschel ziemlich oberflächlich gelegen.

29. VII. 1915. Operative Entfernung (Oberstabsarzt Professor Dr. G. Alexander) der Füllkugel. 3 *cm* langer Hautschnitt im Gebiete des Fremdkörpers. Entfernung der Kugel. Nahtschluß durch zwei Klammern. Verband.

Reaktionslose Heilung.

Digitized by Google
Original from UNIVERSITY OF CALIFORNIA
Generated on 2019-10-24 14:48 GMT / http://hdl.handle.net/2027/uc1.b3252763
Public Domain in the United States, Google-digitized / http://www.hathitrust.org/access_use#pd-us-google

Epikrise: Die Indikation zur Entfernung war hier durch die Schmerzanfälle gegeben. Die schwere rechtseitige Innenohraffektion ist nur zum geringsten Teile auf den Schrapnellfüllkugelsteckschuß zurückzuführen. Sie folgt vielmehr aus den gleichzeitig eingetretenen, oben näher beschriebenen, zahlreichen anderweitigen, direkten Schuß- oder Detonationsverletzungen, die der Kranke, in der Deckung liegend, erlitten hat. Auffallend ist die volle Einseitigkeit der Ohrverletzung: Das rechte Ohr ist ertaubt, während das linke Ohr vollständig normal geblieben ist. Die zeitweilig auftretenden Reizerscheinungen von Seite des rechten statischen Labyrinths haben sich allmählich verloren. Der Verletzte ist am 17. VIII. 1915 geheilt und hilfsdiensttauglich aus der Spitalsbehandlung entlassen worden.

8. **Einschuß zahlreicher Metallsplitter und Erde bei Gesichtsschuß des Schädels. Gewehrkugeldurchschuß des Kopfes. Beiderseitige traumatische Innenohraffektion. Statische Labyrinthe normal.**

W. Wladimir, russ. Stabshauptmann, 10. Jäg.-R., geb. 1872 zu Alexandropol, zugegangen am 25. VI. 1915.

Anamnese vom 25. VI. 1915: Gewehrkugeldurchschuß des Gesichtes bei Jaroslau am 27. Mai 1915. Im Anschlusse an die Verletzung dreitägige Bewußtlosigkeit. Seit der Verletzung Ohrenschmerzen, Kopfschmerzen, besonders linkerseits, Vergeßlichkeit. Hörvermögen angeblich normal. Zeitweise Schwindel, Lähmung des linken Augenlidhebers. Linkseitige Blindheit.

Status vom 25. VI. 1915: Erbsengroße Einschußnarbe am rechten Nasenflügel, eiternde Ausschußstelle von Hellerstückgröße, 2 *cm* vor dem linken Tragus.

Otoskopischer Befund rechts normal, links äußerer Gehörgang mit Blutkoagulis erfüllt, die entfernt werden. Gehörgang selbst organisch stenosiert. Trommelfell normal. Hörschärfe rechts 5 *m*, links 4 *m*. Die Stimmgabelprüfung ergibt eine beiderseitige Erkrankung des inneren Ohres. Keine Reizerscheinungen von Seite des statischen Labyrinths. Eitrige Entzündung der linken Oberkieferhöhle und des linken Siebbeinlabyrinths. Verkrümmung der Nasenscheidewand mit bedeutender Schwellung der Schleimhautdecke und des Perichondriums.

Röntgenbefund (Stabsarzt Professor Dr. Freund): Zahlreiche (20–30) hirse- bis hanfkorngroße Einschüsse (Pulverteilchen, Metallsplitter) im Bereiche der linken Nasenhöhle, der Nebenhöhlen und der linken Orbita (Fig. 16—17, Taf. XXIX u. XXX). Auch in der linken Keilbeinhöhle sind Einschußkörperchen nachweisbar. Anästhesie des linken Nervus infraorbitalis. Die Schmerzen des Pat. sind darauf zurückzuführen, daß im Bereiche der Einschußkörperchen im Bereiche der Nebenhöhlen der Nase, besonders im Bereiche des linken Siebbeins noch derzeit eitrige Entzündungsherde bestehen und bedeutende periostale Reizerscheinungen nachweisbar sind. Keine Anhaltspunkte für die Annahme einer Neuralgie des Trigeminus.

Verlauf: Der Fall ist unter konservativer Behandlung (Umschläge mit essigsaurer Tonerde und Alkohol) zur Heilung gelangt. Eine Abszedierung ist nicht erfolgt. Eine Besserung der Seh- und Hörfunktion ist nicht eingetreten.

Epikrise: Der Schußkanal ging knapp vor der äußeren Gehörgangswand. Es kam offenbar zu einer Perichondritis im Bereiche des äußeren Gehörganges mit Bluterguß in den Gehörgang selbst. In bezug auf die Innenohraffektion bietet der Fall einen typischen Befund von Cochlearisaffektion bei Schädeldurchschuß.

Generated on 2019-10-24 14:48 GMT / http://hdl.handle.net/2027/uc1.b3252763
Public Domain in the United States, Google-digitized / http://www.hathitrust.org/access_use#pd-us-google
Digitized by Google
Original from UNIVERSITY OF CALIFORNIA

9. Schrapnellfüllkugelsteckschuß des rechten Oberhalses in der Höhe des 2. Halswirbels nach Einschuß im rechten Warzenfortsatz. Beiderseitige traumatische Erkrankung des inneren Ohres mit rechtseitiger Taubheit. Linkseitige hochgradige Schwerhörigkeit und Verminderung der Reflexerregbarkeit beider statischen Labyrinthe. Operative Entfernung des Projektils. Heilung. — Keine Änderung des Zustandes des inneren Ohres.

T. C., IR. 63, 16. Komp., Infanterist, geb. 1892 zu Monorfalva, Siebenbürgen, zugegangen am 5. V. 1915.

Anamnese vom 5. V. 1915: Pat. wurde am 28. X. 1914 durch eine Schrapnellfüllkugel verletzt; Steckschuß des Oberhalses nach Einschuß in der Gegend des rechten Warzenfortsatzes. Im Spital in K., wo Pat. fünf Wochen lag, wurde versucht, das Projektil operativ zu entfernen. Die Entfernung gelang nicht. Pat. gibt an, seit der Verletzung rechts taub, links hochgradig schwerhörig zu sein.

Status vom 5. V. 1915: Einschußnarbe knapp über der Spitze des rechten Warzenfortsatzes. Beide Trommelfelle annähernd normal. Knapp hinter dem rechten Warzenfortsatz eine 4 *cm* lange Operationsnarbe nach Extraktionsversuch. Die Funktionsprüfung ergibt rechts komplette Taubheit, links wird akzentuierte Flüsterstimme dicht am Ohre vernommen. Statisches Labyrinth: Geringer, kleinschlägiger, mitunter aussetzender, rotatorischer Spontannystagmus nach beiden Seiten bei seitlicher Blickrichtung. Reflexerregbarkeit des statischen Labyrinths für alle Reizqualitäten bedeutend herabgesetzt.

Die Röntgenuntersuchung (Stabsarzt Professor Dr. Freund) ergibt eine Schrapnellfüllkugel 2 *cm* hinter dem rechten aufsteigenden Unterkieferast, im Niveau desselben und in der Höhe des 2. Halswirbels gelegen (Fig. 18 u. 19, Taf. XXX u. XXXI).

Mäßige Einschränkung der aktiven und passiven Beweglichkeit des Kopfes und der Halswirbelsäule im Sinne der Drehung und Beugung des Kopfes nach rechts.

10. V. Operation (Oberstabsarzt Professor Dr. G. Alexander): 4 *cm* langer Hautschnitt am Vorderrande des rechten Kopfnickers, 1 *cm* unter der Warzenfortsatzspitze beginnend, Freilegung und Rückwärtsrollung des vorderen Randes des Sternocleidomastoideus. Stumpfe Präparation in die Tiefe. Entfernung des Projektils mit der Alexanderschen Kugelzange. Wundversorgung mit Jodoformdocht. Verband.

Reaktionsloser Verlauf.

Epikrise: Der Steckschuß hat in diesem Falle zu einer ungewöhnlich schweren und seltenen Form von traumatischer Innenohraffektion geführt. Es handelte sich um eine direkte Verletzung des rechten Mittelohres mit Durchschuß des unteren Teiles des rechten Warzenfortsatzes. Die übrigen Teile des rechten Mittelohres wurden von der Verletzung nicht betroffen. Die Folge der Verletzung war eine völlige Ertaubung des rechten Ohres und eine, gleichzeitig erfolgende ungewöhnlich hochgradige Miterkrankung des linken Ohres. Ungewöhnlich ist auch die Mitbeteiligung beider statischer Labyrinthe an der Verletzung.

Der Kranke gelangte ungefähr sechs Monate nach erfolgter Verletzung zur Untersuchung. Zu dieser Zeit bestand an beiden Labyrinthen deutliche Untererregbarkeit. Es ist anzunehmen, daß ursprünglich, d. h. im direkten Anschlusse an die Schußverletzung, Reizzustände von Seite des statischen La-

Digitized by Google
Original from UNIVERSITY OF CALIFORNIA
Generated on 2019-10-24 14:48 GMT / http://hdl.handle.net/2027/uc1.b3252763
Public Domain in the United States, Google-digitized / http://www.hathitrust.org/access_use#pd-us-google

byrinthes im Sinne von pathologischer Übererregbarkeit bestanden haben. Hochgradig scheinen diese Symptome nicht gewesen zu sein, da die allerdings sehr bündige Anamnese nichts über bedeutende Schwindelanfälle oder Gleichgewichtsstörungen enthält. Die Affektion des statischen Labyrinthes hat nun in diesem Falle nicht mit der Wiederkehr normaler Reflexerregbarkeit und Schwinden des Spontannystagmus ihr Ende erreicht, sondern zu einer Untererregbarkeit geführt, auch ist der Spontannystagmus noch nachweisbar, allerdings bestehen weder Schwindel noch Gleichgewichtsstörungen mehr. Es ist wahrscheinlich, daß der endgültige Ausgang des Falles im statischen Labyrinthe zu ähnlichen Zuständen führen wird wie im akustischen im rechten Ohre entsprechend der kompletten Taubheit zur vollen Unerregbarkeit des rechten statischen Labyrinthes, linkerseits zur bleibenden reflektorischen Untererregbarkeit. Während sich die indirekten traumatischen Veränderungen des Innenohres bei Schußverletzungen des Schädels, soweit unsere Erfahrung reicht, mehr weniger sofort, ja sogar in manchen Fällen apoplektiform einstellen können, wie der vorliegende Fall zeigt, können die traumatischen Erkrankungen im statischen Labyrinthe sich langsam entwickeln und zeigen in solchen Fällen auch einen chronischen Verlauf. Die Bewegungsstörungen des Kopfes und der Halswirbelsäule, die auf das Vorhandensein des Projektils zurückzuführen waren, sind nach der operativen Entfernung desselben geschwunden.

10. Steckschuß (russisches Gewehrprojektil) der oberen Brustapertur. — Operative Entfernung des Geschosses. — Heilung.

K. Andreas, IR. 84, 3. Ek., geb. 1893 zu Wien, zugegangen am 24. IX. 1915.

Anamnese vom 24. IX. 1915: Gewehrkugelsteckschuß der oberen Brustapertur am 16. V. 1915 bei Opatow. Verwundung in liegender „Fertig"-Stellung (Bauchlage mit vorgestrecktem linken Arm). Die Kugel durchschlug den linken Oberarm und drang in den Hals ein. Seit der Verletzung trockener Husten, Heiserkeit und Verschleimung. Die Stimme ist viel tiefer geworden, als sie vorher war. Pat. war durch eine Woche in Spitalspflege. Die Schußwunden heilten unter konservativer Behandlung. Der Kranke wurde im Festungsspital in K. röntgenologisch untersucht, von einer Entfernung des Projektils wurde in Anbetracht der schwierigen Lage desselben Abstand genommen. Pat. meldete sich freiwillig wieder zur Einrückung und wird heute von seiner Kompanie behufs Konstatierung seines gegenwärtigen Zustandes der VI. Abteilung des k. u. k. Garnisonsspitales Nr. 2 zugewiesen.

Status vom 24. IX. 1915: Einschußnarbe in der Mitte des linken Oberarms zwischen mittlerem und hinterem Bauch des Triceps; Ausschußnarbe am Oberarm knapp unter der Insertionsstelle des Musculus pectoralis major. Neuerliche Einschußnarbe am sternalen Ende der linken Clavicula. Durch die Kugel wurde der Humerus durchschossen; ihr entsprechend findet sich ein mächtiger Callus am Übergang des mittleren in das proximale Drittel des linken Oberarmknochens. Der Callus reicht bis in die Nähe der Ausschußnarbe. Auch das sternale Ende der linken Clavicula ist kallös verdickt.

Die Röntgenuntersuchung (Stabsarzt Professor Dr. Freund) ergibt (Fig. 20—23, Taf. XXXI—XXXIII) ein russisches Gewehrprojektil an der oberen Brustapertur, Längsachse von links oben nach rechts unten gestellt. Das Projektil liegt knapp rechts von der Mittellinie in $3^1/_2$—4 *cm* Tiefe vom oberen Rande des Brustbeins in der Projektion des sternalen Endes der rechten Clavicula. Die Frontalaufnahme (Fig. 20 u. 23, Taf. XXXI u. XXXIII) erfolgte dorsoventral bei horizontal eingestellter Zahnreihe.

Digitized by Google
Original from UNIVERSITY OF CALIFORNIA
Generated on 2019-10-24 14:48 GMT / http://hdl.handle.net/2027/uc1.b3252763
Public Domain in the United States, Google-digitized / http://www.hathitrust.org/access_use#pd-us-google

Wegen der Beschwerden des Pat., die sich auch in Spitalspflege bei ausreichender Körperruhe nicht besserten, wird ihm die chirurgisch operative Entfernung des Geschosses vorgeschlagen und dieselbe am 25. X. 1915 ausgeführt.

Operation (Oberstabsarzt Professor Dr. G. Alexander): 5 *cm* langer Hautschnitt entlang dem Vorderrand des Sternocleidomastoideus, abwärts reichend bis an das vordere Ende der Clavicula. Stumpfe Freilegung des oberen Sternalrandes auf 1 *cm* Länge. Stumpfe Präparation in die Tiefe bis an die Rückseite der Luftröhre. Geschoß deutlich tastbar, schließlich von einer bindegewebigen dünnen Hülle umschlossen, durch welche der Metallglanz des Projektils bei Andrücken der Hülle deutlich sichtbar ist. Spaltung der Hülle durch Incision auf 3 *mm* Länge, worauf unter bedeutendem Druck ca. 5 cm^3 rotbraun gefärbter, dicker, nicht fötider Eiter abfließt. Freilegung des Projektils, Mobilisierung, Extraktion mit Alexanderscher Zange. Fünf Michelsche Klammern. Wundversorgung. Jodoformdocht. Verband.

Das Geschoß ist ein russisches Gewehrprojektil, an zwei Stellen ist der Nickelmantel geplatzt. Das Geschoß ist in bedeutendem Grade deformiert.

Reaktionsloser Wundverlauf. — Heilung.

Epikrise: Als Ursache für die Beschwerden des Pat. erwies sich bei der Operation erstlich das deformierte, einen geborstenen Mantel aufweisende Projektil sowie der das Projektil umgebende, unter bedeutendem Druck stehende, Eiter enthaltende Absceß. Auf der Grundlage der röntgenologischen Lokalisation bot die operative Entfernung des Projektils keine wesentlichen Schwierigkeiten, doch war es notwendig, mit großer Vorsicht durch stumpfe Präparation bis an das Projektil vorzudringen. Die Extraktion des Geschosses gelang unschwer mit der von mir konstruierten Extraktionszange, mit der sich das Projektil völlig sicher fassen ließ. Es war dies in diesem Falle bemerkenswert, da beim Versuche, das Projektil mit einem Instrumente zu fassen, dem es entgleiten konnte, das Projektil leicht in die tieferen Gebiete der Brustapertur hätte gedrückt werden können. Die Indikation zur Operation wurde auf der Grundlage der Beschwerden des Pat. gestellt; an einen Absceß ließ sich nicht denken. Das Studium der Temperaturkurve zeigte allerdings, daß Pat. vorher — offenbar seit seiner Verwundung — stets eine um 3—4 Zehntel erhöhte Körpertemperatur aufgewiesen hat, die nach der Operation unvermittelt normaler Temperatur Platz machte. Die bronchitischen Beschwerden und die Veränderung der Stimme ist gleichfalls eher als Absceßwirkung zu deuten als auf Fremdkörperwirkung allein. Auch in diesem Falle erwies sich die Röntgenaufnahme bei horizontal gestellter Zahnreihe als eine bedeutende Hilfe für die richtige Beurteilung der topographischen Lage des Projektils. Ich habe die Röntgenaufnahme bei horizontal gestellter Zahnreihe bereits vor einem Jahre empfohlen und seither in zahlreichen Fällen mit bestem Erfolge selbst durchgeführt.

11. Ernst Urbantschitsch: **Disposition zu otogenen Facialisparesen.**

Wenngleich die postoperativen, nicht durch eine Verletzung des Facialis bedingten Facialisparesen nicht zu den größten Seltenheiten gehören, so finden wir sie andrerseits doch auch nicht allzu häufig. In der Regel nimmt man in solchen Fällen angeborene, mitunter eventuell auch erworbene Dehiszenzen in der knöchernen Umrandung des Nerven an, durch die sich der Druck des in

Digitized by Google
Original from UNIVERSITY OF CALIFORNIA
Generated on 2019-10-24 14:48 GMT / http://hdl.handle.net/2027/uc1.b3252763
Public Domain in the United States, Google-digitized / http://www.hathitrust.org/access_use#pd-us-google

der Operationshöhle sich ansammelnden Sekretes bis zum Nerven fortpflanzt und auf diese Weise durch Kompression die Lähmung herbeiführt.

Bei einem Mädchen, das ich vor 9 Jahren auf der Allgemeinen Poliklinik zu operieren Gelegenheit hatte (Totalaufmeißelung der Mittelohrräume linkerseits), trat am neunten Tage nach der Operation, nachdem Pat. bereits aus dem Spital entlassen und der erste Verbandwechsel vorgenommen war, ganz plötzlich eine komplette linkseitige Facialisparese auf, die vier Wochen anhielt und dann auf Faradisation vollständig zurückging. Die Operationshöhle heilte normal aus. Nach mehreren Jahren trat im selben Ohr wieder eine eitrige Mittelohrentzündung auf, doch entzog sich Pat. aus Furcht vor einem eventuellen neuerlichen operativen Eingriff jeglicher Behandlung. Erst als die Beschwerden, insbesondere die linkseitigen Kopfschmerzen, im September 1915 sehr intensiv wurden, stellte sich Pat. wieder zur Behandlung ein. Infolge ausgedehnter Bildung von Pseudomembranen im Antrum (mit Eiterretention) war die operative Freilegung dieses Teiles indiziert, die ich am 9. Oktober im k. k. Kaiser Franz Josef-Spital vornahm. Die Operation erstreckte sich ausschließlich auf das Antrum; Paukenhöhle und Facialisgegend wurden hierbei nicht berührt. Am dritten Tage nach der Operation trat wieder plötzlich eine komplette Parese des linken oberen Facialisastes auf, ungefähr 12 Stunden später des zweiten und dritten Astes. Bei der Vornahme des ersten Verbandwechsels wurde kein Tropfen freies Sekret in der Operationshöhle vorgefunden; der Jodoformdocht war nur minimal durchfeuchtet. Wundheilung vollständig normal. Die Facialisparese besteht jetzt (in der dritten Woche) trotz elektrischer Behandlung unvermindert fort.

Die Ätiologie der Gesichtslähmung ist hier unklar. Gegen den Druck seitens des Sekretes bei eventuell vorhandenen Dehiszenzen spricht erstens der Umstand, daß nur sehr wenig Sekret vorhanden war; zweitens das späte Auftreten der Lähmung nach der ersten Operation, da während dieser Zeit der freiliegende Facialis durch sich bildendes Narbengewebe geschützt gewesen wäre. Drittens die Tatsache, daß eben zur Zeit nachgewiesener Eiterstauung und entzündlicher Veränderungen im Mittelohr (vor der zweiten Operation) keine paretischen Erscheinungen zu beobachten waren; viertens endlich hätte sich im Laufe der 9 Jahre und durch die postoperativen Veränderungen am Facialkanal ein genügend schützender Abschluß bilden müssen.

Was die Kompression des Facialis durch Blutungen in dessen Umgebung infolge der Meißelschläge betrifft, so kommt hier erstens das späte Auftreten der Parese und zweitens der Umstand in Betracht, daß bei der zweiten Operation in der Umgebung des Facialis überhaupt nicht gemeißelt worden ist.

Nicht ganz auszuschließen wäre eine toxische Facialisparese (durch Jodoform), immerhin aber erscheint auch diese Ursache als unwahrscheinlich, da die Lähmung sich bald hätte zurückbilden müssen, sobald nicht mehr Jodoform verwendet wurde.

So muß die Ätiologie in diesem Falle als vollkommen ungeklärt bezeichnet werden.

Diskussion.

Bondy beobachtete vor kurzem einen Fall, wo er wegen Labyrintheiterung und Kleinhirnabsceß die Labyrinthoperation ausführte. Die Operation verlief glatt, die anatomischen Verhältnisse waren so günstig, daß eine Facialisverletzung auszuschließen war, es war auch während der Operation keine

Digitized by Google
Original from UNIVERSITY OF CALIFORNIA
Generated on 2019-10-24 14:48 GMT / http://hdl.handle.net/2027/uc1.b3252763
Public Domain in the United States, Google-digitized / http://www.hathitrust.org/access_use#pd-us-google

Zuckung erfolgt. Nach Beendigung der Operation wies der Pat. eine komplette Facialislähmung auf, die 5 Stunden später bis auf eine leichte Verminderung des Tonus verschwunden war, 2 Tage später war überhaupt nichts mehr zu merken. Der Kranke ging später an dem Kleinhirnabsceß zugrunde; eine anatomische Untersuchung des Schläfebeines hat leider nicht stattgefunden, so daß ich nicht in der Lage bin, für diese eigenartige Lähmung eine Erklärung abzugeben.

Alexander: Es dürfte vielleicht hier eine Scheinlähmung gewesen sein, die auf die Narkose zurückzuführen war. Es scheinen solche von den Narkotiseuren plötzlich gemeldete, dann bei der Untersuchung gefundene Facialislähmungen vorzukommen, wenn der Assistent mit dem Daumenballen stark auf den Facialis drückt.

12. Ernst Urbantschitsch: **Schrapnelldestruktion des Mittelohres. Steckschuß. Operation. Heilung.**

Der 21jährige Infanterist Tryfon B., der angeblich nie ohrenkrank gewesen sein soll, erlitt am 12. VI. 1915 eine Schrapnellverletzung: Die Füllkugel drang durch den oberen Anteil der rechten Ohrmuschel ein und blieb an der Innenseite des rechten Unterkieferwinkels stecken. 24 Stunden Bewußtlosigkeit, großer Blutverlust; nach dem Erwachen heftige Schmerzen in der ganzen rechten Kopfseite, Übelkeiten und Erbrechen, anhaltender Schwindel, Taubheit auf der verletzten Seite.

Ohrenbefund (2. VIII., k. k. Kaiser Franz Josef-Spital). In der Fossa triangularis der rechten Ohrmuschel findet sich eine kleinbohnengroße Granulation: aus dem Gehörgang, der vollständig mit Granulationen ausgefüllt ist, kommt reichlich Eiter. Warzenfortsatz äußerlich normal, seine Spitze druckempfindlich: diffuses Ödem der rechten Gesichtshälfte. Infiltrat der rechten Unterkiefergegend. Knochenleitung stark verkürzt, Weber nach links, laute Sprache rechts am Ohr (?), links + 6 *m*. Kein spontaner Nystagmus, Drehreaktion: Nach Rechtsdrehung 17″, 17 Nystagmusschläge; nach Linksdrehung 10″, 12 Nystagmusschläge.

Röntgenbefund (Dr. Selka): Die deformierte Schrapnellkugel befindet sich an der Innenseite des rechten Unterkieferwinkels, welcher an seinem unteren Rande einige 2—3 *cm* lange Knochenstückchen zeigt (s. Fig. 1 u. 2, Taf. XXXIV).

Operation (Ernst Urbantschitsch): Totalaufmeißelung der Mittelohrräume (2. VIII.): Warzenfortsatz diploetisch. Eitrige Infiltration der Zellen an der Spitze und der periantralen Zellen; kein freier Eiter im Warzenfortsatz. Paukenhöhle und zum Teil Antrum wie der ganze Gehörgang vollständig mit Granulationen und Eiter angefüllt. Das Tegmen tympani und zum Teil auch das Tegmen antri bestehen aus losen, bis bohnengroßen Knochenstücken; darüber liegt die stark verdickte, entzündlich veränderte Dura der mittleren Schädelgrube in über Zweikronenstückgröße; in einem kleinen Knochenstück, das sich frei in der Paukenhöhle findet, ist ein kleiner Metallsplitter eingesprengt. Die untere Gehörgangswand ist zertrümmert. Mit einer dicken Sonde gelangt man von hier anstandslos ca. 10 *cm* weit gegen den Hals. Von Gehörknöchelchen ist nichts mehr zu sehen. Paukenhöhle und Gehörgang werden so viel als möglich von Granulationen, Gewebsfetzen und Knochensplittern gereinigt. Horizontaler Bogengang ohne Defekt. Plastik nach Panse mit Kürzung der Lappen. Jodoformdochttamponade der Operationshöhle und des Fistelganges.

Digitized by Google
Original from UNIVERSITY OF CALIFORNIA
Generated on 2019-10-24 14:48 GMT / http://hdl.handle.net/2027/uc1.b3252763
Public Domain in the United States, Google-digitized / http://www.hathitrust.org/access_use#pd-us-google

2. Halsoperation. Leicht bogenförmiger Schnitt, daumenbreit hinter dem Unterkieferwinkel. Gewebe stark infiltriert. Möglichst stumpfe Lospräparierung der Parotis. Nach Abhebelung derselben quillt von der Richtung der Warzenspitze ein Kaffeelöffel voll schmutziggefärbten, dünnflüssigen Eiters hervor. Ein gleiches Quantum ähnlichen Eiters kommt aus der Submaxillargegend: zwischen oberflächlicher und tiefer Halsfascie findet sich ein 7 *mm* langer Metallsplitter. Wegen schlechten Befindens des Pat. Beendigung der Operation und Fortsetzung am 14. VIII.: Entfernung von zwei halben Schrapnellfüllkugeln sowie mehrerer Metallsplitter an der Innenseite des Unterkieferwinkels. Lockere Jodoformdochttamponade, kein Wundverschluß.

15. bis 26. VIII.: Wohlbefinden, Abnahme bzw. Verschwinden des Ödems. Sekretion noch ziemlich stark.

28. VIII.: Halswunde durch gesunde Granulationen geschlossen. Retroauriculäre Wunde in beginnendem Verschluß.

9. IX.: Abstoßen eines linsengroßen Knochenstückes aus dem Mittelohr.

25. IX.: Retroauriculäre und Halswunde vollständig geheilt.

27. IX.: Aus dem Gehörgang stoßt sich ein fingerhutgroßer, mit grünlichem Eiter belegter Knochensequester ab.

25. X.: Eiterung aus dem Ohr nur mehr sehr spärlich. Komplette Taubheit. Unerregbarkeit des Vestibularapparates für kalorische Reize, Untererregbarkeit für Drehreize (ungefähr wie bei der ersten Untersuchung vor der ersten Operation).

13. S. Gatscher: **Meningitis serosa nach Mastoidoperation.**

Der Mann, den ich mir mit Genehmigung des Spitalskommandos Ihnen vorzustellen erlaube, wurde anfangs Mai 1915 von einem Infektionsspital wegen einer akuten Otitis media dextra dem Garnisonsspital Nr. 1 zur Behandlung übergeben. Im Verlaufe der nächsten Wochen entwickelte sich eine Mastoiditis, welche die Operation indizierte. Status vor der Operation: Starke Senkung der hinteren oberen Gehörgangswand, starke eitrige pulsatorische Sekretion, sonst keine Details zu unterscheiden. Mäßige Druckempfindlichkeit in der Antrumgegend, stärkere Druckempfindlichkeit an der Spitze; diese aus den umgebenden Weichteilen nicht mehr ganz herauszutasten.

Am 24. V. führte ich an der Abteilung des Prof. Neumann die Operation aus und fand eine disseminierte Warzenfortsatzeiterung, besonders stark unter der hinteren Gehörgangswand und an der Spitze. Die Weichteile daselbst serös durchtränkt. Ausgiebige Resektion der erkrankten Knochenpartien, Drainage im unteren Wundwinkel, typische Wundversorgung.

In den ersten Tagen nach der Operation subjektiv Wohlbefinden, normaler Verlauf. Am fünften Tage leichter Temperaturanstieg, deshalb Verbandwechsel mit Lüftung der untersten Naht. Von da ab schwankend subfebrile Temperaturen bei mäßiger Sekretion von der Spitze her.

Nach ca. 4 Wochen trat plötzlich unter Temperaturanstieg auf 39·5° eine Änderung des bisherigen Zustandes ein. Der Mann, der weder vor der Operation noch bis zu diesem Momente labyrinthäre oder sonstige intrakranielle Symptome aufgewiesen hatte, bekam Schwindel, Erbrechen, Bradykardie, Kopfschmerzen. Dabei waren aber weder Herdsymptome des Gehirns noch Symptome in otologischer Beziehung nachzuweisen. Es bestand nur außer den früher geschilderten Symptomen Nackenschmerzhaftigkeit, speziell bei Drehbewegungen. Da er von einem Infektionsspital ursprünglich gekommen war, wurden auch nach dieser Richtung Untersuchungen gepflogen, doch ohne Re-

Generated on 2019-10-24 14:48 GMT / http://hdl.handle.net/2027/uc1.b3252763
Public Domain in the United States, Google-digitized / http://www.hathitrust.org/access_use#pd-us-google
Digitized by Google
Original from UNIVERSITY OF CALIFORNIA

sultat. Ich konnte mich wegen Mangels jeden Lokalsymptoms zu keinem Eingriff entschließen. Nach ca. 8tägiger hoher Continua um 39° herum klangen die geschilderten Symptome ab.

Die Sekretion aus der Operationswunde war zu dieser Zeit erloschen. Der Mann klagte jetzt über schlechtes Sehen.

Die ophthalmoskopische Untersuchung ergab beiderseits Stauungspapille mit frischen Blutungen. Die in den nächsten Wochen periodisch vorgenommenen Untersuchungen des Augenhintergrundes konnten keine Veränderungen des Bildes nachweisen.

Um nun eventuell auch dieses ätiologische Moment zu berücksichtigen, wurde eine Wassermannprobe angestellt, die ein positives Resultat ergab. Hierauf zuerst intern Jod, dann in 5tägigen Intervallen Injektion von Salicylquecksilber durch ca. 7 Wochen.

Die bis zum Tage der hierortigen Vorstellung vorgenommene Augenspiegelkontrolle ergab bis auf den Rückgang der Hämorrhagien keine Veränderungen, so zwar, daß das luetische Moment für die Erklärung des Zustandes wohl in den Hintergrund gestellt werden muß. Auch neurologisch sonst nichts nachweisbar.

Bei Berücksichtigung aller geschilderten Symptome möchte ich zu folgender Diagnose gelangen: Aus einem unbekannten Anlaß kam es in der fünften Woche nach der Operation bei diesem Manne zu einer leichten Infektion der Meningen (intrakranielle Symptome), vielleicht begünstigt durch einen sonst symptomlosen luetischen Status (positiver Wassermann). Die daraus hervorgehende Narbenbildung hat sich an einer Stelle lokalisiert, durch die eine Zirkulationsstörung gesetzt wurde (Stauungspapille). Dieses Krankheitsbild entspricht einer Meningitis serosa.

Zum Schlusse möchte ich in therapeutischer Hinsicht bemerken, daß ich bisher, um den Effekt der antiluetischen Kur nicht eventuell zu beeinflussen, keine Lumbalpunktion vorgenommen habe. Da durch diese eventuell noch ein Einfluß auf das Zirkulationshindernis gewonnen werden kann, will ich sie in der nächsten Zeit noch versuchen.

Diskussion.

Ruttin: Ich möchte Herrn Kollegen Gatscher fragen, ob der Typus des Fiebers wie bei einer Sinusthrombose war.

Gatscher: Das Fieber war hochzackig. Es bestanden keine Sinuserscheinungen, auch Nackensteifigkeit.

Ruttin: Ich möchte darauf aufmerksam machen, daß eine Stauungspapille manchmal spät auftritt und daß das Fälle sind, die eine Sinusthrombose durchgemacht haben. Es besteht da ein eigentümliches Bild: Stauungspapille, Abducensparese und sehr heftige Kopfschmerzen, und diese Stauungspapille ist durch die Sinusthrombose bedingt. Ich habe Fälle gesehen, in denen die Sinusthrombose sehr wahrscheinlich war, trotzdem die Operation unterlassen worden war und bei denen nachträglich eine Stauungspapille auftrat. So wurde mir einmal aus Prag ein Kind mit der Diagnose „Hirntumor" zur sofortigen Operation geschickt, und zwar auf Grund der vom Ophthalmologen in Prag konstatierten Stauungspapille. Ich wußte aber, daß das Kind eine akute Otitis hier in Wien durchgemacht und pyämisches Fieber gehabt hatte. Der Fall war damals ohne Operation ausgeheilt, hatte aber schon zu dieser Zeit eine Stauungspapille, die von meinem Bruder beobachtet worden war. Ich

Digitized by Google
Original from UNIVERSITY OF CALIFORNIA
Generated on 2019-10-24 14:48 GMT / http://hdl.handle.net/2027/uc1.b3252763
Public Domain in the United States, Google-digitized / http://www.hathitrust.org/access_use#pd-us-google

habe die Stauungspapille als durch die Thrombose bedingt angesehen und der Mutter gesagt, daß das Kind gesund werden werde. Tatsächlich wurde es ohne Operation gesund und nur der Ophthalmologe erkennt den Rest dieser Stauungspapille. Solcher Fälle habe ich 3—4 mit meinem Bruder beobachtet.

Gatscher: Es bestanden weder Symptome (Fieber etc.) einer Sinusaffektion, noch eine Abducensparese.

O. Beck demonstriert folgende fünf Fälle aus der Ohren-, Nasen- und Halsabteilung des k. u. k. Garnisonsspitales Nr. 1 in Wien (Chefarzt: Oberstabsarzt Prof. Dr. Heinrich Neumann):

14. Multiple Sklerose und akute Mittelohreiterung.

Der vorgestellte 24jährige Infanterist wurde vor einem Monat mit einer akuten Mittelohreiterung rechts auf die Abteilung aufgenommen. Es bestand eine Perforation im vorderen unteren Trommelfellquadranten, daselbst Pulsation, ziemlich reichliche Sekretion. Im linken Trommelfell eine Narbe. Gehör links 12 *m* Fl.-Spr., rechts 1 *m* Cv.-Spr. und 20 *m* Fl.-Spr. Der Stimmgabelbefund sprach für ein Schalleitungshindernis rechts. Kein spontaner Nystagmus, keine Gleichgewichtsstörungen.

Der Verlauf der Mittelohreiterung war typisch. Mit dem Versiegen der Sekretion und der Aufhellung des Trommelfells besserte sich das Gehörvermögen.

Zur Zeit, als die Sekretion versiegte, die Konturen des Hammergriffes schon zu differenzieren waren, trat ein spontaner Nystagmus auf. Bei Rechtsblick und bei Linksblick bestand ein starker Nystagmus, der bei Rechtsblick mehr rotatorisch, bei Linksblick mehr horizontal war. Bei Blick nach aufwärts bestand vertikaler Nystagmus nach aufwärts, bei Blick nach abwärts kein Nystagmus. Die Labyrinthprüfung — die Reaktionen werden wegen des spontanen Nystagmus bei Stellung der Bulbi in der Mitte der Lidspalte vorgenommen — ergab für beide Ohren, daß die vestibularen Reaktionen erhalten und typische Zeigebewegungen während der Labyrinthreizung auszulösen waren.

Schon nach dem Aussehen des Nystagmus war es höchst wahrscheinlich, daß die aufgetretenen Bulbusbewegungen nicht labyrinthogen sein können, sondern als zentraler Nystagmus aufgefaßt werden mußten, schon deshalb, weil ein spontaner vertikaler Nystagmus nach aufwärts vom Labyrinth aus unmöglich ist. Es wurde deshalb eine Nervenuntersuchung veranlaßt (Dr. Hess), die folgendes ergab: Fehlen der Bauchdeckenreflexe, Patellar- und Fußklonus beiderseits. Es hat auch den Anschein, als ob die Sprache des Pat. leicht skandierend wäre, doch läßt sich dies wegen der Fremdsprachigkeit — Pat. ist Pole — nicht mit Sicherheit feststellen. Die vorgenommene Augenuntersuchung ergab den für multiple Sklerose charakteristischen Befund. Eine nun nach dieser Richtung aufgenommene genaue Anamnese deckte keine sicheren Anhaltspunkte auf. Der Mann war noch nicht im Felde gewesen, hatte nur einen Teil der Abrichtung mitgemacht und wurde dann wegen seiner Ohrerkrankung dem Garnisonsspital zugewiesen. Er behauptet zwar, seit längerer Zeit eine Schwäche in den Beinen verspürt zu haben, die sich während der Abrichtung sehr gesteigert habe, doch ist auf diese Angaben kein großer Wert zu legen.

Es handelt sich demnach um ein jugendliches Individuum, das bis zur Zeit seiner Mittelohrerkrankung keine wie immer gearteten Beschwerden hatte — zur Zeit der Aufnahme ins Spital bestand kein Nystagmus. Sein zentraler Nystagmus war ohne subjektive Reizerscheinungen (Schwindel, Gleichgewichtsstörungen etc.) aufgetreten. Ob eine schon vorher stattgehabte Untersuchung

Generated on 2019-10-24 14:48 GMT / http://hdl.handle.net/2027/uc1.b3252763
Public Domain in the United States, Google-digitized / http://www.hathitrust.org/access_use#pd-us-google
Digitized by Google
Original from UNIVERSITY OF CALIFORNIA

Anhaltspunkte für multiple Sklerose ergeben hätte, läßt sich natürlich nicht entscheiden, es ist aber außer Frage, daß bei diesem Pat. durch die akute Otitis und das mit ihr verbundene Fieber die multiple Sklerose manifest wurde oder daß es sich um einen akuten Nachschub der Sklerose handelte. Fieberhafte Erkrankungen und Infektionskrankheiten werden ja neben Traumen teils als Ätiologie, teils als auslösendes Moment für das Manifestwerden der multiplen Sklerose angeführt. Diesbezüglich verweise ich auf das ausführliche Referat von Marburg im Handbuch von Lewandowsky. Da aber die akute Otitis nach dieser Richtung hin nicht erwähnt ist, so habe ich mir erlaubt, diesen Fall als einen diesbezüglichen Beitrag zu demonstrieren.

15. **Auftreten eines zentralen Nystagmus nach schwerer Asphyxie.**

Der 32jährige Landsturmmann wurde von der Präsentierung durch seinen Truppenarzt zur Konstatierung seines Ohrenleidens dem Garnisonsspital überstellt. Es handelt sich um eine gewöhnliche chronische Mittelohreiterung rechts. Die Sekretion war stark fötid, Cholesteatom im Antrum und Attic und Karies der lateralen Attikwand. Leichte Senkung der hinteren oberen Gehörgangswand und leichte Druckempfindlichkeit am Proc. mast. Cv.-Spr. $^1/_2$ *m*, Fl.-Spr. 0. Der Stimmgabelbefund sprach für ein Schalleitungshindernis. Das linke Ohr war gesund und hört normal. Kein spontaner Nystagmus. Labyrinthprüfung ergab auf dem kranken Ohr normale Verhältnisse, auf dem gesunden Ohr wurde eine Labyrinthprüfung nicht vorgenommen.

Operation (Beck) 4. X. 1915 (Narkose mit Billrothmischung): Nach Verbrauch von 25 *g* der Mischung trat plötzlich eine schwere Asphyxie auf, deren man erst nach halbstündiger künstlicher Atmung, Kampferinjektionen, Hautreiz, Zwerchfellgalvanisation etc. Herr wurde. Es war bis dahin nur der Hautschnitt gemacht und das Periost abgeschoben worden. Die Operation wurde abgebrochen und die Hautwunde primär genäht.

Am nächsten Tage zeigte nun der Pat. folgenden Nystagmus: Bei Rechtsblick bestehen diagonal von oben innen nach unten außen gerichtete Bulbusbewegungen, bei Linksblick ein ziemlich grobschlägiger, oscillierender, horizontaler Nystagmus. Bei Blick geradeaus ist der Nystagmus ähnlich dem bei Rechtsblick, jedoch nicht so intensiv.

Die einige Tage später vorgenommene Labyrinthprüfung ergab einen Befund ganz analog dem vor der Operation, und zwar sowohl bezüglich des Gehörs als auch bezüglich der Zeigebewegungen. Man konnte genau beobachten, wie der spontane Nystagmus aus seiner eben beschriebenen Form in einen typischen horizontal-rotatorischen überging, um nach einiger Zeit wieder die Form des spontanen Nystagmus anzunehmen.

Es ist keine Frage, daß man in diesem Falle das Auftreten der zentralen Bulbusbewegungen mit der Asphyxie in ursächlichen Zusammenhang bringen muß. Genaue Erklärungen lassen sich natürlich nicht geben. Ich möchte aber nur kurz auf die Arbeiten von Rothfeld verweisen, dem es gelungen ist, bei Tieren durch Applikation verschiedener Gifte ähnliche Erscheinungen an den Augen hervorzurufen.

16. **Rechtseitige Nerventaubheit und linkseitige vestibulare Ausschaltung nach Streifschuß des rechten Ohres.**

Der 26jährige Infanterist im LIR. Nr. 14 wurde am 24. VI. 1915 durch einen Gewehrkugelstreifschuß am rechten Ohr verwundet und war hernach vier Stunden bewußtlos. Nach dem Erwachen aus der Bewußtlosigkeit bestand

Digitized by Google
Original from UNIVERSITY OF CALIFORNIA
Generated on 2019-10-24 14:48 GMT / http://hdl.handle.net/2027/uc1.b3252763
Public Domain in the United States, Google-digitized / http://www.hathitrust.org/access_use#pd-us-google

sehr heftiges Erbrechen, das zwei Tage anhielt und dann allmählich schwächer wurde. Gleichzeitig bestand sehr starkes Schwindelgefühl. Der intelligente Soldat gibt an, daß sich die Gegenstände hauptsächlich nach links drehten und daß das Schwindelgefühl bei jeder Kopfbewegung zunehme. Der Gang, besonders bei geschlossenen Augen, war unsicher.

Status vom 18. IX. 1915: Vom Jochfortsatz rechts gegen den Tragus zu eine strahlige, 4 *cm* lange Narbe, die den Eingang in den Gehörgang hochgradig verengt. Die Narbe bezieht hinter dem Ohr das Ohrläppchen in sich und strahlt vom Ohrläppchen ca. 3 *cm* im Umkreis aus.

R. O. Der Gehörgang in seinem häutig-membranösen Teil besonders am Eingang stark verengt, so daß nur ein ganz dünnes Speculum eingeführt werden kann, doch läßt sich das Trommelfell gut übersehen: es ist normal.

Linker Gehörgang und Mittelohr normal.

Rechts besteht komplette Taubheit. Weber nach links. Rinne unendlich negativ. Links normales Gehör.

Kein spontaner Nystagmus. Pat. geht mit offenen Augen sicher, mit geschlossenen Augen Schwanken ohne Bevorzugung einer bestimmten Seite. Ebenso besteht bei Anstellung des Rombergschen Versuches ein Schwanken. Rechts tritt nach Spülung von 1' 20" (26° Wasser) typischer vestibularer Nystagmus mit typischen Reaktionsbewegungen der Arme auf. Schwindel ist vorhanden, eher etwas geringer als normal. Pat. zeigt spontan mit beiden Armen richtig. Links ist weder durch Kalt- noch durch Warmwasserreiz Nystagmus auszulösen. Keine Reaktionsbewegungen des Körpers, kein Vorbeizeigen während der Labyrinthreizung. Die Untersuchung auf dem Drehstuhl ergibt für das linke Labyrinth 4—5 Schläge, während der Nachnystagmus für das rechte Labyrinth ca. 22 Sekunden andauert. Mundfacialis ist angedeutet, Augen- und Stirnast sind sicher frei.

Es ist also die merkwürdige Folge dieses Streifschusses der Umstand, daß der Pat. auf der verletzten Seite bei erhaltener Vestibularreaktion komplett taub ist, während auf der anderen Seite bei erhaltenem normalen Gehör der Vestibularapparat ausgeschaltet ist. Dieser Befund fällt um so mehr auf, als es der dritte derartige Fall auf unserer Abteilung ist. Allemal handelt es sich um Streifschüsse, deren genaue radiologische Untersuchung keine pathologischen Veränderungen am knöchernen Schädel ergab. Ich weise noch darauf hin, daß ein Fall mit ähnlichem Befund von Ruttin in dieser Gesellschaft demonstriert wurde, bei dem es sich aber nicht um einen Streifschuß, sondern um eine Verschüttung nach Granatexplosion handelte. Ob es sich um eine Blutung ins Labyrinth durch Contrecoup oder eine andere Ätiologie handelt, läßt sich nicht entscheiden. Alle meine 3 Fälle aber haben das Gemeinsame, daß außer dem negativen radiologischen Befund Streifschüsse bestehen, bei denen die Schußrichtung vom Jochfortsatz gegen die Spitze des Proc. mastoideus zieht und niemals eine deutliche Facialisschädigung nachzuweisen ist. Augen- und Nervenbefund ergaben ein negatives Resultat. Der älteste Fall wurde 7 Monate nach der Verletzung untersucht. Es hat daher den Anschein, daß nicht nur die Taubheit, sondern auch der Verlust der Vestibularreaktion bleibend sind.

17. **Blutung durch Fraktur (?) um die Pyramidenspitze.**

Der 21jährige Dragoner wurde am 22. VIII. 1915 bei Kowel in Rußland durch ein Explosivgeschoß an der linken Gesichtshälfte verwundet. Er war vom 11 Uhr vormittags bis 9 Uhr abends bewußtlos und wurde in diesem

Digitized by Google
Original from UNIVERSITY OF CALIFORNIA
Generated on 2019-10-24 14:48 GMT / http://hdl.handle.net/2027/uc1.b3252763
Public Domain in the United States, Google-digitized / http://www.hathitrust.org/access_use#pd-us-google

Zustande auf den Hilfsplatz gebracht. Während der nächsten 4 Tage starkes Schwindelgefühl, Kopfschmerzen und starkes Ohrensausen links, häufig Erbrechen. Während das Schwindelgefühl sich langsam besserte und der Kopfschmerz nachließ, blieben die Ohrgeräusche unverändert und Pat. merkte, daß er auf dem linken Ohr nichts mehr höre. Die Sehkraft des linken Auges war stark herabgesetzt.

Es besteht folgende Verletzung: Einschußöffnung in der linken Gesichtshälfte fingerbreit unter dem Margo infraorbitalis, erbsengroß vernarbt; Ausschuß über dem Jochbogen knapp vor dem linken Ohr. Die Wunde ist 5 *cm* lang, 2 *cm* breit, granuliert und sezerniert stark.

Im weiteren Verlaufe hat sich daselbst eine strahlige Narbe in der eben bezeichneten Ausdehnung gebildet.

Augenbefund: Die linke Pupille weit offen, reaktionslos. Die Schwellung des Augenlides ist in der letzten Zeit geschwunden. Die Conjunctiva bulbi ist gerötet. Retinitis proliferans, Blutung in den Glaskörper, Visus 0, rechtes Auge Visus $^6/_6$. Beiderseits Stauungspapille.

Röntgenbefund: Fraktur des Proc. zygomaticus, des aufsteigenden Unterkieferastes, Fraktur im Antrum, das Antrum ist verdunkelt (Bluterguß oder Empyem). Knochensplitter im Antrum, im Bulbus keine Splitter.

Ohrbefund (10. X.): Trommelfelle beiderseits normal.

L. O. komplette Taubheit für Stimmgabeln und Sprache. Weber nach rechts, Kopfknochenleitung unendlich negativ.

R. O. Affectio nervi acustici. Cv.-Spr. $^3/_4$ *m*, Fl.-Spr. ad concham.

Kein Spontannystagmus, kein spontaner Romberg, auch nicht bei Rechts- resp. Linksdrehung des Kopfes. Pat. zeigt mit beiden Armen spontan richtig.

Links kalorisch kalt und warm kein Nystagmus auslösbar, kein Schwindel, keine Reaktionsbewegung des Körpers, kein Vorbeizeigen der Arme. Rechts kalorisch (26°) nach einer Minute 10 Sekunden typischer Nystagmus, mäßiges Schwindelgefühl, typisches Vorbeizeigen beider Arme.

Drehstuhl: 10mal rechts gedreht 4—5 Schläge, 10mal links gedreht 25 Sekunden Nachnystagmus, Schwindelgefühl, typisches Vorbeizeigen in beiden Armen.

Nervenbefund: Lähmung des linken Facialis in allen drei Ästen, am stärksten im Stirnast. Komplette Lähmung der vom linken motorischen Trigeminus versorgten Muskeln, sensible Störungen im ganzen linken Trigeminus.

Es handelt sich also um einen Pat., bei dem radiologisch mehrere Schädelaufnahmen außer den oben genannten Veränderungen des Proc. zygomaticus etc. an der Pyramide und an dem Warzenfortsatz keine Knochendehiszenzen nachweisbar sind. Im Anschluß an die Schußverletzung hatte sich eine komplette Ausschaltung des linken Cochlearis, Vestibularis und Facialis ausgebildet. Außer diesen Störungen besteht noch ein vollkommener Verlust des motorischen und sensiblen Trigeminus derselben Seite.

Merkwürdig ist nun, daß, abgesehen von den Veränderungen im linken Bulbus, eine beiderseitige Stauungspapille besteht. Es lassen sich alle diese Erscheinungen am besten durch eine extracerebrale Blutung erklären, die einer basalen Läsion entspräche, die durch die Commotion des Projektils das Chiasma und die genannten Nerven betroffen hat. Die wahrscheinlichste Lokalisation ist eine vielleicht durch eine Fissur bedingte, an die Pyramide zu verlegende Blutung, die bis zum Cavum Meckeli und unterhalb des Chiasma reicht. Wäh-

Generated on 2019-10-24 14:48 GMT / http://hdl.handle.net/2027/uc1.b3252763
Public Domain in the United States, Google-digitized / http://www.hathitrust.org/access_use#pd-us-google
Digitized by Google
Original from UNIVERSITY OF CALIFORNIA

rend nun die genannten Nervenerscheinungen schon bei der ersten Untersuchung (anfangs September) vorhanden waren, hat sich die beiderseitige Stauungspapille erst einen Monat später entwickelt, so daß man an eine im Anschluß an diese Blutung sich entwickelnde seröse Meningitis denken könnte. Eine Lumbalpunktion wurde aus äußeren Gründen nicht vorgenommen.

18. **Einseitige Panlabyrinthitis nach Meningitis cerebrospinalis.**

Der 20jährige Einjährig-Freiwillige G. B. erkrankte plötzlich am 5. IV. 1915 unter Schüttelfrost, Erbrechen und hohem Fieber. An der Front war er nicht. Er wohnt mit seiner Mutter zusammen und wurde vor zehn Tagen gegen Typhus geimpft. Bei der Spitalsaufnahme Temp. 40·3, Puls 120. Starke Kopfschmerzen, beiderseitige Conjunctivitis, ausgesprochene Nackenstarre, Benommenheit und allgemeine Zeichen einer Meningitis. Die sofort vorgenommene Lumbalpunktion ergab trübes Punktat unter mäßigem Druck. Im Zentrifugat Diplococcus intracellularis Weichselbaum. Am nächsten Tage war das Sensorium stärker benommen, allgemeine Hauthyperästhesie und zeitweise Zuckungen in den unteren Extremitäten.

Am 7. IV. war das Sensorium wieder frei, Kernig stärker ausgesprochen, sehr starker Kopfschmerz und Pat. klagte über Schwerhörigkeit und Sausen im rechten Ohr. Die nochmalige Lumbalpunktion sprach eindeutig für Cerebrospinalmeningitis. Pat. erhielt 20 cm^3 Serum.

Am 8. IV. starker Nystagmus, starke Conjunctivitis. Delirium. Das Fieberstadium dauerte zirka einen Monat. Pat. wurde öfters lumbalpunktiert und erhielt Seruminjektionen.

Aus der Krankengeschichte ist ersichtlich, daß der Nystagmus durch acht Tage bestanden hat, nachher finden sich darüber keine Notizen.

Erst am 7. VII. hatte ich Gelegenheit, den bereits gut erholten Pat. zu untersuchen, weil er auf dem rechten Ohr nichts hörte.

Ohrbefund: Trommelfelle beiderseits normal. Das linke Ohr zeigt vollkommen normales und feines Gehör, leise Fl.-Spr. auf 10 *m*. Rechts komplette Taubheit für Sprache und Stimmgabeln.

Es besteht ein rotatorisch-horizontaler Nystagmus bei Blick nach rechts und nach links, bei Linksblick stärker als bei Rechtsblick; bei Blick geradeaus und bei Blick nach auf- resp. abwärts kein Nystagmus.

Während durch Labyrinthreizung links typische Reaktionen auszulösen sind, besteht rechts eine Ausschaltung des Labyrinths für Kalt- und Warmwasserreiz (geprüft bei Geradblick), ebenso ist am Drehstuhl für das rechte Ohr keine Reaktion auszulösen. Spontan zeigt Pat. richtig. Während der Labyrinthreizung rechts fehlt jegliches Schwindelgefühl, kein Vorbeizeigen der Arme.

Augen- und Nervenbefund sind normal.

Es hat also Pat. als Folge seiner überstandenen Cerebrospinalmeningitis nur einen Verlust des Gehörs und den Untergang des Vestibularapparates auf der rechten Seite zu beklagen. Gleichgewichtsstörungen bestehen derzeit nicht.

Es erscheint dieser Fall nach mehreren Richtungen hin bemerkenswert. Die pathologisch-anatomischen Veränderungen im inneren Ohr, die von Politzer beschrieben und als Panlabyrinthitis bezeichet werden, finden durch die klinische Beobachtung an diesem Falle Bestätigung. Er bestätigt ferner auch die Resultate der Arbeiten von Ghon und Neumann, die bei der Meningitisepidemie im Jahre 1898 bei der Sektion das Labyrinth eröffneten und aus den Labyrinthräumen in allen Fällen den Diplococcus abimpfen konnten. Die An-

Digitized by Google
Original from UNIVERSITY OF CALIFORNIA
Generated on 2019-10-24 14:48 GMT / http://hdl.handle.net/2027/uc1.b3252763
Public Domain in the United States, Google-digitized / http://www.hathitrust.org/access_use#pd-us-google

sicht Neumanns, daß die Infektion des inneren Ohres gleichzeitig mit dem Ausbruch der Meningitis in solchen Fällen erfolge, wird durch die Krankengeschichte dieses Falles bestätigt, denn der Internist hat schon am zweiten Tage nach der Erkrankung die Klage über Schwerhörigkeit und das Bestehen eines auffallend starken Nystagmus verzeichnet. Daß die Infektion der Innenohrräume gleichzeitig mit dem Ausbruch der Meningitis erfolgt, ist durch die offene Kommunikation auf dem Wege des Aquaeductus cochleae mit der Cerebrospinalflüssigkeit erklärlich, da ja außerdem die Perilymphe chemisch und isotonisch der Cerebrospinalflüssigkeit gleicht. Trotz der einseitigen Vestibularausschaltung litt der Kranke niemals an Gleichgewichtsstörungen, Schwindelgefühl etc. Es erklärt sich dies zwanglos aus dem Umstande, daß die Zeit des Unterganges des statischen Apparates in das Stadium der Benommenheit fiel, das fast 4 Wochen anhielt.

Abgesehen von dem Umstande des frühen Einsetzens der Labyrintherkrankung in diesem Falle erscheint vor allem durch die Seltenheit der einseitigen Affektion die Vorstellung dieses Kranken gerechtfertigt. Ich verweise noch darauf, daß vor ca. $1^1/_2$ Jahren ein ganz analoger Fall von Neumann in dieser Gesellschaft demonstriert wurde.

19. Otto Mayer: **Taubstummheit nach Granatexplosion.**

Thomas S., Infanterist, verlor vor drei Monaten vor Lublin nach der Explosion einer Granate in seiner unmittelbaren Nähe Sprache und Gehör. Eine äußere Verletzung fand nicht statt. Über verschiedene Spitäler kam er in meine Abteilung.

Die Untersuchung ergab normale Trommelfelle und keine sichtbaren Zeichen einer Verletzung. Er hört weder Stimmgabel, noch Glocke, noch Pfeife. Bei der kalorischen Prüfung wird er sofort blaß und sinkt ohnmächtig um, ebenso beim Drehen. Der entstehende Nystagmus ist ganz typisch. Er spricht nichts, benimmt sich sonst ganz normal. Die Zeichen von Hysterie sind nicht sehr ausgeprägt.

Nach dem ganzen Bilde der Erkrankung ist nicht daran zu zweifeln, daß wir es mit einer psychogenen (hysterischen) Affektion zu tun haben. Es erinnert der Fall an einen von Zange mitgeteilten, bei welchem ebenfalls bei der kalorischen Prüfung eine vorübergehende Bewußtseinstrübung eintrat.

Es wurde versucht, durch starken faradischen Strom suggestiv zu wirken, wie dies E. Urbantschitsch in 3 Fällen, die er in der Österreichischen Otologischen Gesellschaft im Oktober 1914 (Mschr. f. Ohrhlk. 1914. S. 1305) vorstellte, geglückt war. Der Erfolg war hier ein negativer. Der Mann zeigte sich vollkommen apathisch, wurde es ihm zu arg, so sank er blaß und tonlos auf seinem Sessel zusammen. Erst nach längerer Faradisation mit schwachen Strömen und freundlichem Zureden durch einen polnisch sprechenden Kollegen begann er zu phonieren und bald darauf laut, aber tonlos zu lesen. Er spricht aber noch immer mit niemandem und meidet die Gesellschaft seiner Kameraden. Vorgezeigte Gegenstände benennt er mit Namen. Gehör ist nicht vorhanden. Da er laut lesen kann, wurde die Probe nach Lombard-Bárány mit Lärmapparaten in beiden Ohren gemacht. Werden während des Lesens die Apparate in Funktion gesetzt, so liest er mit derselben Stimmstärke weiter. Es besteht also jedenfalls eine vollständige psychische Ausschaltung des Hörvermögens.

Es ist zu erwarten, daß durch Ruhe und Erholung vollständige Heilung eintreten wird.

Digitized by Google
Original from UNIVERSITY OF CALIFORNIA
Generated on 2019-10-24 14:48 GMT / http://hdl.handle.net/2027/uc1.b3252763
Public Domain in the United States, Google-digitized / http://www.hathitrust.org/access_use#pd-us-google

Diskussion.

E. Urbantschitsch: Ich halte den Fall doch für eine hysterische Taubheit: er zeigt verminderte Rachenreflexe und verminderte Erregbarkeit der Kornea. Alle meine einschlägigen Fälle zeigen solche Stigmata. Betreffs der Therapie sei erwähnt, daß in Fällen, wo nicht mit einem Schlage die Sprache wiederhergestellt ist, es meist sehr lange bis zur Heilung dauert. Nur bei dem einen nach Stern mit Einblasen von Tabakrauch behandelten Falle hat es 3 Wochen gedauert, bis Pat. wieder sprach. Ich mußte mit ihm wochenlang noch lernen, nachdem er am ersten Tage ein „a" und ein „k" aussprechen konnte. Ich glaube daher, daß man trachten solle, durch sehr-starke, kurze elektrische Schläge das Leiden zu beseitigen.

V. Urbantschitsch: Ich habe in den letzten Monaten eine ganze Reihe solcher Fälle gesehen und auch wahrgenommen, daß, wenn man nicht mit einem starken elektrischen Schlag gleich zum Ziele kommt, ein langweiliger Verlauf erfolgt. Mit dem Sternschen Verfahren habe ich keine Resultate erzielt.

Prof. Dr. Neumann: Die funktionellen Hörstörungen sowie Sprachstörungen beim Militär nehmen während des Krieges insofern eine Sonderstellung ein, als sie auch nach erfolgter Heilung sehr rasch rezidivieren. Die elektrische Behandlung, die in der Mehrzahl der Fälle zum Ziele führt, nimmt sehr viel Zeit in Anspruch und steht in gar keinem Verhältnis zur Dauer der nächsten Rezidive!

Ich habe auf meiner Abteilung folgenden Modus eingeführt: Ist der Pat. vorher noch nicht elektrisch behandelt worden, so versuche ich durch Faradisierung den Zustand zu beheben. In der Mehrzahl der Fälle gelingt dies auch schon nach 1—2 Sitzungen. Ganz anders reagieren jene Fälle, die schon vorher anderweitig Gegenstand einer elektrischen Behandlung waren. Diese verhalten sich gegenüber der elektrischen Behandlung refraktär, und wenn sie auch eine geringe Besserung aufweisen, so werden sie sofort rückfällig, wenn sie „felddiensttauglich" der Truppe zurückgestellt werden sollen.

Bei diesen Fällen bewährte sich mir am besten die Bewilligung einer ein- bis höchstens zweimonatlichen Rückbeurlaubung in die Heimat, wo sie im Kreise ihrer Familie und Angehörigen die funktionellen Störungen rasch ablegten. Nach Ablauf dieser Zeit werden sie unbekümmert ihrer funktionellen Störungen „felddiensttauglich" bezeichnet, wo nicht anderweitige Momente dies ausschließen.

Die Krankheit wird sehr prolongiert, wenn man sich mit diesen Patienten allzu sehr beschäftigt. Führt die elektrische Behandlung nicht in allerkürzester Zeit zum Ziele, so halte ich es am zweckmäßigsten, ihn sofort der Truppe zurückzustellen oder, war dies die erste Attacke, so versuchte ich die Heilung durch kurze Rückbeurlaubung herbeizuführen. Inwieweit dieser Vorgang zum Ziele geführt hat, habe ich wohl keine sicheren Anhaltspunkte, obwohl die von mir als geheilt Entlassenen zu mir nicht mehr rückgekehrt sind: was jedoch nicht ausschließt, daß sie, anderen Heilanstalten überstellt, stets von neuem Gegenstand der elektrischen Behandlung geworden sind.

E. Urbantschitsch: Ich habe bisher keinen Fall von Rezidive gesehen, doch ist eine solche bei Hysterischen natürlich leicht möglich. Der zweite Vorschlag Neumanns gelangt in der Regel nicht zur Durchführung. Es besteht da eine strenge Vorschrift, und es wird selten durchgesetzt werden, daß

Digitized by Google
Original from UNIVERSITY OF CALIFORNIA
Generated on 2019-10-24 14:48 GMT / http://hdl.handle.net/2027/uc1.b3252763
Public Domain in the United States, Google-digitized / http://www.hathitrust.org/access_use#pd-us-google

der Betreffende nach Hause entlassen wird. Ich sende meine Fälle auf zirka einen Monat aufs Land in ein Rekonvaleszentenheim.

Mayer: Ich zweifle nicht, daß es sich in dem vorgestellten Fall um Hysterie handelt. Wie V. Urbantschitsch mitteilte, können infolge von Schreck multiple Hämorrhagien im Gehirn entstehen. Es wär daher die Frage, ob sich derartige funktionelle Störungen nicht doch auf einer organischen Basis aufbauen können.

Das Einblasen von Rauch wurde auch versucht, ebenfalls mit negativem Erfolg.

Die Entlassung des Pat. in die Heimat wäre das Beste. Ich habe ihn in meiner Abteilung behalten, weil er schon in verschiedenen Spitälern war und ich ihn nicht wieder auf die Wanderschaft schicken wollte. Nach den Mitteilungen von H. Neumann werde ich ihn sofort in das Garnisonsspital transferieren lassen. Bei dem Fall 3 ist der Wassermann negativ, außerdem wurde eine antiluetische Behandlung durchgeführt. Im Falle 4 handelte es sich um eine akute Exazerbation. Es war ja zur Retention von Eiter im Antrum gekommen.

20. Otto Mayer: **Fall von cerebellaren Ausfallserscheinungen nach Schädeltrauma.**

Johann D., Wachmann, erhielt am 2. X. 1915 mit einem Ochsenziemer einen Schlag auf das linke Scheitelbein. Unmittelbar nachher spürte er starken Schwindel und Schwerhörigkeit auf dem linken Ohre. Bewußtlosigkeit und Erbrechen war nicht aufgetreten. Seither öfters kurzdauernde Schwindelanfälle.

21. X. Befund: Trommelfelle normal.

Hörprüfung:
W
AD AS
1·0 H 0·5
über 5·0 $\left\{\begin{matrix}V\\v\end{matrix}\right\}$ über 5·0

20″ cM 16″
+45 R +45″
cA
normal c^4 — 10
C(32) LJ C(32)
nicht geprüft LS nicht geprüft

Es besteht geringer spontaner Nystagmus beim Blick nach rechts, besonders bei Rückwärtsbeugen des Kopfes.

Beim Stehen mit beiden Beinen bei geschlossenen Augen sehr geringes Schwanken. Stehen auf dem rechten Bein allein unmöglich, er fällt sofort nach rechts.

Kalorische Reaktion: rechts trotz Spülung mit 2 Liter Wasser von 17° C nur ein sehr schwacher, kaum sichtbarer Nystagmus zu erzielen. Links Erregbarkeit normal.

Drehreaktion: Nach beiden Seiten 15″, mäßig starker Nystagmus.

Zeigeversuch: Es besteht sehr deutliches Vorbeizeigen im rechten Arm nach außen. Nach Linksdrehung fehlt die Zeigereaktion nach innen im rechten Arm, derselbe zeigt andauernd nach rechts.

Befund 22. X. Zeigt auch im linken Arm nach außen, (links) die Zeigereaktion hier richtig.

Wir sehen also, daß sich hier cerebellare Ausfallserscheinungen finden, wie sie Bárány zuerst bei Schädeltraumen beschrieben hat. Bemerkenswert ist, daß das Trauma die linke Kopfseite traf, während die rechte Kleinhirnhemisphäre geschädigt scheint, also Contre-coup, dabei Cochlearisaffektion auf der Seite der Gewalteinwirkung.

Auffallend ist, daß er bei der zweiten Untersuchung auch mit dem linken Arm nach außen zeigte. Dies könnte den Verdacht der Simulation erwecken.

Digitized by Google
Original from UNIVERSITY OF CALIFORNIA
Generated on 2019-10-24 14:48 GMT / http://hdl.handle.net/2027/uc1.b3252763
Public Domain in the United States, Google-digitized / http://www.hathitrust.org/access_use#pd-us-google

Der fast negative Ausfall der kalorischen Reaktion spricht als objektives Zeichen gegen eine solche Auffassung.

Nach allem glaube ich eine traumatische Schädigung der rechten Kleinhirnhemisphäre, eine geringe Cochlearisaffektion links und eine Vestibularaffektion rechts annehmen zu können.

21. Otto Mayer: **Kleinhirnbrückenwinkeltumor?**

Barbara E., 17jährige Hilfsarbeiterin, gibt an, daß sie ein Jahr Sausen in beiden Ohren und Schwindel habe. Vor drei Monaten Schwindelanfall mit kurzdauernder Bewußtlosigkeit, nachher Taubheit auf dem rechten Ohre und heftiges Ohrensausen links. Seither noch zweimal ähnliche Schwindelanfälle. Das Gehör ist rechts nicht mehr wiedergekehrt; zeitweise ist stärkeres Ohrensausen und Schwindel vorhanden. Auch links ist das Gehör schlechter geworden.

Aufnahme in die oto-laryngologische Abteilung am 13. VIII. 1915.

Befund: Trommelfelle normal.

Hörprüfung:

W
AD ↘ AS
mit Bárány { ad c H 1·0 V v 4·0

4″ cM 7
0 R + 7
0 cA
— 40″ c^4 — 10″
C^3 LJ C(64)
LS

Rechts hört sie mit Lärmapparat im linken Ohre die Zahlen 7, 3, 12 unsicher, wenn dieselben laut ins Ohr geschrien werden. c (128) in Knochenleitung verkürzt, Rinne negativ, c^4 hochgradig verkürzt, untere Tongrenze c^3.

Am linken Ohre die Uhr auf 1 *m*. Flüsterstimme 4 *m*. c (128) in Knochenleitung verkürzt. Rinne schwach positiv, c^4 verkürzt, untere Tongrenze c_{64}.

Spontaner Nystagmus I. Grades nach rechts und links. Bei Romberg Fallen nach rechts angedeutet. Spontanes Vorbeizeigen im rechten Arm nach außen.

Kalorische Reaktion: rechts negativ, links sehr lebhaft.

Drehreaktion: Nachnystagmus nach rechts sehr schwach, Nachnystagmus nach links etwas stärker 10″.

Zeigereaktion: Nach Linksdrehung Vorbeizeigen im rechten Arm nach innen, aber nur ganz kurz, dann allmählich wieder Vorbeizeigen nach außen. Nach Rechtsdrehen verstärktes Vorbeizeigen im rechten Arm nach außen. Normale Zeigereaktion im linken Arm.

Die neurologische Untersuchung ergab keine pathologischen Befunde außer einer geringen Hypästhesie der rechten Cornea und Gesichtshälfte. Fundus normal. Wassermann negativ.

Im weiteren Verlaufe änderte sich der Befund nicht wesentlich. Die Hypästhesie der Cornea ist deutlicher geworden, im Fundus besteht eine leichte venöse Hyperämie R > L. Die kalorische Reaktion ist jetzt links sehr träge auslösbar. Auch beim heftigsten Drehen kein Schwindel. Der Nachnystagmus nach beiden Seiten gleich. Die Zeigereaktion wechselnd deutlicher. Bemerkenswert der Hörprüfungsbefund: Mit Bárány links hörte sie einzelne Zahlworte am Ohr, dabei war aber die Tongrenze bei c^3. Bei späteren wiederholten Untersuchungen behauptete sie manchmal wieder a′ zu hören. Am 22. X. hörte sie a′ nicht. Mit Lärmapparat links hörte sie jedoch die Stimmgabeln c^3 und c^4; nach allem scheint sie rechts nicht ganz taub zu sein. Jedenfalls ist ein Wechsel des Hörvermögens in geringen Grenzen zu konstatieren. Sie selbst behauptet, daß sie auch auf dem linken Ohre zeitweise besser höre.

Digitized by Google
Original from UNIVERSITY OF CALIFORNIA
Generated on 2019-10-24 14:48 GMT / http://hdl.handle.net/2027/uc1.b3252763
Public Domain in the United States, Google-digitized / http://www.hathitrust.org/access_use#pd-us-google

Nach diesem Befunde ist ein Kleinhirnbrückenwinkeltumor rechts wahrscheinlich. Für denselben spricht die fast vollständige Taubheit, die negative kalorische Reaktion, das Vorbeizeigen im rechten Arm, die Trigeminushypästhesie rechts, die venöse Hyperämie des Fundus, der Nystagmus. Das schlechte Gehör der linken Seite, die etwas träge kalorische Reaktion daselbst spricht (Ruttin) ebenfalls dafür. Der mangelnde Schwindel trotz heftiger Drehung für Tumor der hinteren Schädelgrube (Bárány). Der Wechsel im Gehör könnte auf zeitweilige Änderungen im Druck zurückzuführen sein (Hypophysentumor und N. opticus!).

Auffallend ist der Mangel einer Fazialisparese, die auch nicht bei Rückwärtsbeugen des Kopfes, wie dies Ruttin angegeben hat, zu konstatieren ist, das spricht nicht unbedingt gegen Akustikustumor. Ich erlaube mir, Ihnen ein histologisches Präparat aus meinem noch nicht veröffentlichten Materiale zu demonstrieren. Sie sehen auf dem Schnitt den Facialis frei und unverändert mit tadelloser Markscheidenfärbung im inneren Gehörgang liegen, während Cochlearis und Vestibularis den Tumor, der sich histologisch als Fibrom erweist, rings umspannen und deutliche Degenerationserscheinungen zeigen.

Gegen einen Acusticustumor spricht nur die Anamnese, nach der sich die rechtseitige Taubheit plötzlich nach einem Schwindelanfall entwickelt haben soll. Wahrscheinlich handelt es sich um eine allmähliche Ausschaltung, die erst nach dem Schwindelanfalle bemerkt wurde.

Gegen Kleinhirntumor sprechen die nicht vollständigen cerebellaren Ausfallserscheinungen und die negative kalorische Reaktion rechts.

Sollten im weiteren Verlaufe die Stauungserscheinungen im Fundus deutlicher werden, eventuell Paresen im Facialis auftreten, so wird die Patientin der Operation zugeführt werden.

Das Krankheitsbild des von Herrn Dr. Mayer demonstrierten Falles zeigt sehr viel Ähnlichkeit mit den hereditär-luetischen Erscheinungen. Auch das Alter der Patientin ist für das Auftreten hereditär-luetischer Erscheinungen suspekt! Ich habe mir deshalb die Anfrage erlaubt, ob der „Wassermann" in diesem Falle untersucht worden ist.

Die Acusticustumoren verursachen im allgemeinen nur selten Facialisparesen. Die pathologisch-anatomischen Untersuchungen haben gezeigt, daß bei relativ sehr großen Acusticustumoren der Facialis intakt bleiben kann. Er zieht über den Tumor, wenn auch in seiner äußeren Konfiguration verändert (plattgedrückt, der Länge nach gedehnt) in seiner Funktion jedoch erhalten, darüber hinweg. Ja, vielmehr kann ich mich erinnern, 2 Fälle von Acusticustumoren gesehen zu haben, wo auch der Cochlearis erhalten war, sowohl in seiner Form als auch in seiner Funktion. Der Tumor hatte die Größe einer Haselnuß und hing am Stamme des Octavus. Aber von diesen Raritäten abgesehen, hängt die Mitbeteiligung der Nervenstämme im inneren Gehörgange hauptsächlich von dem Umstande ab, wo der Tumor primär sich entwickelt hat (in der Tiefe des inneren Gehörganges oder im Kleinhirn-Brückenwinkel) und sekundär, wo er weiter gewachsen ist. Die Tumoren, die aus der Tiefe des inneren Gehörganges ihren Ausgang nehmen, werden früher oder später alle 3 Nerven schädigen, während die sekundären handschuhfingerförmig in den Gehörgang hineinwuchernd, viel später oder gar nicht den Facialis schädigen werden. Sicher ist, daß die Symptome des Falles vorläufig noch nicht ausreichend sind, um den Fall mit der Diagnose: „Acusticustumor" der

Digitized by Google
Original from UNIVERSITY OF CALIFORNIA
Generated on 2019-10-24 14:48 GMT / http://hdl.handle.net/2027/uc1.b3252763
Public Domain in the United States, Google-digitized / http://www.hathitrust.org/access_use#pd-us-google

Operation zuzuführen. Es wird doch notwendig sein, die weitere Entwicklung des Krankheitsbildes noch zu beobachten.

22. Otto Mayer: **Circumscripte seröse Meningitis des Kleinhirnbrückenwinkels. Operation. Heilung.**

Franziska L., 23 Jahre alt, Dienstmädchen, wurde am 20. Juni 1915 auf die oto-laryngologische Abteilung des Kaiser-Jubiläumsspitals aufgenommen.

Anamnese: Seit Kindheit Ohrenfluß rechts, in letzter Zeit sehr reichlich. Häufig Kopfschmerz. Vor acht Tagen plötzliches Auftreten von heftigem Schwindel, der auch bei ruhiger Lage im Bett andauerte, Erbrechen und Hinterhauptkopfschmerz. Diese Symptome bestehen seither in unverminderter Stärke.

Status praesens: Patientin liegt ängstlich auf der linken Seite, beim Versuch, sich im Bett aufzurichten, sofort Erbrechen; erbricht alles, was sie zu sich nimmt.

Kein deutlicher Kernig, keine Hauthyperästhesie. Spuren von Zucker im Harn. Temperatur 36·5—37·5, Puls 56.

Ohrbefund: Rechts Weichteile am Warzenfortsatz nicht verändert, nicht druckempfindlich. Senkung der hinteren oberen Gehörgangswand. In der Tiefe Granulationen. Trommelfell nicht zu sehen. Reichlicher, übelriechender Ausfluß. Cholesteatom? Links: Trockene herzförmige Perforation.

Gehörprüfung:

W ↘ AS

AD

mit Bárány geprüft { H 0·20 / ad c? V / v 2·0

10″ cM 15″
— R —
— cA +
— 40″ c^4 — 10
a^1 (435) LJ C(64)

nicht geprüft LS nicht geprüft

Mit Lärmapparat im linken Ohr hört sie rechts nur manchmal die Zahlen 3 und 6, wenn man dieselben ins Ohr schreit. Ohne Lärmapparat hört sie die Stimmgabel a', mit Lärmapparat nur die Stimmgabeln c^3 und c^4, wenn man dieselben aneinanderschlägt. Links besteht ein Schalleitungshindernis und Gehör für 2 *m* Flüstersprache.

Nach diesem Hörprüfungsergebnis war ich nicht überzeugt davon, daß rechts Gehör vorhanden war, denn es ist erstens bei verbesserter Knochenleitung der anderen Seite ein Hinüberhören von a' möglich. Ich verweise übrigens auf die diesbezüglichen Mitteilungen von Scheibe, Bárány und Haymann. Beim Hineinschreien von Zahlen wie 3, 6 kommt außerdem die taktile Empfindung in Betracht. Auffallend war auch das mangelnde Gehör für Stimmgabeln bei Lärmapparat im gesunden Ohre. Es war deshalb Taubheit, höchstens nur geringfügige Hörreste auf dem rechten Ohre anzunehmen.

Die Funktionsprüfung des Vestibularapparates ergab: Spontanen Nystagmus II. Grades horizontal nach links.

Romberg positiv: Die Patientin fällt schon bei offenen Augen nach rückwärts. Drehen des Kopfes beeinflußt nicht die Fallrichtung.

Kalorische Reaktion: Rechts nach Spülen mit 2 Liter Wasser von 48° C keine Reaktion, links mit Aspirow deutliche Reaktien.

Drehreaktion: Nachnystagmus nach rechts 9 Sekunden; Nachnystagmus nach links sehr heftig.

Fistelsymptom negativ.

Es besteht deutliches spontanes Vorbeizeigen im rechten Arm- und Ellbogengelenk nach außen. Richtigzeigen links.

Generated on 2019-10-24 14:48 GMT / http://hdl.handle.net/2027/uc1.b3252763
Public Domain in the United States, Google-digitized / http://www.hathitrust.org/access_use#pd-us-google
Digitized by Google
Original from UNIVERSITY OF CALIFORNIA

Zeigereaktion: Nach rascher Linksdrehung zeigt sie bei Nachnystagmus nach rechts im rechten Armgelenk zuerst richtig, dann mit dem Abklingen des Nystagmus allmählich wieder nach außen. Nach rascher Rechtsdrehung: Verstärktes Auswärtszeigen im rechten Arm. Mit dem linken Arm normale Zeigereaktion.

Augenbefund der Augenabteilung: Venen erweitert, rechts mehr als links.

Nach diesen Befunden war vor allem das Bestehen einer intrakraniellen Komplikation, und zwar eines in der hinteren Schädelgrube rechterseits lokalisierten und raumbeengenden Prozesses anzunehmen, denn der Hinterhauptkopfschmerz, die Pulsverlangsamung, die Glykosurie, die Stauungserscheinungen im Fundus und schließlich der Zeigeversuch wiesen darauf deutlich hin, und da es sich um einen eitrigen Mittelohrprozeß handelte, war die Diagnose Kleinhirnabsceß zu stellen.

Schwerer war die Bestimmung der Art der Labyrinthitis. Da früher nie Schwindel bestanden hatte, war anzunehmen, daß vor acht Tagen ein Labyrintheinbruch stattgefunden hatte. Auffallend war der rein horizontale Nystagmus, den ich im Sinne Ruttins als extravaganten auffaßte. Gegen seröse induzierte Labyrinthitis sprach die lange Dauer und die unveränderte Heftigkeit der Labyrinthsymptome, ferner die negative kalorische Reaktion, wodurch auch das Bestehen eines Hörrestes unwahrscheinlich gemacht wurde. Da eine ganze Reihe von Fällen bereits bekannt ist (Ruttin), wo bei einer zum Teil erhaltenen Funktion des Labyrinthes ein von der Labyrinthitis induzierter Kleinhirnabsceß bestand, so war die Bestimmung der Art der Labyrinthitis bei dem offenkundigen Bestehen der intrakraniellen Komplikation bei der Indikationsstellung zur Operation belanglos. Sie mußte lauten: Radikaloperation. Freilegung der Dura. Wenn diese unverändert, dann Labyrinthoperation.

21. VI. Totalaufmeißelung. Knochen sklerotisch. Antrum tiefliegend und sehr eng; bei der Eröffnung desselben quillt unter Druck dünnflüssiger Eiter vor. Aditus durch Granulationen und Cholesteatommassen vollkommen verlegt. Keine Fistel am horizontalen Bogengang zu sehen. Freilegung der Dura der hinteren Schädelgrube; dieselbe ist normal. Labyrinthoperation: Breite Freilegung des Vestibulums von hinten, dabei kein Liquorabfluß. Bei der Ablösung der Dura quillt aus der Gegend des Saccus endolymphaticus ein Tröpfchen Eiter vor. Eröffnung des Promontoriums von vorne, dabei Liquorabfluß, weshalb von einer weiteren Ausräumung des Labyrinthes abgesehen wird: Dura der hinteren Schädelgrube prall gespannt, pulslos. Punktion der hinteren Schädelgrube. In der Spritze wird 2 cm^3 klarer, gelblicher Liquor aspiriert. Nach Entfernung der Punktionsnadel quillt im starken Strahle klarer Liquor hervor. Nachdem einige Minuten Liquor ausgeflossen war, tritt synchron mit der Atmung eine Bewegung der Dura ein, namentlich bei der Inspiration zeigt sich eine tiefe Einziehung der Dura. Da das Ausfließen des Liquors nicht nachläßt, wird mit Jodoformgaze tamponiert und die Wunde offen belassen.

Nach diesem Operationsbefunde war es klar, daß eine seröse Meningitis der hinteren Schädelgrube vorhanden war. Ob nicht gleichzeitig ein Kleinhirnabsceß bestand, mußte der weitere Verlauf zeigen.

22. VI. Patientin hat zweimal erbrochen. Kein Schwindel beim Liegen. Der Verband ist stark durchfeuchtet. Es werden einige Schichten Gaze aufgelegt. Temperatur 38·0, Puls 76.

Digitized by Google
Original from UNIVERSITY OF CALIFORNIA
Generated on 2019-10-24 14:48 GMT / http://hdl.handle.net/2027/uc1.b3252763
Public Domain in the United States, Google-digitized / http://www.hathitrust.org/access_use#pd-us-google

25. VI. Subjektive Besserung. Verband trocken. Horizontaler Nystagmus II. Grades nach rechts und nach links und vertikaler Nystagmus bei Blick nach aufwärts. Temperatur 36·4—36·7, Puls 84.

26. VI. Verbandwechsel. Streifen aus dem Labyrinth entfernt. Kein Liquorabfluß, Kernig positiv, Hauthyperästhesie. Temperatur 38, Puls 84—100.

28. VI. Besserung, Temperatur normal. Puls 88. Verbandwechsel. Dura granulierend.

1. VII. Verschlimmerung. Kernig positiv. Hauthyperästhesie, heftiger Nystagmus nach allen Richtungen. Temperatur 38·5, Puls 88.

Lumbalpunktion: Etwas erhöhter Druck, Punktat trübe. Mikroskopisch: Polynukleäre Leukocyten und Lymphocyten. Mikroskopisch Bakterien nicht nachweisbar. Kulturen blieben steril (Prof. Maresch).

Ich entschloß mich daher am 1. VII., eine Incision der Dura der hinteren Schädelgrube auszuführen und spaltetete dieselbe parallel dem Sinus petrosus sup. 1 *cm* unterhalb desselben auf 3 *cm*. Zu meiner Überraschung erblickte ich nach Auseinanderspreizen der Schnittränder in einen tiefen leeren Raum in der hinteren Schädelgrube und hatte den Eindruck, als ob der größte Teil der rechten Kleinhirnhemisphäre fehlen würde. Ganz in der Tiefe lag das Kleinhirn, dessen Oberfläche jedoch mit einer roten Membran überzogen war, so daß man die charakteristische Oberfläche des Kleinhirns nicht feststellen konnte. Ich legte Jodoformgaze außen auf den Schlitz der Dura und machte einen Verband.

Der Patientin ging es anfangs noch sehr schlecht: Apathie, Erbrechen, Inkontinenz, Kernig, Fieber ließen das Schlimmste befürchten: nach zwei Tagen trat Besserung ein. Beim Verbandwechsel am

3. VII. hatte sich das Gehirn bereits auf 2 *cm* der Dura genähert. Am 9. VII. lag es bereits fest an, der Schlitz ging zu, die Wunde im Labyrinth und Mittelohr granulierte rein.

Das allgemeine Befinden hatte sich sehr gebessert, beim Liegen trat kein Schwindel, kein Erbrechen mehr auf und die Patientin erholte sich sichtlich. Am 7. VIII. nahm ich die Sekundärnaht der retroaurikulären Wunde vor und am 16. VIII. war das Ohr trocken und die Patientin lokal geheilt. Subjektiv war eine Unsicherheit beim Gehen und Stehen, Schwindel beim Bücken vorhauden. Mitte September war auch das verschwunden. Sie fühlt sich derzeit vollkommen wohl.

Der Befund ist folgender: Spontaner Nystagmus beim Blick nach links. Kalorische Unerregbarkeit rechts. Drehreaktion nach beiden Seiten gleich. Zeitweise Vorbeizeigen im rechten Arm nach außen. Kein Schwindel, beim Gehen keine Unsicherheit, doch beim Stehen mit geschlossenen Augen Fallen nach rückwärts. Die Operationshöhle ist bis auf einen kleinen, der ehemaligen Nische des runden Fensters entsprechenden Bezirk, wo sich Schleimhaut befindet, vollkommen epidermisiert und trocken.

Interessant ist, daß sie auch jetzt noch das a' hört und einzelne ins Ohr geschriene Zahlwörter bei Lärmapparat im gesunden Ohr nachspricht — trotz Labyrinthoperation. Mit Bárány links hört sie allerdings weder die Stimmgabel c^3 noch c^4, nur das Aufeinanderschlagen dieser beiden Gabeln.

Nun zur Frage, worum es sich eigentlich in diesem Falle gehandelt hat, was war das für ein Prozeß in der hinteren Schädelgrube. Ich glaube, daß es sich hier um eine durch die Labyrinthitis hervorgerufene

Digitized by Google
Original from UNIVERSITY OF CALIFORNIA
Generated on 2019-10-24 14:48 GMT / http://hdl.handle.net/2027/uc1.b3252763
Public Domain in the United States, Google-digitized / http://www.hathitrust.org/access_use#pd-us-google

circumscripte seröse Meningitis des Kleinhirnbrückenwinkels gehandelt hat. Das Vorkommen derartiger circumscripter Ansammlungen von Liquor in der hinteren Schädelgrube wurde zuerst durch einen Fall von S. Placzek und F. Krause [1]) bekannt, während circumscripte spinale Meningitiden schon längere Zeit beobachtet worden waren und F. Krause bis 1907 sechs derartige Fälle operiert hatte. Später (1909) hat dann Borchardt [2]) über zwei und Unger [3]) über einen sowie Eiselsberg und Ranzi [4]) über einen Fall von circumscripter Meningitis der hinteren Schädelgrube berichtet. In allen diesen Fällen war ein Tumor des Kleinhirnbrückenwinkels vermutet worden und bei der Aufklappung des Schädels im Bereiche der hinteren Schädelgrube hatte man dann eine mit Liquor gefüllte Zyste der Arachnoidea entdeckt, meist platzte dieselbe beim Eingehen in die hintere Schädelgrube, der Liquor floß aus und es trat vollständige Heilung ein. Nach Oppenheim und Krause handelte es sich in diesen Fällen um eine Arachnitis circumscripta.

Für uns Otologen haben diese Liquoransammlungen im Kleinhirnbrückenwinkel erst eine besondere Bedeutung gewonnen, seitdem Bárány den nach ihm benannten Symptomenkomplex beschrieben hat, den er ja, wie bekannt, auf eine Drucksteigerung in der Zisterne des Kleinhirnbrückenwinkels bezieht. Im Handbuch der Neurologie teilt aber Bárány [5]) außerdem noch mit, daß er in vier Fällen cerebellare Ausfallserscheinungen von seiten der Hemisphären des Kleinhirns gesehen habe, analog denen bei Kleinhirnabsceß, ohne daß jedoch die Schwere der übrigen Erscheinungen mit der Annahme eines Kleinhirnabscesses stimmte. Wohl waren auch Kopfschmerzen, Erbrechen, Nystagmus zentralen Charakters, Schwindelanfälle vorhanden, aber es war doch kein so schwerer Allgemeinzustand wie bei einem Absceß. Die Patienten waren meist regsam und klagten auch nicht ununterbrochen, sondern nur zeilweise. Bárány berichtet weiters, daß er beim ersten Fall, den er gesehen habe, einen Kleinhirnabsceß diagnostiziert hatte, daß sich aber bei der von Ruttin ausgeführten Operation kein Absceß fand, trotzdem aber die Erscheinungen fast ganz verschwanden. In einem anderen von Bondy operierten Falle, bei welchem Bárány schon die Diagnose auf seröse Meningitis oder Encephalitis gestellt hatte, entleerte sich nach der Incision der Dura eine größere Menge Liquor, worauf Heilung eintrat. Außerdem erwähnt Bárány zwei labyrinthektomierte Fälle, wo ein ähnliches Symptomenbild bestand, wobei kein Eingriff gemacht wurde.

Der hier vorgestellte Fall unterscheidet sich sowohl durch die Schwere der cerebellaren sowie der Allgemeinerscheinungen als auch durch den Operationsbefund ganz bedeutend von den von Bárány beschriebenen. Trotzdem glaube ich, daß es sich hier um dieselbe anatomische Veränderung handelt, wie in den Fällen Báránys; der Unterschied bestand nur in der Größe der Liquoransammlung.

---

[1]) S. Placzek und F. Krause, Zur Kenntnis der umschriebenen Arachnitis adhaesiva cerebralis. B. kl. W. 1907. S. 911.

[2]) Borchardt, Zur Kenntnis der Zystenbildung der hinteren Schädelgrube. Verh. d. Deutsch. chir. Ges. 1909. I. S. 185.

[3]) Unger, ebendort. S. 186.

[4]) v. Eiselsberg und Ranzi, Über chirurgische Behandlung des Hirns und Rückenmarkstumoren. Arch. f. kl. Chir. 1913. 102. S. 309.

[5]) Handbuch der Neurologie, herausg. von Lewandowsky. III. 1912. S. 832.

Digitized by Google
Original from UNIVERSITY OF CALIFORNIA
Generated on 2019-10-24 14:48 GMT / http://hdl.handle.net/2027/uc1.b3252763
Public Domain in the United States, Google-digitized / http://www.hathitrust.org/access_use#pd-us-google

Daß eine Kleinhirnzyste vorhanden war, die nur zufälligerweise bei gleichzeitiger Mittelohreiterung bestand, ist nicht anzunehmen, weil sich das Kleinhirn nach einigen Tagen wieder an die Dura anlegte, also offenbar sich von der Kompression wieder erholte; wäre ein Defekt vorhanden gewesen, so wäre dies nicht geschehen.

Es läßt sich also aus diesem Falle der Schluß ziehen, daß circumscripte Liquoransammlungen im Kleinhirnbrückenwinkel auch in bezug auf Allgemeinerscheinungen vollkommen den Eindruck von Kleinhirnabscessen machen können. Man sollte daher bei Verdacht auf Kleinhirnabsceß vor der Labyrinthoperation die hintere Schädelgrube punktieren.

Diskussion.

Neumann: Ich habe mir die Frage erlaubt, in welchem Stadium die Mittelohreiterung zur Zeit des Auftretens der Schwindelattacken sich befunden hat: war dieselbe akut exacerbiert oder nicht?

Motiviert wird diese meine Frage durch die Überzeugung, die ich gewonnen habe, daß nur akut exacerbierte Mittelohreiterungen interkranielle Komplikationen auslösen; und weist ein Fall von chronischer Mittelohreiterung interkranielle Symptome auf, ohne akut exacerbiert gewesen zu sein, so bin ich geneigt, die kraniellen Symptome als — nicht otitischen Ursprunges zu bezeichnen.

23. E. Ruttin: **Zur Operation der mit Otitis komplizierten Basisfraktur.**

Der 57 Jahre alte Kutscher J. P. kam am 16. X. 1915 in unsere Ambulanz mit der Angabe, auf dem linken Ohr Sausen zu haben. Bei der Untersuchung fand ich den Gehörgang mit einer Masse ausgefüllt, die zwar wie Cerumen aussah, mir aber doch den Verdacht auf eine Blutung rege machte. Meine Frage, ob ein Trauma stattgefunden habe, verneinte Pat. entschieden. Trotzdem räumte ich vorsichtig mit dem Löffelchen die braunrote Masse aus und konstatierte eine blaue Verfärbung des Trommelfells (Hämatotympanum), ein kleines Cholesteatom im Attic und starke Senkung der oberen und hinteren Gehörgangswand. Die herbeigeholte Frau des Pat. erzählte mir, daß er vor zwei Tagen vom Wagen gestürzt sei und wahrscheinlich auch einen Hufschlag gegen die rechte Schläfe erhalten habe. Er war nicht bewußtlos, höre aber seit damals schlecht. Seit heute klage er über Schmerzen im rechten Ohr, Kopfschmerzen und Schwindel. Ohrensausen habe er schon seit gestern, angeblich kein Fieber und kein Erbrechen. Ob Pat. aus Nase, Mund oder Ohr geblutet habe, konnte sie nicht angeben. Er soll stets gesund gewesen sein, nur seit einem Jahr an Ohrensausen rechts leiden.

Ich nahm den Pat. sofort auf die Klinik auf und konstatierte neben den früher beschriebenen Veränderungen Klopfempfindlichkeit der rechten Schläfengegend, 3 Querfinger über dem rechten Ohr in einer Vertikalen, die etwa den hinteren Rand der Ohrmuschel trifft, eine etwa bohnengroße, eben vernarbte Hautabschürfung. Knöcherne Defekte waren nirgends fühlbar. Linkes Ohr normal.

Funktionsprüfung des rechten Ohres: Cv.-Spr. 1 *m* (mit Lärmapparat), Weber unbestimmt, Rinne positiv, Kopfknochenleitung nicht verläßlich. C_1 positiv, c^4 verkürzt.

Digitized by Google
Original from UNIVERSITY OF CALIFORNIA
Generated on 2019-10-24 14:48 GMT / http://hdl.handle.net/2027/uc1.b3252763
Public Domain in the United States, Google-digitized / http://www.hathitrust.org/access_use#pd-us-google

Kein spontaner Nystagmus, kalorische Reaktion wurde natürlich nicht geprüft. Kein Fistelsymptom. Temp. 38·4, Puls 80.

Am 17. X. nachmittags große Unruhe, zeitweise Bewußtlosigkeit, Puls 80. Die Pupillen gleich weit, reagieren auf Licht und Akkommodation. Übrige Hirnnerven normal. Cornealreflex beiderseits gut. Keine groben Sensibilitätsstörungen. Geringe Dermographie. Alle drei Bauchdeckenreflexe erhöht. Cremaster- und Patellarreflex beiderseits auslösbar, kein Fußklonus, Babinski links positiv, rechts fraglich, Achillessehnenreflex links fraglich, rechts auslösbar. Kein ausgesprochener Kernig, Kopfbewegungen frei, keine Nackensteifigkeit.

Ohne deutliche Aphasie und ohne eine ausgesprochene geistige Störung zu zeigen, war Pat. doch etwas vergeßlich, da er unter anderem den Namen der Firma, bei der er schon jahrelang bedienstet war, nicht wußte. Das Nachsprechen gelingt bis auf sehr schwere Worte, z. B. k. k. Staatseisenbahngesellschaftsdirektion oder dritte reitende Artilleriebrigade etc. Lesen und Schreiben, einfaches Rechnen, Erkennen von Bildern und Gegenständen gelingt, doch zeigen sich gewisse Störungen im Erfassen des Umfanges und Inhaltes von Begriffen, z. B. antwortet er auf die Frage: „Wieviel Kinder haben Sie?“ „Ich habe keine, sie sind schon alle groß.“ Man muß dem Pat. erst verständlich machen, daß es auch große Kinder gibt. Auf die Frage: „Was ist Artillerie?“ (Pat. hat gedient) antwortet er: „Die waren in Wien, haben was zusammengespannt, tut was einspannen, was sie wegführt, was halthaben, wo sie darauf sitzen können.“ Bei diesen Symptomen nahm ich an, daß neben dem Cholesteatom wahrscheinlich auch eine Schädelfraktur mit einem intrakraniellen Hämatom vorhanden sei. Das Röntgenbild zeigte nun tatsächlich eine Fraktur der Schläfebeinschuppe ungefähr 5 Querfinger oberhalb des oberen Randes der Ohrmuschel in einer vertikalen, die dem hinteren Rande der Ohrmuschel entspricht, beginnend, etwas schief nach vorn unten ziehen, die ganze Schläfebeinschuppe durchsetzt und sich wenigstens im Röntgenbild, das nicht sehr deutlich war, in der oberen Gehörgangswand verlor.

Aus äußeren Gründen konnte die Operation erst am nächsten Tage ausgeführt werden. Temp. 37·2—38·5.

Typischer Hautschnitt, Abschieben des Periosts. Man sieht die von der Schuppe auf die obere Gehörgangswand herüberziehende Frakturlinie, aus der etwas braunrotes Blut hervorquillt. Zunächst wird der Warzenfortsatz eröffnet. Knochen normal. Typische Radikaloperation nach Abschiebung des Gehörganges, wobei sichtbar wird, daß die Fraktur auch die obere Gehörgangswand, wahrscheinlich auch das Tegmen tympani betrifft, Ausräumung eines kleinen Cholesteatoms aus dem Attic.

Verlängerung des retroaurikulären Schnittes um ca. 8 *cm* nach oben. Freilegung der ganzen Frakturlinie. Da nach probeweiser Entfernung eines kleinen Stückchens der Schuppe zu beiden Seiten der Frakturlinie sich herausstellte, daß ein umfangreiches Hämatom besteht, das sich mehr nach vorn erstreckt, so wird, die Fissur als hinteren Rand benützend, ein ungefähr quadratischer Hautperiostknochenlappen von etwa 8 *cm* Seitenlänge, ähnlich wie bei der Krönleinschen Trepanation, gebildet, temporär nach unten umgeschlagen, das handtellergroße, mehr als 1 *cm* dicke Hämatom ausgeräumt und nach der Quelle der Blutung gesucht. Da sich das Hämatom auch nach unten an der Basis nach innen bis auf das Tegmen erstreckte, so wurde die frakturierte obere Gehörgangswand und das auch von der Fraktur betroffene

Digitized by Google
Original from UNIVERSITY OF CALIFORNIA
Generated on 2019-10-24 14:48 GMT / http://hdl.handle.net/2027/uc1.b3252763
Public Domain in the United States, Google-digitized / http://www.hathitrust.org/access_use#pd-us-google

Tegmen tympani entfernt. Wundversorgung. Gleich nach der Operation stieg der Puls auf 80.

19. X. Temp. 30·4, P. 102, Verbandwechsel. Die vorderen drei Nähte werden entfernt, die unter dem Knochenlappen liegende Gaze gewechselt. Pat. ist vollkommen bei sich, klagt nur wenig über Kopfschmerzen.

20. X. Temp. 39·1—38, P. 84.

21. X. Temp. 38·2—37·5. Verbandwechsel. In der Trommelhöhle etwas eitriges Sekret, Knochenlappen liegt gut, keine Blutung. Die freigelegte Dura sieht normal aus, beginnt spärlich zu granulieren.

22. X. Status idem.

23. bis 25. X. Temp. normal, täglicher Verbandwechsel, mäßige Sekretion.

Der Fall ist interessant, weil es sich um eine so ausgedehnte Fraktur mit einem so großen Hämatom bei bestehendem kleinen Cholesteatom handelt und es wohl zweifellos ist, daß, wenn selbst nicht die Druckerscheinungen zur Ausräumung des Hämatoms gedrängt hätten, jedenfalls eine Infektion des Hämatoms hätte erfolgen müssen. Der Fall zeigt wieder, daß die Schädelfrakturen, wenn die Fissur durch ein eiterndes Mittelohr bzw. Labyrinth geht, ein operatives Eingreifen indizieren. Ich möchte nur erwähnen, daß ein vor mehreren Jahren von mir operierter ähnlicher, hier vorgestellter Fall sich noch heute am Leben befindet.

24. E. Ruttin: **Otitis media chronica suppurativa sinistra. Ausgedehnte Abhebung der Kopfschwarte durch supraperiostale Eiterung. Sinusthrombose. Bulbusthrombose. Suboccipitale Eiterung. Senkuug der peribulbären Eiterung mit Durchbruch im hinteren Gaumenbogen. Operation. Heilung.**

R. N., 14 Jahre alt, Aufnahme am 18. VI. 1915. Angeblich seit neun Tagen heftige Kopfschmerzen im linken Ohr, das seit Kindheit fließen soll. Kopfschmerz, kein Schwindel, aber Brechreiz.

Mehr als handtellergroße, fluktuierende Schwellung hinter und über dem Ohr, dreiquerfingerbreite Schwellung am Halse. Druckempfindlichkeit am hinteren Rande des Proc. mast. und an der Halswirbelsäule. Temp. 39·9, Puls 112.

Ohrbefund: L.: Kleine, zentrale Perforation und fötide Antrum- und Atticeiterung. Hörweite $^1/_2$ *m* Cv.-Spr., 0 Fl.-Spr. Weber, Rinne und Knochenleitung nicht prüfbar. Kein Fistelsymptom. Kalorische Reaktion positiv.

R.: Totaldestruktion des Trommelfells.

Die Pupillen reagieren auf Licht und Akkommodation. Übrige Hirnnerven frei. Kein Nystagmus. Dermographie. Allgemeine Hyperästhesie. Bauchdecken- und Patellarreflexe beiderseits auslösbar, kein Fußklonus.

Operation am 9. VI. 1915 (Ruttin): Schnitt mit zwei darauf senkrechten Schnitten nach rückwärts, jeder 6—8 *cm* lang, nachdem vorher ein Subperiostalabsceß entleert wurde, der $2^1/_2$ Eprouvetten sehr fötiden, grüngelben, dünnflüssigen Eiters enthielt. Die Schläfenbein- und Hinterhauptschuppe sind in mehr als handtellergroßer Ausdehnung vom Periost entblößt, das in grüngelben Fetzen an der Galea aponeurotica hängt. Die Sutura occipito-mastoidea ist ebenfalls vollständig gelbgrün verfärbt. — Aufmeißelung des Warzenfortsatzes. Beim ersten Schlag jauchiger, rotgelber Eiter pulsierend aus der Sinusgegend.

Radikaloperation: Das Antrum mit einem kirschengroßen Cholesteatom erfüllt. Freilegung des Sinus, der braungelb verfärbt ist. Gegen den

Digitized by Google
Original from UNIVERSITY OF CALIFORNIA
Generated on 2019-10-24 14:48 GMT / http://hdl.handle.net/2027/uc1.b3252763
Public Domain in the United States, Google-digitized / http://www.hathitrust.org/access_use#pd-us-google

Bulbus zu ist normale Wand nicht erreichbar, nach oben wird am oberen Knie normale Sinuswand erreicht. Resektion der Warzenfortsatzspitze. Eröffnung eines Drüsenabscesses (?) unterhalb des Musc. digastricus, Eröffnung eines zweiten, suboccipital gelegenen Abscesses, der eine tiefe Halsphlegmone in der Nackenmuskulatur verursacht hat, die bis zur Mitte des Halses gespalten wird. Probepunktion des Sinus mit dem Messer: Blut im Strahl. Daher wird von der Jugularisunterbindung abgesehen. Verband.

Während der weiteren Behandlung stets sehr reichliche Eiterung, wiederholte Retention. Zwischen der Kopfschwarte und dem Knochen bilden sich fortwährend matsche Granulationen. Die Kopfschwarte bleibt abgehoben. Die Temperatur, die am Tage nach der Operation auf das Normale heruntergegangen und bis zum 3. VII. annähernd normal geblieben war, bewegte sich bis zum 12. VII. zwischen 36 und 38·6, erreichte einmal sogar 39·3.

Daher nahm ich am 12. VII. abermals eine Operation vor:

Verlängerung des Schnittes bis an das Occiput, Ausräumung von matschen Granulationen und Gewebsfetzen, die sich unter der vollständig abgehobenen Kopfschwarte bis auf die andere Seite erstrecken. Gegendrainageöffnung etwa 3 Querfinger unterhalb des Occiput.

Nach dieser Operation nahm das Fieber in den nächsten Tagen deutlich pyämischen Charakter an (37—40·5), weshalb ich am 21. VII. wiederum eine Operation vornahm:

Weitere Freilegung des Sinus nach oben, Incision. In der Nähe des Bulbus schwache Blutung, daher Unterbindung der Jugularis interna an typischer Stelle. Die Jugularis ist in Schwarten eingebettet und reichlich von geschwollenen Drüsen umgeben. Die Wand selbst ist nur wenig verändert, die Vene gut gefüllt. Ausräumung des Bulbus und des Sinus.

Am zweiten Tage post op. sank die Temperatur zur Norm ab und blieb so bis zum 31. VIII. An diesem Tage plötzlich Schwellung und Rötung der linken Tonsille, Temp 38·7.

Am nächsten Tage Abfall der Temperatur, Abschwellen der Tonsille. Dann normale Temperatur durch 2 Wochen.

Am 14. IX. wieder Schwellung und Rötung der Tonsille, Temp. 39·9.

Tags darauf Eiterung hinter dem linken hinteren Gaumenbogen: es macht aber nicht den Eindruck eines peritonsillaren Abscesses.

Am 16. und 17. IX. Temp. zwischen 37·4—39·4.

Am 17. IX. wird die Fistel im linken hinteren Gaumenbogen sondiert, die Sonde dringt bulbuswärts vor. Daher schritt ich am 18. IX. zu einer neuerlichen Operation:

Als Pat. schon am Operationstische lag, schien mir eine erysipelatöse Röte vorhanden zu sein, doch behauptete die Pflegerin, daß die Röte von dem eben erfolgten Abreiben mit Benzin herrühre. Ich entschloß mich doch zur Operation:

Schnitt in der alten Narbe hinter dem Ohr, Verbindung dieses Schnittes mit dem Jugularisschnitt. Freilegung der Bulbusspange. Im Bulbus selbst kein Eiter mehr, aber um den Bulbus herum und innen von ihm eine mit Granulationen und Eiter erfüllte Höhle. Die in diese Höhle eingeführte Sonde dringt nicht bis zur Fistel im hinteren Gaumenbogen vor, wohl aber in derselben Richtung.

Daher wird jetzt vom Munde aus von einem Assistenten die Kornzange in die Gaumenbogenfistel eingeführt und dem Operateur, der sich nun vor-

Digitized by Google
Original from UNIVERSITY OF CALIFORNIA
Generated on 2019-10-24 14:48 GMT / http://hdl.handle.net/2027/uc1.b3252763
Public Domain in the United States, Google-digitized / http://www.hathitrust.org/access_use#pd-us-google

sichtig hinter der freigelegten Carotis in die Tiefe arbeitet, entgegengedrückt. Die Kornzange wird endlich etwa 2 *cm* innen vom Bulbus gesichtet und jetzt ein Drain von der Wunde hinter der Carotis vorbei durch die Gaumenbogenfistel durchgeführt und zum Munde herausgeleitet. Die beiden Drainenden werden vor dem Munde miteinander verknüpft.

Schon am 19. IX. war das Erysipel deutlich und dauert bis zum 26. IX. an.

Am 21. IX. Entfernung des Drains, mäßige Eiterung aus der Tonsillarwunde sowie aus der Kopfhalswunde.

Die Tonsillareiterung dauerte bis zum 27. IX. Von da ab normaler Verlauf, und Sie sehen, meine Herren, heute außer der größtenteils verheilten Wunde nichts Pathologisches mehr.

Die Demonstration des Falles erscheint gerechtfertigt durch seine Komplikationen, seinen Verlauf und die besondere Art der Drainage. Außer den mannigfachen Eiterungen bestand auch eine Eitersenkung vom Bulbus her in die Gegend des hinteren Gaumenbogens, deren Beherrschung die oben beschriebene Operation und besondere Drainageart nötig machte.

Diskussion.

Mayer (a. G.): Ich möchte darauf aufmerksam machen, daß derartige Senkungsabscesse im Pharynx meistens durch Eiterungen in großen peritubaren oder peribulbären Zellen entstehen, die nach meinen anatomischen Untersuchungen keineswegs selten sind. Bei 2 Fällen, die ich gesehen habe, heilte der Prozeß nach der Radikaloperation und breiten Incision im Pharynx aus.

Ruttin: In meinem Falle trifft das natürlich nicht zu. Denn 1. war der Knabe schon mehrmals operiert worden, bevor sich die Senkung ausbildete, 2. war mit der Sonde deutlich feststellbar, daß eine Senkung vom Bulbus her bestand, und 3. konnte auch bei der Operation nachgewiesen werden, daß es sich um einen peribulbären Absceß handelte, der diese Senkung verursachte. Vom Pharynx allein wäre daher eine ordentliche Drainage nicht möglich gewesen.

25. Ruttin: **Breite Verwachsung zwischen Dura der mittleren und hinteren Schädelgrube nach Operation wegen Schrapnellverletzung. Neuerliche Operation. Lösung der Verwachsung.**

F. M., 26 Jahre, L.-I.-R. Nr. 24. Wurde am 8. X. 1914 bei Tarnow während eines Sturmangriffes durch einen Schrapnellschuß an der linken Schläfe getroffen. Er war durch 3 Wochen bewußtlos, wurde im Hinterland operiert und ihm das Schrapnellstück entfernt. Bei der Aufnahme an unsere Klinik fand sich hinter und ober dem linken Ohr eine ausgedehnte Operationsnarbe, in deren Mitte sich eine etwa kleinerbsengroße, noch eiternde Fistel befand. Der Gehörgang war vollkommen narbig verschlossen, dieses Ohr vollkommen taub. Es bestand etwas spontaner rotatorischer Nystagmus nach links.

Nach Rechtsdrehung horizontaler Nachnystagmus nach links in der Dauer von 9″, dabei Schwindel und Sturz nach links.

Nach Linksdrehung horizontaler Nachnystagmus nach rechts in der Dauer von 16″, dabei Schwindel und Sturz nach rechts.

Nach Rechtsdrehung bei vorgeneigtem Kopf rotatorischer Nachnystagmus nach links in der Dauer von 9″, dabei starker Schwindel, Sturz nach rechts.

Nach Linksdrehung bei vorgeneigtem Kopf rotatorischer Nachnystagmus nach rechts in der Dauer von 15″, dabei Schwindel und Sturz nach links.

Generated on 2019-10-24 14:48 GMT / http://hdl.handle.net/2027/uc1.b3252763
Public Domain in the United States, Google-digitized / http://www.hathitrust.org/access_use#pd-us-google
Digitized by Google
Original from UNIVERSITY OF CALIFORNIA

Nach Rechtsdrehung bei rechtsgeneigtem Kopf Nachnystagmus nach abwärts in der Dauer von 5", dabei starker Schwindel.

Nach Rechtsdrehung bei linksgeneigtem Kopf Nachnystagmus nach aufwärts in der Dauer von 4", dabei Schwindel. Kalorische Reaktion schwach, aber positiv. Kein Fistelsymptom.

Im Verlaufe der nächsten 6 Wochen entfernte ich mehrere Knochensplitter aus der eiternden Fistel. Der Pat. hatte häufige und heftige Schwindelanfälle, die jedoch sehr flüchtig gewesen zu sein scheinen. Doch blieb Pat. deshalb meistens im Bett und war sehr gedrückter Stimmung. Ich hatte nur einmal Gelegenheit, einen solchen Schwindelanfall zu beobachten und konstatierte einen heftigen rotatorischen Nystagmus zur kranken Seite, aber kein deutliches Vorbeizeigen.

Die Schwindelanfälle konnten natürlich vom Labyrinth, das ja nicht ganz ausgeschaltet war, herrühren, aber es war auch möglich, daß eine Kleinhirnerkrankung die Ursache war, um so mehr, da kein typisches Vorbeizeigen erfolgte.

Ich beschloß, mich durch Autopsie von den bestehenden Verhältnissen zu überzeugen.

Eine genauere Untersuchung am 16. X. 1915 ergab: Schädel nicht klopfempfindlich. Wirbelsäule etwas druckempfindlich. Kopf wird etwas steif gehalten. Pupillen gleich weit, auf L. und A. reagierend. Hirnnerven normal. Keine groben Sensibilitätsstörungen. Dermographie positiv. Bauchdeckenreflexe, Kremasterreflexe, Patellarreflexe auslösbar. Babinski rechts positiv. Fußklonus sehr deutlich, rechts stärker. Puls 80. Temperatur normal. Zeigeversuch beiderseits normal. Ohrbefund wie früher. Röntgenbefund zeigte 2 Knochensplitter im Operationsgebiet. Augenhintergrund (O. Ruttin) normal.

Operation 16. X. 1915 (Ruttin): Hautschnitt in der alten Narbe. Durchtrennung und Abschiebung des außerordentlich derben und schwartigen Gewebes. Es zeigt sich nun, daß die Dura der mittleren Schädelgrube in mehr als fünfkronenstückgroßer Ausdehnung freiliegt. Der Knochendefekt betrifft das Gebiet des Tegmen antri, tympani, der Jochfortsatzwurzel und eines Teiles der Schuppe. Allenthalben ist die Dura mit sehr derbem, schwartigem Bindegewebe bedeckt, in der Jochfortsatzgegend stark vorgewölbt. In der hinteren Schädelgrube liegt der Sinus und ein etwa 1 *cm* breiter Streifen der Dura vor ihm frei. Auch hier sind Sinus und Dura mit derbem, schwartigem Gewebe bedeckt, prolapsartig vorgewölbt. In einer Ausdehnung von fast 2 *cm* im Durchmesser sind Dura der mittleren und hinteren Schädelgrube breit miteinander verwachsen und gegeneinander verzogen. Durch vorsichtiges Präparieren mit dem Messer gelingt es, die Dura der mittleren und hinteren Schädelgrube voneinander zu trennen. Im Schwartengewebe, das sich im Petrosuswinkel vorfindet, liegen eingewachsen zwei erbsen- bis bohnengroße Knochensplitter. Im Antrum sind Cholesteatommassen vorhanden, die sich auch in die Trommelhöhle erstrecken. Es scheint die Radikaloperation vorgenommen worden zu sein, doch steht der Facialiswulst ziemlich hoch. Korrektur der Radikaloperation durch ausgiebige Abtragung des Facialiswulstes. Bogengang intakt. Ausräumung der Trommelhöhle. Die vordere knöcherne Gehörgangswand fehlt zum größten Teil, die vordere knorpelig-membranöse ist mit der hinteren knorpelig-membranösen verwachsen. Komplette Atresie. Behebung der Atresie durch ausgiebige Plastik.

Seit der Operation hat Pat. bisher noch keinen Schwindelanfall gehabt.

Digitized by Google
Original from UNIVERSITY OF CALIFORNIA
Generated on 2019-10-24 14:48 GMT / http://hdl.handle.net/2027/uc1.b3252763
Public Domain in the United States, Google-digitized / http://www.hathitrust.org/access_use#pd-us-google

Interessant ist bei diesem Falle der Operationsbefund einer breiten Verwachsung der Dura beider Schädelgruben. Man kann freilich nicht sagen, daß diese Verwachsung die einzige Ursache der Schwindelanfälle gewesen ist und daß sicher keine andere Erkrankung des Kleinhirns vorliegt, doch ist die momentane Wirkung der Lösung dieser Verwachsung auffällig.

26. Ruttin: **Fall von plötzlicher beiderseitiger Sprachtaubheit und Unerregbarkeit mit unbekannter Ätiologie.**

J. K., 27jährige Bäuerin, wurde am 6. IX. 1915 in die Klinik aufgenommen.

Vor 2 Monaten starben die beiden Kinder der Pat., angeblich an „Epilepsie", in wenigen Tagen. Pat. fiel aus Schreck und Kränkung in Ohnmacht und soll 4 Tage bewußtlos gewesen sein. Seit damals sei sie taub, leide an Ohrensausen beiderseits, Schwindel, Kopfschmerz und „Schmerzen im ganzen Körper".

Bei der Untersuchung am 6. IX. 1913 fand ich beide Trommelfelle normal. Taubheit für Sprache beiderseits, jedoch scheint links ein Hörvermögen für alle Töne der Urbantschitschschen Harmonika zu bestehen. Kalorische Reaktion sowohl rechts als links vollständig negativ. Drehreaktion ebenfalls beiderseits vollständig negativ. (Kein Nystagmus bei Drehungen mit allen Kopfstellungen.)

Wassermann negativ. Augenbefund (O. Ruttin) negativ.

Nervenbefund (Pötzl) normal. Hysterie?

Der Fall scheint mir zwei Deutungen zuzulassen: entweder handelt es sich um Hysterie oder um eine organische Erkrankung, vielleicht als Residuum einer Meningitis. Es wäre ja möglich, daß die beiden Kinder an Meningitis starben und sie selbst ebenfalls Meningitis durchmachte. Jedenfalls spricht gegen Hysterie das vollständige Fehlen der kalorischen und Drehreaktion. Wenigstens ist mir nicht bekannt, daß wir jemals ein Fehlen der vestibularen Reaktion sicher auf Hysterie zurückführen konnten oder daß ein derartiger Fall in der Literatur vorliegt.

27. Ruttin: **Linkseitige chronische Mittelohreiterung, Sinusthrombose, Bulbusthrombose, peribulbäre Eiterung, die sich bis an den Wirbelkanal erstreckt.**

M. B., 20 Jahre alt, Kontoristin. Aufnahme am 2. VII. 1915. Im Alter von $^1/_2$ Jahr begann das linke Ohr zu fließen. Mit halbjährigen Unterbrechungen hielt der Ohrenfluß an. Seit 6 Wochen Schmerzen im linken Ohr und stärkerer Ohrenfluß. Seit einer Woche Fieber und 2—3 Schüttelfröste im Tag. Kopfschmerzen. Kein Schwindel. Kein Ohrensausen.

Status: Linkes Ohr: Sehr fötide Eiterung. Gehörgang mit Cholesteatommassen erfüllt. Der Grund des Gehörganges mit Granulationen ausgefüllt. Hintere Gehörgangswand gesenkt. Warzenfortsatz am hinteren Rand und an der Spitze druckempfindlich. Starke Schwellung hinter dem Ohr. Druckempfindlichkeit in der Jugularisgegend. Hörweite für Cv.-Sp. (mit Lärmapparat geprüft) 10 *cm*. Rinne negativ, Schwabach eher verlängert, C_1 und c^4 verkürzt. Kein Fistelsymptom. Kalorische Reaktion prompt.

Rechtes Ohr: Atrophische Narbe im hinteren oberen Quadranten. Weber rechts.

Kein spontaner Nystagmus.

Kopfbewegungen wegen Schmerzhaftigkeit der linken Halsseite weder aktiv noch passiv möglich. Nackenstarre. Pupillen reagieren auf L. und A.

Digitized by Google
Original from UNIVERSITY OF CALIFORNIA
Generated on 2019-10-24 14:48 GMT / http://hdl.handle.net/2027/uc1.b3252763
Public Domain in the United States, Google-digitized / http://www.hathitrust.org/access_use#pd-us-google

Übrige Hirnnerven frei. Dermographie +, Puls 126, Temp. 39·9. Bauchdeckenreflex beiderseits gleich, Patellarreflexe nicht auslösbar. Kein Fußklonus. Babinski beiderseits angedeutet. Keine groben Sensibilitätsstörungen. Kein Kernig.

Operation 2. VII. (Ruttin): Primäre Unterbindung der Jugularis und Facialis communis und Durchschneidung zwischen den Ligaturen. Die Jugularis ist gut gefüllt, aber das ganze perijugulare Gewebe stark infiltriert, die Drüsen geschwollen.

Aufmeißelung des sklerotischen Warzenfortsatzes, der eine dünne Sinusschale hat. Sogleich beim Meißeln kommt aus der Sinusgegend sehr fötider, graugelber Eiter unter hohem Druck. Typische Radikaloperation. Cholesteatom von Haselnußgröße im Antrum. Sinus in seiner Rinne komprimiert, freier, perisinuöser Absceß. Laterale Sinuswand grüngelb. Freilegung des Sinus vom Bulbus bis zum oberen Knie. Incision, Ausräumung von grauroten Thromben. Vom Bulbus keine Blutung, vom oberen Knie freie Blutung, Tamponade. Plastik, Wundversorgung. Temp. 37·8, 38·2, 39·9, 38·5.

3. VII. Wechseln der oberen Schichten des Verbandes. Keine Fötidität. Die zwei untersten Klammern entfernt. Subjektives Wohlbefinden. Temp. 39·4, 38·2, 39·1, 38·2, 38·8, 39·2, 40·4, Schüttelfrost.

4. VII. Verbandwechsel. Beim Lüften der Tampons vom oberen Sinusknie Blutung, so daß dieselben nicht ganz entfernt werden. Jauche im Bulbus. Temp. 38·7, 38·6, 38·9, 38·6, 40·1.

5. VII. Verbandwechsel. Tampons entfernt. Keine Blutung. Temp. 38·0, 39·2, 39·9, 40·9, 40·7. Exitus.

Obduktionsbefund (Wiesner): Radikaloperation wegen linkseitiger chronischer eitriger Otitis media und Unterbindung der linken Vena jugularis sowie Incision des linken Sinus lateralis bei Thrombophlebitis des Sinus. Frischer Thrombus im distalen unterbundenen Ende der Vena jugularis, ca. 3 *cm* oberhalb der Ligaturstelle, und jauchige Periphlebitis. Ältere metastatische Abscesse in der rechten Lunge; akuter Milztumor. Parenchymatöse Degeneration des Herzens und der Nieren. Septische Blutungen in der Nierenrinde: Septicopyämie.

Am Präparat (Demonstration) kann man noch folgende Details sehen: Die Thrombose ist aus dem linken Sinus transversus durch ein kleines, rundes Foramen in der Zwischenwand beider Sinus in den rechten Sinus transversus übergegangen und hier noch etwa 1 *cm* in ihn hinein und 1 *cm* in den Sinus rectus reichend; die Thrombose ist hier graubraun, aber festhaftend, während sie noch im Sinus transversus der linken Seite gelbgrün ist, bis an die Zwischenwand heran, die selbst etwas gelbgrün verfärbt ist.

In den Weichteilen des Bulbus eine gelbgrüne Infiltration, knapp an die Wirbelsäule und zwischen Hinterhauptknochen und Atlas bis an den Wirbelkanal heranreichend, so daß auch die innere Wand des Wirbelkanals gelbgrün verfärbt ist. Außerdem sieht man braungelb und grüngelb gefärbte Partien (Zellen) auch im Hinterhauptknochen, und zwar besonders an der Umrandung des Foramen jugulare durchscheinen.

Interessant ist an diesem Falle das Übergreifen der Thrombose auf den Sinus rectus und den transversus der rechten Seite, das Bestehen einer Zwischenwand zwischen den beiden transversi, die nur durch ein kleines, kreisrundes Foramen kommunizierten, die Fortleitung der Thrombose durch dieses Foramen. Ferner ist von besonderem Interesse die jauchige Periphlebitis des

Digitized by Google
Original from UNIVERSITY OF CALIFORNIA
Generated on 2019-10-24 14:48 GMT / http://hdl.handle.net/2027/uc1.b3252763
Public Domain in the United States, Google-digitized / http://www.hathitrust.org/access_use#pd-us-google

Bulbus, die bis an den Wirbelkanal heranreichte und dem Durchbruch in den Wirbelkanal nahe war. Auf diese Nähe der Periphlebitis zum Wirbelkanal ist wohl auch die Nackenstarre zu beziehen.

28. Ruttin: **Noma des Ohres.** (Demonstration der Moulage.)

P. St., 9 Jahre alt, wurde mir am 9. VIII. 1915 von Kollegen Schramek überwiesen. Bei der Aufnahme fand ich die untere Hälfte des linken Ohres zerstört, ein großes, schwarzes, demarkiertes, nekrotisches Stück der übrigen Ohrmuschel inmitten einer großen Geschwürsfläche. Aus dem Ohr dünnflüssiger Eiter. Das Kind erholte sich in der nächsten Zeit an der Klinik auffallend. Die Geschwürsfläche reinigte sich, der Ohrenfluß sistierte. Die Geschwürsfläche überhäutete sich und war am 3. IX. 1915 vollständig überhäutet, das Ohr trocken, das Kind in so gutem Zustande, daß die Mutter bestellt wurde, das Kind als geheilt abzuholen. Am 4. IX. zeigte sich jedoch eine kleine Schwellung unter dem Ohr. Am 5. IX. war die Haut unter dem Ohr etwa zwei- bis dreiquerfingerbreit am Hals ödematös, wie pastös anzufühlen, mit einigen hanfkorngroßen, braunen Flekken bedeckt. Temp. 38·8, 39·3, 39·6 (während die Temperatur bisher während des ganzen Spitalsaufenthaltes normal war). 12 Uhr nachts erfolgte Exitus.

Fig. 1.

Obduktionsbefund (Dr. Lange): Schwellung der Lymphdrüsen am linken Unterkieferwinkel und unterhalb des linken Ohres mit ulceröser Zerstörung der unteren Partien der linken Ohrmuschel und der angrenzenden Haut. (Auf der Schnittfläche der gespannten Lymphdrüsen sieht man auf rötlichem Grund runde grauweiße Einlagerungen.)

Akuter Katarrh des Dünn- und Dickdarms mit akuter Schwellung der Gekrösdrüsen. Parenchymatöse Degeneration der Leber und Nieren geringen Grades. Leichte Schwellung der Milz.

29. Ruttin: **Linkseitige chronische Mittelohreiterung. Multilokulärer Schläfelappenabsceß. Operation. Exitus. Demonstration des Präparates.**

M. Sp., 18 Jahre. Aufnahme am 4. VIII. 1915. Angeblich seit 6 Monaten Ohrenfluß und seit 4 Wochen Kopfschmerz links.

Status: Rechts: Fast trockene Perforation. Links: Destruktion des Trommelfells. Cholesteatom. Hörweite für Cv.-Sp. $2^1/_2$ *m*. Weber unbestimmt.

Digitized by Google
Original from UNIVERSITY OF CALIFORNIA
Generated on 2019-10-24 14:49 GMT / http://hdl.handle.net/2027/uc1.b3252763
Public Domain in the United States, Google-digitized / http://www.hathitrust.org/access_use#pd-us-google

Rinne negativ, Schwabach verkürzt. C_1 —, c^4 verkürzt. Kalorische Reaktion typisch. Kein Fistelsymptom. Kein spontaner Nystagmus. Keine Klopfempfindlichkeit des Schädels. Warzenfortsatz nur an der Spitze empfindlich, dagegen nicht in der Antrum- und Sinusgegend. Bei rückwärts geneigtem Kopf und langsamem, intendiertem Schluß deutliches Zurückbleiben des rechten (kontralateralen) Oberlides. Pupillen gleich weit, reagieren auf L. und A. gut. Nacken gut beweglich, etwas empfindlich auf Druck. Keine Sensibilitätsstörungen. Dermographie +, B. D. R. bds. +, P. R. gesteigert. Fußklonus beiderseits. Babinski beiderseits. Kein Kernig. Aphasie: Auf ein Glas Wasser sagt sie wohl „Wasser", doch perseveriert sie dabei, wenn man ihr Zündhölzchenschachtel, Löffel, Gabel etc. zeigt. Große Apathie. Puls 60. Temp. 36·6. Augenhintergrund (O. Ruttin) normal, stark geschlängelte Gefäße.

Operation 5. VIII. 1915 (Ruttin): Typischer Hautschnitt. Im Warzenfortsatz — der diploetisch, sklerotisch ist — flüssiger, graugrüner Eiter; im Antrum kirschkerngroßes Cholesteatom. Radikaloperation. Freilegung der Dura der mittleren Schädelgrube in mehr als Fünfkronenstückgröße, stellenweise grüngelb verfärbt, stellenweise mit Granulationen bedeckt. Über dem Tegmen antri zitzenförmige Vorwölbung, nicht pulsierend. Incision. Entleerung von teils dünnflüssigem, teils klumpigem, grüngrauem Eiter in der Menge einer ganzen Eprouvette. Drainage, Plastik, Wundversorgung. Puls steigt auf 84.

6. VIII. V.-W. Kornzange, kein Eiter.

7. VIII. V.-W. Kornzange, kein Pus, Drain. Keine Kopfschmerzen mehr. Bei Kopfbewegungen noch etwas Schmerzen. Aphasie bis auf einige Worte zurückgegangen, z. B. auf Schlüssel sagt sie „zum Sperren", aber fast alle Worte kennt sie schon, perseveriert nicht, ist vollkommen klar.

8. VIII. V.-W. Kein Pus, Kornzange, Drain. Sonst Status idem.

9. VIII. V.-W. Kein Pus. Kornzange. Aphasie noch gering vorhanden, nur einzelne Gegenstände werden noch nicht benannt, z. B. Glas. Babinski beiderseits noch vorhanden, rechts mehr als links. Patellarreflexe beiderseits auslösbar. Puls 80.

Bis 18. VIII. 1915 täglich V.-W. Drain, stets Lüftung der Dura mit der Kornzange. Pat. fühlt sich vollkommen gut, keine Aphasie, keine Kopfschmerzen, keinerlei Symptome. Puls zwischen 80—100. Temperatur normal. Pat. wird jedoch im Bett gehalten.

Vom 19. VIII. an V.-W. nur mehr jeden zweiten Tag. Weglassen der Drainage.

Vom 21. bis 25. VIII. Pat. geht in den Garten.

Vom 26. VIII. bis 1. IX. 1915. Zeitweise leichte Temperatursteigerung bis 37·6.

Vom 30. VIII. bis 4. IX. Kopfschmerzen, Schmerzen im linken Auge. Beim V.-W. wurde in die alte Duraöffnung wieder mit der Kornzange eingegangen, jedoch kein Pus entleert.

Am 4. IX., 10 Uhr vormittags plötzlich bewußtlos. Trismus, kein Nystagmus. Pupillen reagieren schwach. Dyspnoe, Puls 80. Nervenbefund negativ. Wiederum Eingehen mit der Kornzange mit negativem Erfolg.

Am 5. IX. 1915 Entwicklung einer Ptosis am linken Auge und linke Abducensparese. Klage über Schlechtsehen. (Diese Symptome bleiben bis zum Exitus.)

Bis 27. IX. 1915 ist Pat. nicht mehr ganz klar, sehr apathisch, spricht wenig, besonders nicht deutsch, verständigt sich jedoch mit der Mutter ganz

Digitized by Google
Original from UNIVERSITY OF CALIFORNIA
Generated on 2019-10-24 14:49 GMT / http://hdl.handle.net/2027/uc1.b3252763
Public Domain in the United States, Google-digitized / http://www.hathitrust.org/access_use#pd-us-google

gut polnisch. Häufiges Gähnen, Zähneknirschen, Klagen über Kopfschmerz und Schmerzen im linken Auge. Bei dem täglichen bzw. jeden zweiten Tag vorgenommenen Verbandwechsel wird nicht mehr nach Eiter gesucht in der Annahme von Encephalitis. Beginn eines Prolapses (23. IX.), der sich bis 3. X. allmählich bis zu Walnußgröße entwickelt. Nervenbefund (22. IX.): Pupillen gleich weit, reagieren auf L. und A., Wirbelsäule etwas druckempfindlich. Passive und aktive Kopfbewegungen frei. Rechte Lidspalte etwas weiter als die linke. Händedruck schwach, links kräftiger als rechts. Dermographie sehr gering. Allgemeine Hyperästhesie. Alle 3 Bauchdeckenreflexe erhalten, rechts schwächer als links. Patellarreflexe beiderseits auslösbar, kein Fußklonus, kein Babinski, Puls 100 bei normaler Temperatur.

Vom 26. IX. bis 4. X. bewußtlos. Temp. zwischen 37·3 und 38·9. Puls zwischen 90 und 100. Pat. muß mit Nährklysma ernährt werden, kann aber spontan urinieren und defäkieren.

Vom 4. X. bis 12. X. wiederholt Probepunktionen mit breiter Nadel und Spritze in den Prolaps nach verschiedenen Richtungen. Stets wird nur Gehirnmasse aspiriert.

6. X. Kommt nach einer Temperatursteigerung von 39·6 wieder zu sich, kann allein essen und bleibt so in dem apathischen, aber nicht ganz bewußtlosen Zustande bis zum Exitus am 12. X. 1915.

Sektionsbefund: Abscessus cerebri. Multiple alte Abscesse im linken Schläfelappen nach Otitis media (Radikaloperation am 4. VIII). Prolaps des Gehirns im Operationsgebiete. Erweichung der linken Großhirnhemisphäre. Diffuse katarrhalische Bronchitis und Bronchopneumonie im rechten Unterlappen, parenchymatöse Degeneration der Leber und Nieren. Hypoplasie der Follikel am Zungengrunde, der Milz und in der Darmschleimhaut. Der Eiter aus dem Absceß ergibt: Streptococcus pyogenes.

Interessant ist nun die Lage und Anordnung der Abscesse: Im ganzen sind im Schläfelappen 4 Abscesse, die miteinander kommunizieren; der vorderste, bis zum vorderen Rand des Schläfelappens reichende Absceß ist vollständig entleert, seine Wand blaß. Ein zweiter unter ihm gelegener Absceß ebenso. Ein dritter, innen gegen den Einsenker gelegener Absceß und ein vierter hinten oberhalb des Prolapses gelegener Absceß enthält noch Eiter; der vierte scheint der frischeste zu sein. Alle 4 Abscesse kommunizieren durch schmale Gänge untereinander, der vierte Absceß führt durch einen schmalen Kanal in den Prolaps.

Trotz der wiederholten Versuche war es mir nach der Entleerung des ersten (und wahrscheinlich auch des zweiten) Abscesses nicht mehr gelungen, Eiter zu bekommen. Indessen scheinen sich die beiden anderen Abscesse den Weg in den Prolaps durch einen engen Kanal gebahnt zu haben, aber trotzdem stets der Kornzange entgangen zu sein.

30. O. Beck: **Zur Diagnose der Ponstumoren. Vestibulare Zwangsstellung der Augen.**

Ich habe mir in der Aprilsitzung d. J. eine Patientin vorzustellen erlaubt, die bei Labyrinthreizung ganz merkwürdige Augenphänomene darbot. Die Frau wurde weiterhin genau beobachtet und starb am 17. September. Ich gestatte mir nun, die Krankengeschichte von der Zeit der Demonstration bis zum Exitus nachzutragen und das Gehirn des Falles zu demonstrieren. Für die Überlassung des Falles bin ich Herrn Dozenten Dr. Pötzl zu Dank verpflichtet.

Digitized by Google
Original from UNIVERSITY OF CALIFORNIA
Generated on 2019-10-24 14:49 GMT / http://hdl.handle.net/2027/uc1.b3252763
Public Domain in the United States, Google-digitized / http://www.hathitrust.org/access_use#pd-us-google

Zur Zeit der Demonstration waren die Neurologen darüber nicht im klaren, ob es sich um eine multiple Sklerose oder um einen Tumor handle, der vielleicht in die Pons zu verlegen wäre, jedoch mit Sicherheit nicht zu lokalisieren war. Wenn man das rechte Ohr mit kaltem Wasser ausspülte, so begaben sich den Bulbi nach 15—20 Sekunden in den rechten Lidwinkel und blieben daselbst krampfhaft fixiert. Diese Fixation dauerte einige Sekunden länger (Druckfehlerberichtigung pag. 377 soll es nicht heißen „Die Bulbi bleiben „eine" Sekunde länger in dieser Zwangsstellung", sondern „einige"), als der vestibuläre Reiz anhielt, und hernach begaben sie sich in ihre normale Stellung zurück.

Über die mit der Labyrinthreizung verbundenen Reizerscheinungen von seiten des Körpers und der Extremitäten habe ich seinerzeit berichtet, ebenso daß beiderseits normales Gehör bestand. Bei der kalorischen Prüfung links trat nach ungefähr 20 Sekunden Spülung wohl ein rotatorischer und horizontaler Nystagmus auf, die Bulbusbewegungen erreichten aber ungefähr in der Mitte der Lidspalte ihre Grenze, weiter nach rechts konnten sie nicht fortbewegt werden. Bei fortdauernder kalorischer Spülung schwand aber die rotatorische Nystagmuskomponente und die beiden Bulbi deviierten langsam in den linken Lidwinkel, um daselbst wieder solange in einer Zwangsstellung zu verbleiben, bis der vestibulare Reiz ein Ende hatte.

Aus dem allgemeinen Krankheitsbilde ist folgendes hervorzuheben: Allmählich entwickelte sich bei der Patientin eine ziemlich hochgradige Demenz. Sie lag interesselos im Bette, konzentrierte ihr ganzes Interesse auf das Essen, war zeitweise sehr querulierend, dann wieder euphorisch, optimistisch in bezug auf ihr Leiden. Im Affekte sehr wechselnd, scheinbares Zwangslachen und Zwangsweinen, obzwar Pat. dieses Symptom negiert. Die Sprache ist hochgradig dysarthrisch, verwaschen, so daß die sprachliche Verständigung kaum möglich ist.

Nervenbefund der Klinik Wagner v. Jauregg vom 28. Juli: Keine Klopfempfindlichkeit des Kopfes. Aufsetzen kann sich die Patientin nicht, es gelingt nur ein leichtes Heben des Kopfes von der Unterlage. Aufgesetzt gerät sie sofort ins Schwanken, fällt meist nach rechts vorne, zeitweise auch nach rückwärts.

Pupillen: Rechts größer als links, Reaktion auf Licht und Akkommodation positiv. Beim Versuch, nach links zu schauen, Konvergenz beider Bulbi. Parese des linken Abducens, leichte Parese auch des rechten Abducens. Keine Klage über Doppeltsehen, auch bei der Untersuchung kein Doppeltsehen.

Facialis: Stirnäste frei, linker Mundwinkel steht vielleicht etwas tiefer. Die linke Mundfalte weniger ausgeprägt als rechts. Die Zunge deviiert nach rechts.

Trigeminus motorisch frei. Cornealreflexe beiderseits erloschen. Sensibilität im Bereiche des Trigeminus intakt. Schluckbeschwerden. Keine Gaumensegelparese.

Geruchssinn intakt.

Geschmack: Pat. versagt vollkommen bei der Prüfung, weint dabei, so daß die Prüfung nicht mit Sicherheit durchzuführen ist.

Obere Extremitäten: Leichte Parese rechts. Beim Fingerfinger- und Fingernasenversuch starke Störung, rechts mehr als links, oft ausfahrende inkoordinierte Bewegungen der Hand. Adiadochokinesis.

Digitized by Google
Original from UNIVERSITY OF CALIFORNIA
Generated on 2019-10-24 14:49 GMT / http://hdl.handle.net/2027/uc1.b3252763
Public Domain in the United States, Google-digitized / http://www.hathitrust.org/access_use#pd-us-google

Reflexe lebhaft, beiderseits gleich. Stereognose beiderseits gestört.

Untere Extremitäten: Hypotonie, keine Paresen. Patellarsehnen-, Achillessehnenreflexe lebhaft, beiderseits gleich. Babinski beiderseits positiv. Kniehakenversuch mit groben Fehlern des Zieles, rechts mehr als links. Tiefensensibilität: Beiderseits wechselnde unrichtige Angaben (nicht verwertbar). Bauchdeckenreflexe nicht auslösbar.

Oberflächensensibilität: Rechts Hypalgesie und Hypästhesie, Kälte- und Wärmeempfindungen intakt. Stehen und Gehen unmöglich. Pat. fällt sofort um, ohne ausgesprochene Fallrichtung.

Mastdarm: Obstipation.

Blase: Nach mehrwöchentlicher Retentio urinae seit einigen Tagen Inkontinenz.

Augenbefund: 23. V.: Stauungspapille rechts deutlich, links eben beginnend.

Röntgenbefund: Keine Zeichen eines drucksteigernden Prozesses am Schädelskelett.

Das Präparat wurde in Alkohol gelegt und es läßt sich daran folgendes erkennen (Demonstration): Es handelt sich um einen in toto verkästen Tuberkel, der den ganzen Haubenteil des Pons und der Hirnschenkel bis in die Mitte zwischen vorderer Vierhügelplatte einnimmt. Er wölbt die ventrale Wand des 3. Ventrikels stark vor, scheint auf die Vierhügelplatte nur zu drücken, ebenso scheint er auf den Fußteil des Pons nur zu drücken, so daß dieser bandförmig verbreitert und verdünnt ist.

Während am makroskopischen Alkoholpräparate die frontalwärts gelegene Grenze nicht ersichtlich ist, besteht eine scharfe Grenze gegen die Medulla oblongata hin, die haarscharf frontalwärts von der Gegend des Deiters'schen Kernes sich absetzt. Es ist ferner an dem Präparate ersichtlich, daß Thalamus und Hypothalamus vom Tuberkel frei sind, daß ebenso die Kleinhirn- und die Großhirnhemisphären vollkommen intakt sind. Es macht den Eindruck, daß den Gefäßen der Raphe entsprechend der Tuberkel gewachsen ist. Er dürfte am oberen Drittel des Pons begonnen haben.

Es ist nun die Frage zu beantworten, wie sich der Vestibularbefund mit den eben beschriebenen anatomischen Veränderungen in Einklang bringen läßt und worauf der Wegfall der raschen rotatorischen Nystagmuskomponente zu beziehen ist.

Wir nehmen ja an, daß die Auslösestelle für die rasche Nystagmuskomponente in die Cortex zu verlegen sei. In diesem Falle ist aber die Rinde sowohl des Groß- als des Kleinhirns völlig intakt. Leider ist der Tumor zu groß, um auf eine genauere Lokalisation des in den Pons zu verlegenden hypothetischen Blickzentrums einen Schluß zu gestatten.

Anders verhält es sich aber mit den Schlüssen über die Entstehung der raschen Nystagmuskomponente. Sicher ist, daß der Weg dieser Komponente über den Deiters'schen Kern hin gehen muß, und vom Deiters'schen Kern gibt es zweierlei Bahnen zur Großhirnrinde: Die eine Bahn geht vom Deiters'schen Kern über das Kleinhirn und die Bindearme zum Großhirn. Wir nehmen für gewöhnlich nicht an, daß der Reiz für das Zustandekommen der raschen Nystagmuskomponente über das Kleinhirn geht; es ist aber der eben beschriebene Weg vom Deiters'schen Kern zum Großhirn in unserem Falle deshalb unmöglich, weil die Bindearmkreuzung in den Tuberkel fällt, infolge dessen die Bahn hier unterbrochen, resp. geschädigt sein mußte.

Generated on 2019-10-24 14:49 GMT / http://hdl.handle.net/2027/uc1.b3252763
Public Domain in the United States, Google-digitized / http://www.hathitrust.org/access_use#pd-us-google
Digitized by Google
Original from UNIVERSITY OF CALIFORNIA

Der zweite mögliche Weg für die rotatorische Nystagmuskomponente wäre vom Deiters'schen Kern über die Brückenhaube zum Großhirn: aber auch diese Bahn ist nach dem anatomischen Präparat unterbrochen oder zumindest geschädigt. Deshalb vielleicht teilweise nur geschädigt, weil ja von dem einem Ohre aus eine rotatorische Komponente, — wenn auch in stark herabgesetzter Form — auslösbar war. Diese Schädigung der Ponshaube ist aus dem Präparate deutlich ersichtlich.

Fig. 1.

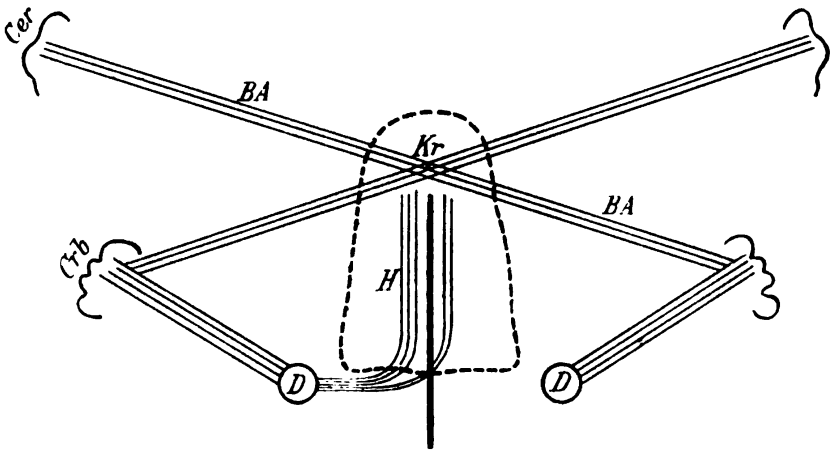

Fig. 2.

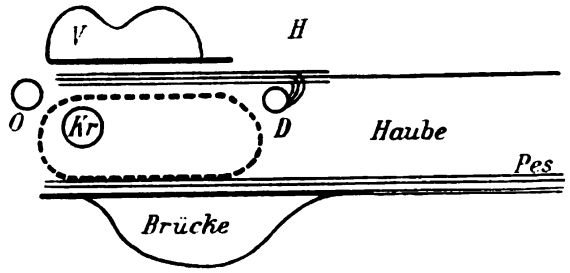

D = Deiters'scher Kern,
B.A = Bindearm,
Kr = Bindearmkreuzung,
Crb = Cerebellum,
Cer = Großhirnrinde,
····· = Tumor,
H = hinteres Längsbündel,
V = Vierhügel,
O = Oculomotoriuskern,
Py = Pyramidenbahn.

Wieso ist aber nun die langsame Nystagmuskomponente, die eigentlich vestibulare bei den großen anatomischen Veränderungen, die das Präparat zeigt, in so typischer Weise auslösbar gewesen? (Fig. 1 u. 2.)

Es ist an dem Präparate ersichtlich, daß der Tumor haarscharf am Deiters'schen Kern abschneidet und daß der Deiters'sche Kern erhalten ist; es muß der Weg für diese Komponente vom Deiters-Kern über die hinteren Längsbündel gehen. Diese liegen aber in der dorsalsten Ebene der Haube, so daß dieser Teil vielleicht nur geschädigt sein könnte, sicher aber nicht zer-

Digitized by Google
Original from UNIVERSITY OF CALIFORNIA
Generated on 2019-10-24 14:49 GMT / http://hdl.handle.net/2027/uc1.b3252763
Public Domain in the United States, Google-digitized / http://www.hathitrust.org/access_use#pd-us-google

stört ist. Diese teilweise Schädigung erhellt auch aus der partiellen Blicklähmung.

Es lassen sich demnach für die Diagnose der Ponstumoren aus diesem Falle folgende Schlüsse ziehen, die natürlich durch weitere analoge Beobachtungen eine Stütze oder Modifikationen erfahren können:

Das Fehlen der raschen rotatorischen Nystagmuskomponente während der Labyrinthreizung ist für einen Ponstumor suspekt, wobei die Schädigung entweder in die Haube oder in einen der Bindearme, bei beiderseitigem Fehlen der raschen Komponente in die Gegend der Bindearmkreuzung zu verlegen ist. Es ist ein solches Fehlen der raschen Komponente nicht nur auf einen Ponstumor suspekt, sondern auch als Vorläufer einer Blickparese zu betrachten, deren Auftreten die Lokalisation in den Pons noch wahrscheinlich macht.

Es ist ferner in diesem Falle ersichtlich, daß vor allem das hintere Längsbündel erhalten sein muß, wenn nach kalorischer Reizung nicht nur die langsame Nystagmuskomponente, sondern auch die typischen vestibularen Reizerscheinungen wie Schwindel, Gleichgewichtsstörungen etc. auszulösen sind.

Ich erlaube mir nur noch kurz darauf hinzuweisen, daß gerade die Ponstumoren durch die otologische Untersuchung oft eine genauere Lokalisation gestatten werden, als durch die allgemeine Nervenuntersuchung. Bárány hat ja auf die Differentialdiagnose zwischen nuklearen und supranuklearen Blicklähmungen hingewiesen und ich selbst habe in der Jännersitzung 1914 einen Fall demonstrieren können, bei dem die Diagnose einer Kombination von nuklearer und supranuklearer Blicklähmung durch die Obduktion erhärtet wurde.

31. Ernst Urbantschitsch: **Linkseitiger Kleinhirnabsceß bei einem 8jährigen Kinde mit kompressorischem Verschluß des Foramen Magendi, Parese des linken Abducens und rechten Internus.**

Das 8jährige Mädchen Franziska V. soll bis vor kurzer Zeit sehr wohlgenährt und gesund gewesen sein; in den letzten Wochen auffallende Abmagerung. Angeblich seit 2—3 Wochen eitrige Mittelohrentzündung links mit Polypenbildung, heftige Kopfschmerzen, zeitweise Erbrechen. Deshalb Aufnahme ins k. k. Kaiser Franz Josef-Spital.

Status praesens: Abgemagertes, sehr schlecht aussehendes Kind. Leichte Benommenheit: Patientin antwortet aber auf eindringliche leichte Fragen. Klagen über starke Kopfschmerzen im Hinterhaupt und besonders in der Nackengegend. Pupille rechts etwas größer wie links. Kein Kernig. Bei extremer Beugung des Oberschenkels erweitert sich die linke Pupille etwas (Mosersches Symptom), Abducensparalyse links, Internusparalyse rechts: Weder das rechte noch das linke Auge kann über die Mittellinie nach links gebracht werden. Kein Babinski, lebhafter Fußsohlenreflex. Mäßig starke Dermographie. Temperatur normal, Puls 64. Ohr: Von der hinteren oberen Gehörgangswand (ca. Mitte) kommt ein erbsengroßer schwammiger Polyp, der sich leicht zur Seite drängen läßt. Gehörgang mit reichlichem Eiter erfüllt. Tiefe Partien (Paukenhöhle) teils wegen des Polypen, teils wegen eitriger Auflagerungen in der Tiefe und Unruhe der Patientin nicht deutlich zu sehen. Warzenfortsatz äußerlich normal, an der Spitze stark druckempfindlich. Genaue Funktionsprüfung undurchführbar, laute Sprache links am Ohr (bei Lärmapparat rechts) perzipiert. Kalorische Reaktion (2 Liter kalten Wassers) negativ.

Operation (2. September 1915): 1. Lumbalpunktion. Einstiche *a)* in der Höhe des oberen Darmbeinkammes, *b)* um einen Wirbel höher, *c)* noch um

Generated on 2019-10-24 14:49 GMT / http://hdl.handle.net/2027/uc1.b3252763
Public Domain in the United States, Google-digitized / http://www.hathitrust.org/access_use#pd-us-google
Digitized by Google
Original from UNIVERSITY OF CALIFORNIA

einen Wirbel höher. Bei allen drei Punktionen keine Entleerung von Cerebrospinalflüssigkeit, trotzdem die Nadel sicher im Wirbelkanal ist. Erst beim Aufsetzen des Kindes tropft langsam und spärlich etwas Cerebrospinalflüssigkeit (leicht getrübt) ab. Bakteriologischer Befund (Prof. Stoerk): Keine pathogenen Bakterien aufzufinden. 2. Ohroperation: Am Übergang des Warzenfortsatzes in den Gehörgang eine stecknadelkopfgroße Knochenfistel, aus der etwas Eiter hervorsickert. Warzenfortsatz pneumatisch, ganz mit eingedicktem Eiter erfüllt. Im Antrum cholestomatöse Massen sowie ein erbsengroßer Knochensequester. Dura und Sinus auffallend akut entzündlich verändert (dunkelrot, geschwollen). Die Veränderungen sind an der Dura der hinteren stärker als an der der mittleren Schädelgrube ausgeprägt. Breite Freilegung der ersteren, die mit dem Knochen teilweise adhärent ist. Eröffnung eines fast kleinapfelgroßen, mit fötidem, dünnflüssig-bröckligem Eiter erfüllten Kleinhirnabscesses; nach Abfluß des Eiters kann die Absceßhöhle gut übersehen werden (Einblick wie in einen Tabakbeutel).

Bakteriologischer Befund (Dr. Hammerschmid): Im Eiter des Warzenfortsatzes vorwiegend Kokken (Strepto- und Diploformen) im Ausstrich, kulturell (Bouillon und Serum-Zucker-Agar) steril; im Eiter des Kleinhirnabscesses (Grampräparat) fast ausschließlich grampositive Diplokokken (Diplococcus pneumoniae?), die aber kulturell nicht nachweisbar sind.

2. September, 9 Uhr, abends, Exitus letalis.

3. September, Obduktionsbefund (Dr. Epstein): Linkseitige chronisch-eitrige Mittelohrentzündung, direkt auf die linke Kleinhirnseite übergreifend, hier einen hühnereigroßen, die Kleinhirnsubstanz zerstörenden Absceß bildend. Stauung der Parenchyme, keine Meningitis.

32. Otto Mayer: **Bericht über einen in der Sitzung der öst. otol. Ges. im Juni 1913 vorgestellten[1]) Fall von Ligatur der Carotis interna wegen Blutung aus dem Ohre.**

Es handelte sich bei dem damals vorgestellten Richard E. um Karies des Felsenbeines. Es waren wiederholt Blutungen aufgetreten, die spontan zum Stillstande gekommen waren. Im Juni 1913 fanden hintereinander außerordentlich profuse Blutungen statt, weshalb der Kranke auf die oto-laryngologische Abteilung transferiert und von mir zuerst die Ligatur der Arteria carotis interna unmittelbar über der Abgangsstelle am Halse ausgeführt und hierauf die Radikaloperation des Mittelohres vorgenommen wurde, wobei sich der Knochen allenthalben hochgradig kariös erkrankt zeigte; hierauf tamponierte ich die Gegend der Carotis. Drei Tage nach der Operation stellte ich den Kranken der Gesellschaft vor und sagte weiteren Bericht zu, den ich hiermit erstatte.

Der Verlauf war weiter sehr günstig insoferne, als sich die Blutung nicht mehr wiederholte und der Allgemeinzustand sich sehr rasch besserte. Die lokale Erkrankung im Felsenbein hingegen änderte sich nicht wesentlich, indem die Eiterung trotz sorgfältiger Behandlung nicht sistierte und die kariöse Zerstörung des Knochens gegen die Tube zu noch weitere Fortschritte machte. Der Kranke, der nach einem Monate bereits außer Bett war, war trotzdem mit seinem Zustande sehr zufrieden und wurde wieder auf die I. interne Abteilung des Herrn Prim. Dozenten Reitter rücktransferiert. Da überraschte ihn im Jänner 1914 eine Lungenentzündung, der er binnen wenigen Tagen erlag. Eine Blutung war bis zum Tode nicht mehr aufgetreten.

[1]) Mschr. f. Ohrhk. etc. 1913. 8. H. S. 1113.

Digitized by Google
Original from UNIVERSITY OF CALIFORNIA
Generated on 2019-10-24 14:49 GMT / http://hdl.handle.net/2027/uc1.b3252763
Public Domain in the United States, Google-digitized / http://www.hathitrust.org/access_use#pd-us-google

Die Obduktionsdiagnose (Professor Dr. Maresch) lautete: Pneumonia crouposa pulmonis dextri totius in stadio hepatisationis griseae incipientis. Tuberculosis chron. pulmon. sin. cum phthisi fibrosa et ulcerosa et adhaesiones pleuriticae callosae lat. sin. Caries tbc. costae sin. VI et VII, cum abscesso frigido dorsi. Caries obsoleta corporis vertebrae dorsalis XI. Degeneratio parenchymatosa et adiposa viscerum. Cystitis catarrhalis gradus levioris. Vulnus regionis mastoideae dextrae e carie tbc. ossis petrosi.

Das rechte Felsenbein, welches mir von Herrn Professor Maresch zur Untersuchung überlassen wurde, wies folgenden Befund auf:

Bei der Herausnahme des Schläfebeins aus der Leiche zeigte sich die vordere und untere knöcherne Gehörgangswand vollkommen zerstört, so daß beim Heraussägen diese Teile vollkommen zerbröckelten. Der Felsenteil hin-

Fig. 1.

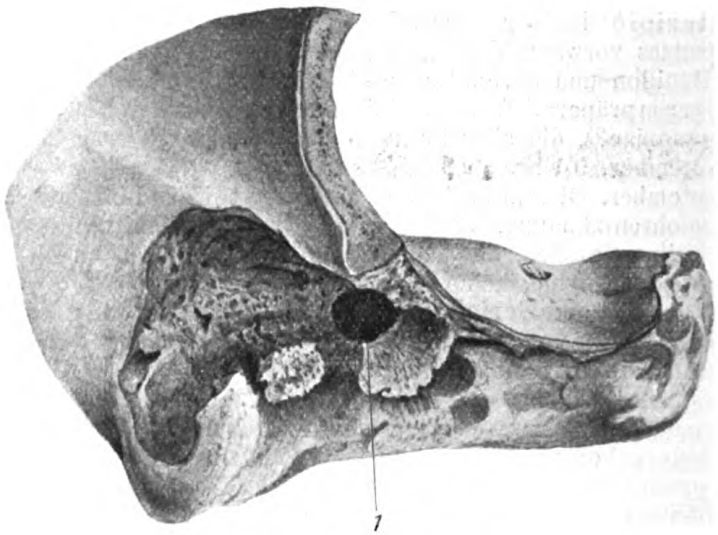

1 = Defekt im Canalis caroticus.

gegen war relativ gut erhalten. Die Dura am Tegmen und an der Hinterfläche der Pyramide vollkommen normal. Die Wand der Carotis interna im Bereiche des Sulcus carotis des Keilkeines verdickt und in derbes Bindegewebe eingebettet. Die Radikaloperationshöhle ist sehr weit, die Wände kariös und zum Teil mit verkästem Granulationsgewebe, welches zahlreiche nekrotische Knochenbälkchen enthält, bekleidet. In der Gegend des Carotisknies ist ein bohnengroßer Defekt der knöchernen Wand des Kanales vorhanden (Fig. 1); seine laterale Wand wird von schmalen kariösen Knochenbälkchen gebildet. Im Kanal ist nichts von einem Gefäße zu sehen und auch an der Unterfläche des Felsenbeines ist in dem kariösen Knochen die Carotis nicht zu finden. Fast der ganze knöcherne Boden der Paukenhöhle ist zerstört, namentlich in den vorderen Partien; von einer Tuba Eustachii ist nichts mehr zu sehen; an ihrer Stelle befindet sich eine breite Öffnung, die in den Nasenrachenraum führt.

Generated on 2019-10-24 14:49 GMT / http://hdl.handle.net/2027/uc1.b3252763
Public Domain in the United States, Google-digitized / http://www.hathitrust.org/access_use#pd-us-google
Digitized by Google
Original from UNIVERSITY OF CALIFORNIA

Die histologische Untersuchung des Schläfebeines ergab im wesentlichen folgendes: Auf Schnitten durch den aufsteigenden Teil des carotischen Kanales zeigt sich, daß die Carotis vollkommen fehlt. Der knöcherne Kanal ist vollständig leer, seine Wände sind kariös (Fig. 2).

Auf Schnitten von der Gegend des Carotisknies tritt in dem infolge Einschmelzung des Knochens erweiterten Kanale eine dünne, Reste der Wand der Carotis enthaltende Granulation auf, die in den weiteren Schnitten gegen die Pyramidenspitze zu allmählich größer wird, bis ungefähr 1 *cm* vor dem Knie die Carotis selbst zu erkennen ist (Fig. 3). Die Wand des ganzen Ge-

Fig. 2.

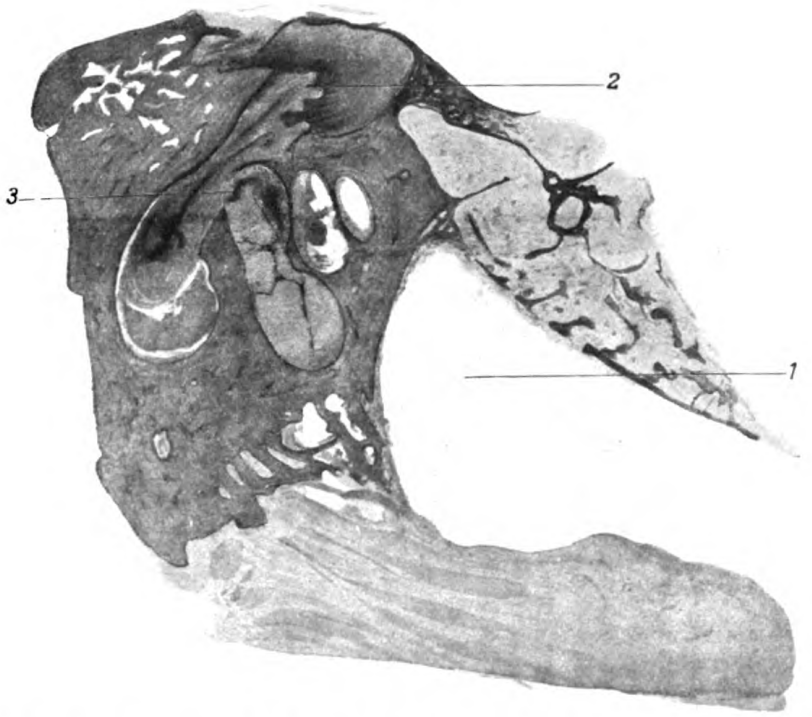

1 = Canalis caroticus. *2* = verkäster Herd im Nervus facialis. *3* = Durchbruch aus der Schnecke in den Canalis facialis.

fäßes ist enorm verdickt, die normale Struktur ist fast vollkommen verwischt, nur die Intima und speziell die elastische Innenhaut sind in ungefähr der Hälfte des Umfanges erhalten, die andere Hälfte ist zerstört durch tuberkulöses Granulationsgewebe, das dort bis in das Lumen durchgebrochen ist und dasselbe zum Teil ausfüllt.

Noch weiter nach vorn zu wird allmählich die Arterienwand normal, doch ist das Lumen durch einen organisierten Thrombus verschlossen (Fig. 4).

Erst im Sulcus caroticus des Keilbeines ist ein Lumen in der Arterie zu sehen, doch ist auch hier noch Bindegewebe auf der Intima der Arterie aufgelagert. Bemerkenswert ist, daß der Sinus caroticus, d. i. ein die Carotis

Digitized by Google
Original from UNIVERSITY OF CALIFORNIA
Generated on 2019-10-24 14:49 GMT / http://hdl.handle.net/2027/uc1.b3252763
Public Domain in the United States, Google-digitized / http://www.hathitrust.org/access_use#pd-us-google

umgebendes, venöses Netz vollkommen fehlt. An seiner Stelle befindet sich derbes Bindegewebe, das die Carotis in der Dicke von $^1/_2$ *cm* rings umgibt. In diesem Bindegewebe sieht man einige Nervenfaserquerschnitte.

Der übrige histologische Befund sei in Kürze angeführt: Es besteht eine breite Arrosion des lateralen Schenkels des horizontalen Bogenganges, der

Fig. 3.

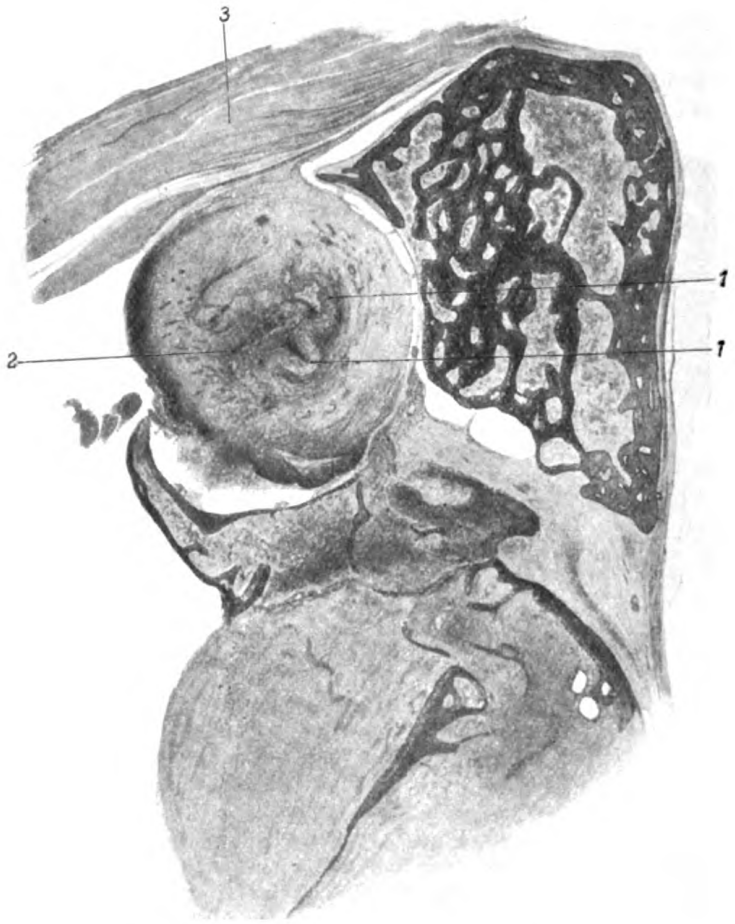

1 = erhaltene Wand der Art. carotis int. *2* = Durchbruch der Arterienwand. *3* = Dura der mittleren Schädelgrube und Trigeminus.

horizontale und ebenso der obere Bogengang ist von derbem, zum Teil verknöchertem Bindegewebe vollständig ausgefüllt.

Das Ringband des Steigbügels ist durch tuberkulöses Granulationsgewebe an der hinteren oberen Peripherie substituiert; es geht das tuberkulöse Gewebe der Fensternische direkt über in das tuberkulöse Gewebe, welches den perilymphatischen Raum des Vestibulums vollkommen erfüllt.

Generated on 2019-10-24 14:49 GMT / http://hdl.handle.net/2027/uc1.b3252763
Public Domain in the United States, Google-digitized / http://www.hathitrust.org/access_use#pd-us-google
Digitized by Google
Original from UNIVERSITY OF CALIFORNIA

Die runde Fenstermembran ist in verkästem Granulationsgewebe, welches sich in der Nische und der Scala tympani befindet, vollkommen aufgegangen.

Während der perilymphatische Raum des Vestibulums ganz ausgefüllt ist, zeigt sich der endolymphatische sehr gut erhalten, es ist nur die Lymphe geronnen, die Macula utriculi und sacculi ist auffallend gut erhalten, hingegen fehlt das Sinnesepithel der Crista ampullaris des oberen und horizontalen Bogenganges.

Fig. 4.

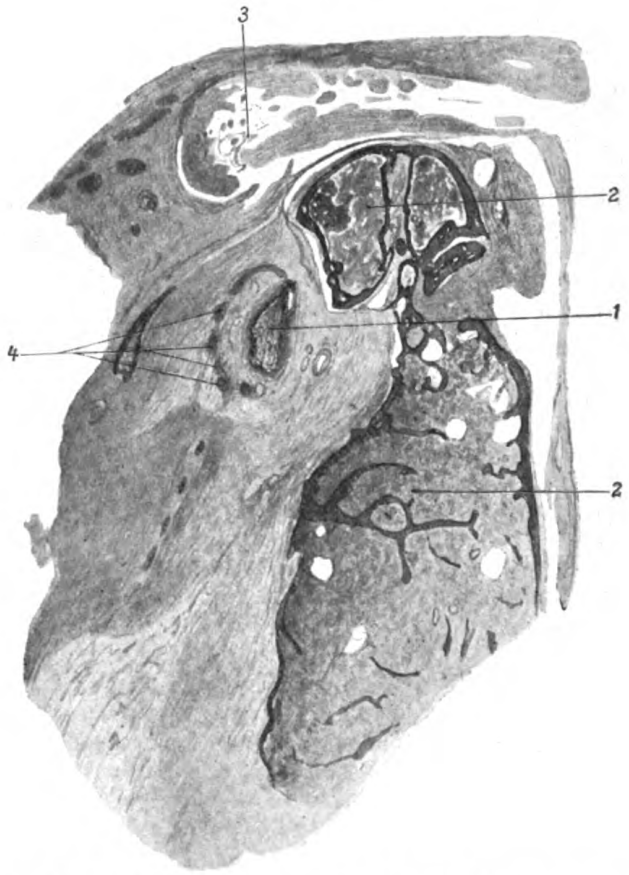

1 = Thrombus in der Art. carotis int. *2* = Spongiosa der Felsenbeinpyramidenspitze. *3* = Ganglion Gasseri. *4* = Durchschnitte vom Nervenbündel.

Die Schneckenspindel und das knöcherne Spiralblatt ist in der mittleren und oberen Windung zerstört, die Hohlräume daselbst voll Eiter, in der unteren Windung hingegen ist im endo- und perilymphatischen Raum tuberkulöses Gewebe vorhanden, das im oberen Teil der Windung größtenteils verkäst ist; von dort ist das Gewebe in den Fazialkanal durchgebrochen (Fig. 2). Der Nervus facialis ist von der Paukenhöhle bis in den inneren Gehörgang hochgradig tuberkulös erkrankt, so daß von Nervenfasern eigentlich nichts mehr zu sehen ist. Die Erkrankung des Nerven setzt sich bis in den inneren Ge-

Digitized by Google
Original from UNIVERSITY OF CALIFORNIA
Generated on 2019-10-24 14:49 GMT / http://hdl.handle.net/2027/uc1.b3252763
Public Domain in the United States, Google-digitized / http://www.hathitrust.org/access_use#pd-us-google

hörgang fort. Der Hörnerv ist entzündlich infiltriert. Eine Absceßbildung oder Eiterung im Gehörgange ist jedoch nicht vorhanden.

Durch die histologische Untersuchung wurde also festgestellt, daß in der Wand des carotischen Kanals ein Defekt bestand, daß die Arteria carotis im Bereiche des Knies vollkommen zerstört war, während peripherwärts gegen die Schädelhöhle zu die Arterie zwar erkrankt, im weiteren Verlaufe jedoch durch einen gesunden vascularisierten Thrombus verschlossen war.

Wir können demnach annehmen, daß die Blutung infolge tuberkulöser Wanderkrankung der Carotis erfolgte; da die Arterie sicher hochgradig verengt war, kam es anfangs nur zu wiederholten kleineren Blutungen, bis sich nach dem vollständigen Zerfall der Wand im Bereiche des Knies größere Blutungen einstellten. Nach der Ligatur hörten die Blutungen natürlich aus dem zentralen Ende auf. Das periphere Ende war durch einen Thrombus verschlossen, daher keine Nachblutung. Ob sich der feste Thrombus schon zur Zeit vor der Ligatur gebildet hatte oder später, ist natürlich nicht zu sagen. Die radikale Freilegung der blutenden Stelle wird sicherlich günstig gewirkt haben zur Ausbildung des Thrombus.

Jedenfalls beweist der Fall, daß die Ligatur von Carotis wegen Blutungen aus diesem Gefäße bei Mittelohrtuberkulose keineswegs so wenig aussichtsvoll ist, wie man annimmt. Es wird sich daher die Ligatur der Carotis interna und die Radikaloperation nach dem Vorschlage Zeronis in solchen Fällen unbedingt empfehlen.

Niederländische Gesellschaft für Hals-, Nasen- und Ohrenheilkunde.

XXIV. Versammlung am 21. und 22. November 1914 in Utrecht.

Vorsitzender: Struycken.

Anwesend sind die Herren: Struycken, Burger, Braat, Brat, Posthumus Meyjes, Quix, Kan, van Rossem, Boonacker, van Iterson, Slotemaker, Leopold Siemens, Roosendaal, Minkema, Vogelpoel, Ruysch, Wisselink, Weyers, Sasse, Yzerman, van der Hoeven Leonhard, Schutter, van Lennep, Gantvoort, de Kleyn, Hartog, Frederikse, Zwaardemaker, Benjamins, de Groot, van der Wal und als Gäste: de Jong, Magnus, Bakker, ten Doesschate, Rochat, van den Helm, van der Hoeve, van den Broek, Noyons, Michotte, Gunzburg, Santonoceto, van der Elst, Feenstra.

A. Administrative Sitzung.

Der Vorsitzende gedenkt mit herzlichen Worten des gestorbenen Mitgliedes Herrn ter Maten, der als erster den Kehlkopfspiegel in Holland eingeführt hat.

In den Vorstand wird wiedergewählt als Schatzmeister Herr Braat und als Mitglied Herr Sasse.

B. Wissenschaftliche Sitzung.

1. H. Zwaardemaker: **Die dominierenden Töne der Vokale der isozonalen Untersuchungswörter.** (Mit Demonstration.)

Digitized by Google
Original from UNIVERSITY OF CALIFORNIA
Generated on 2019-10-24 14:49 GMT / http://hdl.handle.net/2027/uc1.b3252763
Public Domain in the United States, Google-digitized / http://www.hathitrust.org/access_use#pd-us-google

Zwaardemaker zeigt eine Aufstellung von 5 Resonatoren, c_1, c_2, G_2, c_3 und e_3, jeder mit einem Meßspiegelchen von Lord Rayleigh. Die Lichtbildchen einer Nernst-Lampe werfen diese 5 Spiegelchen übereinander auf einen durchsichtigen Schirm. Wenn man nun Vokale auf C^1 spricht, werden — in der Annahme, daß nach Helmholtz und Auerbach die partiellen Töne der Vokale mit dem Grundton harmonisch sind — mit verschiedenen Vokalen verschiedene Spiegelbildchen ausschlagen. Dies kann photographiert werden. Dann sehen wir bei u und i den Spiegel für den c_1-, bei c und e für den c^2-, bei a für den g^2- oder c^3-Resonator ausschlagen. Es wird demonstriert, wie die Übergangsvokale auch ihre eigenen zusammengesetzten Spiegelbilder haben.

2. J. van der Hoeven Leonhard: **Durchschnitte des Warzenfortsatzes, um den Verlauf des Nervus facialis an beiden Seiten des äußeren Knies richtig für die Radikaloperation zu zeigen.**

Aus den 24 Durchschnitten sieht man: 1. daß der Canalis Fallopii in seinem vertikalen Teil immer ungefähr $^1/_2$ *cm* hinter dem äußeren Gehörgang liegt, 2. daß der höchste Punkt dieses Kanals und des Knies sich nicht über den äußeren Gehörgang erhebt, 3. daß der N. facialis schon 8 *mm* medial vom Punkte der Spina supra meatum liegen kann.

3. F. H. Quix: **Ein Fall von operierter Acusticus-Geschwulst mit Darstellung mikrophotographischer Lichtbilder und Besprechung der Operationstechnik.**

In der Jahresversammlung von 1911 hat Quix einen Pat. demonstriert, bei dem die Geschwulst durch das innere Ohr entfernt wurde. Pat. war ein halbes Jahr viel gebessert. Später verschlimmerte sich der Zustand, aber Pat. verweigerte eine zweite Operation und starb nach vielen Monaten nach völliger Erblindung, Lähmung und Abmagerung. Bei der Sektion fand man, so wie erwartet war, an der Seite des operierten Ohres eine Geschwulst von der Größe eines kleinen Hühnereies an der Hinterseite der Felsenbeinpyramide. Sie war daselbst nur durch einzelne Stränge mit der weichen Hirnhaut verbunden, übrigens frei vom Schädelinhalt. Dies stimmte also zu einer echten Geschwulst des Gehörnervs. Mikroskopisch war es ein Fibrom, genau so wie bei der ersten Operation. Vom Gehörnerv war am Gehirnstamm nichts mehr zu finden; der Eingang in den inneren Gehörgang war durch die harte Hirnhaut ganz abgeschlossen. Sonst war in der Schädelhöhle keine Geschwulst.

Quix zeigt nun die mikrophotographischen Lichtbilder des ganzen Felsenbeines mit einem Teil des Kleinhirns und der Geschwulst, alles in situ. Wir sehen, daß das ganze Gehörorgan (mittleres und inneres Ohr) entfernt ist. Eine große Höhle, mit einer sehr dünnen Haut bekleidet, ersetzt das mittlere Ohr und die Felsenbeinzellen. Wo früher das innere Ohr war, ist jetzt lockeres Bindegewebe. Im ganzen Felsenbein ist von der Geschwulst nichts mehr zu finden. Die Geschwulst innerhalb des Schädels hatte keinen Zusammenhang mehr mit dem Felsenbein. Die Öffnung in der harten Hirnhaut für den Gehörnerv war ganz geschlossen durch straffes Bindegewebe. Das Rezidiv kommt wahrscheinlich daher, indem in der Schädelhöhle bei der Entfernung des Gehörnervs ein Stück der Geschwulst zurückblieb.

Quix rät für die völlige Entfernung der Geschwülste des Gehörnervs, wenn dieselben schon bis in die hintere Schädelhöhle hineingewachsen sind, Entfernung des mittleren und inneren Ohres, Entleerung des inneren Gehörganges, Erweiterung der Wunde nach hinten, Unterbindung des Sinus sigmoi-

Digitized by Google
Original from UNIVERSITY OF CALIFORNIA
Generated on 2019-10-24 14:49 GMT / http://hdl.handle.net/2027/uc1.b3252763
Public Domain in the United States, Google-digitized / http://www.hathitrust.org/access_use#pd-us-google

deus, Öffnen der harten Hirnhaut und Exstirpation der Geschwulst. Dies in einer oder in zwei Sitzungen. Wenn die Geschwulst noch nicht aus dem inneren Gehörgang gewachsen ist, genügt die erste Art der Operation.

Diskussion.

Posthumus Meyjes fragt, wie die Reflexe und die Temperatur waren.

Quix antwortet: Die Reflexe waren etwas erhöht, die Temperatur ± 36·5°.

4. F. H. Quix: **Fall von Gehirnsyphilis mit Entartung des Gehörnervs und des inneren Ohres mit Darstellung mikrophotographischer Lichtbilder.**

Bei einem Kutscher von 30 Jahren fanden sich Lähmung des rechten N. facialis, Atrophie des rechten N. opticus, Unempfindlichkeit der rechten Cornea, vollständige Lähmung des N. acusticus, während äußeres und mittleres Ohr normal waren. Die Krankheit fing an mit einem nervösen Anfall mit Bewußtlosigkeit, wozu allmählich psychische Defekte kamen. Man dachte an eine Neubildung der Gehirnbasis rechts. Wassermann-Reaktion war negativ. Pat. starb unter dem Bilde allgemeiner Lähmung.

Bei der Sektion fand man ein Gumma auf dem rechten Felsenbein, den Schläfenlappen in der Nähe erweicht. Im inneren Gehörgang sind Nn. facialis und acusticus verschwunden. In der Schnecke fehlt der Ductus cochlearis, die Scala tympani geht ohne Unterbrechung in die Scala vestibuli über. In dieser Höhle finden sich teilweise neugebildete Knochenbälkchen, dazwischen gummöses Gewebe. In dem statischen Teil ist von Cristae und Maculae nur der Platz, nicht aber das kennzeichnende Epithel übrig. Der Sacculus ist zusammengefallen. Im Utriculus und in den Bogengängen Exsudat. Das mittlere Ohr ist normal.

5. F. H. Quix: **Die Funktion der Mittelohrmuskeln bei den Walfischen mit Darstellung mikrophotographischer Lichtbilder.**

Bei den Walfischen ist die Kette der Gehörknöchelchen untereinander, außerdem der Steigbügel in dem ovalen Fenster und der Processus folianus mallei mit der Wand der Trommelhöhle unbeweglich verbunden. Also würden die zwei Mittelohrmuskeln ohne Funktion sein. Quix zeigt, daß die Muskeln nur teilweise an der knöchernen Trommelhöhlenwand fixiert sind, daß sie aber größtenteils ins Bindegewebe übergehen, wo die kolossalen venösen Blutbahnen verlaufen. Die Zusammenziehung des Steigbügelmuskels bewegt das Corpus cavernosum, das einen Teil der Trommelhöhle füllt und das runde Fenster bedeckt; das runde Fenster wird dadurch freikommen. Die Zusammenziehung des M. tensor tympani bewegt das Corpus cavernosum in der Nähe der Ausmündung der Tuba Eustachii und macht den lufthaltenden Raum im Mittelohr größer. Die Meinungen, wie der Walfisch hört, sind geteilt. Quix denkt, der Walfisch hört durch direkte Knochenleitung, die Schallwellen gehen vom Wasser auf den Schädel, vom Schädel aufs Felsenbein, dann auf die Peri- und Endolymphe über und bringen so wie bei Sclerosis aurium durch Resonanz bestimmte Bänder der Membrana basilaris in größere massale Schwingungen.

Massale Schwingungen der Membrana basilaris sind aber nur möglich, wenn im knöchernen Labyrinth eine Öffnung besteht. Wird nun die Membran des runden Fensters gedrückt durch mit Blut gefüllte Bindegewebsmasse, dann wird das Hören gehindert. Hört dieser Druck auf, dann wird das Hören be-

Generated on 2019-10-24 14:50 GMT / http://hdl.handle.net/2027/uc1.b3252763
Public Domain in the United States, Google-digitized / http://www.hathitrust.org/access_use#pd-us-google
Digitized by Google
Original from UNIVERSITY OF CALIFORNIA

fördert. Auf diese Weise können die Mittelohrmuskeln bei einem Walfisch mit unbeweglicher Kette der Gehörknöchelchen beim Hören funktionieren, ebenso wie es bei anderen Tieren und beim Menschen durch Spannung des Trommelfells und der Kette geschieht.

Diskussion.

Struycken hält die Resonanztheorie für unrichtig. Wenn sie richtig wäre, würde die Intensität eines Tones für eine Reihe von zwei Schwingungen viel schwächer sein als die für eine Reihe von zum Beispiel 20 Schwingungen. Dies ist nun nicht der Fall. Die Deutung der Wirkung der gezeigten Muskeln muß also eine andere sein.

Quix antwortet, daß die Resonanztheorie bis heute die einzige Theorie ist, welche die vielen Phänomene beim Hören genügend erklärt, obgleich für einzelne noch Hilfshypothesen nötig sind.

6. C. E. Benjamins (auch namens Augenarzt G. F. Rochat): **Über die Operation von West bei Verstopfung der Tränenwege.** (Mit Lichtbildern.)

Benjamins hat 7 Fälle nach dieser Methode, gleichzeitig durch West und Polyak angegeben, operiert, also von der Nase aus den Tränensack mit der Nasenhöhle verbunden. Man wird allein operieren bei Stenosis des Ductus naso-lacrimalis selbst, wenn die Sondierung des Ductus nicht zur Heilung der Tränensackeiterungen oder des chronischen Tränentropfens geführt hat. Die Stenosis ist meist nach vorhergegangener Entzündung oder nach Verwundung entstanden. Der Sitz der Stenosis ist oft durch Sondieren nicht zu bestimmen. Vielleicht erleichtert die Untersuchung des Schädels mit Röntgenstrahlen, nachdem Ceriumoxyd nach v. Szily in die Tränenwege eingespritzt ist, diese Diagnose. Heute schließt man nur Stenosis der Canaliculi lacrimales und Nasenleiden aus. Schwierig ist das Ausschneiden der medialen Wand des Tränensackes. Man darf nicht die Außenwand schädigen, also ist die Methode Polyaks, den Tränensack mit dem Finger nach innen zu stoßen, gefährlich. Besser geht dies Stoßen mit einer Tränensacksonde.

Nach West orientiert man sich an dem Torus lacrimalis, eine leichte Erhebung der lateralen Nasenwand vor der Anheftung der mittleren Nasenmuschel. Wirklich kamen wir so in den Tränensack, aber einmal waren wir $^1/_2$ *cm* vor dem Sack.

Fast immer öffneten wir eine Cellula ethmoidalis anterior, die sogenannte Cellula infundibularis oder lacrimalis. Sie sitzt unter der Anheftung der mittleren Muschel und reicht oft nach vorn. Bisweilen öffneten wir zahlreiche kleine Zellen. Nur einmal war das Siebbein krank.

Äußerst nützlich für ein gutes Resultat der Operation ist eine gute Funktion der Tränenpunkte und der Tränenkanälchen. Also ist es schade, wenn die Tränenpunkte zu stark geschlitzt sind. Aber Polyak, der alle Sondenbehandlung oder Schlitzung der Tränenpunkte abrät, geht zu weit.

Mit dem Öffnen des Sackes verschwinden die Beschwerden, aber die chronische Dacryocystitis ist damit noch nicht geheilt und muß nachbehandelt werden: Ausspritzen mit Borsäurelösung und Pinselung mit 2—10% Lapislösung von der Nase aus.

Bei 2 Pat. sahen wir nach der Operation beim Schneuzen Luft aus den Tränenpunkten kommen. Eine starke Nasenerkältung hatte bei einem dieser Pat. keinen ungünstigen Einfluß für das Auge.

Digitized by Google
Original from UNIVERSITY OF CALIFORNIA
Generated on 2019-10-24 14:49 GMT / http://hdl.handle.net/2027/uc1.b3252763
Public Domain in the United States, Google-digitized / http://www.hathitrust.org/access_use#pd-us-google

Benjamins und Rochat sind mit den Resultaten der Operation sehr zufrieden.

Diskussion.

Posthumus Meyjes sagt, daß für das Tränentropfen nicht immer eine Stenosis notwendig ist. Er kannte einen Pat., der den Rauch einer Zigarre durch die Tränenpunkte hinausblies und doch chronisches Tränentropfen hatte. Dann verschlimmert Sondieren den Zustand.

Struycken hat bei verschiedenen seiner Patienten eine weite Öffnung nach der Nase gemacht und fand nach 3 Jahren wieder Tränenfluß und Conjunctivitis. Bei Pat. mit Ozaena können nachteilige Folgen auftreten. Völlige Entfernung des Tränensackes genügt oft.

Benjamins antwortet, bei Ozaena und Tuberculosis operiert man nicht.

7. C. E. Benjamins: **Beitrag zur Kenntnis der Anatomie und Physiologie der Tränenwege.** (Mit Lichtbildern.)

Benjamins zeigt an einer Reihe von Laternenbildchen die Anatomie des Tränenweges beim Menschen und Kaninchen und beschreibt die Versuche über den Mechanismus des Tränenabflusses, speziell des Einflusses des Lidschlages. Die Versuche bei dem Kaninchen und bei 2 Personen (eine mit einer auswendigen Tränensackfistel, die andere mit einer Öffnung des Tränensackes in der Nase nach Westscher Operation), wobei die Bewegungen des Lidschlages und der Flüssigkeitssäule in einem Röhrchen, das in die Tränensacköffnungen gebracht war, gleichzeitig photographiert wurden, lehren, daß der alte Gedanke von Arlt der richtige war. Dieser sagt, daß der Lidschlag eine Druckerhöhung in dem Tränensack hervorbringt.

Diskussion.

Quix denkt, daß die Einführung eines Röhrchens den Mechanismus ändert und eine wiederholte, kurzdauernde Druckerhöhung noch nicht notwendig einen gleichmäßig weitergehenden Flüssigkeitsabfluß zur Folge hat.

van der Hoeve fragt nach der Mannigfaltigkeit der vasomotorischen Druckwechslungen in dem Tränensack.

van den Broek fragt, welchen Zweck die große Anzahl der Blutbahnen in dem Ductus nasolacrimalis hat.

Benjamins glaubt durch die Versuche gezeigt zu haben, daß während des Lidschlages ein positiver Druck auf den Inhalt des Sackes ausgeübt wird. Auf die anderen Fragen kann er nicht antworten.

8. A. de Kleyn: **Tonische Labyrinthreflexe auf die Augenmuskeln.**

Versuche der verschiedenen Untersucher im Laboratorium von Professor Magnus wiesen nach, daß vom Labyrinth aus tonische Reflexe auf die Muskeln der Gliedmaßen und des Rumpfes erregt werden können, und so tritt bei Tieren bei jedem Stand des Kopfes im Raum ein bestimmter Grad des Muskeltonus auf. Mit Prof. van der Hoeve hat de Kleyn im letzten Jahre eine neue Versuchsreihe im Laboratorium des Prof. Magnus angestellt, um die Frage zu lösen, ob auch tonische Reflexe vom Labyrinth aus auf die Augenmuskeln nachzuweisen sind.

Vorläufig geben die Versuche folgende Resultate. Bei Kaninchen gehört zu jedem Stand des Kopfes im Raum ein bestimmter Stand der Augen. 2. Bringt man den Kopf der Kaninchen aus dem primären Stand (Kopf mit

Generated on 2019-10-24 14:49 GMT / http://hdl.handle.net/2027/uc1.b3252763
Public Domain in the United States, Google-digitized / http://www.hathitrust.org/access_use#pd-us-google
Digitized by Google
Original from UNIVERSITY OF CALIFORNIA

Mundspalte horizontal) in einen anderen, so treten Raddrehungen der Augen auf. Die neue Stellung der Augen nach Raddrehung bleibt bestehen, so lange der Kopf im neuen Stand fixiert ist. 3. Die Raddrehung ist maximal, wenn der Kopf vertikal nach unten steht. 4. Nach einseitiger Labyrinthexstirpation bleibt die Raddrehung beider Augen bestehen. Das Auge der Seite, wo das Labyrinth unverletzt ist, hat eine größere Raddrehung. 5. Tanzmäuse zeigen oben genannte Raddrehung nicht, normale weiße Mäuse wohl; wenigstens mit dem bloßen Auge beobachtet. 6. Außer einer Raddrehung zeigen die Augen der Kaninchen, wenn man den Kopf in verschiedene Stellungen bringt, auch eine Bewegung in vertikaler Richtung. 7. Auch hierbei findet man für die Entfernung vom Mittelpunkt des Auges zu dem unteren Orbitalrande ein Maximum, wenn das Tier in Seitenlage gebracht wird, mit dem untersuchten Auge nach unten, und ein Minimum, wenn mit dem untersuchten Auge nach oben.

Diskussion.

Benjamins fand bei Fischen, daß die Entfernung eines Otolithen schon die bekannten Änderungen in der Raddrehung gibt. Er fragt nach dem Zusammenhang mit der Sympathicusbahn, weil de Boer in Amsterdam nachwies, daß die tonische Innervation durch Sympathicusbahnen geht. Hier denkt er an das Ganglion sphenopalatinum und ciliare.

Quix: Eine quantitative Bestimmung der Raddrehung kann in Zusammenhang mit der genauen Topographie der Otolithen im Schädel die Kenntnis der Otolithenfunktion fördern. Daß die Raddrehung bei Tanzmäusen ganz fehlen würde, wundert ihn sehr, weil bei diesen Tieren der Utriculus immer, der Sacculus oft anatomisch normal ist.

Zwaardemaker: Diese Untersuchungen sind wichtig für die Gesetze von Donders und Listing, welche die Augenbewegungen beherrschen und mutatis mutandis auch für Gelenke herrschen. Das Nervensystem beschränkt die anatomisch viel freiere Bewegung des Systems, und dies geschieht also mittelbar oder unmittelbar durch das Labyrinth.

de Kleyn hat nicht doppelseitig exstirpiert. Aus den Versuchen von Kubo erhellt, daß die Raddrehung danach fehlt. Wenn ein Otolith wirklich normal funktionierte und der andere nicht, dann könnte man annehmen, daß dieser Otolith nicht mit den Augen in Zusammenhang steht. Prof. Winkler meint, daß die Abweichung bei Tanzmäusen auch zentral sitzt, und dann kann man diesen Schluß nicht machen.

9. C. E. Benjamins: **Demonstration einzelner Resultate der konservativen Behandlung des Nasenlupus.**

10. F. H. Quix: **Demonstration eines Pat. mit operiertem Sarkom des Kehlkopfes.**

Es saß gestielt am linken Stimmband. Erstickungsgefahr forderte die Operation vor einem halben Jahre. Der Kehlkopf wurde median gespalten und die Geschwulst mit einem großen Stück des Schildknorpels entfernt. Vor einem Jahre entfernte Quix bei diesem Manne ein Fibrosarkom aus der Wange. Im Kehlkopfspiegel sieht man gleich den Ringknorpel, während falsches und wahres Stimmband verschwunden sind. Die Stimme fängt an, kräftiger zu werden.

11. H. Braat: **Demonstration eines Pat. mit sehr ausgebreitetem Angioma cavernosum der rechten Gaumentonsille.**

Digitized by Google
Original from UNIVERSITY OF CALIFORNIA
Generated on 2019-10-24 14:49 GMT / http://hdl.handle.net/2027/uc1.b3252763
Public Domain in the United States, Google-digitized / http://www.hathitrust.org/access_use#pd-us-google

Es berührte bei dem 43jährigen Pat. die linke Tonsille. Diese Angiome sind meist angeboren und wachsen am stärksten im mittleren Alter. Es besteht die Gefahr der Entzündung mit folgender Phlebitis.

12. H. Braat: **Einzelne bronchoskopische und ösophagoskopische Erfahrungen.**

1. Eine offene Sicherheitsnadel im Kehlkopfe eines Kindes, 9 Monate alt, saß da 51 Tage unerkannt. Das Kind war krank, hatte erbrochen und hatte einen heiseren Husten, dabei Ohrenschmerzen links. Braat dachte an Atemnot zufolge eines vergrößerten Thymus, aber die X-Photographie ergab eine Sicherheitsnadel mit dem Kopfe nach unten im Kehlkopf und mit dem Ring im Aditus. Die Nadel wurde mit der Zange entfernt.

2. Verschlucken eines Geldstückes. Spontane Entfernung aus der Speiseröhre nach vorhergegangenem Durchbruch der Wand.

Ein 4jähriger Knabe hatte vor einigen Wochen eine Kupfermünze verschluckt. Jetzt Schluckbeschwerden. Röntgenuntersuchung zeigte das Geldstück in der Höhe des 5. bis 7. Halswirbels. Braat fand kein Geldstück mit dem Oesophagoskop in der Speiseröhre. Den folgenden Tag brachte er einen Nélatonkatheter durch die Nase in die Speiseröhre, setzte das Kind vor den Röntgenschirm, goß ein Gemenge von Bismut und Wasser in den Katheter und sah das Geldstück hinter dem Katheter. Nach 4 Tagen wiederholte er die ösophagoskopische Untersuchung und fand da, wo das Geldstück auf dem Schirm zu sehen war, eine entzündete Stelle auf der Hinterwand der Speiseröhre, aber er fand das Geldstück nicht, es war durch die Wand geschoben und eingekapselt. Braat entschloß sich abzuwarten. 2 Monate später wurde der Knabe in der Nacht krank und erbrach das Geldstück spontan.

3. Eine gekochte braune Bohne im rechten Bronchus eines Kindes. Ein Knabe von 5 Jahren hatte sie spielend in die linke Nasenöffnung gesteckt. Nach einer Stunde kurzdauernde Kurzatmigkeit. Die rechte Brustseite blieb bei der Atmung zurück. Auf dem Röntgenschirm ein Schatten in der Höhe der Bifurkation. In Äthernarkose sah Braat die Bohne bei der unteren Bronchoskopie im rechten Hauptbronchus. Bei der Extraktion bröckelte die Bohne ab, aber glücklicherweise kamen die zurückgebliebenen Reste nach Herausnahme des Bronchoskops durch einen Hustenanfall nach oben und konnten mit einer Pinzette bequem entfernt werden.

Diskussion.

Quix sah auf einer X-Photographie eine Sicherheitsnadel in der Speiseröhre. Sie wurde mit dem Oesophagoskop entfernt.

Weyers sah 3 Fälle von Fremdkörpern im Hypopharynx, die Patienten hielten das Haupt retroflektiert. Dies kann also für die Diagnose wichtig sein.

13. H. J. L. Struycken: **Autoskopie. Demonstration eines Instrumentes, wobei der Druck auf den Zangenrücken größtenteils aufgehoben wird durch Gegendruck auf die Molares des Oberkiefers.**

Das Instrument besteht aus Gaumenplatte, Zungenlöffel und Epiglottisspatel, erlaubt binoculäres Sehen der Glottis bei zweckmäßiger Beleuchtung und gestattet, mit kurzen Instrumenten die Stimmbänder usw. zu erreichen. Struycken zeigt weiter einen doppelseitigen Drahtspiegel für die Nase mit Spateln, die verstellbar angebracht sind.

14. P. Th. Kan: **Der Gebrauch des Koagulens in der Ohren-, Nasen- und Rachenheilkunde.**

Digitized by Google
Original from UNIVERSITY OF CALIFORNIA
Generated on 2019-10-24 14:50 GMT / http://hdl.handle.net/2027/uc1.b3252763
Public Domain in the United States, Google-digitized / http://www.hathitrust.org/access_use#pd-us-google

Kan ist mit dem Mittel sehr zufrieden. Er brauchte es in 109 Fällen von Blutung nach Adenotomie, Tonsillotomie, Tonsillektomie, „Morcellement" der Mandeln, Epistaxis, Conchotomia inferior, Polypenextraktion, Cristotomie, submuköser Septumresektion, Conchotomia media mit Auskratzung der Ethmoidzellen, einmal bei heftiger Blutung aus dem Emissarium Santorini bei einer Mastoidoperation. Meist hatten die gewöhnlichen Heilmittel nicht geholfen. Nur einmal, nach einer Mandelschlitzung half das Koagulen nicht und brauchte Kan den Tonsillenkompressor von Mikulicz. Seit dem Gebrauche des Koagulens bei Nasenoperationen hat Kan mehrfach nicht mehr tamponiert.

Diskussion.

Posthumus Meyjes, Braat, Ruysch empfehlen den internen Gebrauch von Kalksalzen zur Vorbeugung von Blutung.

15. P. Th. Kan: **Erfahrungen bei intratrachealer Einspritzung von Gumenolöl.**

Nachdem Binnerts hiermit guten Erfolg hatte bei Lungengangrän und weil Guisez es sehr empfahl, gebrauchte Kan es bei einem Pat. mit ausgebreiteten Bronchiektasien in der linken Lunge. Kan gebrauchte es nur einige Male und sah keinen guten Erfolg.

Diskussion.

Braat, Posthumus Meyjes und Struycken sind mit dem Mittel zufrieden.

16. C. M. Hartog: **Streptococcus mucosus und Mittelohreiterung.**

Dieser Streptococcus gibt oft intrakranielle Entzündungen. Die Mucosuseiterung verläuft schleichend. Es kommen Ohrenschmerz, Rötung des Trommelfells, etwas Temperatursteigerung vor. Bisweilen Perforation des Trommelfells, die sich bald schließt. Aber das Gehör bessert sich nicht, bisweilen Ohrensausen und leichte Temperaturerhöhung. Keine Schmerzen, auch nicht bei Druck auf den Warzenfortsatz.

Aber der Prozeß schreitet im Felsenbein fort und plötzlich treten die heftigen Symptome einer intrakraniellen Komplikation auf. Bei der Operation findet man eine viel größere Zerstörung im Felsenbein, als man erwartet hatte. Bisweilen findet eine Sepsis ihre Ursache in einer Mucosuseiterung, ohne daß man an das Ohr gedacht hatte. Hartog behandelte im Frühjahr solch einen Fall, wo vor 6 Wochen das Ohr leicht entzündet war, augenscheinlich heilte und dann plötzlich eine Septicämie auftrat. Bei der Operation war das Felsenbein sehr stark zerstört, die harte Hirnhaut war entblößt, es war ein perisinuöser Absceß da.

Für die Prognose ist der Bau des Felsenbeines wichtig. Die Zerstörung fängt an, wo viele pneumatische Zellen anwesend sind, durch dünne Knochenlamellen getrennt. Mit der nötigen Vorsicht beurteile man hierfür eine gute Röntgenphotographie. Wer den Streptococcus mucosus findet, hüte sich.

17. W. Posthumus Meyjes: **Mesothorium und Taubheit.**

Posthumus Meyjes hat 10 Monate ungefähr 100 taube und schwerhörige Pat. zwischen 8 und 80 Jahren mit Mesothorium behandelt. Er gebrauchte den Apparat von Hugel mit 1 *mg* Mesothorium, in radioaktiver Kraft übereinstimmend mit 1·35 *mg* Radiumbromid (Dr. Büchner). Es kam in den Gehörgang $1^1/_2$—$2^1/_2$ Minuten, ungefähr sechsmal mit Zwischenräumen von

Digitized by Google
Original from UNIVERSITY OF CALIFORNIA
Generated on 2019-10-24 14:49 GMT / http://hdl.handle.net/2027/uc1.b3252763
Public Domain in the United States, Google-digitized / http://www.hathitrust.org/access_use#pd-us-google

3 Tagen. Niemals Hyperämie des Ohres. In den meisten Fällen Besserung, weniger objektiv, aber die subjektiven Symptome: Ohrensausen, Gefühl von Druck auf die Ohren, Druck im Kopfe besserten sich. Am besten waren die Resultate bei 10 von den 20 Fällen von Taubheit infolge von trockenem Mittelohrkatarrh mit Perforation des Trommelfells. Bei großen Perforationen oder bei Radikaloperierten, wo also die γ-Strahlen das innere Ohr gleich erreichen, tritt bisweilen schon nach einer halben Minute Bestrahlung leichter Schwindel auf, einige Male kombiniert mit einem Eisengeschmack im Munde. Auch bei Sklerosis beobachtete er Schwindel, aber nur, wenn die Bestrahlung länger als 3 Minuten gedauert hatte. Posthumus Meyjes beschreibt 3 Pat. mit Sklerosis mit Hörverbesserung, objektiv nachweisbar nach der Bestrahlung. Er wiederholte die Behandlung alle 3 Monate. Nie sah er Nachteile. Die größte Besserung kommt im Anfang der Behandlung. Die genaue Dosierung ist am wichtigsten. Wir wollen durch leichte Reizung das geschwächte Gehör verbessern. Mesothorium ist besser als Radium, denn wir wollen mit einem Minimum von Energie ein Maximum von Durchdringungskraft anwenden. Die α-Strahlen haben bei einer Energie von 10.000 eine Durchdringungskraft von 1, die β-Strahlen bei einer Energie von 100 eine Durchdringungskraft von 100, die γ-Strahlen bei einer Energie von 1 eine Durchdringungkraft von 10.000.

Also wählen wir Mesothorium in einer Form, wobei die α-Strahlen durch einen silbernen Mantel ganz zurückgehalten werden, die β-Strahlen teilweise, die γ-Strahlen ungehindert wirken können.

Diskussion.

Boonacker fand in einigen Fällen subjektiv und objektiv Besserung, aber nicht so mannigfach und so augenfällig als Redner. Er behandelte 35 Fälle von leichten Sklerosen, chronischen Mittelohrkatarrhen und Otitis media mit trockener Perforation.

Quix sagt: Der kritisch veranlagte Ohrenarzt wird das Mittel mit Mißtrauen empfangen, denn man empfiehlt es für alle Formen von Taubheit und Schwerhörigkeit. Er wird genaue wissenschaftliche Untersuchungen abwarten.

van den Helm und Benjamins haben es auch angewendet.

Burger kann sich nicht die Wirkung auf Sklerosis erklären. Er warnt ernsthaft vor dem Erwecken von Erwartungen bei den Patienten.

Posthumus Meyjes antwortet: Die spezifische Wirkung des Mittels ist ihm gleichgültig, er ist zufrieden mit seiner 10%igen Verbesserung.

18. J. van der Hoeven Leonhard: **Über den Wert von Luftduschen in das Ohr nach Politzer bei Mittelohrentzündung.**

van der Hoeven Leonhard maß die Quantität Luft, die in einem sehr günstigen Falle von starkem Blasegeräusch bei einem Pat. während Politzers Luftdusche aus dem auswendigen Gehörgang entwich. Es war 10 cm^3 Luft in einer halben Sekunde. Er berechnete die Schnelle der Luft für verschiedene Orte im Mittelohr und verglich sie mit den Windschnellen. Er bespricht den Einfluß des Luftstromes auf den im Mittelohr anwesenden Eiter bei Perforationen von verschiedener Größe und an verschiedenen Orten des Trommelfells. Nur könnte die Luftdusche nützlich sein bei kleiner Perforation unten im Trommelfell. Diese findet man hauptsächlich bei der akuten Otitis. Aber hier ist Politzers Luftdusche kontraindiziert wegen der Gefahr der Mastoiditis. Es würde also am besten sein, bei Otorrhöe Politzers Luftdusche gar nicht anzuwenden.

Generated on 2019-10-24 14:49 GMT / http://hdl.handle.net/2027/uc1.b3252763
Public Domain in the United States, Google-digitized / http://www.hathitrust.org/access_use#pd-us-google
Digitized by Google
Original from UNIVERSITY OF CALIFORNIA

19. A. de Kleyn: **Familiäre Labyrinthtaubheit.**

de Kleyn sah März 1912 4 Kinder von vollkommen gesunden Eltern. Die Eltern haben normale Hörschärfe. Sie sind keine Blutsverwandten. In beiden Familien gar keine Taubheit. Kein Abortus. Alle Kinder sind normal geboren und blieben normal bis in das achte Jahr. Aber zwischen dem achten und neunten Jahre wurden drei schwerhörig und waren nach einigen Jahren ganz taub, dabei starkes Sausen. Übrigens sind die Kinder ganz gesund. Das jüngste Kind ist $8^1/_2$ Jahre; die Eltern hoffen, daß dieses frei bleibt von der Taubheit.

Bei allen 4 Kindern ist Wassermanns Reaktion negativ. Bei den drei Kindern Taubheit vollkommen. Der statische Apparat normal, weiter alles normal. Das vierte Kind hört normal. Also bei den 3 Kindern Labyrinthtaubheit. Die Behandlung: Kalium jodatum, Pilocarpineinspritzungen, Phosphor gaben keine Hilfe.

Diskussion.

Boonacker sah auch zwei Schwesterchen, deren Eltern blutsverwandt waren. Die Krankheit fing mit dem dritten Jahre an. Sie ist eine typische labyrinthäre Taubheit ohne Änderung des statischen Organes. Die Behandlung half nichts.

Braat kennt solch eine Familie von 7 Kindern, wovon 2 sehr früh und 3 zwischen dem 12. und 15. Jahre taub wurden. Aber der Vater hatte Syphilis.

20. P. Th. L. Kan: **Ein Fall von Zerstörung des Kanals des Nervus facialis durch Cholesteatom ohne Lähmung.**

In einem operierten Falle lief der Nerv ganz frei durch die Cholesteatommasse. Der knöcherne Kanal war verschwunden vom Foramen stylomastoideum bis über das ovale Fenster. Bei der Entfernung des Cholesteatoms zogen die Muskeln des Angesichts einige Male, aber er entfernte doch die ganze Masse ohne nachfolgende Lähmung. Im Falle von Noltenius wurde der Nerv bei der Operation durchgerissen, aber die Funktion kam wieder zurück.

Diskussion.

Struycken sah bei einer Totalaufmeißelung des Felsenbeines den Nervus facialis 1·5 *cm* frei in der Höhle ohne folgende Lähmung. Nach mehr als einem Jahr folgte auf Kratzen im Ohr mit einem Hölzchen eine völlige Lähmung, die wieder spontan heilte. Später konnte ein leicht federnder Druck eine vorübergehende Lähmung erregen.

21. F. H. Quix: **Ein Fall von schleichend verlaufendem extraduralen Abseß der Schädelgrube nach sehr leichten Ohrsymptomen.**

Pat. hatte 3 Monate heftige Schmerzen im linken hinteren Teil des Kopfes. Im Anfang war das Ohr leicht erkrankt, wogegen der Arzt eintropfen ließ. Das Ohr hatte nie etwas ausgeschieden und gab wenig Störung. Temperaturen normal. Am Schädel nichts zu finden. Das Trommelfell etwas verdickt, etwas rötlich verfärbt, die Hörschärfe herabgesetzt bis zu einigen Metern Flüsterstimme mit damit übereinstimmender Herabsetzung der Hörschärfe für einfache Töne, die Knochenleitung auf dem affizierten Ohr etwas verlängert, kalorische Reizbarkeit normal. Puls normal, Augenhintergrund normal usw. Quix hielt eine Felsenbeinerkrankung für wahrscheinlich, wenn auch objektiv nichts dafür zu finden war. Bei der Operation war der Knochen ausgefüllt

Digitized by Google
Original from UNIVERSITY OF CALIFORNIA
Generated on 2019-10-24 14:49 GMT / http://hdl.handle.net/2027/uc1.b3252763
Public Domain in the United States, Google-digitized / http://www.hathitrust.org/access_use#pd-us-google

mit bleichen Granulationen ohne Eiter. Die Chloroformnarkose war schwierig, einmal sistierte die Atmung, künstliche Respiration war nötig. Nach der Operation besserte sich das Gehör, Temperatur und Puls blieben normal, die Kopfschmerzen hielten an. Nach 9 Tagen trat zweifingerbreit hinter dem Felsenbein auf dem Hinterhauptbein ein circumscriptes Ödem auf, schmerzhaft bei Druck. In Äthernarkose entblößte Quix den Knochen; er war etwas verfärbt, indem eine kleine Öffnung zu einer kleinen Höhle leitete. Nach Erweiterung der Öffnung fand Quix einen großen extraduralen Absceß. Pat. heilte ganz. Dieser Absceß war also weit entfernt vom primären Herde.

22. C. H. Gantvoort: **Demonstration eines Lymphosarkoms der Mandel.**

Pat., 57 Jahre, hatte seit 6 Wochen Schluckbeschwerden. Eigroße Geschwulst der linken Mandel. Keine Drüsenschwellung am Hals. Die Geschwulst wird entfernt wie bei der Tonsillenexstirpation. Fast keine Blutung. Rasche Heilung. Mikroskopisch liegt die Geschwulst ganz innerhalb der Kapsel. Nach einem Monat entsteht eine rasch wachsende Lymphdrüsenschwellung am Hals, die bequem entfernt wird. Wieder nach 4 Wochen tritt eine kleine Lymphdrüsenschwellung auf, begleitet von leicht ausstrahlenden Schmerzen. Die Schwellung verschwindet nach zweimaliger Röntgenbestrahlung. Jetzt, ein halbes Jahr nach der ersten Operation, kein Rezidiv.

Der klinische Verlauf deutet auf Lymphosarkom. Die mikroskopische Untersuchung zeigt, daß die Geschwulst aus lymphoidem Gewebe besteht, das von lymphosarkomatösem Gewebe nicht zu unterscheiden ist. Auch sind noch möglich: Hodgkinsche Krankheit, in der Mandel anfangend, und eine leukämische Geschwulst der Mandel. Quix.

Bücherbesprechungen.

Moderne Ernährung. Von Dr. M. Hindhach. Verlag von W. Vobach & Co., Berlin.

In unserer fleischarmen gegenwärtigen Zeit blüht der Weizen der Vegetarianer. So sehr die Bestrebungen zu begrüßen sind, eine überflüssige Eiweißkost zu favorisieren, so können wir uns mit den Ausschreitungen auf vegetarischem Gebiete nicht befreunden. Ebensowenig wird man die Askese des Lebens billigen können, welche der Verf. zur Erreichung des wahren Lebenszieles für nötig hält. Tabak, Alkohol sind strenge zu verbannen, das Ideal ist, nackt zu gehen und ähnliche Scherze mehr. Im ganzen weht durch das Buch ein frischer, polemischer Zug, der besonders sympathisch berührt, wo die Eiweißmast unserer Zeit bekämpft wird. Walter Zweig (Wien).

Referate.

I. Allgemeines.

Kritisches zu den Stimmgabelversuchen und deren diagnostischer Wertung. Von Prof. Dr. Albert Bing (Wien). (Arch. f. Ohrhlk. 96. H. 3 u. 4.)

Die Untersuchungen des Verf.s lassen sich in folgendem Resümee zusammenfassen:

Digitized by Google
Original from UNIVERSITY OF CALIFORNIA
Generated on 2019-10-24 14:49 GMT / http://hdl.handle.net/2027/uc1.b3252763
Public Domain in the United States, Google-digitized / http://www.hathitrust.org/access_use#pd-us-google

1. Keine cranio-tympanale Leitung, sondern molekulare, direkte Kopfknochenleitung bei Ausschluß einer primären Zuleitung durch den Paukenapparat.

2. Die Lokalisierung der Hörempfindung für den von den Kopfknochen aus zugeleiteten Stimmgabelton erfolgt nach dem Prinzip des Parallelogramms der Kräfte in der Resultierenden der von den Nerven beider Seiten ausgewerteten Schallimpulse (Komponenten, Wage).

3. Anerkennung der Machschen Theorie vom behinderten Schallabfluß zur Begründung des Lateralisierens des Weberschen Versuches und der Verlängerung der kraniellen Perzeptionsdauer beim Schwabachschen Versuch.

4. Der Webersche Versuch wäre bedingend zu formulieren: Wenn der Webersche Versuch nach dem schlechter hörenden Ohr lateralisiert, so liegt in demselben ein Leitungswiderstand vor. Lateralisiert er entschieden nach dem gut oder besser hörenden Ohr, dann wird das schlechtere Hören durch eine Affektion des nervösen Hörapparates verursacht. Schlägt bei wesentlich verschiedengradiger Hörstörung beider Ohren der Webersche Versuch nicht aus, so handelt es sich im schwerer hörenden Ohr um Komplikation von Mittelohr- mit Labyrinthaffektion.

5. Der negative Rinnesche Versuch weist stets auf ein Schalleitungshindernis, doch muß nicht bei jedem Leitungswiderstand der Rinne negativ sein bzw. kann bei (geringen) Schalleitungshindernissen der Rinne positiv ausfallen.

6. Die Prüfungsergebnisse über die kranielle Perzeptionsdauer beim Schwabachschen Versuch wären mehr nach ihrer Beziehung zur Funktionstüchtigkeit des Hörnerven zu werten, die Verlängerung—Echo—(bei Schalleitungshindernissen) für normales Funktionieren — die Verkürzung als Herabsetzung des Perzeptionsvermögens des Nerven.

Ernst Urbantschitsch.

II. Äußeres Ohr und Mittelohr.

Beitrag zur Infektion mit Streptococcus mucosus. Von Dr. Ernst Winckler (Bremen). (Arch. f. Ohrhlk. 96. H. 3 u. 4.)

Auf Grund seiner Studien kommt Verf. zu dem Schluß, daß die Mucosusinfektion keine anderen Veränderungen setzt als die durch die übrigen Eitererreger verursachten. Der akute Nachschub eines latenten, schon länger bestehenden Entzündungsherdes findet sich nicht nur bei Streptococcus mucosus, sondern auch, und zwar viel häufiger, bei Streptococcus pyogenes, lanceolatus und Staphylococcus aureus, ja sogar albus. Die schwer zu beurteilenden Krankheitsbilder, welche nach Abklingen einer Mittelohrinfektion schleichend verlaufende Prozesse im Warzenfortsatz zuweilen ergeben können, sind nicht immer durch Streptococcus mucosus bedingt. Die Röntgenbilder können unter Umständen ein deutliches Bild über den vorliegenden Prozeß geben und sind

Digitized by Google
Original from UNIVERSITY OF CALIFORNIA
Generated on 2019-10-24 14:49 GMT / http://hdl.handle.net/2027/uc1.b3252763
Public Domain in the United States, Google-digitized / http://www.hathitrust.org/access_use#pd-us-google

in allen zweifelhaften Fällen als ein wertvolles diagnostisches Hilfsmittel heranzuziehen. Wenn die Behauptungen des Verf.s in dieser Form auch zweifellos richtig sind, so können doch die Mitteilungen nicht die Tatsache umstoßen, daß den „Mucosus-Otitiden" in der Pathologie und dem klinischen Verlauf der Mittelohrentzündungen eine Art Sonderstellung einzuräumen ist. Vor allem scheinen die Untersuchungen des Autors darauf hinzuweisen, daß die Mucosus-Otitiden lokal verschieden sowohl bezüglich ihrer Qualität wie Quantität auftreten. Ernst Urbantschitsch.

Sektionsbefund eines Falles von angeborener einseitiger Atresie des Gehörganges. Von W. Takanarita aus Tokio (Japan). Aus der Universitätsklinik für Ohren- und Kehlkopfkrankheiten zu Jena (Direktor: Prof. Dr. K. Wittmaack). Mit einer Abbildung. (Arch. f. Ohrhlk. 96. H. 3 u. 4.)

Verf. hat bei mikroskopisch sichergestellter normaler Ausbildung des Labyrinths und des Mittelohres außer einer Mikrotie der Ohrmuschel das vollkommene Fehlen des äußeren Gehörganges, ein rudimentäres Trommelfell und einen abnormen Annulus tympanicus festgestellt.

Ernst Urbantschitsch.

III. Labyrinth und Hörnerv.

Die Entstehung der tympanogenen Labyrinthitis. Von Dr. med. Johannes Zange, Assistent der Klinik in Jena. Aus den oto-laryngologischen Universitätskliniken zu Jena und Straßburg i. E. (Wiesbaden 1913, J. Bergmann.)

Verfasser geht nach einem historischen Überblick über die Frage nach dem Orte des Labyrintheinbruches zunächst auf die Begründung der eigenen Fragestellung ein: Nur aus dem Wesen des Mittelohrprozesses und der Kenntnis der Übergangsbedingungen ist eine richtige und praktisch brauchbare Lösung der Frage nach dem Ort und der Art des Labyrintheinbruches zu gewinnen. Zum Zwecke einer übersichtlichen Erörterung teilt er die Mittelohrentzündungen in sechs Gruppen: 1. die der akuten Otitis media, 2. der akuten Otitis media bei Scharlach, 3. der subakuten Otitis media (Infektionen mit Streptococcus mucosus), 4. der chronischen Otitis media purulenta ohne Cholesteatombildung, 5. der chronischen Otitis media purulenta mit Cholesteatombildung und 6. der tuberkulösen Otitis media.

Die wichtigsten Ergebnisse der allgemeinen Erörterungen faßt der Autor in folgenden Punkten zusammen:

1. Der Ort und zum Teil auch die Art des Labyrintheinbruches bei Mittelohrentzündungen hängt von dem Wesen des Mittelohrprozesses ab und von den Bedingungen, die er für den Übergang in der lateralen Labyrinthwand findet.

2. Die knöcherne und die häutige Labyrinthkapsel verhalten sich gegenüber exsudativen Entzündungsvorgängen ebenso wie gegenüber proliferierenden verschieden: Die häutige Kapsel (Fenstermembran) wird durch exsudative Vorgänge (Eiter) eingeschmolzen und durchbrochen, durch proliferierende

Digitized by Google
Original from UNIVERSITY OF CALIFORNIA
Generated on 2019-10-24 14:49 GMT / http://hdl.handle.net/2027/uc1.b3252763
Public Domain in the United States, Google-digitized / http://www.hathitrust.org/access_use#pd-us-google

Vorgänge (Granulationsgewebe) aber in der Regel nicht zerstört. (Ausnahmen: bei Tuberkulosen.) Die knöcherne Kapsel dagegen verhält sich genau umgekehrt.

Darin liegt die anatomische Bedeutung des Wesens der Mittelohrentzündung für den Ort und die Art des Labyrintheinbruches im allgemeinen. Daraus folgt:

a) Vorwiegend proliferierende Prozesse (meist chronische) werden voraussichtlich durch die knöcherne Kapsel ins Labyrinth eindringen, vorwiegend exsudative Prozesse (akute eitrige wie akute und chronisch nekrotisierende) aber durch die Fenster.

b) Akute Azerbationen chronischer Mittelohreiterungen, bei denen ähnlich akuten Entzündungen die exsudativen Vorgänge überwiegen, werden die Fenster als Eingang wählen, vorausgesetzt, daß die knöcherne Kapsel nicht vorher bereits durch den alten chronischen (proliferierenden) Prozeß arrodiert war. In letzterem Falle werden sie durch die Bresche in der knöchernen Kapsel, also an der Stelle des geringsten Widerstandes aufs Labyrinth übergehen.

3. Bei der engeren Wahl der Eintrittspforte durch die knöcherne Labyrinthkapsel spielt neben der topographischen Lage (Exposition einiger Teile) und dem Dickendurchmesser der Kapsel (dünne Stellen) die Art der Gefäßversorgung eine wesentliche Rolle.

Die Gefäßversorgung kann auf zweierlei Weise den Übergang der Entzündung aufs Labyrinth begünstigen:

a) mittelbar, indem sie die Auflösung und Durchbrechung der Knochenkapsel an reicher vaskularisierten Stellen auch von den Gefäßkanälen aus ermöglicht,

b) unmittelbar durch direkte Gefäßverbindungen mit dem inneren Ohr. Dort sind am häufigsten Einbrüche durch die knöcherne Kapsel zu erwarten, wo mehrere dieser Bedingungen zusammentreffen.

4. Die Fenster, auch das runde Fenster, dürfen nicht ohne weiteres als prädisponiert für die Labyrinthinfektion angesehen werden. Sie sind vielmehr von vornherein geschützt:

a) durch die topographische Lage,

b) durch die Gefäßlosigkeit der Membranae propriae.

5. Werden die Nischen trotzdem von einer heftigen Entzündung befallen, so kann dieser Vorteil auch zum Nachteil werden, indem

a) bei stärkerer Schleimhautschwellung leicht Eiterstauung in den Nischen eintritt,

b) die Membranen bei schwerer Schädigung ihres Schleimhautüberzuges der Haupternährungsquelle beraubt werden und nun leichter zugrunde gehen.

Digitized by Google
Original from UNIVERSITY OF CALIFORNIA
Generated on 2019-10-24 14:50 GMT / http://hdl.handle.net/2027/uc1.b3252763
Public Domain in the United States, Google-digitized / http://www.hathitrust.org/access_use#pd-us-google

Nur unter dieser Einschränkung kann von einer Prädisposition der Fenster gesprochen werden.

6. Die Hauptursachen der Labyrinthinfektion durch die Fenster liegen wahrscheinlich meistens in der Schwere der örtlichen Infektion und vielfach zugleich in einer Verminderung der allgemeinen Gewebsresistenz.

Dann geht Verfasser auf die spezielle Besprechung der von ihm aufgestellten, oben genannten Gruppen über. Zunächst stellte er bezüglich der akuten Otitis media fest:

1. Die akuten Mittelohrentzündungen gehen in der Regel durch die häutige Kapsel, durch die Fenster, fast nie durch die knöcherne Kapsel auf das Labyrinth über.

2. Fenstereinbrüche sind bei akuten Otitiden um so sicherer anzunehmen, je frischer die Mittelohrentzündung ist und je früher die Labyrinthitis einsetzt.

3. Der Grund für das Fehlen von Einbrüchen durch die knöcherne Kapsel und für die regelmäßigen Fensterübergänge liegt im Wesen der akuten Mittelohrentzündung.

4. Als Hauptursache der Labyrinthinfektionen bei akuten Otitiden überhaupt sind meistens die Schwere der Infektion, oft auch gleichzeitig eine Herabsetzung der Gewebsresistenz durch Allgemeinerkrankungen anzusehen. Eine Prädisposition der Fenster kommt nur unter besonderen Umständen in Betracht.

5. Nach akuten Mittelohrentzündungen tritt nicht selten bei noch erhaltenen Fenstermembranen bereits eine eitrige Labyrinthitis auf, es ist aber unbegründet, deshalb in induzierte und Perforationslabyrinthitiden zu trennen.

Hierauf bespricht er die Gruppe der Otitis media acuta bei Scharlach mit folgendem Ergebnis:

1. Bei der akuten Mittelohrentzündung nach Scharlach erfolgt der Übergang der Entzündung in der Regel durch die Fenster, fast nie durch die knöcherne Kapsel.

2. Der Grund der ausschließlichen Überleitung durch die Fenster ist der gleiche, allgemeine, der auch für die akute Otitis media simplex gilt.

3. Bei der Scharlachotitis erkranken Fenstermembranen und Labyrinth bekanntlich

a) besonders häufig, trotzdem aber

b) verhältnismäßig oft nur leicht, was um so auffallender ist, als man bei der Schwere der örtlichen Infektion und der Herabsetzung der allgemeinen Gewebsresistenz das Gegenteil erwarten sollte. Die Fenstermembranen bleiben dabei häufig in ihrem Zusammenhang erhalten.

Generated on 2019-10-24 14:50 GMT / http://hdl.handle.net/2027/uc1.b3252763
Public Domain in the United States, Google-digitized / http://www.hathitrust.org/access_use#pd-us-google
Digitized by Google
Original from UNIVERSITY OF CALIFORNIA

Ad *a)* Die Häufigkeit der Labyrinthbeteiligung im allgemeinen erklärt sich aus der schweren Mittelohrinfektion und aus der gewöhnlich verminderten Gewebsresistenz.

Ad *b)* Der Grund für diese Kontrasterscheinung ist in der Wechselwirkung zu suchen zwischen dem relativen Schutz, den die Fensternischen den Membranen gewähren, und der trotzdem bestehenden Schwäche der Membranen, welche durch die Verminderung der allgemeinen Gewebsresistenz hervorgerufen wird. Dadurch werden die Membranen und das Labyrinth auch schon bei verhältnismäßig leichter Erkrankung der Nischenschleimhaut in Mitleidenschaft gezogen.

Die Untersuchungen über subakute Otitis media mit Berücksichtigung der Infektionen mit Streptococcus mucosus ergab:

1. Subakute Mittelohrentzündungen, die unter dem charakteristischen Bilde der Mucosusotitis verlaufen, dringen in der Regel durch die knöcherne Kapsel. nicht durch die Fenster in das Labyrinth ein. Dabei scheinen vor allem die Bogengänge, besonders die vertikalen, bevorzugt zu sein.

2. Der Einbruch in das Labyrinth erfolgt gewöhnlich relativ spät, oft erst nach mehreren Wochen oder gar erst einigen Monaten.

3. In einem Teil der bisher beschriebenen Fälle handelt es sich sicher um Infektionen mit dem Streptococcus mucosus, in einem anderen Teil ist dieser Erreger wahrscheinlich der Urheber gewesen.

4. Die Ursache der unter 1 und 2 gegebenen Erscheinungen ist in dem Wesen des Mittelohrprozesses zu suchen.

5. Die Häufigkeit der Bogengangseinbrüche, besonders an den vertikalen Halbzirkelkanälen, erklärt sich *a)* aus der Gefäßversorgung, *b)* aus den ungünstigen Sekretabflußbedingungen in dieser Gegend.

Bei der chronischen Otitis media ohne Cholesteatombildung sind folgende Punkte bemerkenswert:

1. Der Ort des Labyrintheinbruches bei chronischen Mittelohreiterungen ohne Cholesteatombildung wechselt sehr. Zahlreichen Einbrüchen durch die knöcherne Kapsel stehen noch zahlreichere Fenstereinbrüche gegenüber.

2. Der Grund für diese Unregelmäßigkeit liegt *a)* in der Unbeständigkeit, mit der bei diesen Formen der Knochen von vornherein beteiligt ist, *b)* in dem häufigen Auftreten akuter Azerbationen, die anders wirken als der ursprünglich schleichende chronische Prozeß.

3. Der ursprünglich schleichende chronische Prozeß dringt in der Regel durch die knöcherne Kapsel in das Labyrinth ein, vorausgesetzt, daß er überhaupt den Knochen ergriffen hat. Die Kapsel der Bogengänge wird dabei mehr bevorzugt als die der Schnecke.

4. Akute Azerbationen chronischer Mittelohreiterungen gehen an der Stelle des geringsten Widerstandes auf das Labyrinth über *a)* bei bereits be-

Digitized by Google
Original from UNIVERSITY OF CALIFORNIA
Generated on 2019-10-24 14:50 GMT / http://hdl.handle.net/2027/uc1.b3252763
Public Domain in the United States, Google-digitized / http://www.hathitrust.org/access_use#pd-us-google

stehenden Breschen in der knöchernen Kapsel durch diese, *b)* bei vorher unversehrter Knochenkapsel durch die Fenster.

Bezüglich der chronischen Mittelohreiterungen mit Cholesteatombildung läßt sich sagen:

1. Bei Cholesteatomeiterungen hat man unter Umständen drei Stufen von Veränderungen im Mittelohr und Labyrinth zu unterscheiden:

a) Reste alter, abgelaufener Entzündungen aus der Zeit der ehemals akuten Otitis media (häufig nach Scharlach?),

b) Veränderungen, hervorgerufen durch die chronische Cholesteatomeiterung als solche,

c) Änderungen des alten Prozesses und neue Veränderungen, hervorgerufen durch akute Azerbationen.

2. Die chronischen Cholesteatomeiterungen als solche (1 *b*) brechen in der Regel durch die knöcherne Kapsel, meist durch den vorderen Schenkel des horizontalen Bogenganges ins Labyrinth ein (vermittelst granulierender Ostitis):

a) Der Einbruch durch die Bogengangskapsel, besonders die des horizontalen Bogenganges, ist um so sicherer anzunehmen, je schärfer die epitympanale Form des Cholesteatoms ausgesprochen ist,

b) bei pantympanalen Cholesteatomen dagegen ist die Bestimmung der Einbruchspforte unsicher.

3. Akute Azerbationen dringen bei vorher bestehenden Breschen in der knöchernen Kapsel gewöhnlich durch diese ins Labyrinth ein, sonst durch die Fenster.

4. Das Verhalten unter 3 und 4 bestätigt unsere allgemeinen Anschauungen. Es läßt sich aus dem Wesen des Mittelohrprozesses und seiner Beziehungen zu den in der Labyrinthkapsel gegebenen Bedingungen erklären.

Die Untersuchungen über die tuberkulöse Otitis media läßt folgende zusammenfassende Schlußfolgerungen zu:

1. Die Stellen des Labyrintheinbruches tuberkulöser Mittelohrentzündungen sind sehr mannigfaltig. Mehrfache primäre Durchbrüche gleichzeitig durch die knöcherne und die häutige Kapsel sind sehr häufig, sekundäre Durchbrüche sind äußerst selten.

2. In der knöchernen Kapsel bleibt keine Stelle verschont. Dennoch finden sich einige Stellen besonders häufig und ungefähr gleich zahlreich durchbrochen:

a) am Vestibularapparat: der vordere Schenkel des horizontalen Bogenganges mit dem Tuber ampullare,

b) an der Schnecke: das Promontorium (Einfluß der Gefäßversorgung).

Digitized by Google
Original from UNIVERSITY OF CALIFORNIA
Generated on 2019-10-24 14:50 GMT / http://hdl.handle.net/2027/uc1.b3252763
Public Domain in the United States, Google-digitized / http://www.hathitrust.org/access_use#pd-us-google

3. Am häufigsten, ja, fast in jedem Falle, geht der Prozeß allein oder gleichzeitig durch die Fenster auf das Labyrinth über. Die Membranen bleiben dabei häufig lange in ihrer Kontinuität erhalten (induziertes Stadium).

4. Ort und Art der Labyrinthinfektion erklärt sich auch bei der Tuberkulose aus dem Wesen des Mittelohrprozesses und seiner Beziehungen zu den allgemeinen Bedingungen. Insbesondere sind die auffallend häufigen Fensterübergänge darin begründet, daß sich einmal tuberkulöses Granulationsgewebe den Membranen gegenüber wahrscheinlich anders verhält als gewöhnliches Granulationsgewebe und daß daher auch die vorwiegend proliferierenden Formen durch die Fenster ins Labyrinth dringen können, vor allem aber sind sie begründet in dem Überwiegen der exsudativen oder nekrotisierenden Formen der Mittelohrtuberkulose.

5. Die häufige und trotzdem meist, wenigstens zunächst, nur leichte Beteiligung der Fenstermembran und des anstoßenden Labyrinths bei Mittelohrtuberkulosen, besonders bei den nekrotisierenden Formen, erklärt sich:

a) aus denselben Umständen wie die ähnliche Erscheinung bei der Scharlachotitis (siehe dort),

b) aus dem gewöhnlich schleichenden Verlauf des tuberkulösen Prozesses.

Den Schluß der äußerst fleißigen und lesenswerten Arbeit bilden Bemerkungen über die Untersuchungstechnik sowie ein Literaturverzeichnis, das 112 Nummern umfaßt. Eine Anzahl Abbildungen auf 4 Tafeln illustrieren die interessanten Ausführungen. Ernst Urbantschitsch.

IV. Otochirurgie.

Über die plastische Deckung von Duradefekten nach Abtragung von Hirnprolapsen in der Otochirurgie. Von Primar Privatdozent Dr. Otto Mayer. Aus der oto-laryngologischen Abteilung des Kaiser-Jubiläums-Spitals der Stadt Wien. (Zschr. f. Ohrhlk. 73. H. 1.)

Zur Vermeidung der bekannten Übelstände, welche die einfache Abtragung der Prolapse im Niveau der Dura nach sich zieht, empfahl Reinking, nach der Abtragung „den Defekt im Knochen“ zu schließen oder durch einen Hautperiostlappen zu decken.

Mayer stellt nun auf Grund der in der Literatur niedergelegten Erfahrungen über die ungünstigen Folgen einer festen Verwachsung der Hirnoberfläche mit dem Hautperiostlappen die weitere Forderung auf, auch den Defekt in der Dura sofort nach der Abtragung des Prolapses plastisch zu decken.

Die Methode der Plastik nach v. Hacker schildert er an der Hand eines in der Österreichischen Otologischen Gesellschaft demonstrierten Falles, den er selbst operiert und in kurzer Frist vollkommen zur Heilung gebracht hat.

Die Vorzüge dieser Methode lassen sich wie folgt zusammenfassen:

Digitized by Google
Original from UNIVERSITY OF CALIFORNIA
Generated on 2019-10-24 14:50 GMT / http://hdl.handle.net/2027/uc1.b3252763
Public Domain in the United States, Google-digitized / http://www.hathitrust.org/access_use#pd-us-google

1. Sofortiger Verschluß des Subarachnoidealraumes beziehungsweise des Ventrikels — wenn dieser bei der Abtragung eröffnet wurde —, daher Vermeidung des Liquorabflusses und einer Liquorfistel.

2. Fester und dauernder Verschluß des Duradefekts.

3. Vermeidung einer später in das Gehirn einstrahlenden, mit der Haut fest verwachsenen Narbe und ihrer Folgezustände.

4. Bei Abtragung der Tabula externa zugleich mit dem Periost kann auch die Verwachsung der Haut mit dem umgekehrten Periostlappen verhindert werden.

Bezüglich des Zeitpunktes der vorzunehmenden Operation spricht sich Verf. dahin aus, daß nach erfolgter Epidermisierung des Prolapses die Operation sich technisch ungleich schwieriger gestalte, weshalb dieser Prozeß nicht abgewartet werden soll, und dies um so weniger, als auch andere Operationen bei granulierenden Wunden tadellos gelingen.

Zum Schlusse gibt er zu erwägen, ob nicht auch in Fällen, in denen sich der Prolaps spontan zurückbildet, der Duradefekt plastisch zu decken wäre, um den wegen der Fixation der Hirnoberfläche und der Meningen an eine mit der Haut fest verwachsene, derbe Narbe der Dura zu gewärtigenden schweren klinischen Erscheinungen wirksam zu begegnen. Lawner.

Personalien.

Verliehen: Das Ritterkreuz des Franz Josefs-Ordens und das Ehrenzeichen vom Roten Kreuz II. Klasse mit der Kriegsdekoration an Stabsarzt D. Lawner.

Ernannt: Tit.-Professor Dr. Gustav Alexander zum außerord. Professor für Ohrenheilkunde an der Universität in Wien.

Habilitiert: Dr. Oskar Beck, Assistent an der Univ.-Ohrenklinik in Wien, für Ohrenheilkunde.

Gestorben: In Nisch Dr. Schraga, Ohrenarzt in Belgrad.

Für den wissenschaftlichen Teil verantwortlicher Redakteur: Dr. E. Urbantschitsch, Dr. H. Marschik.
Herausgeber, Eigentümer und Verleger: Urban & Schwarzenberg.

Druck von Gottlieb Gistel & Cie., Wien, III., Münzgasse 6.

Digitized by Google
Original from UNIVERSITY OF CALIFORNIA
Generated on 2019-10-24 14:50 GMT / http://hdl.handle.net/2027/uc1.b3252763
Public Domain in the United States, Google-digitized / http://www.hathitrust.org/access_use#pd-us-google

Tafel XXII.

Monatsschrift für Ohrenheilkunde und Laryngo-Rhinologie, 49. Jahrg., 11./12. Heft.

Österreichische Otologische Gesellschaft. Sitzung vom 25. Oktober 1915.
(Zur Demonstration von Prof. Alexander.)

Fig. 1.

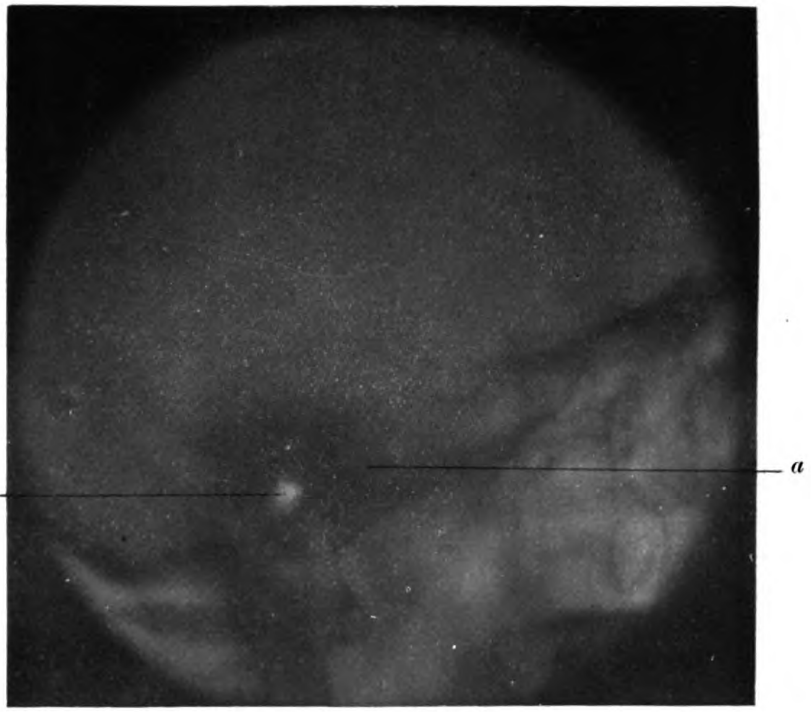

(Fall 1) *a* = Einschußstelle (Jochbein), *b* = Ausschußstelle (äußerer Gehörgang).

Fig. 2.

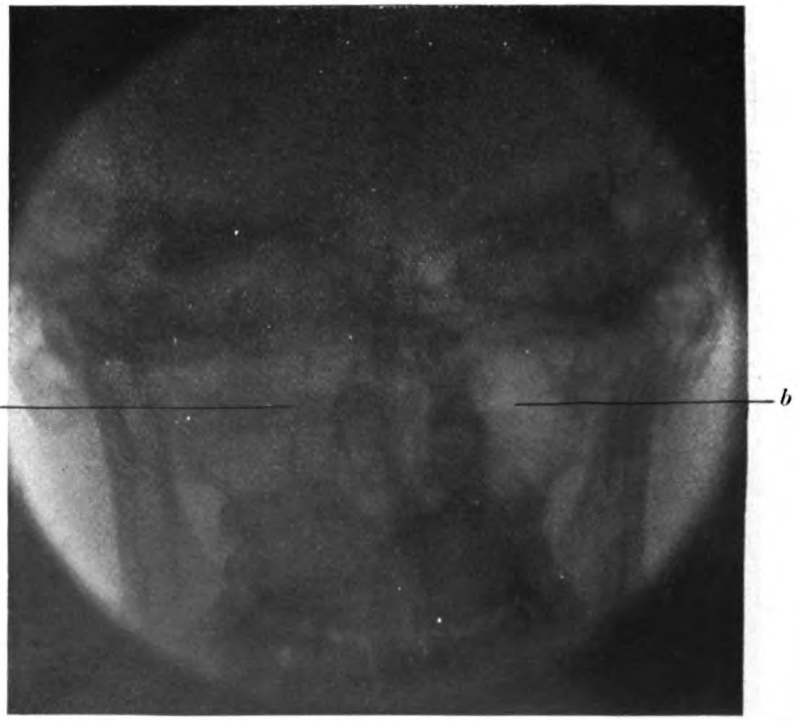

(Fall 2) *a* = von Eiter erfüllte rechte Oberkieferhöhle, *b* = normale linke Oberkieferhöhle.

Verlag von Urban & Schwarzenberg, Berlin und Wien. Druck von Gottlieb Gistel & Cie., Wien.

Digitized by Google
Original from UNIVERSITY OF CALIFORNIA
Generated on 2019-10-24 14:50 GMT / http://hdl.handle.net/2027/uc1.b3252763
Public Domain in the United States, Google-digitized / http://www.hathitrust.org/access_use#pd-us-google

Tafel XXIII.

Monatsschrift für Ohrenheilkunde und Laryngo-Rhinologie, 49. Jahrg., 11./12. Heft.

Österreichische Otologische Gesellschaft. Sitzung vom 25. Oktober 1915.
(Zur Demonstration von Prof. Alexander.)

Fig. 3.

(Fall 3.)

Fig. 4.

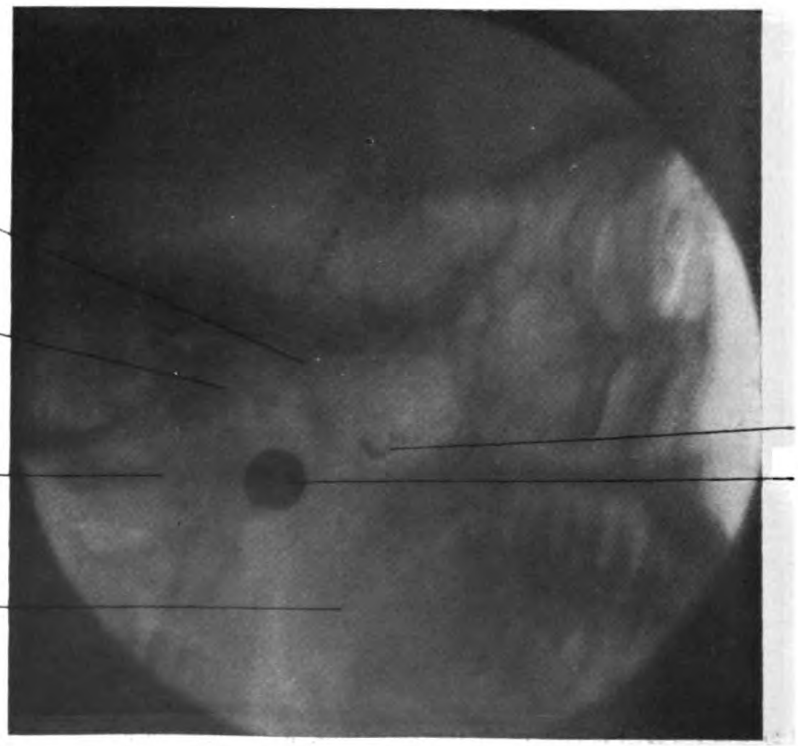

(Fall 3.)

Verlag von Urban & Schwarzenberg, Berlin und Wien. Druck von Gottlieb Gistel & Cie., Wien.

Digitized by Google
Original from UNIVERSITY OF CALIFORNIA
Generated on 2019-10-24 14:50 GMT / http://hdl.handle.net/2027/uc1.b3252763
Public Domain in the United States, Google-digitized / http://www.hathitrust.org/access_use#pd-us-google

Tafel XXIV.

**Monatsschrift für Ohrenheilkunde und Laryngo-Rhinologie,
49. Jahrg., 11./12. Heft.**

Österreichische Otologische Gesellschaft. Sitzung vom 25. Oktober 1915.
(Zur Demonstration von Prof. Alexander.)

Fig. 5.

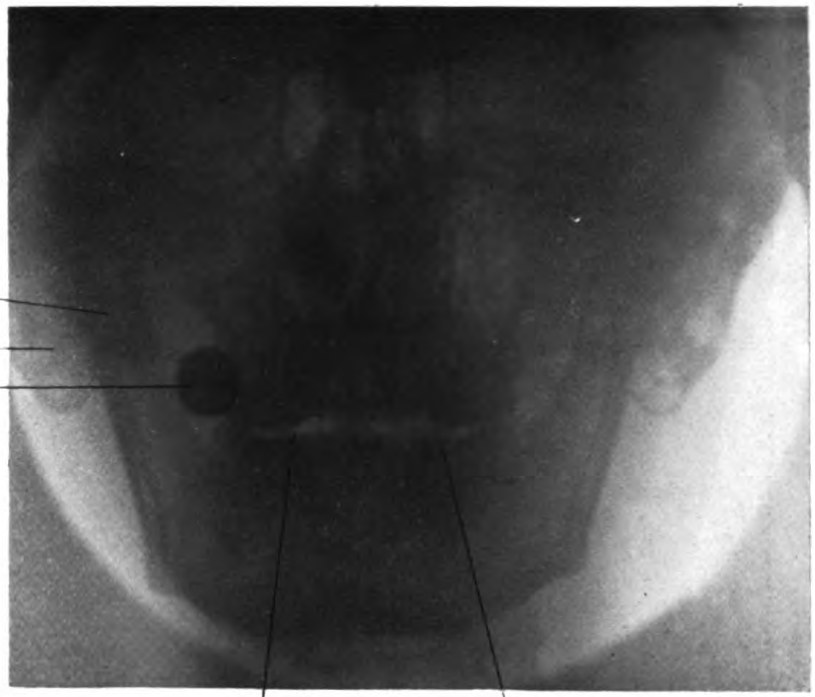

Fig. 6.

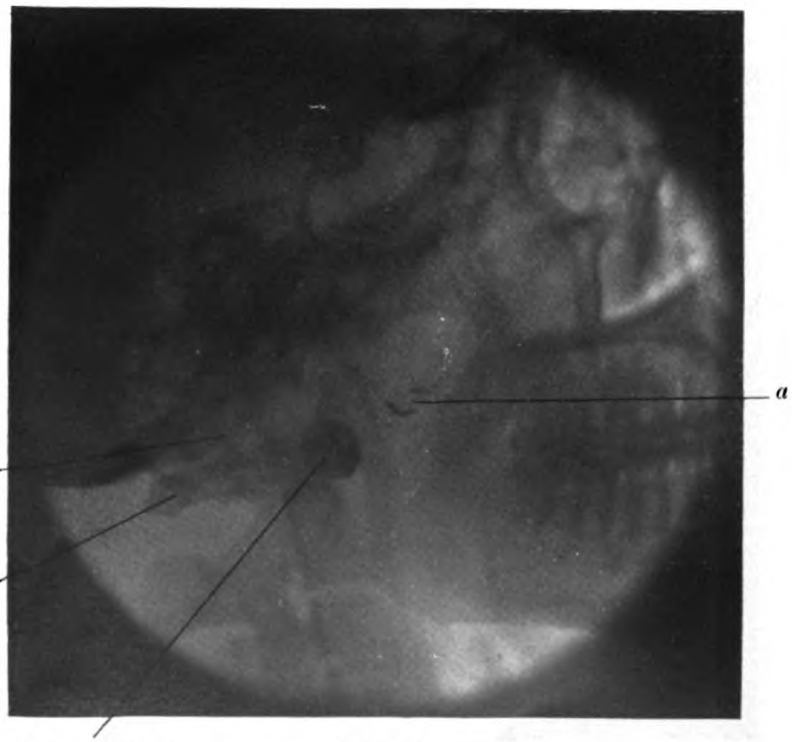

Digitized by Google
Original from UNIVERSITY OF CALIFORNIA

Verlag von Urban & Schwarzenberg, Berlin und Wien. Druck von Gottlieb Gistel & Cie., Wien.

Generated on 2019-10-24 14:50 GMT / http://hdl.handle.net/2027/uc1.b3252763
Public Domain in the United States, Google-digitized / http://www.hathitrust.org/access_use#pd-us-google

Tafel XXV.

Monatsschrift für Ohrenheilkunde und Laryngo-Rhinologie, 49. Jahrg., 11./12. Heft.

Österreichische Otologische Gesellschaft. Sitzung vom 25. Oktober 1915.
(Zur Demonstration von Prof. Alexander.)

Fig. 7.

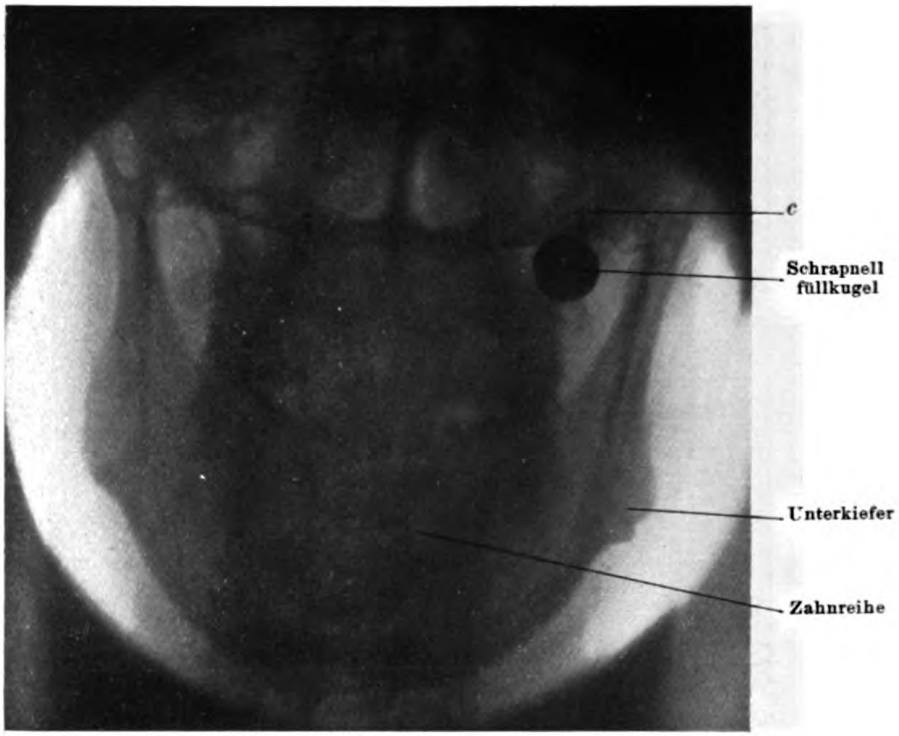

(Fall 4.)

Fig. 8.

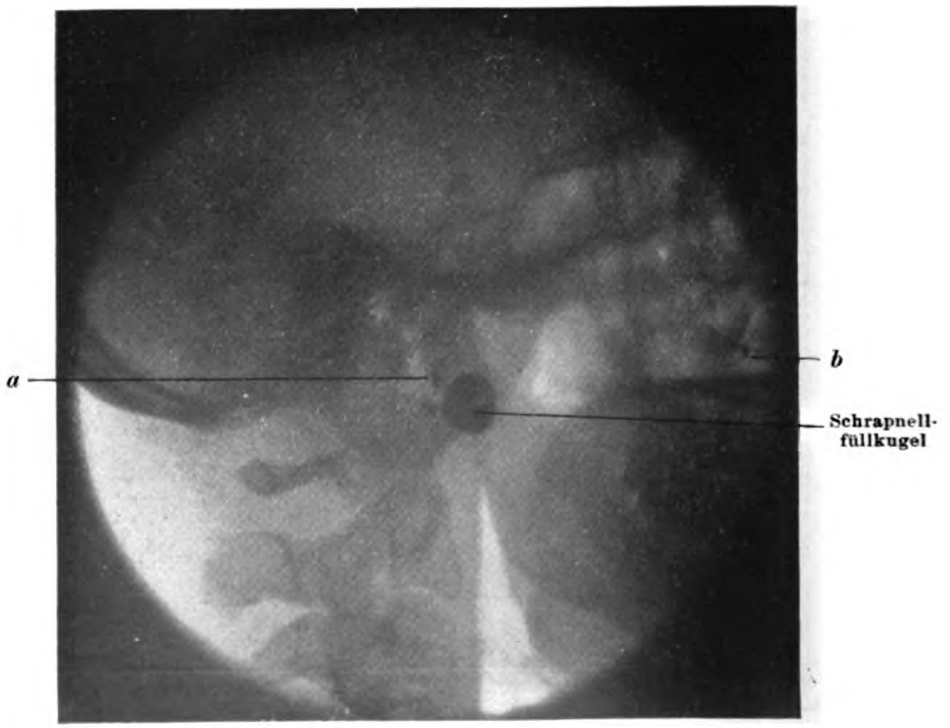

(Fall 4.)

Verlag von Urban & Schwarzenberg, Berlin und Wien. Druck von Gottlieb Gistel & Cie., Wien.

Digitized by Google
Original from UNIVERSITY OF CALIFORNIA
Generated on 2019-10-24 14:50 GMT / http://hdl.handle.net/2027/uc1.b3252763
Public Domain in the United States, Google-digitized / http://www.hathitrust.org/access_use#pd-us-google

Tafel XXVI.

Monatsschrift für Ohrenheilkunde und Laryngo-Rhinologie, 49. Jahrg., 11./12. Heft.

Österreichische Otologische Gesellschaft. Sitzung vom 25. Oktober 1915.
(Zur Demonstration von Prof. Alexander.)

Fig. 9.

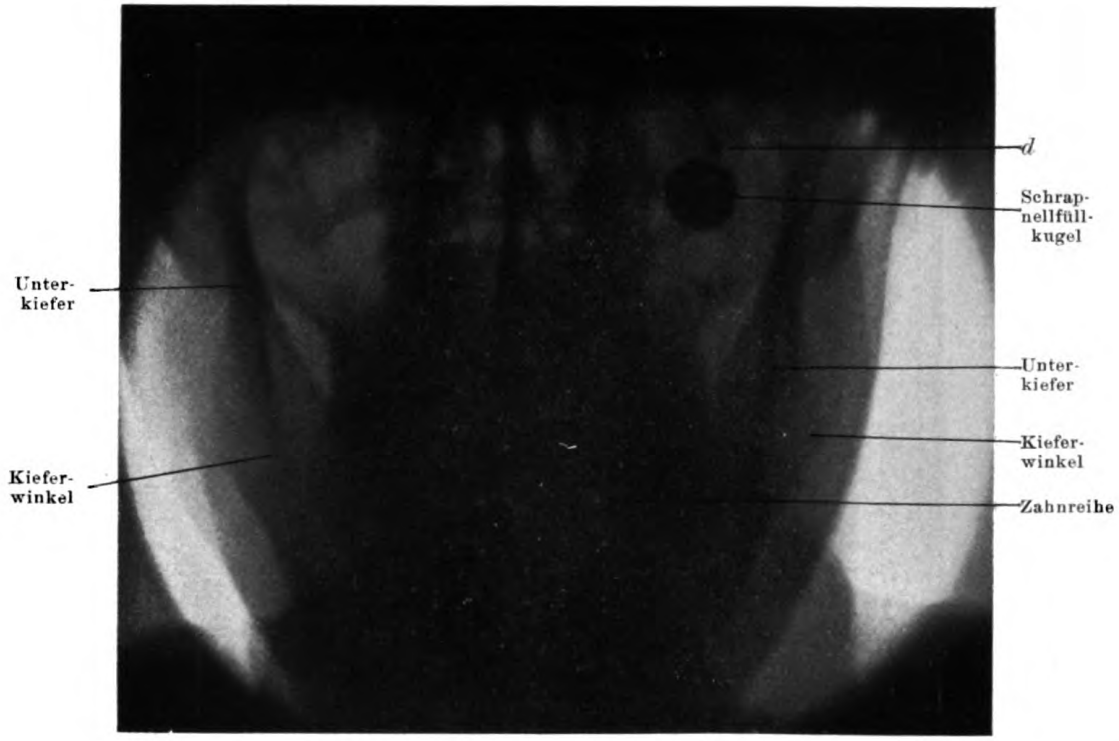

(Fall 4.)

Fig. 10.

(Fall 5.)

Digitized by Google
Original from UNIVERSITY OF CALIFORNIA

Verlag von Urban & Schwarzenberg, Berlin und Wien. Druck von Gottlieb Gistel & Cie., Wien.

Generated on 2019-10-24 14:50 GMT / http://hdl.handle.net/2027/uc1.b3252763
Public Domain in the United States, Google-digitized / http://www.hathitrust.org/access_use#pd-us-google

Tafel XXVII.

Monatsschrift für Ohrenheilkunde und Laryngo-Rhinologie, 49. Jahrg., 11./12. Heft.

Österreichische Otologische Gesellschaft. Sitzung vom 25. Oktober 1915.
(Zur Demonstration von Prof. Alexander.)

Fig. 11.

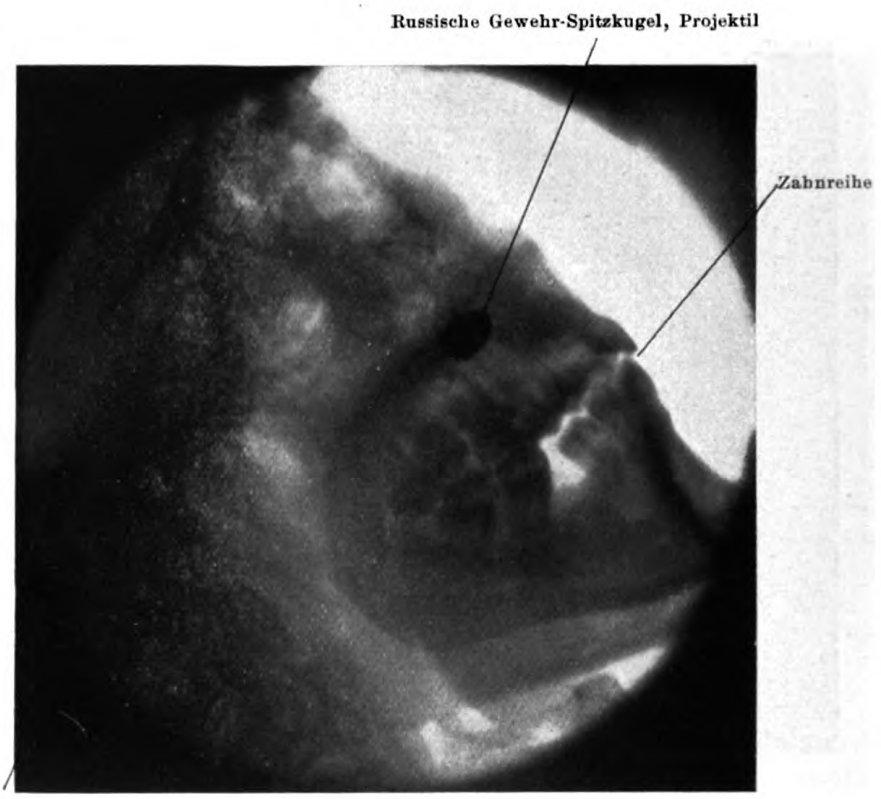

(Fall 5.)

Fig. 12.

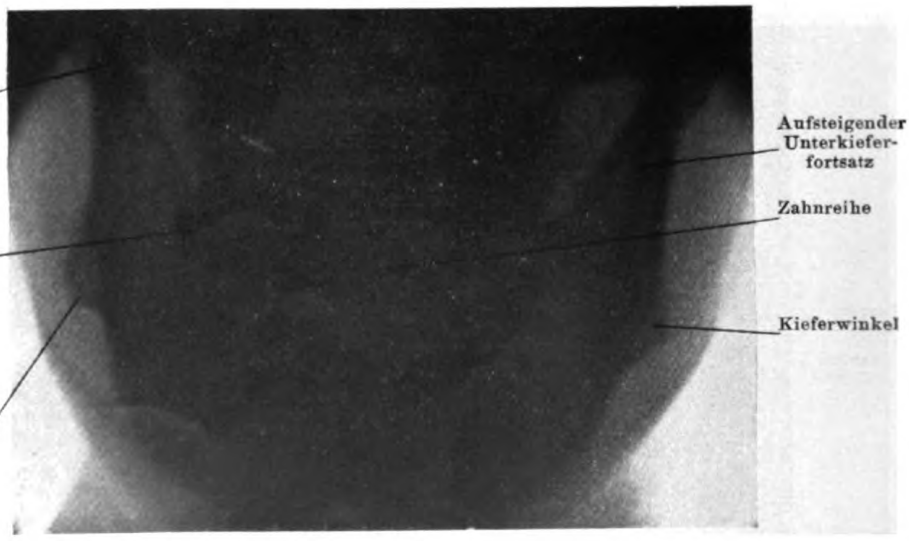

(Fall 6.)

Digitized by Google
Original from UNIVERSITY OF CALIFORNIA

Verlag von Urban & Schwarzenberg, Berlin und Wien. Druck von Gottlieb Gistel & Cie., Wien.

Generated on 2019-10-24 14:50 GMT / http://hdl.handle.net/2027/uc1.b3252763
Public Domain in the United States, Google-digitized / http://www.hathitrust.org/access_use#pd-us-google

Tafel XXVIII.

**Monatsschrift für Ohrenheilkunde und Laryngo-Rhinologie,
49. Jahrg., 11./12. Heft.**

Österreichische Otologische Gesellschaft. Sitzung vom 25. Oktober 1915.
(Zur Demonstration von Prof. Alexander.)

Fig. 13.

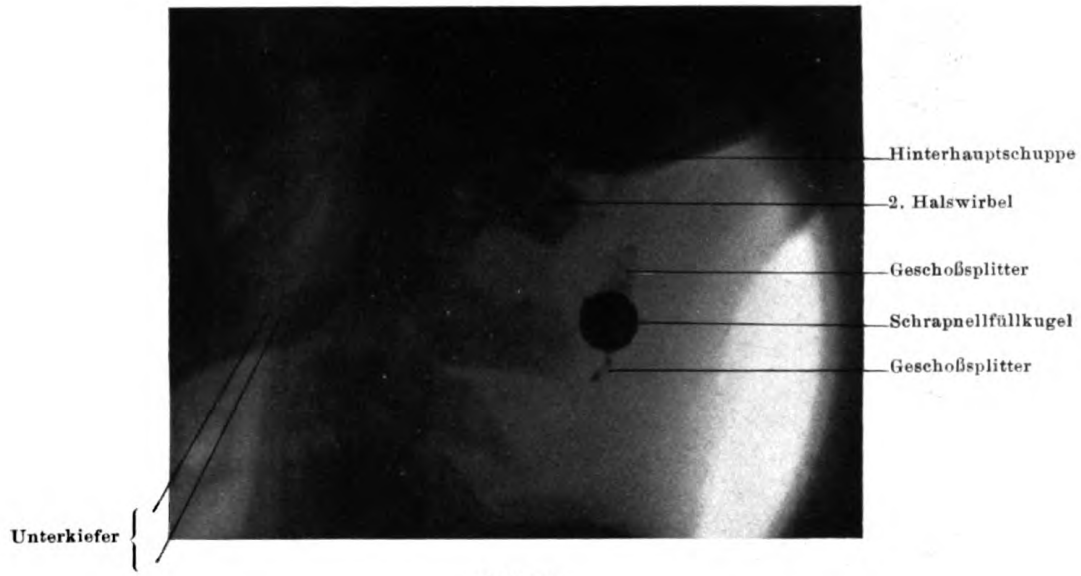

(Fall 6.)

Fig. 14.

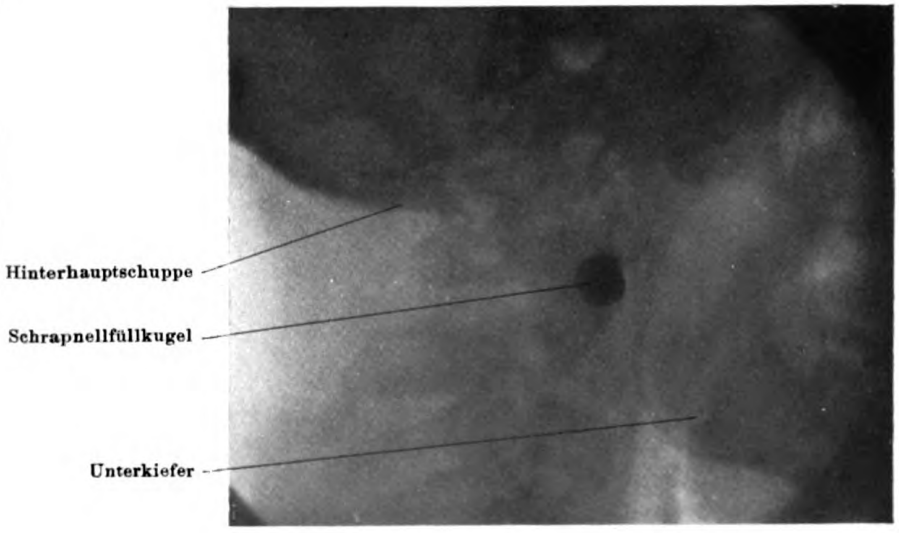

(Fall 7.)

Verlag von Urban & Schwarzenberg, Berlin und Wien.
Druck von Gottlieb Gistel & Cie., Wien.

Digitized by Google
Original from UNIVERSITY OF CALIFORNIA
Generated on 2019-10-24 14:50 GMT / http://hdl.handle.net/2027/uc1.b3252763
Public Domain in the United States, Google-digitized / http://www.hathitrust.org/access_use#pd-us-google

Tafel XXIX.

Monatsschrift für Ohrenheilkunde und Laryngo-Rhinologie, 49. Jahrg., 11. 12. Heft.

Österreichische Otologische Gesellschaft. Sitzung vom 25. Oktober 1915.
(Zur Demonstration von Prof. Alexander.)

Fig. 15

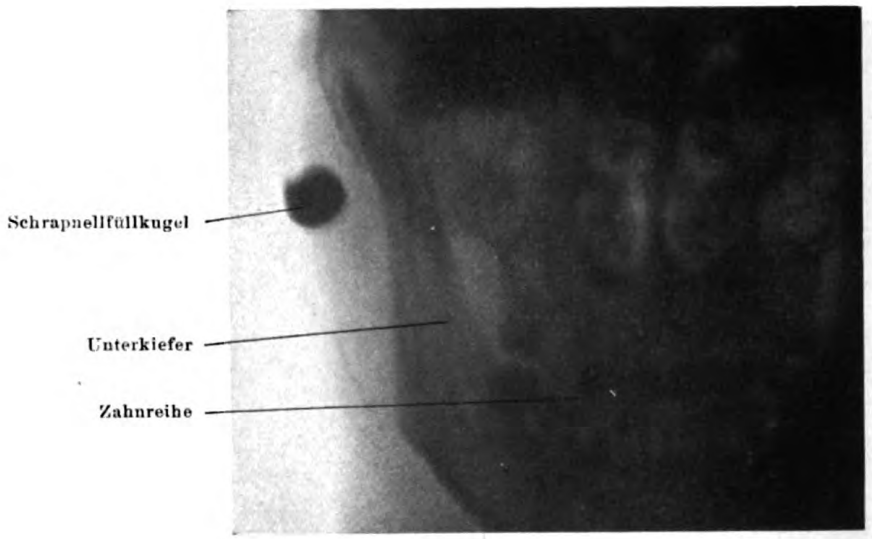

(Fall 7.)

Fig. 16.

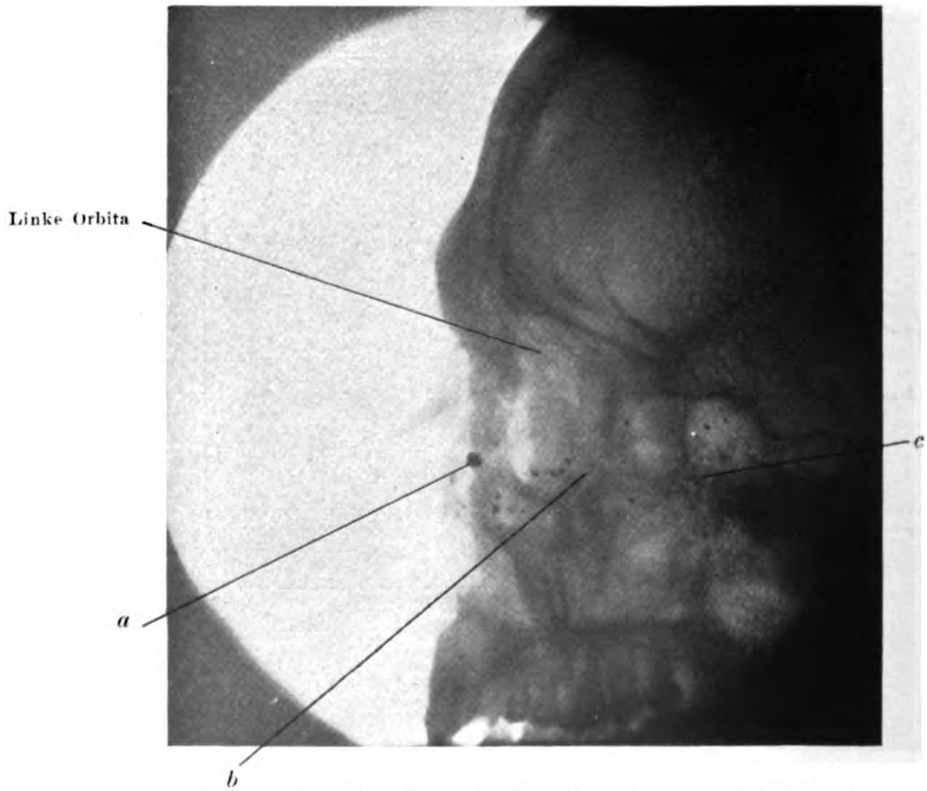

(Fall 8.) *a—c* = Einschußkörper in der linken Nase und der linken Orbita.

Verlag von Urban & Schwarzenberg, Berlin und Wien. Druck von Gottlieb Gistel & Cie., Wien.

Digitized by Google
Original from UNIVERSITY OF CALIFORNIA
Generated on 2019-10-24 14:50 GMT / http://hdl.handle.net/2027/uc1.b3252763
Public Domain in the United States, Google-digitized / http://www.hathitrust.org/access_use#pd-us-google

Tafel XXX.

Monatsschrift für Ohrenheilkunde und Laryngo-Rhinologie, 49. Jahrg., 11./12. Heft.

Österreichische Otologische Gesellschaft. Sitzung vom 25. Oktober 1915.
(Zur Demonstration von Prof. Alexander.)

Fig. 17.

(Fall 8.)

Fig. 18.

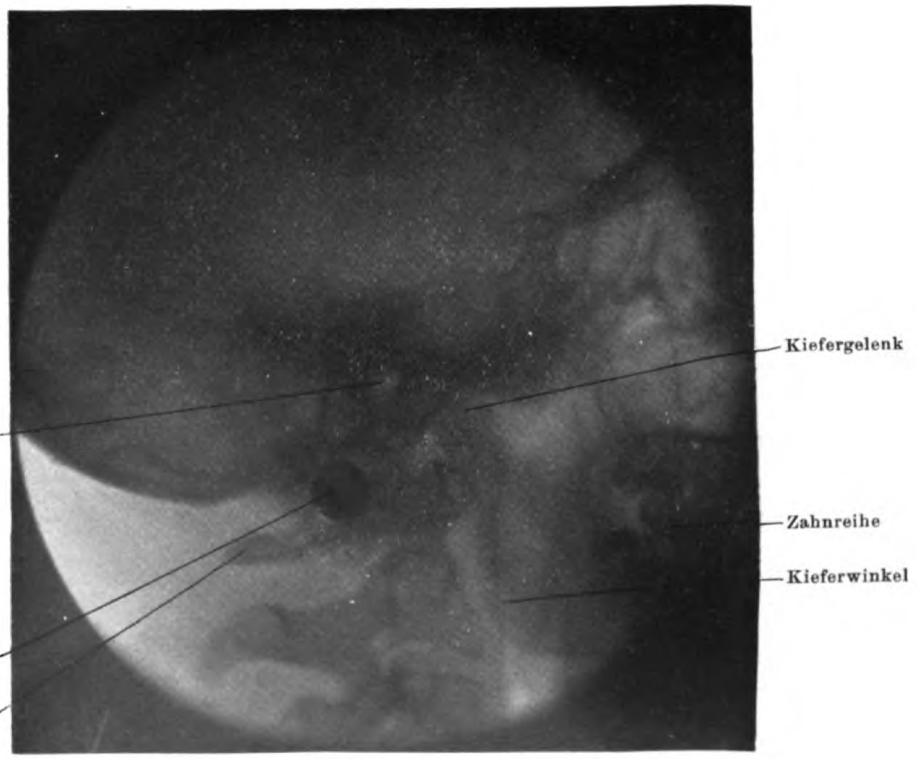

(Fall 9.)

Digitized by Google
Original from UNIVERSITY OF CALIFORNIA

Verlag von Urban & Schwarzenberg, Berlin und Wien. Druck von Gottlieb Gistel & Cie., Wien.

Generated on 2019-10-24 14:50 GMT / http://hdl.handle.net/2027/uc1.b3252763
Public Domain in the United States, Google-digitized / http://www.hathitrust.org/access_use#pd-us-google

Tafel XXXI.

Monatsschrift für Ohrenheilkunde und Laryngo-Rhinologie, 49. Jahrg., 11. 12. Heft.

Österreichische Otologische Gesellschaft. Sitzung vom 25. Oktober 1915.
(Zur Demonstration von Prof. Alexander.)

Fig. 19.

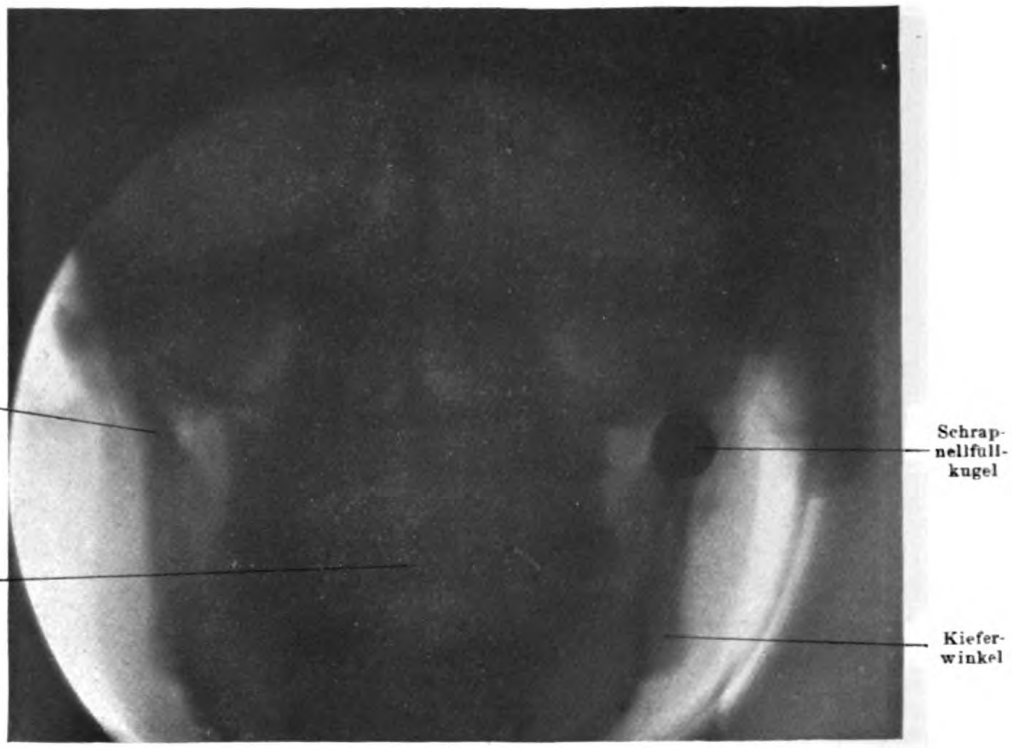

(Fall 9.)

Fig. 20.

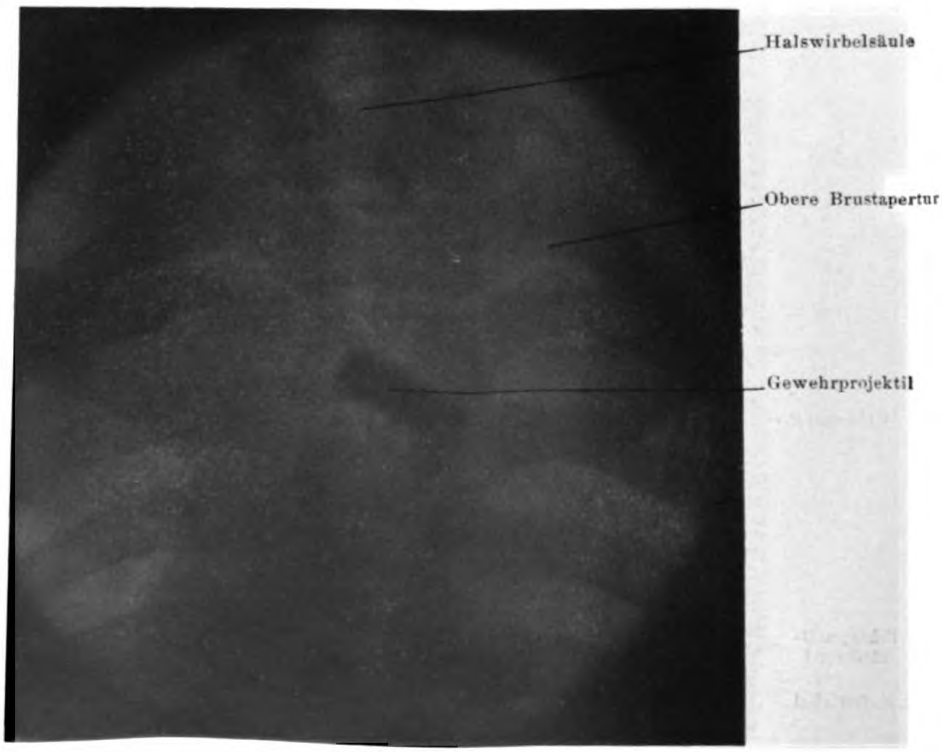

(Fall 10.)

Verlag von Urban & Schwarzenberg, Berlin und Wien. Druck von Gottlieb Gistel & Cie., Wien

Digitized by Google
Original from UNIVERSITY OF CALIFORNIA
Generated on 2019-10-24 14:50 GMT / http://hdl.handle.net/2027/uc1.b3252763
Public Domain in the United States, Google-digitized / http://www.hathitrust.org/access_use#pd-us-google

Tafel XXXII.

Monatsschrift für Ohrenheilkunde und Laryngo-Rhinologie, 49. Jahrg., 11./12. Heft.

Österreichische Otologische Gesellschaft. Sitzung vom 25. Oktober 1915.
(Zur Demonstration von Prof. Alexander.)

Fig. 21.

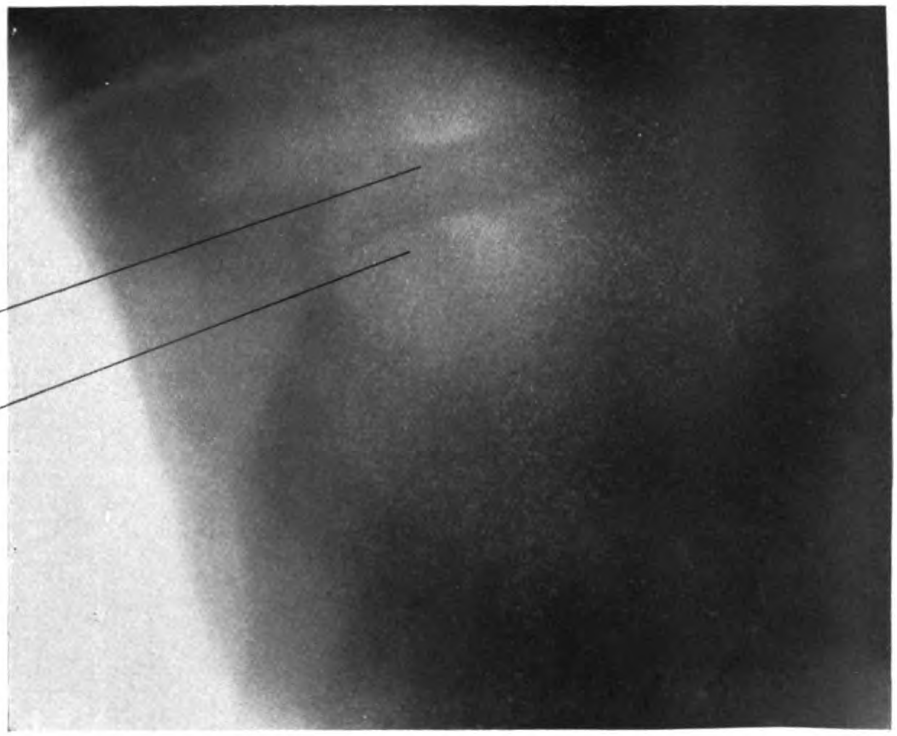

(Fall 10.)

Fig. 22.

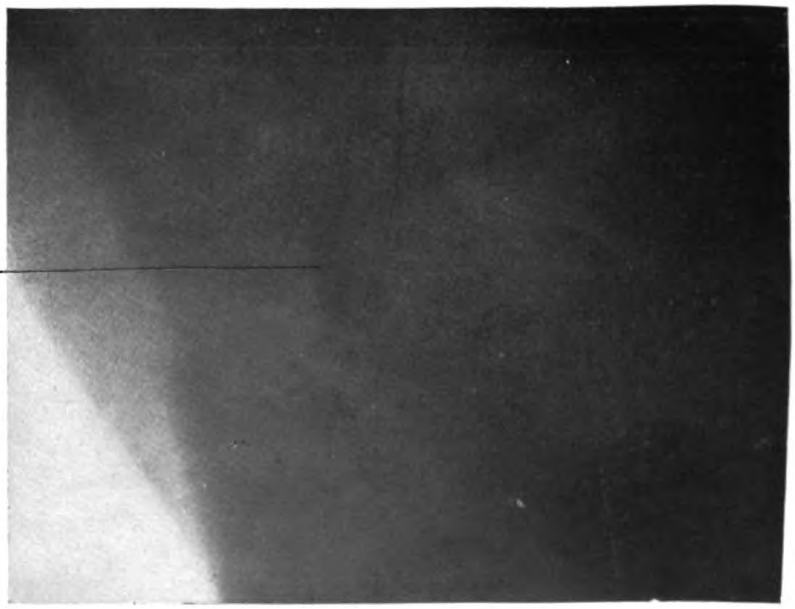

(Fall 10.)

Verlag von Urban & Schwarzenberg, Berlin und Wien. Druck von Gottlieb Gistel & Cie., Wien.

Digitized by Google
Original from UNIVERSITY OF CALIFORNIA
Generated on 2019-10-24 14:50 GMT / http://hdl.handle.net/2027/uc1.b3252763
Public Domain in the United States, Google-digitized / http://www.hathitrust.org/access_use#pd-us-google

Tafel XXXIII.

Monatsschrift für Ohrenheilkunde und Laryngo-Rhinologie, 49. Jahrg., 11./12. Heft.

Österreichische Otologische Gesellschaft. Sitzung vom 25. Oktober 1915.
(Zur Demonstration von Prof. Alexander.)

Fig. 23.

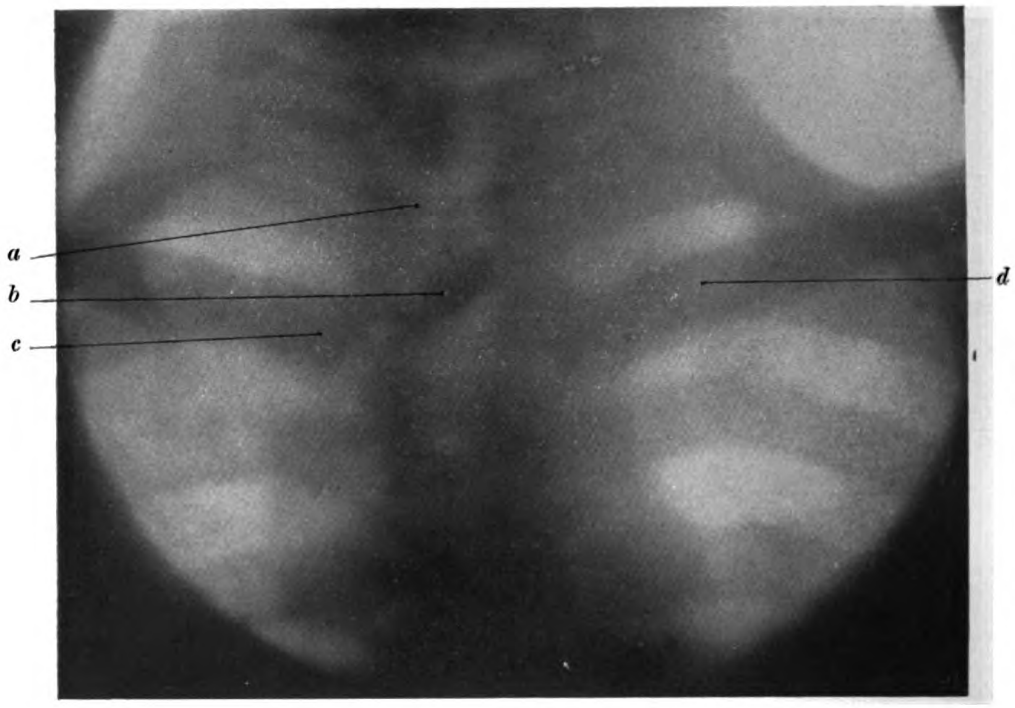

(Fall 10.) *a* = obere Brustapertur, *b* = Gewehrprojektil, *c* = Sternalende der rechten Clavicula, *d* = linke Clavicula.

Verlag von Urban & Schwarzenberg, Berlin und Wien. Druck von Gottlieb Gistel & Cie., Wien.

Digitized by Google
Original from UNIVERSITY OF CALIFORNIA
Generated on 2019-10-24 14:50 GMT / http://hdl.handle.net/2027/uc1.b3252763
Public Domain in the United States, Google-digitized / http://www.hathitrust.org/access_use#pd-us-google

Tafel XXXIV.

**Monatsschrift für Ohrenheilkunde und Laryngo-Rhinologie,
49. Jahrg., 11./12. Heft.**

Österreichische Otologische Gesellschaft. Sitzung vom 25. Oktober 1915.
(Zur Demonstration von E. Urbantschitsch.)

Fig. 1.

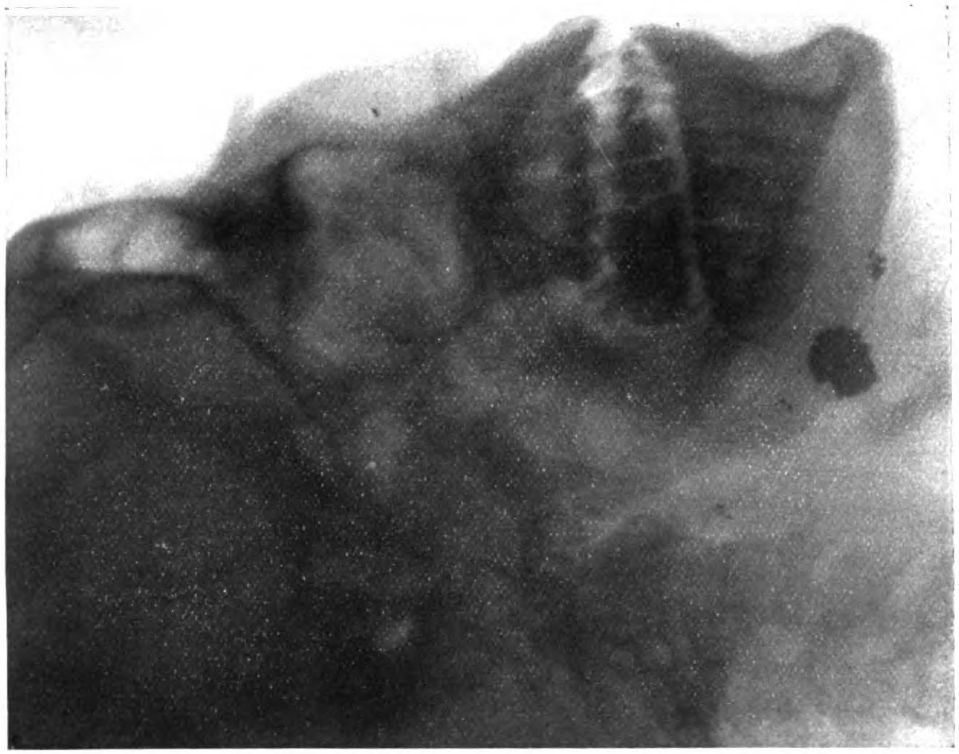

Fig. 2.

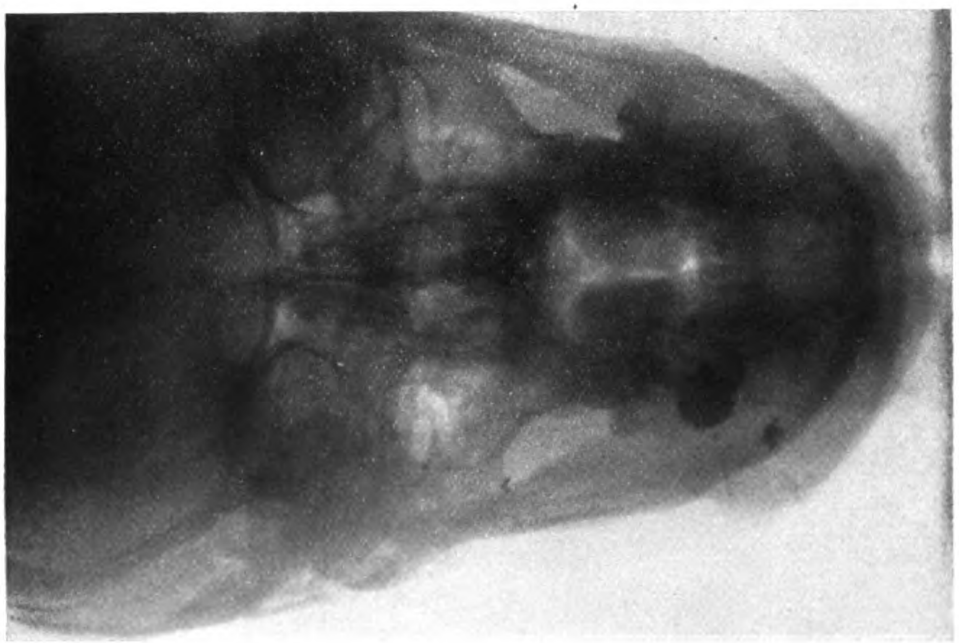

Digitized by Google
Original from UNIVERSITY OF CALIFORNIA

Verlag von Urban & Schwarzenberg, Berlin und Wien. Druck von Gottlieb Gistel & Cie., Wien.

Generated on 2019-10-24 14:50 GMT / http://hdl.handle.net/2027/uc1.b3252763
Public Domain in the United States, Google-digitized / http://www.hathitrust.org/access_use#pd-us-google

Generated on 2019-10-24 14:50 GMT / http://hdl.handle.net/2027/uc1.b3252763
Public Domain in the United States, Google-digitized / http://www.hathitrust.org/access_use#pd-us-google

Digitized by Google

Original from
UNIVERSITY OF CALIFORNIA

Generated on 2019-10-24 14:50 GMT / http://hdl.handle.net/2027/uc1.b3252763
Public Domain in the United States, Google-digitized / http://www.hathitrust.org/access_use#pd-us-google

Digitized by Google

Original from
UNIVERSITY OF CALIFORNIA

Generated on 2019-10-24 14:50 GMT / http://hdl.handle.net/2027/uc1.b3252763
Public Domain in the United States, Google-digitized / http://www.hathitrust.org/access_use#pd-us-google

Digitized by Google

Original from
UNIVERSITY OF CALIFORNIA

Generated on 2019-10-24 14:50 GMT / http://hdl.handle.net/2027/uc1.b3252763
Public Domain in the United States, Google-digitized / http://www.hathitrust.org/access_use#pd-us-google

Digitized by Google

Original from
UNIVERSITY OF CALIFORNIA

RETURN TO the circulation desk of any
University of California Library
or to the
NORTHERN REGIONAL LIBRARY FACILITY
Bldg. 400, Richmond Field Station
University of California
Richmond, CA 94804-4698

ALL BOOKS MAY BE RECALLED AFTER 7 DAYS

- 2-month loans may be renewed by calling (510) 642-6753
- 1-year loans may be recharged by bringing books to NRLF
- Renewals and recharges may be made 4 days prior to due date.

DUE AS STAMPED BELOW

JUL 0 8 2003

12,000 (11/95)

Digitized by Google

Original from
UNIVERSITY OF CALIFORNIA

Generated on 2019-10-24 14:50 GMT / http://hdl.handle.net/2027/uc1.b3252763
Public Domain in the United States, Google-digitized / http://www.hathitrust.org/access_use#pd-us-google

v.49 Monatsschrift für ohrenheilkun
1915 de und laryngorhinologie.
58737

RARY

Digitized by Google
Original from UNIVERSITY OF CALIFORNIA
Generated on 2019-10-24 14:50 GMT / http://hdl.handle.net/2027/uc1.b3252763
Public Domain in the United States, Google-digitized / http://www.hathitrust.org/access_use#pd-us-google



Digitized by Google
Original from UNIVERSITY OF CALIFORNIA
Generated on 2019-10-24 14:50 GMT / http://hdl.handle.net/2027/uc1.b3252763
Public Domain in the United States, Google-digitized / http://www.hathitrust.org/access_use#pd-us-google